This is a digital copy of a book that was preserved for generations on library shelves before it was carefully scanned by Google as part of a project to make the world's books discoverable online.

It has survived long enough for the copyright to expire and the book to enter the public domain. A public domain book is one that was never subject to copyright or whose legal copyright term has expired. Whether a book is in the public domain may vary country to country. Public domain books are our gateways to the past, representing a wealth of history, culture and knowledge that's often difficult to discover.

Marks, notations and other marginalia present in the original volume will appear in this file - a reminder of this book's long journey from the publisher to a library and finally to you.

Usage guidelines

Google is proud to partner with libraries to digitize public domain materials and make them widely accessible. Public domain books belong to the public and we are merely their custodians. Nevertheless, this work is expensive, so in order to keep providing this resource, we have taken steps to prevent abuse by commercial parties, including placing technical restrictions on automated querying.

We also ask that you:

+ *Make non-commercial use of the files* We designed Google Book Search for use by individuals, and we request that you use these files for personal, non-commercial purposes.

+ *Refrain from automated querying* Do not send automated queries of any sort to Google's system: If you are conducting research on machine translation, optical character recognition or other areas where access to a large amount of text is helpful, please contact us. We encourage the use of public domain materials for these purposes and may be able to help.

+ *Maintain attribution* The Google "watermark" you see on each file is essential for informing people about this project and helping them find additional materials through Google Book Search. Please do not remove it.

+ *Keep it legal* Whatever your use, remember that you are responsible for ensuring that what you are doing is legal. Do not assume that just because we believe a book is in the public domain for users in the United States, that the work is also in the public domain for users in other countries. Whether a book is still in copyright varies from country to country, and we can't offer guidance on whether any specific use of any specific book is allowed. Please do not assume that a book's appearance in Google Book Search means it can be used in any manner anywhere in the world. Copyright infringement liability can be quite severe.

About Google Book Search

Google's mission is to organize the world's information and to make it universally accessible and useful. Google Book Search helps readers discover the world's books while helping authors and publishers reach new audiences. You can search through the full text of this book on the web at `http://books.google.com/`

A propos de ce livre

Ceci est une copie numérique d'un ouvrage conservé depuis des générations dans les rayonnages d'une bibliothèque avant d'être numérisé avec précaution par Google dans le cadre d'un projet visant à permettre aux internautes de découvrir l'ensemble du patrimoine littéraire mondial en ligne.

Ce livre étant relativement ancien, il n'est plus protégé par la loi sur les droits d'auteur et appartient à présent au domaine public. L'expression "appartenir au domaine public" signifie que le livre en question n'a jamais été soumis aux droits d'auteur ou que ses droits légaux sont arrivés à expiration. Les conditions requises pour qu'un livre tombe dans le domaine public peuvent varier d'un pays à l'autre. Les livres libres de droit sont autant de liens avec le passé. Ils sont les témoins de la richesse de notre histoire, de notre patrimoine culturel et de la connaissance humaine et sont trop souvent difficilement accessibles au public.

Les notes de bas de page et autres annotations en marge du texte présentes dans le volume original sont reprises dans ce fichier, comme un souvenir du long chemin parcouru par l'ouvrage depuis la maison d'édition en passant par la bibliothèque pour finalement se retrouver entre vos mains.

Consignes d'utilisation

Google est fier de travailler en partenariat avec des bibliothèques à la numérisation des ouvrages appartenant au domaine public et de les rendre ainsi accessibles à tous. Ces livres sont en effet la propriété de tous et de toutes et nous sommes tout simplement les gardiens de ce patrimoine. Il s'agit toutefois d'un projet coûteux. Par conséquent et en vue de poursuivre la diffusion de ces ressources inépuisables, nous avons pris les dispositions nécessaires afin de prévenir les éventuels abus auxquels pourraient se livrer des sites marchands tiers, notamment en instaurant des contraintes techniques relatives aux requêtes automatisées.

Nous vous demandons également de:

+ *Ne pas utiliser les fichiers à des fins commerciales* Nous avons conçu le programme Google Recherche de Livres à l'usage des particuliers. Nous vous demandons donc d'utiliser uniquement ces fichiers à des fins personnelles. Ils ne sauraient en effet être employés dans un quelconque but commercial.

+ *Ne pas procéder à des requêtes automatisées* N'envoyez aucune requête automatisée quelle qu'elle soit au système Google. Si vous effectuez des recherches concernant les logiciels de traduction, la reconnaissance optique de caractères ou tout autre domaine nécessitant de disposer d'importantes quantités de texte, n'hésitez pas à nous contacter. Nous encourageons pour la réalisation de ce type de travaux l'utilisation des ouvrages et documents appartenant au domaine public et serions heureux de vous être utile.

+ *Ne pas supprimer l'attribution* Le filigrane Google contenu dans chaque fichier est indispensable pour informer les internautes de notre projet et leur permettre d'accéder à davantage de documents par l'intermédiaire du Programme Google Recherche de Livres. Ne le supprimez en aucun cas.

+ *Rester dans la légalité* Quelle que soit l'utilisation que vous comptez faire des fichiers, n'oubliez pas qu'il est de votre responsabilité de veiller à respecter la loi. Si un ouvrage appartient au domaine public américain, n'en déduisez pas pour autant qu'il en va de même dans les autres pays. La durée légale des droits d'auteur d'un livre varie d'un pays à l'autre. Nous ne sommes donc pas en mesure de répertorier les ouvrages dont l'utilisation est autorisée et ceux dont elle ne l'est pas. Ne croyez pas que le simple fait d'afficher un livre sur Google Recherche de Livres signifie que celui-ci peut être utilisé de quelque façon que ce soit dans le monde entier. La condamnation à laquelle vous vous exposeriez en cas de violation des droits d'auteur peut être sévère.

À propos du service Google Recherche de Livres

En favorisant la recherche et l'accès à un nombre croissant de livres disponibles dans de nombreuses langues, dont le français, Google souhaite contribuer à promouvoir la diversité culturelle grâce à Google Recherche de Livres. En effet, le Programme Google Recherche de Livres permet aux internautes de découvrir le patrimoine littéraire mondial, tout en aidant les auteurs et les éditeurs à élargir leur public. Vous pouvez effectuer des recherches en ligne dans le texte intégral de cet ouvrage à l'adresse `http://books.google.com`

CHNEIDER
hes Praktikum
Tiere

BIOLOGY
LIBRARY
G

LIBRARY
OF THE
UNIVERSITY OF CALIFORNIA.

Class



HISTOLOGISCHES PRAKTIKUM DER TIERE

FÜR STUDENTEN UND FORSCHER

VON

Dr. KARL CAMILLO SCHNEIDER

A. O. PROFESSOR DER ZOOLOGIE AN DER UNIVERSITÄT WIEN

MIT 434 ABBILDUNGEN IM TEXT

JENA

VERLAG VON GUSTAV FISCHER

1908

QM551
S26
BIOLOGY
LIBRARY
G

GENERAL

Alle Rechte vorbehalten.

Weimar. — Druck von R. Wagner Sohn.

Vorwort.

In der neuen Ausgabe erscheint meine Histologie in wesentlich verändertem Gewande, wodurch ich den von mancher Seite geäußerten Wünschen nachzukommen glaube. Das Buch ist mehr praktischen Zwecken angepaßt, speziell der „Spezielle Teil", der in 50 Kurse abgeteilt ist, gibt das wieder, was ich hier alljährlich im histologischen Praktikum, mehr oder weniger vollständig, vorzutragen pflege. Der allgemeine Teil dient zur knappen Einführung und erscheint gegenüber dem meines Lehrbuches außerordentlich verkürzt; vor allem die Organologie ist weit kürzer gefaßt und der große Abschnitt: Architektonik, der eine ausführliche Begründung des auch hier auf Seiten 11—13 abgedruckten Systems bringt, ist ganz weggeblieben. Das System ist unverändert geblieben, ich fand keine Veranlassung, auf Grund der neueren Literatur wesentliche Veränderungen zu treffen, und hoffe, daß meine Anschauungen mit der Zeit sich mehr und mehr Bahn brechen werden. Wer sich mit ihnen näher befreunden will, sei auf das Lehrbuch verwiesen.

Im allgemeinen Teil ist die Literatur in kurzen kleingedruckten Abschnitten berücksichtigt worden, was vielen wohl erwünscht kommen dürfte. Es ist bei Besprechung des Zellenbaues manches gegen früher geändert, doch konnte ich in der Hauptsache erfreulicher Weise bei meinen früheren Ansichten, die im „Vitalismus" (1903) und in meiner Protozoenarbeit (1905) einer eingehenden Prüfung unterlagen, beharren. Der Abschnitt ist rein deskriptiv und bringt nur unbedingt nötiges. Auch diese Knappheit, die doch nichts Wesentliches übergeht, wird vielen, vor allem Studenten, willkommen sein. Im speziellen Teil habe ich teils weggelassen, teils ergänzt, und dadurch, wie mir scheint, eine gleichmäßigere Behandlung des Stoffes erzielt. Alle für Praktikumzwecke und zur Einführung in die tierische Histologie geeignete Tiergruppen sind vertreten und in den Hauptorganen dargestellt. Weil es sich in den praktischen Übungen gut bewährt hat, fing ich mit dem Regenwurm an, ließ dann die verwandten Gruppen des Pleromatenstammes folgen, dabei von oben nach unten absteigend, und reihte dann die Gruppen der Coelenterier an, dabei von unten nach oben aufsteigend, so daß die Wirbeltiere, wie sichs gebührt, den Schlußstein des Ganzen bilden. Man findet Vertreter der Anneliden, Arthropoden, Mollusken, Scoleciden, Dyskineten (Ctenophoren und Spongien), Cnidarier, Prochordaten

191935

(Echinodermen, Enteropneusten und Chaetognathen) und Chordaten in ziemlich gleichmäßiger Behandlung dargestellt. Ich glaube diesmal den Anforderungen, die man an ein vergleichend histologisches Werk stellen kann, im wesentlichen gerecht geworden zu sein.

Das Buch ist sowohl für Studenten als auch für Forscher gedacht. Der Student wird den allgemeinen Teil zur Orientierung, den speziellen Teil zur Unterstützung bei praktischen Übungen gut verwenden können. Der angehende Forscher wird gleichfalls im speziellen Teil eine Stütze zur Einleitung bei eingehenderen Untersuchungen finden und den ausgebildeten Forscher möchte ich ersuchen, das Buch nicht einfach als Rekapitulation alter abgedroschener Kenntnisse zu betrachten, sondern ihm auch einige Aufmerksamkeit zu schenken, da es genug bringt, was bis jetzt nicht genügend berücksichtigt wurde. Auch die kritische und unkritische Berichterstattung täte gut, dem Buche etwas mehr Aufmerksamkeit, als sie meinem Lehrbuche zukommen ließ, zuzuwenden, da es die Gerechtigkeit erfordert, daß man das Neue nimmt, wo man es findet, und es nicht, mit oder ohne Absicht, übersieht, bloß weil es in einem Lehrbuche steckt. Ich möchte in dieser Hinsicht ein paar Winke geben. Zunächst wären meine allgemeinen Anschauungen über den Bau der Zelle und ihrer Derivate zu berücksichtigen, dann die spezielleren Mitteilungen über den Teilungsvorgang (Konjugation der Kernschleifen), über die Bildung der Muskelfasern und ihr Verhalten bei der Erschlaffung, über die Bildung der Bindesubstanzen, über Glia und Hüllgewebe, Schalenbildung, Sekretion, Eientwicklung (Enteropneusten z. B.), Neuronentheorie u. a. Besonders verweise ich auch auf meine Angaben über die motorischen Zellen des *Amphioxus*, die ganz Neues bringen.

Hervorheben möchte ich die Verbesserung des Literaturverzeichnisses, in dem jetzt Vollständigkeit, wenigstens in Hinsicht auf die hier behandelten Organe, angestrebt wurde. Es erschien mir als Notwendigkeit, hier soviel zu bieten als nur anging, da ich aus eigner Erfahrung weiß, wie schwierig und lästig oft das Aufsuchen der Literatur, vor allem bei gewissen Tiergruppen, ist. Daß das Verzeichnis dadurch einen bedeutenden Umfang annahm, wird wohl kaum als unbequem empfunden werden; ich glaube, die Vorteile überwiegen hier weit die Nachteile der Buchvergrößerung. Daß hie und da trotzdem etwas übersehen wurde, bezweifle ich nicht; man wird auch manches, das bei Allgemeines nötig erschiene, bei den einzelnen Tiergruppen finden, und umgekehrt.

Zum Schluß gestatte ich mir, meinem Verleger, Herrn Dr. Gustav Fischer, aufrichtigen Dank zu sagen für das liebenswürdige Entgegenkommen, das er mir auch diesmal bewiesen hat und das wiederum der figuralen Ausstattung des Buches vor allem zugute gekommen ist. Die neuen Figuren wurden vom Herrn Universitätszeichner und Lektor, Herrn A. Kasper, mit Sorgfalt ausgeführt, wofür ich ihm auch hier nochmals danke.

Inhaltsverzeichnis.

Seite

Allgemeiner Teil 1
Einführung 3
Begriffsumgrenzung 3
Hauptzüge der Architektonik 5
System 11
Grundzüge der Cytologie 14
A. Allgemeines 14
1. Bau der Zelle 14
A. Sarc (Linom, Chondrom, Begrenzung, Größe) 14
B. Kern 21
2. Zellvermehrung 26
A. Amitose 27
B. Mitose 29
3. Ergatom (Arbeitssubstanz) 35
B. Spezielles 37
Deckzelle (Tectocyte) 39
Nährzelle (Nutrocyte) 41
Drüsenzelle (Adenocyte) 43
Nesselzelle (Cnidocyte) 45
Sinneszelle (Aesthocyte) 47
Nervenzelle (Neurocyte) 48
Gliazelle 52
Nierenzelle (Nephrocyte) 54
Muskelzelle (Myocyte) 55
Bindezelle (Inocyte) 60
Propagationszelle (Propagocyte) 66
Organologie 73
Allgemeine Prinzipien 73
Deckgewebe (Epithel und Endothel) 73
Füllgewebe (Muskulatur und Bindegewebe) 75

Spezieller Teil 79
1. Kurs: Anneliden (Oligochaeten) 81
Lumbricus terrestris L. 81
Übersicht 81
2. Kurs 86
Epiderm 86
Borsten und Borstenfollikel 92

Seite

3. Kurs 95
Bauchmark 95
4. Kurs 105
Enteroderm 105
Muskulatur und Bindegewebe 107
5. Kurs 112
Peritoneum 112
Blutgefäßsystem 114
Lymph- und Blutzellen 117
6. Kurs 119
Nephridium 119
7. Kurs: Arthropoden (Onychophoren) 125
Peripatus capensis 125
Übersicht 126
8. Kurs: Arthropoden (Crustaceen) 134
Branchipus stagnalis 134
Übersicht 134
Epiderm 137
Haut des Flußkrebses 139
9. Kurs 147
Augen (*Palaemon squilla*) 147
10. Kurs 153
Bauchmark (*Astacus fluviatilis*) 153
Muskulatur 159
11. Kurs 165
Darm 165
1. Crustaceen 165
2. Insekten (*Hydrophilus piceus*) 167
Leber (Crustaceen) 171
Malpighi'sche Kanäle (*Periplaneta orientalis*) 172
12. Kurs 174
Tracheen (Insekten) 174
Fettkörper (Corpus adiposum) (*Periplaneta orientalis*) 176
Ovarium (*Hydrophilus piceus*) 178
13. Kurs: Mollusca 183
Chiton siculus 183
Übersicht 183
14. Kurs 193
Chiton siculus 193
Mantel, Stacheln und Schale 193
15. Kurs 201
Konnektiv und Ganglion (*Helix pomatia*) 201
Muskulatur (*Anodonta*) 206
16. Kurs 207
Augen 207
1. *Haliotis tuberculata* (Gastropoden) 207
2. *Pecten jacobaeus* (Lamellibranchiaten) 210
17. Kurs 216
Darm (*Anodonta mutabilis*) 216
Leber (*Helix pomatia*) 218
Niere (*Helix pomatia*) 220
Zwitterdrüse (*Helix pomatia*) 221
18. Kurs: Scoleciden 227
Ascaris megalocephala (Nematoden) 227
Übersicht 227
Epiderm 230
19. Kurs 236
Ascaris megalocephala 236

Seite
Nervensystem 236
Enteroderm 237
Muskulatur 239
Bindegewebe 240
Nephridium 241
Phagocytäre Organe 242
20. Kurs 243
Dendrocoelum lacteum (Turbellarien) 243
Übersicht 243
Epiderm 245
Nervensystem 251
Augen (*Euplanaria gonocephala*) 252
21. Kurs 254
Dendrocoelum lacteum (und *Taenia saginata*) 254
Enteroderm 254
Muskulatur 256
Bindegewebe 257
Niere 260
Gonaden 261
22. Kurs: Dyskineten 262
Cydippe hormiphora und *Beroë ovata* (Ctenophoren) 263
Übersicht 263
Epiderm 265
23. Kurs 272
Beroë ovata (Ctenophoren) 272
Enteroderm 272
Plerom 272
Gonaden 275
24. Kurs 277
Sycon raphanus (Calcispongia) 277
Übersicht 277
Epiderm und Kanalepithel 279
Enteroderm 280
Plerom 282
Gonade 283
25. Kurs 284
Silicea (Kieselschwämme) 284
Übersichten 285
Epiderm 287
Enteroderm 288
Plerom 288
Gonade 292
26. Kurs: Coelenteria 292
Cnidaria 292
Hydra fusca (Hydrozoa) 292
Ektoderm 293
Entoderm 298
Stützlamelle 300
27. Kurs 301
Physophora hydrostatica (Hydrozoen) 301
Nesselzellen 301
28. Kurs 311
Tubularia mesembryanthemum Allm. 311
Gonophoren 311
29. Kurs 317
Anemonia sulcata (Anthozoen) 317
Übersicht 317
Ektoderm 321
30. Kurs 325
Anemonia sulcata (Anthozoen) 325
Ektoderm (Fortsetzung) 325

Seite
Entoderm 326
Stützlamelle 329
Gonade 330

31. Kurs: Prochordaten (Echinodermen) 331
Astropecten aurantiacus (Asteroiden) 331
Übersicht 331
Epiderm 336

32. Kurs 340
Enteroderm 340
Cutis 341
Peritoneum 344
Lymphe und Lymphzellen, Pigmentzellen 347

33. Kurs: Prochordaten (Enteropneusten) 348
Ptychodera clavigera 348
Übersicht 348
Epiderm 351
Kragenmark 353

34. Kurs 355
Kiemendarm 355
Muskulatur 356
Bindegewebe 357
Blutgefäße 359
Gonade 360

35. Kurs: Prochordaten (Chaetognathen) 363
Sagitta hexaptera d'Orb. 363
Übersicht 363
Epiderm 365
Enteroderm 368
Füllgewebe 368

36. Kurs: Chordaten 370
Homomeria (Acrania) 370
Amphioxus lanceolatus (Yarrell) 370
Übersicht 370

37. Kurs 377
Epiderm 377
Epithel des Atriums 378
Rückenmark 379
Spinalnerven 384
Chorda und Chordascheide 386

38. Kurs 388
Enteroderm (Kiemendarm) 388
Leber 390
Muskulatur 391
Bindegewebe 392
Blutgefäße und Blutflüssigkeit 396
Niere 397
Gonaden 399

39. Kurs: Vertebraten 400
Salamandra maculosa Laur. (Larve) 400
Übersicht 400
Epiderm 405
Hautsinnesorgane (Sinnesknospen) 407

40. Kurs 410
Haut (*Felis domestica*) 410
Dermales Bindegewebe (*Felis domestica*) 414
Haare (Tast- oder Sinushaare von *Mus musculus* L.) 418

41. Kurs 423
Gehörorgan (Schnecke) (*Cavia cobaya*) 423

Seite

42. Kurs 432
Auge (*Salamandra mac.* und *Rana esculenta*) 432
Übersicht 432
Retina 435

43. Kurs 441
Rückenmark (*Lepus cuniculus*) 441

44. Kurs 451
Spinalganglien (*Lepus cuniculus*) 451
Nervenwurzeln und Nerven (*Lepus cuniculus*) 455
Muskulatur (*Salamandra maculosa*, Larve) 458
A. Skeletmuskulatur 458
B. Herzmuskulatur (Säuger) 461

45. Kurs 463
Darm (*Felis domestica*) 463

46. Kurs 471
Lunge und Blutgefäße (*Lepus cuniculus*) 471
Leber (*Salamandra maculosa* und *Lepus cuniculus*) 476

47. Kurs 482
Pankreas (*Salamandra maculosa*) 482
Niere 485
A. *Salamandra maculosa* 485
B. *Lepus cuniculus* 490

48. Kurs 493
Knochen, Knorpel, Fasergewebe, Blut 493
Amphibien und Säuger 493

49. Kurs 507
Hoden (*Salamandra maculosa*) 507
Gonade der Larve 507
Hoden des ausgebildeten Salamanders 508

50. Kurs 518
Ovarium (*Felis domestica*, Briss.) 518

Literatur-Verzeichnis 527

Sachregister 605

Allgemeiner Teil.

LIBRARY OF THE UNIVERSITY OF CALIFORNIA

Einführung.

Begriffsumgrenzung.

Die Histologie ist die Lehre vom geweblichen Aufbau der Tiere. Unter einem Gewebe verstehen wir hier alle Zellen eines Tieres, welchen die gleiche, besondere Funktion obliegt.[1]) Die Histologie beschäftigt sich also mit den Zellen, soweit diese in Verbänden vorkommen. Ihr Untersuchungsgebiet sind die Metazoen, welche allein Gewebe besitzen und deshalb auch Histozoen genannt werden können. Die Protozoen kommen für den Histologen nicht in Betracht, da sie solitäre Zellen repräsentieren; in den koloniebildenden Protozoen sehen wir Vorstufen der Metazoen, die jedoch auch unberücksichtigt bleiben können, weil alle Zellen der Kolonien gleichartig sind und derart nur ein, in seltenen Fällen (viele Flagellaten) zwei Gewebe repräsentieren. Dagegen stimmen in Hinsicht auf die große Zahl der den Organismus aufbauenden Gewebe alle Metazoen im wesentlichen überein. Wir unterscheiden überall ein Deckgewebe, Nährgewebe, Nervengewebe, Drüsengewebe, Bindegewebe, Muskelgewebe und Genitalgewebe; gewöhnlich auch ein Nierengewebe. Alle diese Gewebe bestehen aus spezifischen Zellen, deren Bau erkannt sein muß, wenn die Funktion des Gewebes richtig gedeutet werden soll. Die Histologie ist daher in erster Linie eine morphologische Cytologie.

Die Zellen sind im Metazoon nicht nach Geweben, sondern nach Organen angeordnet. Die Zusammenfassung der Zellen zu Geweben hat nur begrifflichen Wert; die morphologischen und funktionellen Einheiten, zu welchen sich Summen von Zellen verbinden, sind die Organe. Der Begriff des Organs ist ein überaus weiter. Er umfaßt relativ einfache Gebilde, an deren Bau nur wenige Zellen teilzunehmen brauchen, kompliziertere Gebilde und umfangreiche Körperteile, die wieder aus zahlreichen Organen der ersteren Art bestehen. Wir bezeichnen die Organeinheit als Elementarorgan; ein solches Elementarorgan ist z. B. ein Epithel. Kompliziertere Gebilde, an deren Aufbau mehrere Elementarorgane teilnehmen, heißen Organe schlechthin; z. B. Blutgefäße, Nerven der Wirbeltiere u. a. Die umfangreicheren Gebilde sind als architektonische Organe oder als Organsysteme zu be-

[1]) Vielfach werden auch Elementarorgane, wie Epithelien, als Gewebe bezeichnet, obgleich sie aus verschiedenen Zellarten bestehen. Der Begriff Epithel deckt sich auch dann nicht mit Gewebe, wenn das Epithel allein von einer Zellart gebildet wird; denn Epithel ist ein rein formaler Begriff, Gewebe wird aber in Hinsicht auf die qualitative Beschaffenheit angewendet.

zeichnen. Zu den Elementarorganen gehören alle Zellkomplexe von selbständiger Begrenzung und Funktion. Sie können von einer oder mehreren Zellarten, also unter Beteiligung eines oder mehrerer Gewebe gebildet werden; es kann auch ein einzelnes Gewebe ganz in einem Organe aufgehen oder das Organ ein Absonderungsprodukt einer Zellart sein. Beispiele der ersten Art von Elementarorganen sind das Endothel von Gefäßen, das Tapetum vieler Augen; der zweiten Art das Epiderm und Enteroderm; der dritten Art das Nierenepithel; der vierten Art die Molluskenschale. Beispiele von Organen wurden schon erwähnt; architektonische Organe sind z. B. die Haut, der Darm, die Niere, das Herz usw. Je nach der phylogenetischen Entwicklungsstufe der Tiere erscheinen die architektonischen Organe mehr oder minder reich zusammengesetzt. Verfolgen wir z. B. den Darm seiner phylogenetischen Entwicklung nach von den Vertebraten bis zur Hydra, so sehen wir dasselbe architektonische Organ, das im ersteren Falle von einer großen Zahl von Elementarorganen und Organen gebildet wird, im letzteren Falle durch ein einziges Elementarorgan, das Entoderm, dargestellt, das außerdem, seiner prospektiven phylogenetischen Bedeutung nach, zugleich eine große Menge von anderen Organen, selbst von architektonischen Organen, repräsentiert. Ein scharfer Unterschied zwischen den Organarten ist demnach nicht zu machen. Die Histologie wird aber, indem sie den Aufbau der Organe in ihr Arbeitsgebiet einschließt, zur Organologie oder, wie man es auch bezeichnet, zur mikroskopischen Anatomie.

Damit ist jedoch das Arbeitsgebiet der Histologie, wie sie in diesem Buche vorgetragen wird, noch nicht vollständig umgrenzt. Die einzelnen architektonischen Organe stehen immer unter einander in innigem Zusammenhang, der sich daraus erklärt, daß einzelne Gewebe, wie das Nerven- und Bindegewebe, vorwiegend zur Vermittlung solchen Zusammenhanges Verwendung finden. Vor allem das Nervengewebe ist der morphologische Ausdruck der einheitlichen Organisation der Tiere und gerade dort, wo in Hinsicht auf viele andere Organe die Zersplitterung der Gewebe eine sehr bedeutende ist, erscheint die Einheitlichkeit in der Bildung eines nervösen Centrums um so schärfer ausgeprägt. Das beste Beispiel in dieser Hinsicht liefern die Arthropoden, die äußerlich oft in eine Fülle verschiedenartiger Anhänge aufgelöst erscheinen und innerlich doch von einem Punkte aus regiert werden. Die Einheitlichkeit wird durch die phylogenetische und ontogenetische Entwicklung der betreffenden Tierform verständlich. Jedes Metazoon ist im ganzen vergleichbar einem Protozoon, bei dem die Frage nach dem organologischen und architektonischen Aufbau von selbst entfällt. Bei einfachen Formen, wie es die Cnidarier z. B. sind, leuchtet ohne weiteres ein, daß hier der Histologe sich auch mit der Verbindung der Organe untereinander, also mit dem gesamten Organismus, zu befassen hat, wenn er die einzelnen Gewebe studiert, da fast jedes Gewebe über den ganzen Körper ausgedehnt ist. Dagegen erscheint es bei den hoch differenzierten Tieren mit scharfer Lokalisierung vieler Gewebe überflüssig, nach dem Gesamtbau zu fragen, und in der Tat ist auch das Arbeitsgebiet der menschlichen Histologie auf das gewebliche Studium der Organe beschränkt. Die vergleichende Histologie kann keine Grenze zwischen hoch und nieder organisierten Tieren machen. Sie muß bei ersteren, wie bei letzteren, nach den Zusammenhängen fragen, um die Bedeutung der Gewebe voll würdigen

zu können und wird daher auch zur Lehre von der Architektonik der Tiere.

Soweit aber auch das Arbeitsgebiet der Histologie abgesteckt wird, immer berücksichtigt es nur Formen, niemals Funktionen. Auch die Veränderungen an den Formen, wie sie durch die Funktionen bedingt werden, finden nur insoweit Berücksichtigung, als sie das Verständnis vom Baue fördern. Dasselbe gilt vom chemischen Aufbau. Aber auch die Formen fallen nur insoweit ins Arbeitsgebiet der Histologie, als sie durch den geweblichen Aufbau bedingt erscheinen. Die mannigfaltige Gestaltung einzelner Organe oder der ganzen Tiere, die sich als Ausfluß der Artveranlagung darstellt, interessiert den vergleichenden Histologen nur dann, wenn sie eine neue Kombination oder Differenzierung der Gewebe zeigt. Wir können daher die Aufgabe der Histologie knapp dahin formulieren, daß wir sagen: die Histologie forscht nach der Morphologie der Organismen, soweit sie sich auf den geweblichen Aufbau begründet.

Nach der gegebenen Definition erscheint die Histologie als Grundlage der Systematik. Nur durch genaues Studium des geweblichen Aufbaues der Tiere wird die Schaffung eines natürlichen Systems ermöglicht. Organe lassen sich mit Sicherheit innerhalb mehrerer Formengruppen nur dann vergleichen, wenn wir wissen, aus welchen Elementen sie in letzter Instanz bestehen. Da die Entwicklungsgeschichte im gleichen Sinne forscht, so berührt sie sich unausgesetzt mit der Histologie und muß daher hier in ihren Hauptzügen ebensowohl erörtert werden, wie die Hauptzüge der Architektonik. Wir beginnen mit den letzteren.

Körperachsen. Radiärsymmetrie.

Hauptzüge der Architektonik. Jedes Tier zeigt eine bestimmte Form, die in Hinsicht auf die präzise Beschreibung einer Analyse bedarf. Alle Metazoen lassen eine Hauptachse des Körpers unterscheiden, die an beiden Enden ungleichwertig (polar) differenziert ist. Nicht in allen Gruppen sind die Hauptachsen dieselben. Eine primäre Hauptachse kommt den niederen Metazoen, den Spongien, Ctenophoren und Cnidariern, zu und ist ferner an allen Metazoen während der ersten Entwicklungsperiode nachweisbar. Sie verbindet den apikalen Pol mit dem prostomalen, welch letzterer die Stelle kennzeichnet, an der die Einstülpung des Entoderms an der Blastula, die Gastrulation, erfolgt (siehe unten), während der erstere opponiert liegt. Man nennt an der Larve den apikalen Pol auch den animalen, den prostomalen auch den vegetativen, in Hinsicht auf die prospektive Bedeutung der hier gelegenen Zellen. Quer zur Hauptachse läßt sich durch einen Schnitt eine verschiedene Zahl von Nebenachsen legen, deren Anordnung eine radiäre Symmetrie bedingt. Sind alle Nebenachsen gleich beschaffen, so redet man von vielstrahliger Radiärsymmetrie, wie sie z. B. den Spongien zukommt. Zweistrahlig symmetrisch sind die Ctenophoren gebaut. Zwei ungleiche Nebenachsen sind hier vorhanden, die rechtwinklig zu einander stehen, die Sagittalachse und die Lateralachse. Durch beide und durch die Hauptachse zugleich, lassen sich Symmetrieebenen (Sagittal- und Lateralebene) legen, welche den Körper in vier Antimeren zerlegen, von denen je zwei opponierte völlig, zwei nebeneinander gelegene nur spiegelbildlich gleich sind. Einstrahlige Symmetrie kommt vielen Antho-

zoen zu. Die sagittale Nebenachse ist hier polar ungleichwertig differenziert; daraus ergibt sich der Entfall der lateralen Symmetrieebene, da nur die zu Seiten der sagittalen Ebene gelegenen Antimeren einander spiegelbildlich gleich, die zu Seiten der lateralen Ebene gelegenen aber ungleich sind.

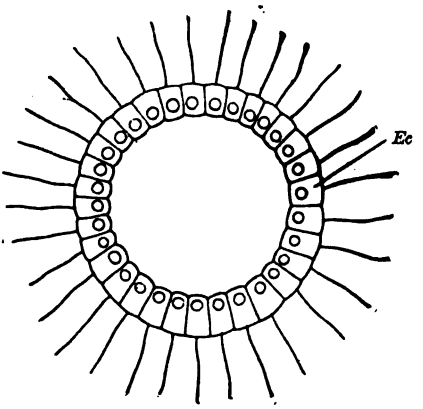

Fig. 1. Coelenterierblastula.
(Blastula eines Seeigels, nach SELENKA). *Ec* — Ectoderm
Aus dem Lehrbuch von HATSCHEK.

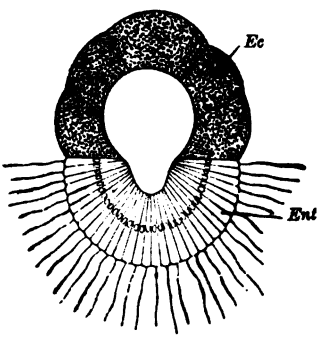

Fig 2. Pleromatenblastula.
(Amphiblastula von Sycon raphanus).
Ec — Ectoderm, *Ent* — Enteroderm.
Nach F. E. SCHULTZE.
Aus dem Lehrbuch von HATSCHEK.

Von Körperflächen sind bei vielstrahlig radiärsymmetrischem Baue nur eine Apikalfläche, eine Peristomalfläche und eine seitliche Hauptfläche, die den ganzen Körper umgibt, zu unterscheiden. Die letztere gliedert sich bei zweistrahliger Symmetrie in zwei Sagittal- und zwei Seitenflächen; bei einstrahliger Symmetrie in eine Vorder- und Hinterfläche und in zwei Seitenflächen.

Bilateralsymmetrie.

Die bilaterale Symmetrie wird durch das Auftreten einer sekundären Hauptachse bedingt. Sie kommt den höheren Metazoen (Pleromaten und Coelenterier) zu, die deshalb auch als Bilateria oder Heteraxonia den genannten niederen Formen als Radiata oder Protaxonia gegenüberzustellen sind (HATSCHEK). Die sekundäre Hauptachse entwickelt sich nach der Gastrulation aus der sagittalen Nebenachse. Ursache dafür ist das einseitig sagittale Wachstum des Körpers gegen hinten zu. So entsteht aus der apikalen Fläche die dorsale, aus der peristomalen die ventrale. Dagegen erfolgt kein oder nur ein unbedeutendes Wachstum gegen den apikalen und prostomalen Pol und

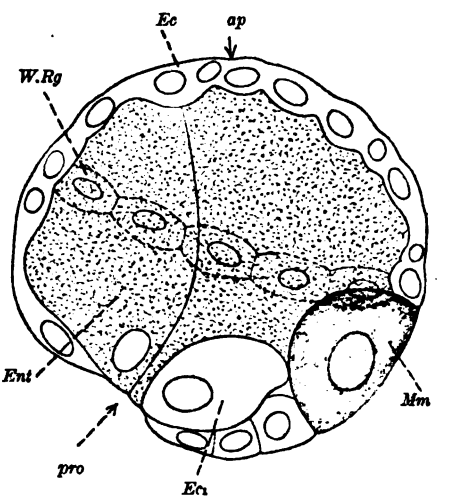

Fig. 3. Pleromatengastrula.
(*Nereis*gastrula, nach WILSON). *ap* apical, *pro* prostomal, *Ec* Ectoderm, *Ec*1 Oesophagus-(Stomodaeum)anlage, *W.Rg* Wimperring (Prototroch), *Ent* Enteroderm, *Mm* Mesoderm.

gegen vorn zu. Am Körper sind nun zu unterscheiden eine dorsale, ventrale und zwei laterale Flächen, außerdem ein Vorder- und Hinterende, die selten als besondere umfangreiche Flächen imponieren. Die Lateralachse hat sich erhalten, die primäre Hauptachse wird zur Dorsoventralachse. Durch die sekundäre Hauptachse läßt sich, wie bei der einstrahligen Symmetrie durch die Primärachse, nur eine Symmetrieebene legen, welche den Körper in spiegelbildlich gleiche Antimeren

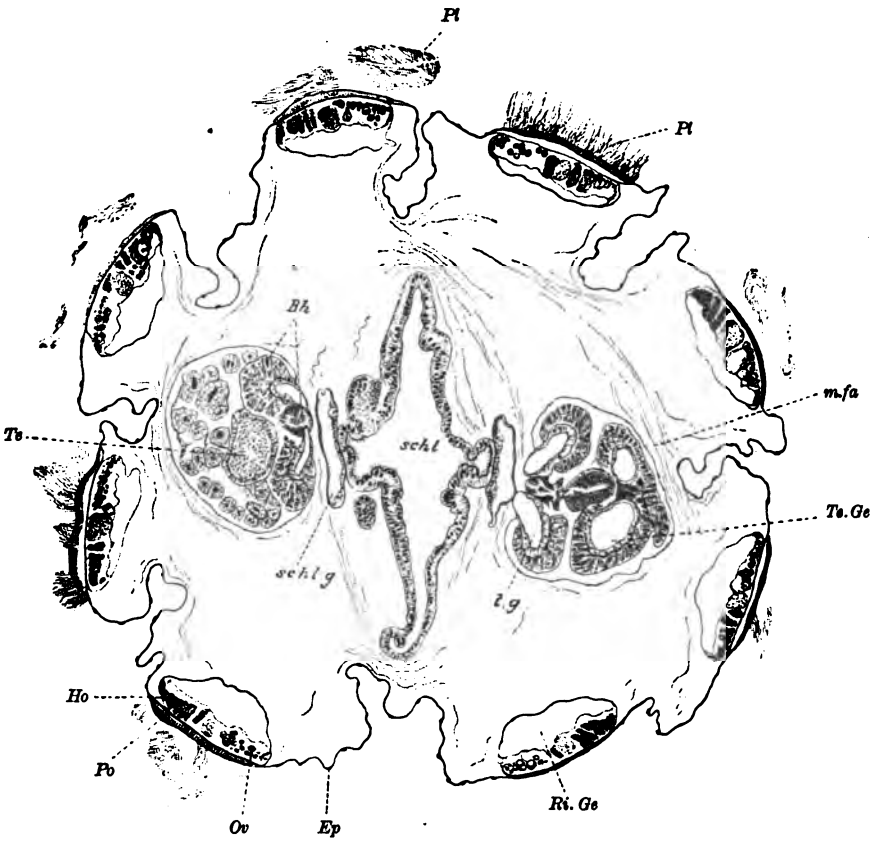

Fig. 4. Erster Typus des Pleromatenquerschnitts.

Cydippe hormiphora, quer. *Pl* Ruderplättchen, *Po* Polster derselben, *Ep* Flächenepiderm, *schl* Schlund, *schl. g* Schlundgefäß, *t. g* Tentakelgefäß (*Te. Ge* doppelter Anschnitt derselben), *Ri. Ge* Rippengefäß, *Ho* Hoden, *Ov* Ovarium, *Te* Tentakel, *B. h* Bildungsherde des Tentakels (Tentakelwurzel), *m. fa* Pleromuskelfasern.

teilt; diese geht durch die polar ungleichwertige Dorsoventralachse (Sagittalebene). Die Lateralebene ist zu einer für die Symmetrie belanglosen Transversalebene geworden. Dagegen hat eine frühere Querebene, die durch die neue Hauptachse und die Lateralachse geht, als Frontalebene große Bedeutung gewonnen, da sie die ventrale Hälfte des Körpers von der dorsalen trennt.

Segmentierung.

Der Körper ist entweder ungegliedert oder gegliedert. Der letztere Fall tritt nur bei den Bilateraltieren ein und erscheint bedingt durch den Zerfall ursprünglich einheitlicher Bildungen in einzelne Stücke (Segmente, Metameren), die in der Längsrichtung des Körpers auf-

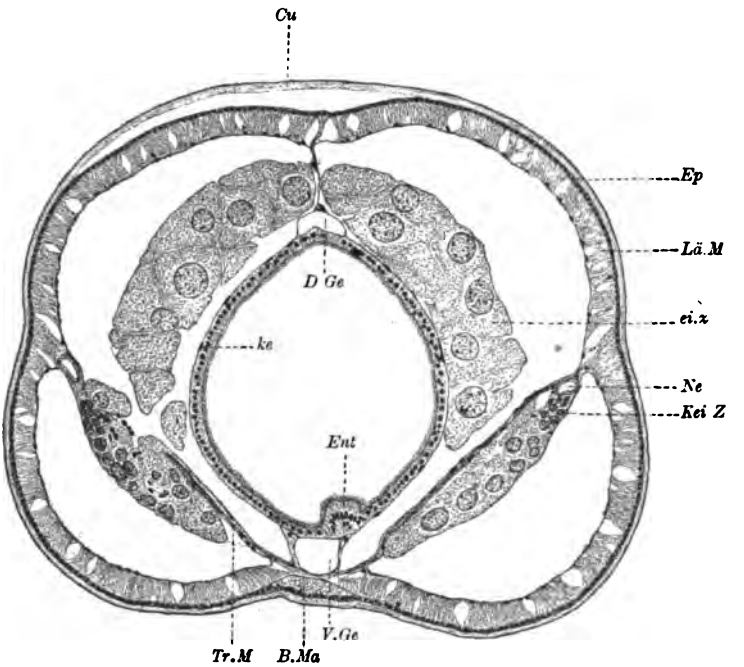

Fig. 5. Zweiter Typus des Pleromatenquerschnitts.
(Polygordius neapolitanus). *Cu* Cuticula, *Ep* Epiderm, *Ent* Enteroderm, *Lä.M* Längsmuskulatur der Somatopleura mit zartem Peritoneum. *Tr.M* Transversalmuskulator (die Transversalsepten sind eine Spezialität der Polychaeten), *Ne* Nephridium, *Kei.Z* Keimzone der Gonade, *ei.z* Eizellen, *ke* Kern der Splanchnopleura, *D.* und *V Ge* Dorsal- und Ventralgefäß, die in den Mesenterien liegen. (Die Dissepimente sind nicht angeschnitten.)

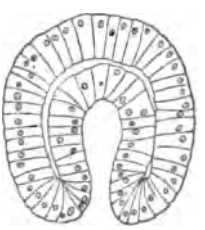

Fig. 6.
Coelenteriergastrula.
(*Aurelia*gastrula, nach Goette). Außen das Ectoderm, innen das Entoderm.

einanderfolgen. Die Segmentierung oder Metamerie ist in den einfachen Fällen äußerlich nicht sichtbar und betrifft vorwiegend das Mesoderm (Nemertinen, Echinodermen), greift aber bei den höheren Würmern, Arthropoden und vielen Enterocöliern auf die Haut über. Am schärfsten wird sie gekennzeichnet durch die Entwicklung der

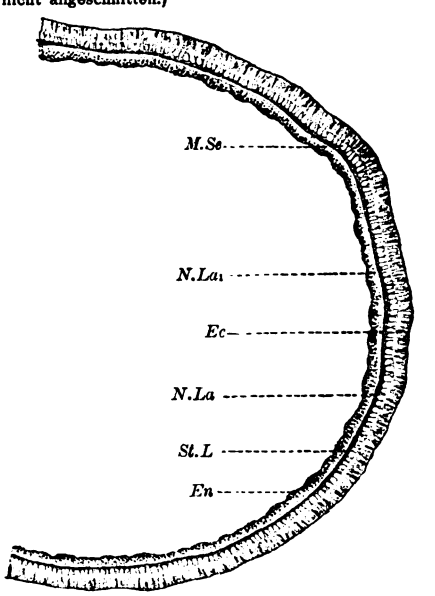

Fig. 7.
Erster Typus des Coelenterierquerschnitts.
Anemonia sulcata, halber Tentakelquerschnitt. *Ec* Ectoderm, *N.La* Nervenlage desselben, *St L* Stützlamelle, *M.Se* Muskelsepten derselben, *En* Entoderm, *N.La*$_1$ Nervenlage desselben.

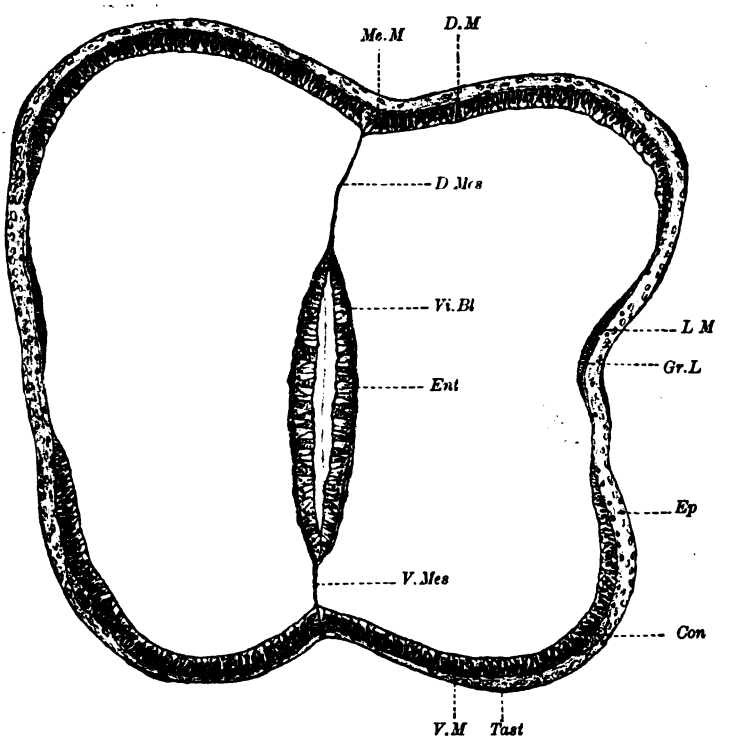

Fig. 8. Zweiter Typus des Coelenterierquerschnitts.

(*Sagitta hexaptera*, Querschnitt hinter Kopf). *Ep* Epiderm, *Con* sog. Schlundconnectiv, *Tast* Tastorgan (die Borsten nicht erhalten), *D.L.V.M.* dorsales, laterales, ventrales Längsmuskelfeld, *Me M* medialer Längsmuskel der Somatopleura, *Ent* Enteron, *Vi.Bl* viscerales Blatt, *D.V.Mes* dorsales und ventrales Mesenterium.

Extremitäten. Sind die Metameren gleichartig (meiste Anneliden z. B.), so heißt die Gliederung homonom; sind sie ungleichwertig (Arthropoden z. B.), so heißt sie heteronom.

Die Gliederung des Körpers in transversalem Sinne setzt die Kenntnis der wichtigsten embryologischen Vorgänge voraus.

Hauptzüge der Embryologie. Aus dem befruchteten Ei, an dem oft bereits ein animaler und vegetativer Pol zu unterscheiden sind, das also in der Richtung der primären Hauptachse polar ungleichwertig differenziert ist, entwickelt sich durch fortschreitende Teilung (Furchung) die Keimblase oder Blastula, die durch den Besitz nur einer epithelartig angeordneten Zellschicht (Blastoderm) und eines inneren Hohlraumes (Blastocöl) charakterisiert ist. Das Blastoderm ist entweder zunächst gleichartig entwickelt (Fig. 1) und muß dann als

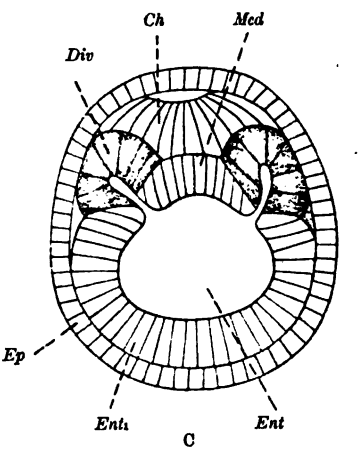

Fig. 9. Jugendstadium von Amphioxus, zeigt die Anlage des dritten Coelenteriertypus.

Ep Epiderm, *Med* Medullarrohr, *Ent* Enteroderm, *Ent₁* Enteron, *Ch* Chordaanlage, *Div* Urdarmdivertikel (Mesodermanlage). Nach HATSCHEK.

Ektoderm bezeichnet werden, oder es ist am animalen und vegetativen Pole verschieden beschaffen und gliedert sich dann in das am animalen Pole gelegene Ektoderm und in das am vegetativen Pole gelegene Enteroderm (Fig. 2). Wir betrachten zuerst die Weiterentwicklung der Pleromaten. zweiten Blastulaart, die allen Pleromaten (siehe bei System) zukommt.

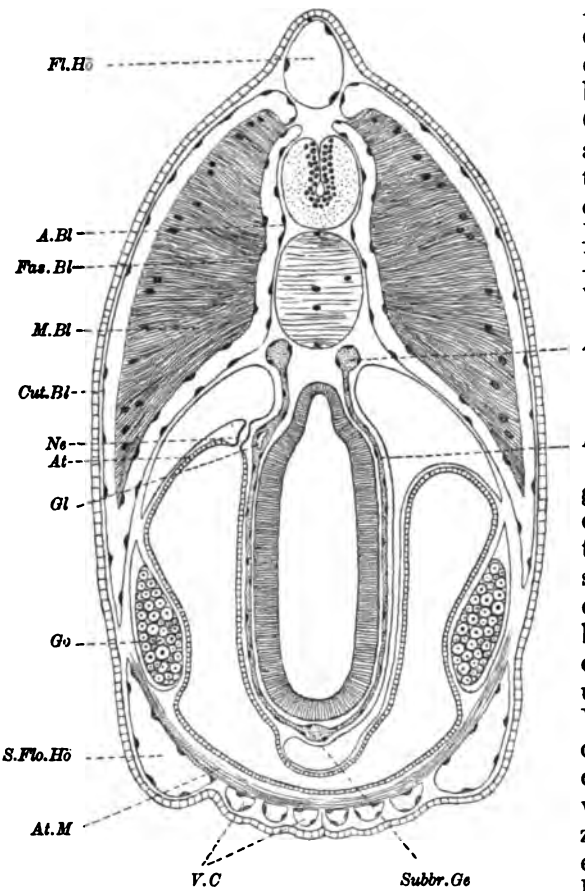

Fig. 10. Dritter Typus des Coelenterierquerschnitts.
(*Amphioxus lanceolatus*, schematisiert, nach Boveri).
Außen das Epiderm, zentral im Episoma oben das Medullarrohr, darunter die Chorda. *Cut.Bl*, *M.Bl*, *Fas.Bl* und *A.Bl* Derivate der Urdarmdivertikel (Cutis, Muskulatur, Fascie und Axenskelet). Ventral in der Mitte der Darm, daneben rechts und links oben das Cölom, darunter der Atemraum. *Go* Gonade. Die anderen Bezeichnungen kommen hier nicht in Betracht.

Das Enteroderm gelangt durch Gastrulation in das Innere der Keimblase, die dergestalt zur Gastrula wird; es geht aus ihm allein das Epithel des Enterons (des entodermalen Teiles des Darmes, Fig. 3) hervor. Die Einstülpungsöffnung wird als Urmund oder Prostoma bezeichnet. Vom Ektoderm spalten sich die Anlagen des Mesoderms ab und gelangen gleichfalls ins Blastocöl; ein weiterer Teil des Ektoderms tritt, unter Einsenkung in die Tiefe, mit dem Enteroderm in Verbindung und liefert den ektodermalen vorderen und hinteren Teil des Verdauungsrohres. Der oberflächlich verbleibende Rest des Ektoderms wird als Epiderm bezeichnet. Das Mesoderm entwickelt sich zu einem kompakten Füllgewebe (Plerom), in dem entweder allein die Gonade (radiäre Pleromaten = Dyskineten, Fig. 4), oder auch die Niere (Plathelminthen) oder auch eine Leibeshöhle (eigentliche Plerocölier, Fig. 5) auftritt. Indem sich ein Teil des Pleroms als Somatopleura dem Epiderm, ein anderer als Splanchnopleura dem Entoderm zuordnet, ergeben sich von architektonischen Organen einerseits die Haut, andererseits der Darm. Beim Auftreten einer Leibeshöhle (Cölom) differenziert sich außerdem das Peritoneum, das die Leibeshöhle auskleidet. Es bildet einerseits mit der Somatopleura das parietale, andererseits mit der Splanchnopleura das viscerale Blatt des Mesoderms; durch Ver-

einigung des parietalen und splanchnischen Peritoneums kommt es zur Bildung der Dissepimente, welche die segmentalen Räume des Cöloms als Querscheidewände von einander trennen, und der Mesenterien, welche durch die paarige Anlage des Cöloms bedingt sind und longitudinal im Körper verlaufen. Zusammenfassend bezeichnet man Epiderm und parietales Blatt als Ektosoma, Enteroderm und viscerales Blatt als Entosoma.

Coelenterier.

Wesentlich anders verläuft die Entwicklung der zweiten Blastulaart, welche für die übrigen Metazoen (Coelenteria, siehe bei System) charakteristisch ist. Erst verhältnismäßig spät, bei Beginn der Gastrulation, gewinnen die am vegetativen Pole gelegenen Zellen abweichenden Charakter und werden als Entoderm eingestülpt (Fig. 6). Auf dem Stadium der zweischichtigen Gastrula verharren die Cnidarier (Fig. 7), viele mit gewissen Besonderheiten, die als Vorstufen einer Enterocölbildung anzusehen sind (Anthozoen). Bei den Enterocöliern entsteht an der Gastrula das Mesoderm durch Ausstülpung von paarigen Cölomsäcken (Enterocöl) vom Entoderm aus. Das letztere ist erst nach der Cölombildung als Enteroderm zu bezeichnen, da nur der Rest für die Bildung des Enterons Verwendung findet. Die Verdauungshöhle der Cnidarier, in welcher potentiell auch das Cölom eingeschlossen ist, muß als Urdarmhöhle oder Cölenteron vom Enteron der Enterocölier unterschieden werden. Ein kompaktes Plerom, das vom Ektoderm aus entstünde, fehlt den Enterocöliern durchaus; Muskulatur, Bindegewebe, Gonaden und Nieren gehen hier aus dem Endothel der Cölomsäcke hervor. Es ergeben sich derart auf andere Weise die gleichen Körperschichten: Ektosoma und Entosoma, parietales und viscerales Blatt, Somatopleura und Splanchnopleura, wie bei den Pleromaten (Fig. 8). Eine Steigerung dieses Bauplans kommt den Chordaten zu. Hier sondern sich von der entodermalen Anlage des Mesoderms paarige Divertikel (Fig. 9) in segmentaler Folge (Urwirbel, Hatschek), welche die Muskulatur des Körperstammes, die Cutis und das Achsenskelett liefern; ferner entsteht medial am Urdarm die Chorda und vom Ektoderm aus das Medullarrohr. Alle genannten Bildungen repräsentieren zusammen das dorsal entwickelte Episoma des Körpers, dem der ventrale Körperteil mit Darm, Kieme, Gonade und Niere als Hyposoma gegenüber steht. Medullarrohr (Nervensystem), Chorda, Achsenskelett und Rückenmuskulatur bilden zusammen den Körperstamm; ein Hautmuskelschlauch kommt hier also nicht zur Entwicklung (Fig. 10).

System. Im folgenden gebe ich eine Übersicht des Systems, um über die Verwandtschaftsverhältnisse der in diesem Buche untersuchten Tiere einige Aufklärung zu bieten. Betreffs genauerer Begründung meiner Klassifikation sei auf das „Lehrbuch der vergl. Histologie“ (1902) verwiesen:

Regnum (Reich): Zoa, Tiere

I. Subregnum: Protozoa, Urtiere

II. Subregnum: Metazoa, Gewebetiere.

I. Phylum (Stamm): Pleromata, Metazoen, deren Mesoderm vom Ektoderm stammt und phylogenetisch als kompaktes Plerom auftritt.

1. Typus: Dyskineta, nicht oder wenig lokomotionsfähige Pleromaten ohne Cölarräume.

1. Subtypus und 1. Cladus: Porifera (Spongia), Schwämme.
   1. Klasse: Calcarea, Kalkschwämme
   2. Klasse: Silicea, Kieselschwämme

2. Subtypus, 2. Cladus und 3. Klasse: Ctenophora, Rippenquallen

2. Typus: Plerocölia (Zygoneura, HATSCHEK), Pleromaten mit Cölarräumen.

3. Subtypus: Protonephrozoa, Plerocölier mit Protonephridien.

3. Cladus: Scolecida, niedere Würmer
   4. Klasse: Plathelmintha, Plattwürmer
   5. Klasse: Nemathelmintha, Rundwürmer
   6. Klasse: Nemertina, Schnurwürmer
   7. Klasse: Rotatoria, Rädertiere
   8. Klasse: Endoprocta

4. Subtypus: Metanephrozoa, Plerocölier mit Metanephridien

4. Cladus: Annelida, Ringelwürmer
   9. Klasse: Archiannelida
   10. Klasse: Polychäta (Chätopoda, Borstenwürmer)
   11. Klasse: Oligochäta (Chätopoda, Borstenwürmer)
   12. Klasse: Hirudinea, Blutegel
   13. Klasse: Sipunculoidea

5. Cladus: Arthropoda, Gliederfüßer
   14. Klasse: Crustacea, Krebse
   15. Klasse: Onychophora
   16. Klasse: Myriapoda, Tausendfüßer
   17. Klasse: Hexapoda, Insekten
   18. Klasse: Arachnoidea, Spinnen

6. Cladus: Mollusca, Schalentiere
   19. Klasse: Amphineura
   20. Klasse: Gastropoda, Schnecken
   21. Klasse: Scaphopoda
   22. Klasse: Lamellibranchia, Muscheln
   23. Klasse: Cephalopoda, Tintenfische

Vermes, Würmer. — Articulata, Gliedertiere

II. Phylum: Coelenteria, Metazoen, deren Mesoderm vom Entoderm stammt und phylogenetisch als Enterocölwand auftritt.

3. Typus, 5. Subtypus und 7. Cladus: Cnidaria, Nesseltiere, Cölenterier mit Cölenteron
   24. Klasse: Hydrozoa
   25. Klasse: Scyphozoa

4. Typus: Enterocölia, Cölenterier mit gesonderten Cölarräumen

6. Subtypus: Ameria, äußerlich ungegliederte Enterocölier

8. Cladus: Echinoderma, Stachelhäuter
   26. Klasse: Crinoidea, Haarsterne
   27. Klasse: Ophiuroidea, Schlangensterne
   28. Klasse: Asteroidea, Seesterne
   29. Klasse: Echinoidea, Seeigel
   30. Klasse: Holothurioidea, Seewalzen

Prochordata

7. Subtypus: Trimeria, Cölenterier mit drei Segmenten
   9. Cladus u. 31. Klasse: Enteropneusta, Schlundkiemer
   10. Cladus: Tentaculata, Tentakeltiere
      32. Klasse: Discocephala { *Cephalodiscus* / *Rhabdopleura* }
      33. Klasse: Lophophora { *Phoronis* / Bryozoen }
      34. Klasse: Brachiopoda, Armfüßer
      35. Klasse: Chaetognatha, Borstenkiefer

   } Prochordata

8. Subtypus: Telochordata
   11. Cladus: Tunicata, Manteltiere
      36. Klasse: Ascidiacea, Ascidien
      37. Klasse: Thaliacea, Salpen
      38. Klasse: Appendicularia
9. Subtypus: Euchordata
   12. Cladus und 39. Klasse: Homomeria (Acrania)
   13. Cladus: Vertebrata (Craniota)
      40. Klasse: Pisces, Fische
      41. Klasse: Amphibia, Lurche
      42. Klasse: Reptilia, Echsen
      43. Klasse: Aves, Vögel
      44. Klasse: Mammalia, Säuger

   } Chordata

Grundzüge der Cytologie.

Das konstruktive Grundelement der Metazoen ist die Zelle (Cyte, Cellula). Jedes Gewebe und jedes Organ baut sich aus Zellen und deren Derivaten auf. Wir betrachten zunächst ganz allgemein die Zelle in ihrem Bau, ihrer Vermehrung und ihren Derivaten, dann spezieller die verschiedenen Zellarten, ebenfalls mit ihren Bildungsprodukten.

A. Allgemeines.

1. Bau der Zelle.

Jede Zelle besteht aus dem Protoplasma (kurz Plasma), das man insofern als lebende Substanz bezeichnet, als an seine Intaktheit das Leben der Organismen geknüpft ist. Im Plasma ist wieder zu unterscheiden zwischen dem Zellleib (Cytosarc, kurz Sarc), dem darin eingelagerten Kern (Nucleus, Karyon) und Bildungsprodukten des Sarcs, speziellen Differenzierungen, die entweder innerhalb oder außerhalb der Zellen liegen und insgesamt als Arbeitssubstanzen (Ergatome) bezeichnet werden können. Über sie siehe unter 2. näheres.

Die Anwendung des Wortes Sarc für Zellleib, die ich in meiner Histologie (1902) einführte, hat sich im Gebrauch gut bewährt. Eine Verwechslung mit dem „Muskelfleisch" kann nicht leicht eintreten, da Sarc in diesem Sinne kaum gebraucht, sondern immer von Muskelsubstanz oder kontraktiler Substanz geredet wird; nur die eingebürgerte Bezeichnung „Sarcoplasma" für den Zellleib der Muskelfasern wirkt zur Zeit noch störend. Von Plasma zu reden, diesen Ausdruck also auf den Zellleib zu beschränken, geht nicht an, weil auch der Kern aus Plasma besteht (Karyoplasma).

Sarc. A. Sarc. Das Sarc läßt dreierlei Bestandteile unterscheiden, von denen in den Metazoenzellen wohl nie einer völlig fehlt, nämlich erstens ein Gerüst (Linom), zweitens Körner (Chondrom) und drittens eine flüssige Substanz (Lymphe), die zum Teil aus Nährstoffen, zum Teil aus verflüssigten Dissimilationsprodukten des Chondroms besteht und hier nicht näher analysiert werden wird. Wesentlich sind das Linom und das Chondrom, die in letzter Instanz in eins zusammenfallen, insofern vielen Protozoen, z. B. den Amöben, nur ein Chondrom zukommt, aus dem sich phylogenetisch das fädige Linom durch Aneinanderreihung einer bestimmten Körnerart (Linochondren) entwickelt haben dürfte.

Wenn im Sarc zwischen den Teilen des Gerüstes ein Chondrom nicht unterschieden werden kann und scheinbar nur Lymphe vorliegt, redet man von einer Zwischensubstanz, in der chondromale Teile als submikroskopische Elemente wohl immer enthalten sein dürften.

Über die feinere Struktur des Sarcs sind verschiedene Theorien aufgestellt worden, die sich in zwei Gruppen (siehe meinen Vitalismus) sondern lassen: erstens die Quincke-Bütschli'sche Schaumtheorie, zweitens die Stereomtheorie, die wieder verschiedene Varianten aufweist. Die Schaumtheorie, die das Plasma aus einem schaumigen Gemisch zweier Flüssigkeiten, was im Präparat das Bild einer Wabenstruktur ergibt, bestehen läßt, kann selbst für die Protozoen, für die sie zuerst aufgestellt wurde, keine Geltung besitzen, wie vor allem ich (1905) gezeigt habe, da als Grundstruktur immer mikroskopische oder submikroskopische Granulationen nachweisbar sind und Waben nur als sekundäre Bildungen auftreten; für die Metazoen macht schon der regelmäßige Nachweis des Linoms die Schaumtheorie hinfällig. Die Varianten der Stereomtheorie beruhen auf der besonderen Betonung entweder des Linoms oder des Chondroms von Seiten der verschiedenen Forscher. Zu erwähnen ist vor allem die Filartheorie Flemmings, nach der in allen Zellen ein fädiges Gerüst, zum Teil mit netziger Verbindung der Fäden, vorkommt und die Granulatheorie Altmanns, die nur Körnchen im Sarc annimmt und in diesen die lebenden Grundelemente (Bioblasten) der Zelle erkennt. Beide Theorien erscheinen selbst wieder in verschiedenen Nuancen, worauf hier nicht eingegangen werden kann; erwähnt sei nur, daß die ersten Untersucher, die dem Sarc eine Struktur zuerkannten, von einem filamentösen oder spongiösen Gerüst sprachen (Frommann, Leydig u. a.). Die von mir vertretene Anschauung (1902, Histologie) erscheint als Verschmelzung beider Varianten der Stereomtheorie.

Linom. Als Grundschema der Gerüstbildung erscheint die Anwesenheit selbständiger feinster Fäden (Linen), die in typischen Epithelzellen parallel zur Längsachse (Fig. 11), in profund gelegenen Zellen radial von einem Zentrum aus zur Peripherie verlaufen (Fig. 12). Genaueres über diese Anordnung siehe bei den einzelnen Zelltypen. Jeder Faden stellt sich dar als eine Reihe von Körnchen (Linochondren), die durch ein Zwischenglied (Desmose) mit einander verbunden sind; von den Körnchen können auch seitliche Fortsätze (Brücken) ausgehen, die mit denen anderer Fäden verschmelzen, so daß sich eine netzigmaschige Struktur von manchmal großer Regelmäßigkeit ergeben kann.

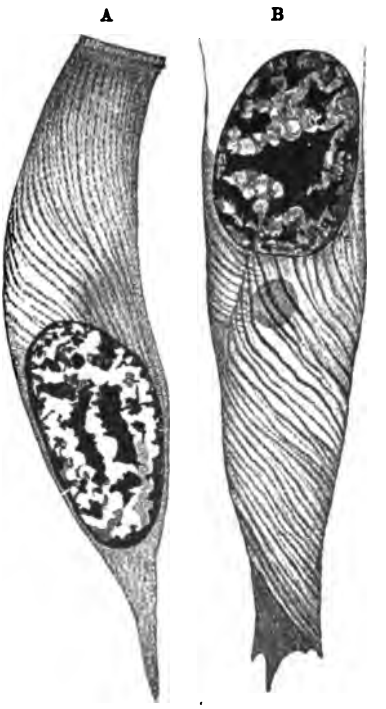

Linom.

Fig. 11. Nährzelle von *Rana*.
A Zelle, welche das Strukturbild in der Region oberhalb des Kernes zeigt; desgl. B Zelle mit schön erhaltenem Strukturbild im basalen Abschnitt unterhalb des Kernes. Nach Heidenhain.

Die Nachweise einer fädigen Gerüststruktur haben sich im Lauf der Jahre außerordentlich gesteigert, vor allem habe ich in meiner Histologie Darstellungen für alle Zelltypen erbracht. Von Forschern, die in ähnlicher Weise auf diesem Gebiete gearbeitet haben, seien in erster Linie erwähnt: Frommann, v. Beneden, Flemming, M. Heidenhain, Ballowitz, Meves, Pfeffer. Den Aufbau der Fäden aus Körnerreihen betonte M. Heidenhain (Mikrosomen). Ich schließe hier von

der linaren Elementarstruktur des Sarcs alle jene Bildungen aus, die man als Stütz-, Neuro- und Myofibrillen bezeichnet (siehe bei Ergatom), doch ist besonders in Hinsicht auf die Stützfibrillen die Beziehung zu den Fäden eine äußerst enge und es kann ein und dasselbe fädige Strukturelement teils als Stützfibrille, teils als elementares Linom ausgebildet sein. Auch die Beziehung zu den Neurofibrillen ist nicht zu bezweifeln, während der Nachweis, daß Muskelfibrillen aus primären Fäden hervorgehen, erst neuerdings einwandfrei erbracht erscheint (siehe bei Muskelzelle).

Das Linom ist auch Bildner der Zellmembran, bezw. ein wesentliches Bauelement derselben, dem sich noch eine Kittsubstanz gesellt. Es stellt ferner das Material für die Strahlungen dar, wie sie bei der mitotischen Teilung im Sarc auftreten, wofür neben zahlreichen direkten Nachweisen auch seine Beziehung zu den Zentrosomen aktiver, nicht sich teilender Zellen spricht. Ferner dürfte es in nicht seltenen Fällen der Träger spezifischer Chondren, so vor allem jugendlicher Sekretkörner sein (siehe bei Sekretzelle). Leicht erweisbar ist seine Beziehung zu den Wimpern und Cuticularbildungen, worüber näheres unter Ergatom einzusehen ist.

Chondrom.

Chondrom. Von körnigen Strukturen, die für alle Zellarten charakteristisch sind, ist zur Zeit noch wenig zu melden. Es scheinen

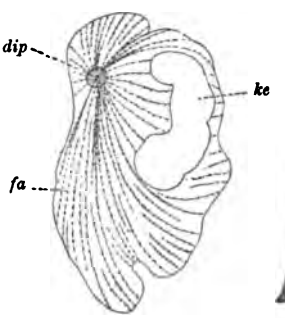

Fig. 12.
Salamandra maculosa.
Polymorphkerniger Leukocyt aus dem bindigen Lebersaum. *ke* Kern, *dip* Diplosom innerhalb des Centrosoms, *fa* radial geordnete Sarcfäden mit Linochondren.

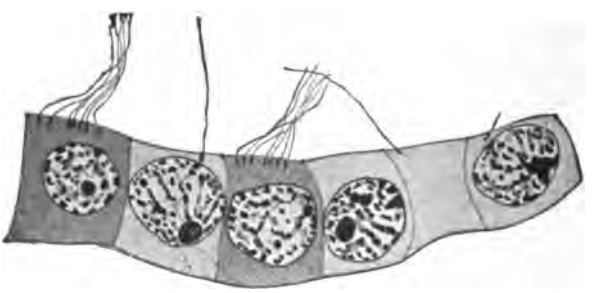

Fig. 13.
Diplosom in Epithelzellen und an Wimperbasis.
Nach Joseph, aus Heidenhains Handbuch.

mir in dieser Hinsicht besonders zweierlei Elemente bedeutsam: erstens die Zentralkörner (Centrochondren, Zentralkörper, Zentriolen) und zweitens die sog. Mitochondren. Über weitere zahlreiche Körnerarten, die als spezifische Arbeitssubstanzen erscheinen, siehe bei Ergatom.

Centrochondren.

Die Centrochondren dürften in keiner Zellart fehlen. Sie bilden entweder das Zentrum einer Sphäre, bezw. eines Centrosoms (Fig. 12), was vor allem für profund gelegene Zellen gilt, oder liegen völlig isoliert im Sarc, nur einem Gerüstfaden, der meist zu einer Wimper in Beziehung steht, angeheftet, was für Epithelzellen zutrifft (Fig. 13). Ihre Bedeutung liegt in der Erzeugung einer Strahlung und Spindelfigur bei der mitotischen Teilung (siehe dort), weshalb man sie als Teilungsorgan oder auch als kinetisches Zentrum bezeichnet hat; als letzteres dürften sie auch in jenen „funktionierenden" Zellen, die eine Strahlung besitzen, aufzufassen sein, für die Epithelzellen bleibt indessen eine funktionelle Bedeutung fraglich. Entweder ist nur ein einzelnes

Korn vorhanden, oder man findet deren zwei in enger Benachbarung (Diplosom), durch einen kurzen Stab (sogenannte Centrodesmose) verbunden, selten beobachtet man mehrere bis viele in einer Gruppe beisammen (Riesenzellen des Knochenmarks). Innerhalb der Centrosomen entziehen sie sich manchmal der Beobachtung, sind aber immer scharf von der Substanz des viel größeren, mannigfach geformten Gebildes zu unterscheiden (BOVERI), das, ebenso wie die gelegentlich vorhandene Sphäre, als unter ihrem Einflusse im Sarc entstanden erscheint und einerseits aus linaren, andererseits aus körnigen Bestandteilen (sogenanntem Archi- oder Centroplasma) aufgebaut sein dürfte. Über die Bedeutung der Zentralkörper für die Teilung siehe im betreffenden Abschnitt; über ihre Beziehung zum Wimperapparat unterrichtet der Abschnitt Ergatom. Die Centrochondren liegen in Zellen mit zentriertem Gerüst immer in Nachbarschaft des Kerns, oft in eine Einbuchtung desselben eingesenkt; in Epithelzellen findet man sie im Raum zwischen Kern und distaler Endfläche in verschiedenen Niveaus. Wertvoll für ihren Nachweis ist vor allem die Färbung mit Eisenhämatoxylin.

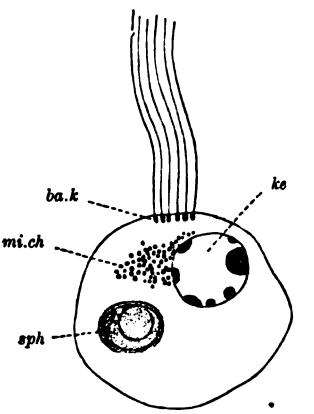

Fig. 14. *Paludina vivipara*, reifendes Spermion. Nach MEVES. *ke* Kern, *ba.k* Basalkorn, *mi.ch* Mitochondren, *sph* Sphäre.

Entdeckt wurden die Zentralkörper (bezw. die Centrosomen) von VAN BENEDEN im Jahre 1876 in Eiern von Dicyemiden, genauer beschrieben vom

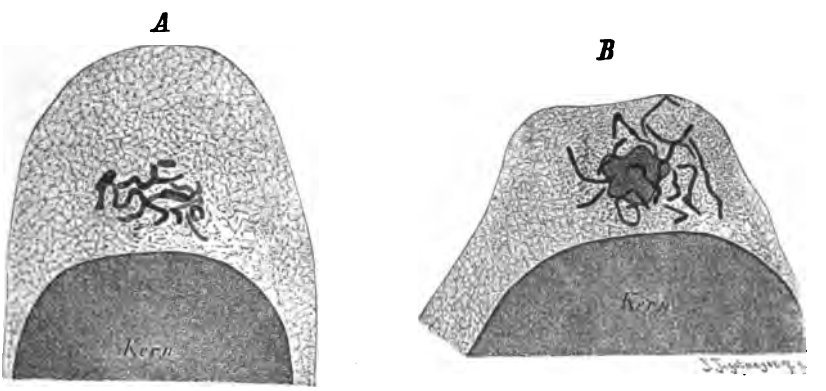

Fig. 15. Samenzellen von PROTEUS, nach M. HEIDENHAIN, mit Sarcomiten, die in *B* um die Sphäre gelagert sind.

gleichen Forscher und vor allem von BOVERI zuerst für die Eier von *Ascaris megalocephala*. Nachdem viel gestritten wurde, was das wesentliche sei: Zentriol oder Centrosoma, bezw. Sphäre, kann jetzt als allgemeine Anschauung die hier vorgetragene Beurteilung gelten. Die Einstellung des Linoms auf den Zentralapparat in funktionierenden Zellen, die allerdings nur für profunde Zellen zutrifft, erschloß theoretisch zuerst RABL (1889), entdeckt wurde sie für Pigmentzellen von SOLGER im gleichen Jahre. Für Epithelzellen fand ZIMMERMANN 1894 die freien Diplosomen.

Mitochondren.

Die Mitochondren scheinen gleichfalls in den Zellen allgemein verbreitet zu sein. Zuerst in Samenzellen gefunden (BENDA 1898), wurden entsprechende Gebilde bis jetzt in Eizellen, Nervenzellen, Epithel-,

Fig. 16. Diplosomen und Zentrophormium in den Zellen der Membrana Descemeti; nach BALLOWITZ aus M. HEIDENHAIN.

Fig. 17. *Lepus cuniculus.* Spinalganglienzelle, nach der GOLGI-schen Methode behandelt. Nach HOLMGREN. Mit dem Apparato reticolare.

Binde- und Muskelzellen nachgewiesen. Es sind basophile Körnchen, die sich meist in der Nähe des Kerns (Fig. 14) oder im Umkreis der Sphäre, wenn eine solche vorhanden, anordnen, dabei nicht selten zu schleifenförmigen Gebilden (Sarcomitom, sogenannte Chondromiten) sich vereinen (oder auswachsen?) (Fig. 15), die sich netzartig verbinden (Fig. 16 u. 17), dabei sich auch aushöhlen und derart zu Kanälen umgestalten können (Fig. 18, Trophospongium HOLMGRENS), manchmal auch homogene Körper bilden (Dotterkern (Fig. 19) in Eiern, soweit dieser keine Sphäre repräsentiert). In den reifen Spermien erscheinen sie als spiralige Umhüllung des Achsenfadens im Verbindungsstück; für *Paludina*-Samen wies MEVES 1902 eine regelmäßige Halbierung des Sarcomitoms bei der Zellteilung, ähnlich der des Karyomitoms (siehe bei Teilung) nach, woraus besonders deutlich ihr Wert für die Zellen erhellt. Sie repräsentieren vielleicht Bildungsmaterial für chondromales Ergatom der Gewebszellen, worauf wenigstens ihre Beziehung zur Dotterbildung schließen läßt.

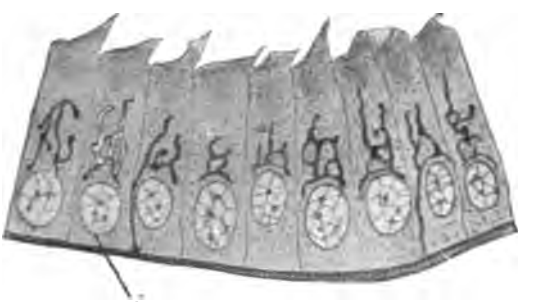

Fig. 18. Trophospongium im Epithel des Nebenhodens, in den meisten Zellen als solide Stränge, in x mit deutlicher kanalartiger Aushöhlung. (Nach E. HOLMGREN 1902, aus GURWITSCH.)

Das Sarcomitom ist unter den verschiedensten Namen beschrieben worden, so als Archoplasmaschleifen von HERMANN 1891, als Pseudochromosomen und Zentralkapseln von M. HEIDENHAIN 1891, als Centrophormien von BALLOWITZ 1900, als Apparato reticolare von GOLGI 1898 in Nervenzellen, als Trophospongium ebenda von HOLMGREN 1900, als Dotterkern von CARUS 1850, als Chromidialapparat von GOLDSCHMIDT 1905. Als letzterer wurde es von GOLDSCHMIDT den Chromidien der Protozoen (R. HERTWIG) verglichen, vom Kern abgeleitet und diesem, dem sogenannten propagatorischen Kerne, als somatischer Kern gegenübergestellt.

Indessen ist weder die Herkunft aus dem Kern mit Sicherheit erwiesen, noch überhaupt der nur auf die verwandte Färbbarkeit des Sarcomitoms mit dem Karyomitom begründete Vergleich mit letzterem haltbar. Unberechtigt erscheint zur Zeit auch die Beziehung der Basalfilamente in Drüsenzellen (siehe bei Ergatom) auf die Mitochondren.

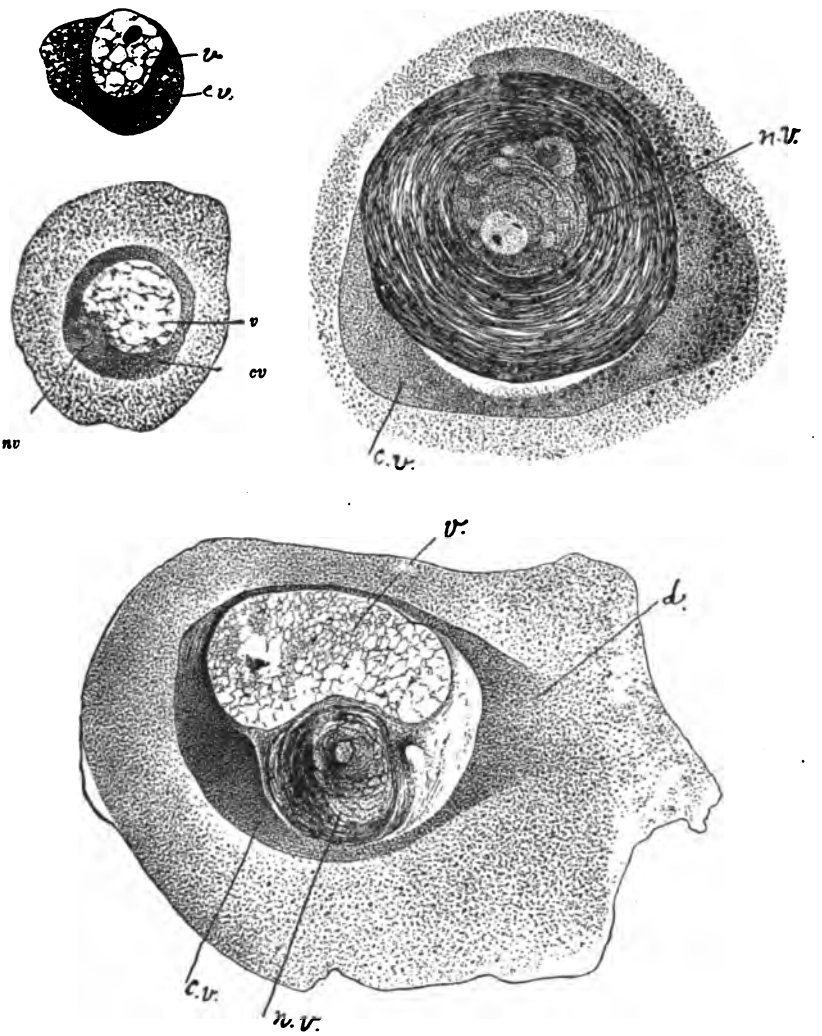

Fig. 19. Ei von *Tegenaria*, zeigt Entwicklung und Auflösung des Dotterkerns (*n. v*). *v* Kern, *c.v.* Dotterkernlager, in dem der Balbianische Dotterkern auftritt, *d* Stelle, an der es sich auflöst. Nach VAN DER STRICHT, aus O. HERTWIG, Biologie.

Form, Begrenzung, Größe. Die Form der Zelle ist eine über- Form.
aus mannigfaltige und es sei betreffs genauerer Kenntnisnahme auf die spezielle Beschreibung der verschiedenen Zellarten verwiesen. Immerhin lassen sich Gesetzlichkeiten, die aus der Struktur folgen, erkennen. Es ist eine Hauptachse gegeben, deren Verlauf durch die Lage von Kern und kinetischem Zentrum bestimmt wird. Am deutlichsten tritt sie an zylindrischen Epithelzellen hervor. Beide Enden der Haupt-

achse verhalten sich ungleich (polare Differenzierung der Zelle, HATSCHEK). Das eine, welches an die Oberfläche des Epithels stößt, ist durch die Lage des kinetischen Zentrums gekennzeichnet und wird als distales Ende bezeichnet. Dem anderen, entgegengesetzt gelegenen, liegt der Kern genähert; es stellt das basale Ende vor. Die distale Endfläche heißt auch Oberfläche, die basale Unter- oder Basalfläche; beide zusammen sind als Endflächen, alle übrigen Flächen der Zelle als Seitenflächen zu bezeichnen. Ein gemeinsamer Ausdruck für sämtliche Flächen ist Peripherie der Zelle (periphere Flächen).

Außer durch die Lage von Kinozentrum und Kern macht sich der polare Bau an der epithelialen Zelle bemerkbar in verschiedener Differenzierung des Sarcs an den verschiedenen Flächen. Die Oberfläche ist allein Bildnerin von Wimpern, Stäbchen, perzeptorischen Elementen (Blepharium, Rhabdorium, Perceptorium) und der Cuticula (Tektorium); die Basalfläche entwickelt allein effektorische Nervenfasern, Muskelfasern und Bindesubstanz.

Die rechtwinklig zur Hauptachse gestellten Nebenachsen der Epithelzellen sind entweder sämtlich gleichwertig, oder es gewinnen zwei oder eine einzige die Oberhand. Im ersteren Falle reden wir von vielstrahlig symmetrischem Bau der Zellen (meiste Epithelzellen), in den anderen Fällen von zweistrahlig (Leberzellen z. B.) oder einstrahlig symmetrischem Bau (Pfeilerzellen des CORTI'schen Organs z. B.).

Bereits an den Epithelzellen kann eine Verwischung des polaren Baues angebahnt erscheinen, indem in abgeplatteten Elementen das kinetische Zentrum unmittelbar neben den Kern zu liegen kommt. In profund gelegenen Zellen ist äußerlich die Hauptachse nicht erkennbar; die Zelle erscheint dann entweder kugelförmig abgerundet (Genitalzellen, Lymphzellen z. B.) oder von bilateral symmetrischem Bau, indem eine Nebenachse zu dominierender Entwicklung gelangt (Muskelzellen z. B.) oder unregelmäßig gestaltet, mit vielen Fortsätzen versehen (Bindezellen, Gliazellen z. B.). Die Hauptachse ist dann nur aus der Lage des Zentrums zum Kern erschließbar. Daß sie überhaupt gewahrt bleibt, geht aus den Teilungsvorgängen an Genitalzellen hervor, welche oft zu epitheloider Anordnung der Tochterzellen führen; vor allem die Furchungszellen sind in dieser Hinsicht belehrend. Wir konstatieren im allgemeinen bei Teilungen das Bestreben der Tochterzellen, sich flächenhaft anzuordnen; die Bildung von Epithelien erscheint als ursprünglicher Vorgang, gegenüber der Bildung kompakter Gewebe. Ursache sind Wanderungen des Centrochonders vor und nach der Teilung. Der Centrochonder verläßt vor der Teilung die Hauptachse und bestimmt die Lage der Teilungsachse; nach der Teilung kehrt er zur Hauptachse zurück. Das Verlassen der Hauptachse bei der Teilung erklärt sich aus der Verdopplung des kinetischen Zentrums, dessen beide Hälften je die Hälfte des Zellgerüstes in Anspruch nehmen. In einer anderen als seitlichen Lage wäre gleichwertige Einflußnahme auf das Gerüst ausgeschlossen.

Am schwierigsten zu beurteilen sind die Nervenzellen, in denen Zentren bis jetzt nur in wenigen Fällen festgestellt wurden. Zu achten wäre auf die Lagebeziehungen des Axons zum Kern und Zentrum, wobei sich vielleicht ergeben dürfte, daß hier Andeutungen von Polarität

erhalten blieben, während die Lagebeziehungen der Dendriten als unbestimmte erscheinen dürften.

Begrenzung. Die Begrenzung der Zellen ist durchaus nicht immer eine scharfe, so besonders bei profund gelegenen Elementen, vor allem wenn diese direkt von Bindesubstanz eingescheidet werden. Man kann dann von nackten Zellen reden, an deren Grenze sich nur ein physikalisches Oberhäutchen, keine struierte Hülle vorfindet. Hierher gehören vor allem die Bindezellen, unter denen wieder die amöboid beweglichen Lymphozyten hervorzuheben sind. Überflüssig erscheint auch eine besondere Hülle, wenn das Sarc peripher eine dichte Beschaffenheit annimmt, wie z. B. bei den Hornzellen der Wirbeltiere; mit F. E. SCHULZE ist hier von einer Zellkruste zu reden, in die sowohl Chondrom wie Linom eingehen. Wesentlich davon verschieden sind die echten Hüllbildungen, die, obwohl zum Sarc zugehörig, doch eine besondere, scharf konturierte und meist auch deutlich strukturierte Bildung repräsentieren. Im Interesse präziser Nomenklatur wären folgende Unterscheidungen zu treffen, die ich bereits 1902 in meiner Histologie vorgeschlagen habe. Unter einer Pellicula ist ein festes, aber strukturloses Häutchen zu verstehen, wie es sich z. B. an Eizellen und Blutzellen vorfindet und hier als einfaches Abscheidungs- oder Erhärtungsprodukt des peripheren Sarcs darstellt. Unter einer Zellmembran verstehe ich ein entsprechend gelegenes Häutchen, das in sich Gerüststrukturen enthält und derart als eine Differenzierung des Linoms (siehe dort) aufzufassen ist. Zellmembranen finden sich besonders an den Seitenflächen der Epithelzellen und werden speziell bei Drüsenzellen als Theka bezeichnet; sie kommen aber auch profund gelegenen Elementen, so den Chordazellen und den LEYDIG'schen Zellen der Crustaceen (siehe bei Bindezelle) zu. Für Epithelzellen allein gilt die Unterscheidung von Limitantes, unter denen man häutchenartige Begrenzungen der distalen und proximalen Endflächen zu verstehen hat. Eine distale Limitans erscheint als Vorstufe einer Cuticula, eine proximale als Vorstufe einer Basalmembran (über Cuticula und Basalmembran siehe bei Ergatom weiteres); beiderlei Elemente können als Verklebungsprodukte der Enden der Gerüstfäden aufgefaßt werden, werden also strukturell von den Membranen scharf zu unterscheiden sein. Begrenzung.

Größe. Als durchschnittliche Größe der Zellen kann 20 μ (Länge der Hauptachse) angegeben werden. Bei kleinsten Zellarten, wie den Blutzellen, sinkt die Größe auf 2—3 μ herab, bei größten Formen erreicht sie jedoch relativ riesige Dimensionen, die sich z. B. bei den Eiern der Vögel durch Einlagerung ungeheurer Dottermassen ins Sarc, bei den Nervenzellen der Wirbeltiere, die von der Peripherie bis ins Rückenmark oder Gehirn reichen, durch Entwicklung meterlanger Fortsätze (Nervenfasern) ergeben. Größe.

B. Kern (Nucleus, Karyon). Der Kern ist meist zentral in der Zelle gelegen und regelmäßig ellipsoid geformt (Fig. 11). In Epithelzellen liegt er oft basal, in reifenden und reifen Eiern einseitig an der Peripherie. Neben fast rein kugeligen Kernen (viele Eier und Nervenzellen) gibt es abgeplattet linsenförmige (Erythrozyten), ausgebuchtete, nierenförmige (Fig. 12), gelappte (Fig. 20) und verästelte (Fig. 21). Auch entsprechend dem Funktionszustand kann die Form wechseln. So erscheint sie oft unregelmäßig in tätigen Sekret- und Kern.

Speicherzellen, wo pseudopodienartige Fortsätze auftreten können (Fig. 22); ganz verschwindet die Begrenzung bei der mitotischen Teilung (siehe

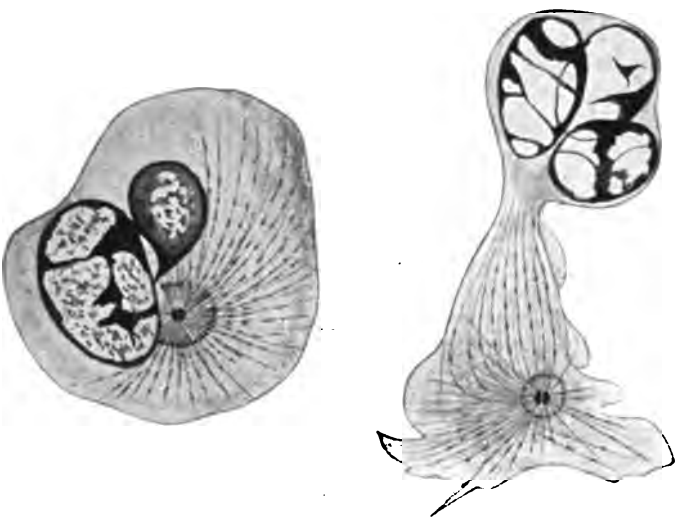

Fig. 20. Leukocyt von *Salamandra* mit gelapptem Kern, Diplosom, Sphäre und strahligem Gerüst.
Nach M. Heidenhain aus Gurwitsch.

Fig. 21. Verzweigter Kern in der Nährzelle eines *Forficula*ovariums.
Nach Korschelt aus Gurwitsch.
nä.z Nährzelle, *ei.z* Eizelle.

den betreffenden Abschnitt). Die Größe zeigt bedeutende Unterschiede; im allgemeinen läßt sich sagen, daß einem großen Zellleib ein großer, einem kleinen ein kleiner Kern entspricht (Kern-Sarcrelation R. Hertwigs), doch gibt es davon auffallende Ausnahmen, insofern z. B. einem riesigen Ei keineswegs ein riesiger Kern entspricht; besonders große Kerne zeichnen gewisse Nematodenzellen aus (siehe im 19. Kurs). — Mit dem Sarc steht der Kern nur in einem relativ losen Verband, da er seine Lage in manchen Zellarten, z. B. in Kragenzellen der Spongien und in Eizellen, zu wechseln vermag, auch keine Beziehungen zum Sarcgerüst aufweist. Dagegen ist Stoffaustausch, wenigstens in Hinsicht auf die Ernährung, mit Sicherheit anzunehmen; der Kern wird vom Sarc

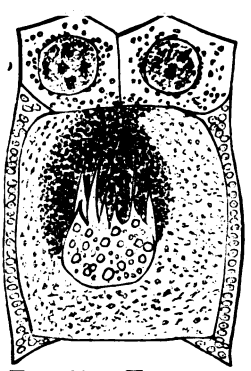

Fig. 22. Kern mit Pseudopodien in Eizelle des Ovariums von *Dytiscus marginalis*.
Nach Korschelt, aus O. Hertwig, Biologie.

mit Nährstoffen versorgt. Nach manchen Befunden gibt er seinerseits auch Stoffe, und zwar sowohl flüssiger als fester Natur, ans Sarc ab, deren Bedeutung zur Zeit fraglich bleibt, die aber wohl eine Anregung zur funktionellen Betätigung des Sarcchondroms bieten. Die Ableitung von Sekret- oder Speicherkörnern vom Kerninhalt kann vor der Hand nicht als erwiesen gelten; man vergleiche auch das weiter oben über das Sarcomitom Gesagte. — Gewöhnlich besitzt eine Zelle nur einen Kern. Ausnahmen sind relativ selten, so beobachtet man zwei Kerne in Leberzellen und Fettzellen der Säuger, auch in mancherlei Zellen der Wirbellosen (z. B. Schleimzellen des Regenwurmepiderms); mehrere bis viele Kerne kommen ebenfalls vor, so in den Riesenzellen des Knochenmarks, in quergestreiften Muskelfasern, in den Eiweißzellen der Giftdrüsen von Amphibien usw.

Der Kern besteht wie das Sarc aus Linom, Chondrom und Lymphe (Kernsaft), welch letztere auch hier ein komplexes Substanzgemisch sein dürfte und nicht näher analysierbar ist. Zum Linom rechne ich die Kernmembran, weil sie, wenigstens in gewissen Fällen, an der Bildung der Spindelfigur zu partizipieren und deren Zugfasern zu liefern scheint (vgl. meine Histologie), somit wohl auch im intakten Zustande fädig struiert sein dürfte; doch ist der sichere Nachweis erst noch zu erbringen. Chemisch charakterisiert sie sich durch den Besitz des Amphipyrenins. Das eigentliche Linom (Linin, Plastin) bildet im aktiven Kern ein mannigfaltig ausgebildetes Gerüst, das als Träger des Chondroms funktioniert. Es besteht aus Fäden, die untereinander Verbindungen einzugehen vermögen; bei der Teilung entsteht in vielen Fällen, wie mit Sicherheit erwiesen wurde, die Zentralspindel aus ihm.

Nucleom (Chromatin).

Das Chondrom besteht aus zweierlei Substanzen, einer basophilen und einer oxy-(acido-)phílen, von denen die letztere als Derivat der ersteren aufzufassen ist. Die basophile Substanz wird gewöhnlich als Chromatin bezeichnet; ich führte dafür in meiner Histologie den zweckmäßiger erscheinenden Ausdruck Nucleom ein, der die Zugehörigkeit der Substanz zum Kern charakterisiert und auch in diesem

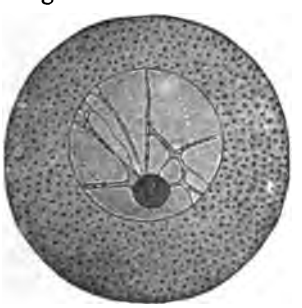

Fig. 23. Unreifes Ei aus dem Eierstock eines Echinoderms. Das große Keimbläschen zeigt in einem Netzwerk von Fäden, dem Kernnetz, einen Keimfleck. O. Hertwig, Entwicklungsgesch. Fig. 1.

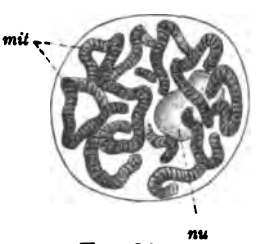

Fig. 24. *Chironomus plumosus.* Kern aus der Speicheldrüse, nach Flemming. *mit* Mitom, *nu* Nucleolus.

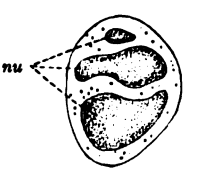

Fig. 25. *Cavia cobaya.* Lebender Kern einer Sehzelle der Retina, nach Flemming. *nu* Nucleom.

Buche angewendet werden soll. Das Nucleom besteht aus den Nucleinkörnern (Nucleochondren), die sich durch ihren Gehalt an Nuclein charakterisieren. Sie verteilen sich am Linom in lockerer oder dichter Anordnung, oft unregelmäßig begrenzte Brocken bildend, die die Knoten-

punkte des Gerüstes bevorzugen (kompakter Kern, Fig. 26 *A*); in anderen Fällen erscheint das Nucleom vorzugsweise peripher, der Kernmembran angelagert und der Innenraum arm an färbbarer Substanz, so daß der Kern einem Bläschen gleicht (bläschenförmiger Kern [Fig. 23] der Ei- und Nervenzellen, auch vieler Drüsen- und vor allem embryonaler Zellen). Besondere Modifikationen der Nucleomanordnung zeigen Fig. 24 und 25. In ersterer erscheint das Nucleom in Gestalt eines Knäuels, in der zweiten bildet es wenige große Brocken, die den Kern quergestreift erscheinen lassen. — Unter Mitom, speziell Karyomitom, verstehe ich (siehe meine Histologie 1902) die Gesamtheit des Nucleoms in seiner Zugehörigkeit zum Linom, also das, was man gewöhnlich das chromatische Kerngerüst nennt, wobei auf spezielle Anordnung beider Kernbestandteile keine Rücksicht genommen wird.

Besonders hervorzuheben ist der Nachweis einer polaren Anordnung des chromatischen Kerngerüstes (Mitoms), wie sie von Rabl

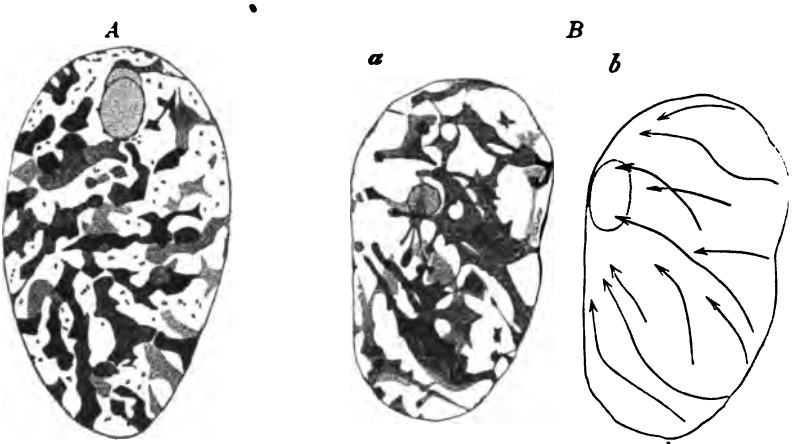

Fig. 26. Polare Anordnung des Kerngerüsts im aktiven Kern.
Kerne von Amphibienzellen. *B b* stellt schematisch die Anordnung der in *B a* genauer eingezeichneten Reifen dar. Nach Heidenhain.

in Hinsicht auf die Mitose (siehe dort) theoretisch schon in den 80er Jahren gefordert, von Flemming, M. Heidenhain u. a. vor allem bei Salamanderzellen tatsächlich beobachtet wurde (Fig. 26). Das Mitom zeigt hier mehr oder weniger deutlich eine reifenförmige Anordnung, wobei die Reifen sämtlich gegen einen Punkt einer Längsseite des ellipsoiden Kerns, gegen das Polfeld hin, zusammenlaufen. Aus den Reifen gehen die chromatischen Elemente (Miten) der Spindelfigur hervor (siehe weiteres bei Teilung). Da die Befunde bei Auflösung der mitotischen Figur nach dem Teilungsprozeß gleichfalls für eine regelmäßige Anordnung des Mitoms sprechen, so kann dieses als eine Summe dauernd sich erhaltender, individualisierter Gebilde, eben der Miten (Chromosomen), aufgefaßt werden (Individualitätstheorie der Chromosomen von Boveri). Bestätigt wird die Theorie z. B. durch die Sonderung der einzelnen Miten in besonderen Kernteilen (Karyomeren), wie sie nach Teilungen der Geschlechts- und Keimzellen, vor allem bei Arthropoden beobachtet werden (Häcker u. a.). Allerdings dürfte der Fortbestand der Individualitäten sich in erster Linie nur auf das Gerüst beziehen, da

das Nucleom im aktiven Kern funktionelle Bedeutung besitzt und seine Menge und Verteilung eine überaus schwankende ist; aber auch für das Gerüst erscheint in manchen Fällen, z. B. in Amphibieneiern, die Persistenz bestimmter Nucleomträger überaus problematisch, so daß die ganze Frage zur Zeit noch nicht als erledigt gelten kann.

Nucleolen.

Die oxyphile Substanz ist von zweierlei Art. Leicht nachweisbar sind gewöhnlich die sogenannten Kernkörperchen oder Nucleolen, die in der Ein-, Zwei- oder Mehrzahl vorkommen. Die bläschenförmigen Kerne charakterisiert ein großer, die kompakten Kerne ein oder mehrere kleine Nucleolen. Chemisch enthalten sie das Paranuclein, das als Abbauprodukt des Nucleins aufzufassen ist. Nucleolen treten gewöhnlich innerhalb von Nucleomansammlungen auf (Fig. 26), zeigen gelegentlich

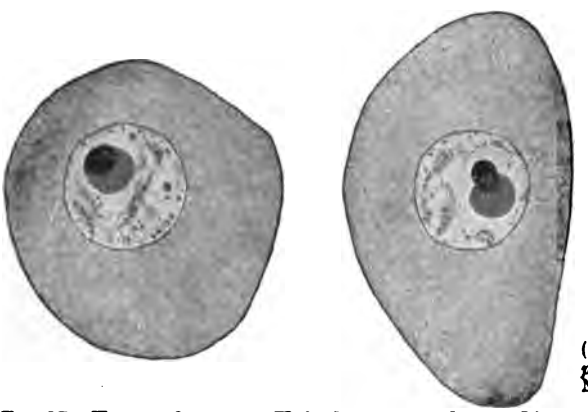

Fig. 27. Eierstocksei von *Unio batavus* und von *Limax maximus* mit Keimflecken aus zweierlei Substanzen. Nach Obst aus Korschelt und Heider.

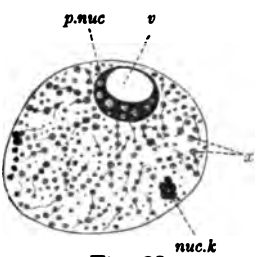

Fig. 28. Nucleolus mit Vacuole (Eikern von *Cerebratulus*). *p.nuc* Paranuclein, *v* Vacuole im Nucleolus, *nuc.k* Nucleom, *x* oxyphile Granulation.

dauernd eine basophile Rinde oder bestehen überhaupt zum Teil aus Nucleom, wodurch ihre Färbbarkeit einen unbestimmten Charakter erhält. Letzteres ist besonders der Fall in vielen Eizellen, deren großer Nucleolus basische Farbstoffe ebensowohl wie saure annimmt (sogenannter chromatischer Nucleolus). Neben dem Hauptnucleolus tritt in manchen Eiern noch ein Nebennucleolus auf (Fig. 27), der sich färberisch ziemlich indifferent verhält und genetisch vom Hauptnucleolus ableitet; er stellt wahrscheinlich ein weiteres Abbauprodukt des Nucleins dar. Strukturen in Form von Vakuolen (Fig. 28) oder Körnchen (sogenannte Nucleolini) sind in den Nucleolen häufig anzutreffen und können ausgestoßen werden. Beobachtet wurden ferner Bewegungserscheinungen und Teilungen; an der Kernteilung nimmt der Nucleolus keinen Anteil, verschwindet vielmehr früher oder später bei Entwicklung der Spindelfigur. Noch zu erwähnen ist die Ausstoßung von Nucleolen aus dem Kern ins Sarc, wie sie besonders bei Drüsenzellen nicht selten beobachtet wird und bei *Piscicola*, deren einzellige Drüsen wohl an 300 Nucleolen enthalten, mit überraschender Klarheit hervortritt (Montgomery, Fig. 29); im Sarc verschwinden die ausgestoßenen Teile allmählich. Sie stehen wohl zur Funktion des Sarcs in bestimmter Beziehung, wenn auch die Ableitung bestimmter Chondromteile von ihnen nicht erweisbar ist.

Oxychromatin.

Die zweite Art des oxyphilen Kernchondroms ist besonders von M. HEIDENHAIN beschrieben und als Oxychromatin bezeichnet worden.

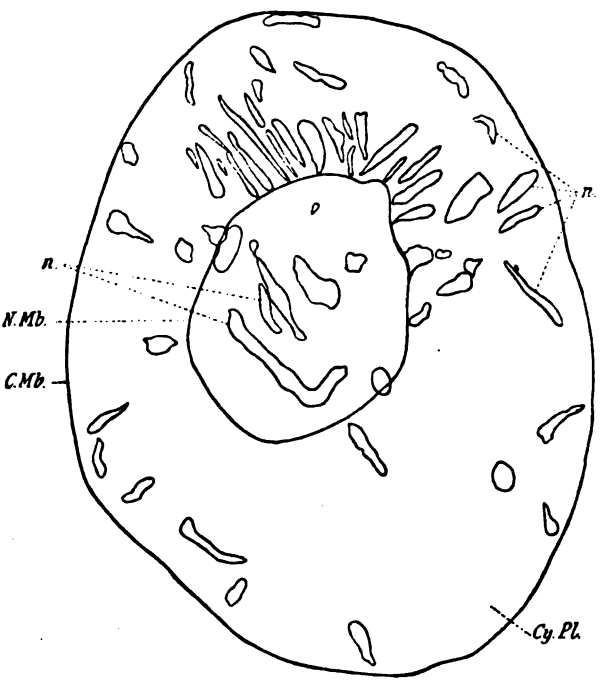

Fig. 29. Auswanderung von Nucleolen aus dem Kern einer Hautdrüsenzelle von *Piscicola* nach MONTGOMERY.
N. Mb. Kernmembran. *C. Mb.* äußere Grenzschicht der Zelle. *Cy. Pl.* Cytoplasma. *n.* Nucleolen. Letztere sind noch zum Teil im Kern befindlich, teils im Durchtritt durch dessen Membran begriffen, teils liegen sie schon im Zellplasma.

Es dürfte wohl nirgends ganz fehlen, kennzeichnet aber vor allem den Kern wachsender Eizellen, in denen es neben spärlichem echten Nucleom in Form kleiner blasser Körnchen auftritt, die den Kernraum fast ganz erfüllen (Fig. 28). An seiner Ableitung vom Nucleom kann wohl nicht gezweifelt werden, doch bleibt die Bedeutung fraglich.

Aus der ungemein reichen Literatur über die Kernstrukturen, besonders über den Bau der Nucleolen und ihre Beziehung zum Nucleom, seien vor allem die Arbeiten von FLEMMING, ALTMANN, CARNOY, HÄCKER, MONTGOMERY, M. HEIDENHAIN, RABL, ROHDE und KORSCHELT erwähnt. Die erste klare Einsicht über das Wesen und die Bedeutung der Nucleolen stammt von HÄCKER, der sie 1895 als Stoffwechselprodukte des Kerns, speziell des primär (nach der Zellteilung) allein vorhandenen Nucleoms auffaßt und ihre Erzeugung in Beziehung zur Intensität der funktionellen Betätigung des Sarcs bringt. Eine umfassende Darstellung der Nucleolen gaben 1898 MONTGOMERY, 1903 ROHDE und 1907 M. HEIDENHAIN.

2. Zellvermehrung.

Die Vermehrung der Zellen erfolgt durch Teilung, die gewöhnlich eine Gleichteilung ist. Ungleichteilung, verbunden mit extremer Kleinheit der einen Tochterzelle, kommt vor bei den Reifeteilungen der Eizellen. Bei der Teilung teilt sich zunächst nur der Kern und zwar in

manchen Fällen viele Male, bevor das Sarc folgt und nun auch in eben so viele Stücke, als Kerne vorhanden sind, zerfällt (z. B. bei der Furchung vieler Arthropodeneier). Bei der Kernteilung tritt entweder ein komplizierter, sog. mitotischer Apparat (mitotische Figur) auf, der vom Gerüst, unter Einfluß des Centrochonders, gebildet wird und die genaue Halbierung des Nucleoms bewirkt; oder der Kern teilt sich ohne einen solchen. Im ersten Falle reden wir von indirekter, mitotischer, im zweiten Falle von direkter, amitotischer Teilung. Der Vorgang der mitotischen Teilung wird als Mitose (Karyokinese) bezeichnet. Die Mitose unterscheidet sich von der Amitose wahrscheinlich nicht prinzipiell, sondern nur durch größere Komplikation; zwar

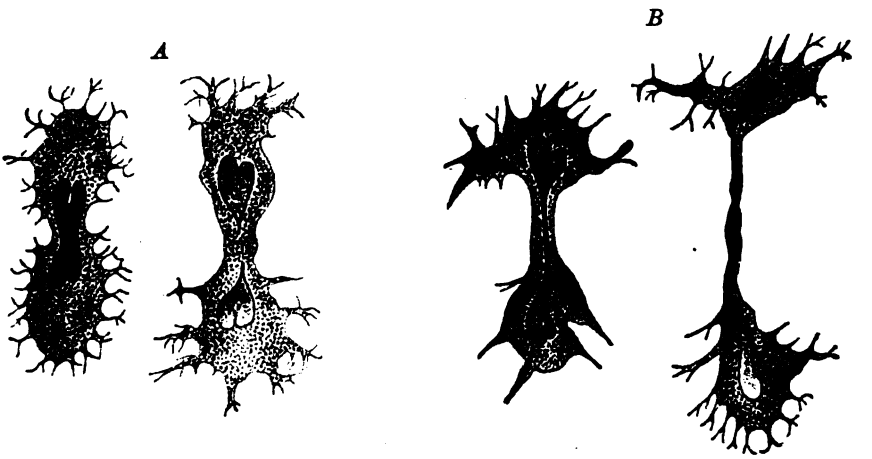

Fig. 30. *A* Wanderzelle aus einem Holunderplättchen, welches 10 Tage im Lymphsack eines Frosches gelegen hatte.
Zu Anfang der Beobachtung war der Kern in seiner Mitte etwas eingeschnürt, an den Enden eingefurcht; schon nach 5 Minuten hatte sich die Teilung des Kerns vollzogen. Nach ARNOLD.
B Wanderzelle in Teilung.
Nach 30 Minuten ist aus Figur *A* die Figur *B* entstanden. Nach ARNOLD.

geht die allgemeine Anschauung dahin, daß die direkte Zellteilung, die viel seltener zu beobachten ist als die indirekte, ein Ausdruck der Entartung oder Degeneration der Zellen repräsentiere und vorwiegend nur dort beobachtet werde, wo Zellen zu Grunde gehen (FLEMMING, ZIEGLER, VOM RATH); indessen sind in neuerer Zeit nicht allein morphologische Zwischenformen zwischen Amitose und Mitose beobachtet worden, sondern man vermochte auch experimentell, z. B. durch Ätherwirkung, Teilungen, die sonst als indirekte verlaufen, in direkte zu verwandeln, ohne daß dadurch die Zellen die Fähigkeit zur Mitose verloren hätten (PFEFFER und NATHANSON, HÄCKER). Die Zwischenformen kennzeichnen sich durch Mangel einer Spindelfigur und Pohlstrahlung, während das Nucleom eine regelrechte Halbteilung, wie bei der Mitose, erfährt.

Amitose.

A. Amitose (direkte Teilung) ist nach FLEMMING jene Form der Zell- und Kernteilung, bei der die Bildung einer Spindelfigur, einer Polstrahlung und der Nucleomiten (Chromosomen), sowie die regelmäßige Teilung letzterer und Umlagerung der Teilstücke unterbleibt. Man beobachtet nur eine Durchschnürung des Kerns und des Sarcs, die gleichzeitig sich vollziehen oder auf einander folgen können (Fig. 30).

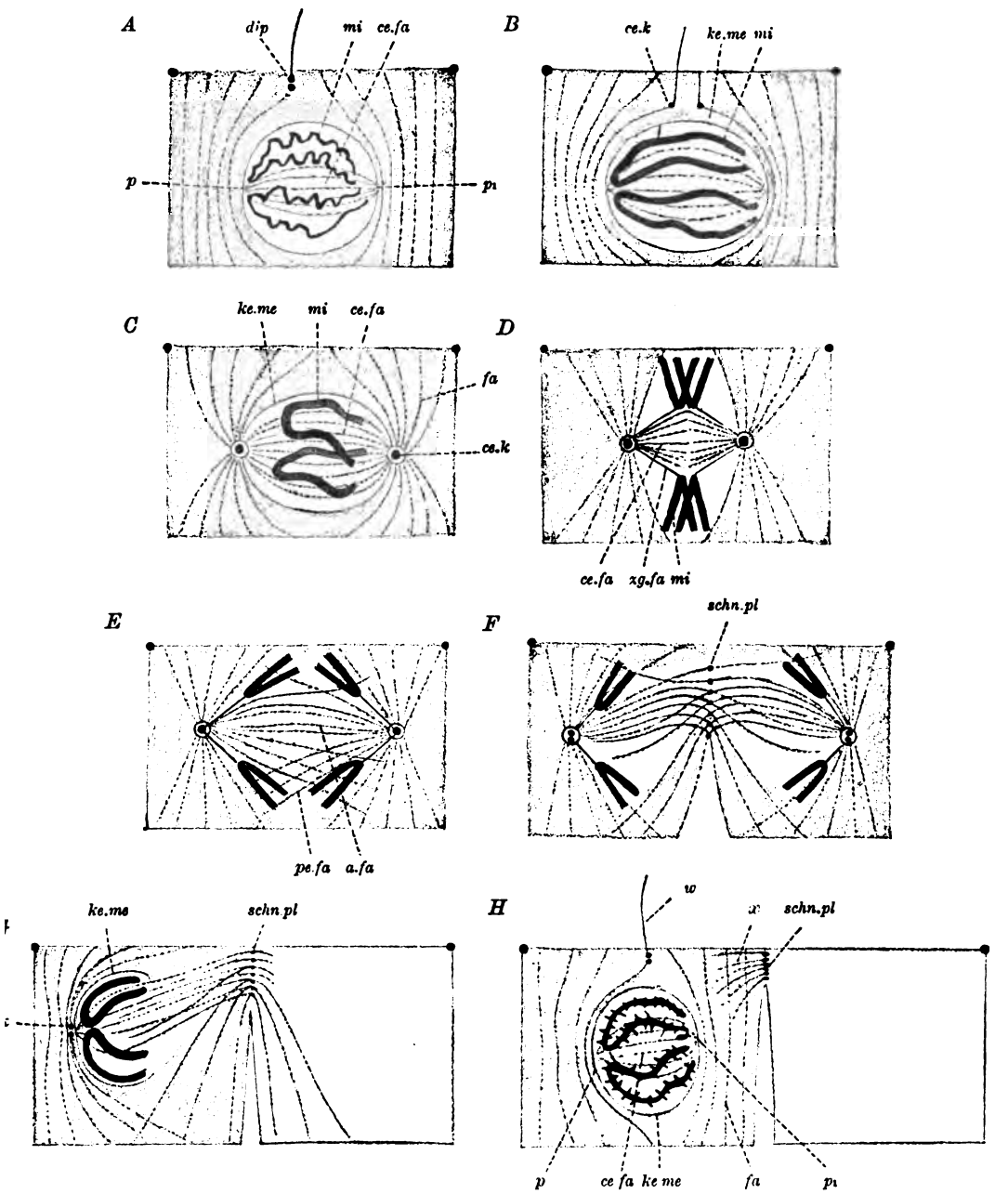

Fig. 31. Teilung einer Epithelzelle.
Schema. *A*—*C* Prophase, *D* Metaphase, *E* u. *F* Anaphase, *G* u. *H* Telophase.
mi Miten, *ke.me* Kernmembran, *fa* Sarcfaden, *dip* Diplosom, *w* Zentralwimper, *ce.fa* Zentralspindel, *pe.* und *a.fa* periphere und axiale Fäden derselben, *p* und p_1 primäres und sekundäres Polfeld, *x* Spindelrestkörper, *xg fa* Zugfäden der Spindel, *ce.k* Zentralkorn im Zentrosom, *schn.pl* Körner der Schnürplatte.

UNIVERSITY OF CALIFORNIA

B. Mitose (indirekte Teilung). Die Mitose ist die typische Teilungsart der Metazoen und daher von besonderem Interesse. Sie stellt einen überaus komplizierten Vorgang dar, der sowohl das Linom als auch das Chondrom in Sarc und Kern in Anspruch nimmt und derart in den meisten Zeilen eine Unterbrechung der normalen Funktionen bedeutet. Man hat die Teilungsperiode für Sarc und Kern von der Funktionsperiode zu unterscheiden; speziell für den Kern ist der Teilungsvorgang vom Aktivitätszustand scharf zu sondern. Nur gewisse Funktionen von Gewebszellen, die aufs chondromale Ergatom beschränkt sind (siehe dieses), können während der Teilung weitergehen, so Exkretion und Sekretion z. B.; dagegen ruhen die Funktionen der elementaren Plasmabestandteile, soweit sie nicht gerade durch die Teilung eine besondere Steigerung erfahren, was in erster Linie für das kinetische Zentrum gilt. Man unterscheidet im Teilungsvorgang vier Phasen, die als Prophase, Metaphase, Anaphase und Telophase bezeichnet werden. Im folgenden sei eine kurze Übersicht über die wichtigsten Erscheinungen dieser Phasen gegeben. Ich bemerke dazu, daß sich die schematische Darstellung der Fig. 31 auf den Teilungsvorgang an Epithelzellen bezieht; spezielle Figuren erläutern den Vorgang an anderen Elementen, vor allem an Genitalzellen. Mitose.

Prophase (Vorphase) (Fig. 31 *A—C*). Vorbereitung der mitotischen Figur. Kern: Im Kern verteilt sich das Nucleom in regelmäßiger Anordnung auf eine bestimmte Zahl von Fäden; das Mitom liefert die Miten (Kernschleifen, sog. Chromosomen). Ein anderer Teil des Linoms wird nucleomfrei und erscheint als Anlage der Prophase.

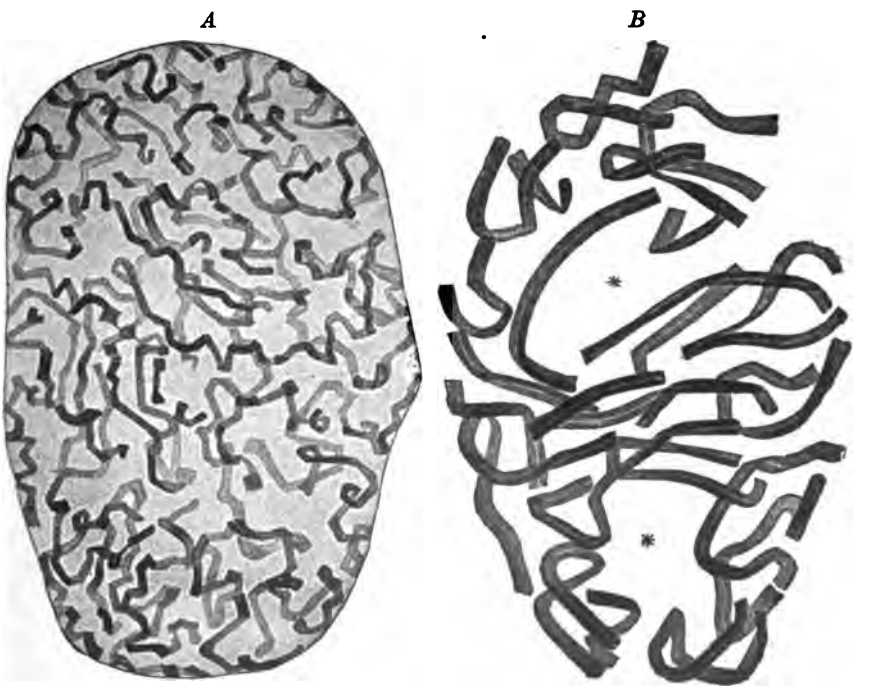

Fig. 32. Prophase des Kerns in Salamanderzellen.
A dichtes, *B* lockeres Spirem (Knäuel). Nach HEIDENHAIN.

Zentralfäden der Spindel (Zentralspindel), die indessen in anderen Fällen unabhängig vom Kerngerüst entstehen kann. Die Miten treten immer in bestimmter, für jede Tierform charakteristischer Zahl sowie in sehr mannigfaltigen Formen auf; sie sind entweder einzeln gegeben oder hängen an den Enden innig zusammen, derart einen sog. Knäuelfaden (FLEMMING) bildend, der für dieses Stadium der Prophase besonders charakteristisch ist (Knäuel- oder Spiremstadium). Die erst relativ dünnen, vielfach gewundenen Miten (dichter Knäuel, Fig. 32 *A*), welche mehr und mehr in periphere Lage, dicht unter die Kernmembran, rücken, verkürzen sich und erscheinen nun voluminöser, gestreckter und glatt begrenzt (lockerer Knäuel, Fig. 32 *B*). Die Nucleolen verschwinden gewöhnlich; die Zentralfäden sind vielfach gut zu unterscheiden. Es folgt freiere Anordnung der Miten, Ruptur der Kernmembran im Äquator zwischen beiden Polen, Auflösung der Membran in die Zugfäden der Spindel, Anheftung der Zugfadenenden an die Winkel der Miten, welche meist schon eine Längsspaltung in zwei Tochtermiten erkennen lassen (Fig. 33). Die Zentralfäden erscheinen gleich den Zugfäden in den Polen (siehe bei Metaphase) fixiert (Zentralspindel). Bemerkt sei, daß, ebenso wie die Zentralspindel, auch die Zugfäden der Spindelfigur vielfach nicht vom Kern geliefert werden, sondern jedenfalls dem Sarclinom, bezw. der Astrosphäre oder dem Zentrosoma, entstammen.

Fig. 33. Ausbildung der Spindelfigur. Zugfäden und Zentralspindel zu unterscheiden; die Längsspaltung der Miten angedeutet. Nach DRÜNER aus GURWITSCH.

Sarc. Annäherung des Diplosoms an die Kernmembran, Trennung beider Centrochondren und Verlagerung derselben an beide Kernpole. Alle Fäden krümmen sich gegen die Centrochondren hin und werden zu den Polradien (Polstrahlung); gewöhnlich bildet sich ein Centrosoma, in dem die Fadenwinkel fixiert erscheinen; manchmal ist auch eine sphärisch begrenzte dichte Zone (Astrosphäre) in Umgebung des Centrosoms ausgebildet, die dem gleichen Zwecke dienen dürfte (z. B. bei *Ascaris*: Furchungsteilungen, Fig. 34). Die Bedeutung der Polstrahlung liegt in der Fixation der Spindelenden (VAN BENEDEN); bei manchen Teilungen fehlt sie ganz (z. B. bei *Ascaris*: Reifeteilungen der Eizellen).

Metaphase. Metaphase (Phase des Muttersterns, Asters). (Fig. 31 *D*.) Ausbildung der mitotischen Figur. Die Miten ordnen sich regelmäßig sternartig in Umgebung der Zentralspindel (falls eine solche vorhanden ist) und bilden derart einen Aster (Mutterstern) oder eine sog. Äquatorialplatte (Fig. 34). An den Winkeln der Schleifen inserieren die Zugfasern, die mantelartig die Zentralspindel umgeben. Die meist bereits vorher angedeutete Längsspaltung der Miten tritt deutlich hervor, so daß die Tochtermiten gesondert erscheinen. Wichtig ist die volle Entwicklung der Zentralspindel, deren Fäden, wie ich bei den Nierenzellen von *Salamandra* feststellen konnte (Histologie), in

zwei Häften zerfallen, von denen jede nur an einem Ende in einem Pole fixiert ist und am freien Ende in die Länge wächst. Ein Teil der Zentralfäden wächst dem Gegenpole der Spindel zu (axiale Fäden), ein anderer Teil gegen die Peripherie der opponierten Zellhälfte hin (periphere Fäden). Das Wachstum der Zentralfäden verlängert zugleich die Spindel, deren Pole sich den Zellwandungen annähern.

Anaphase.

Anaphase (Teilungsphase, sog. Metakinese) (Fig. 31 *E*—*G*). Teilung der Zelle. Die Tochtermiten (Fig. 35), werden durch Kontraktion der Zugfäden den Polen genähert und umgeben diese sternförmig (Dyaster, Tochtersterne, Fig. 36). Das Wachstum der Zentralfäden schreitet fort,



Fig. 34. Furchungsspindel des Eies von *Ascaris megalocephala* nach Boveri.
Aus Gurwitsch, Morphologie und Biologie der Zelle.

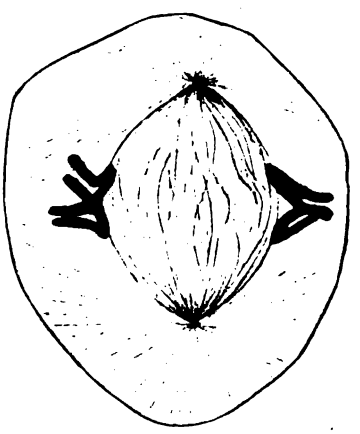

Fig. 35. Beginn der Verlagerung der längsgespaltenen Miten gegen die Pole hin. Salamanderzellen, nach Meves.



Fig. 36. Dyaster. Samenzelle von *Salamandra*, nach Drüner.

während zugleich die Zelle sich entsprechend der Spindelachse verlängert; die peripheren Fäden erreichen nun die Peripherie der Zelle. Äquatoriale Einschnürung der Zelle in der medialen Spindelregion, vermittelt

durch die Zentralfäden, an denen ein cismedialer, von einem der beiden Pole ausgehender, und ein transmedialer, zum opponierten Pol oder zur Peripherie verlaufender Abschnitt zu unterscheiden ist. Sämtliche Fäden verbinden sich medial innig durch Auftreten der Schnürkörner, welche die einseitig in der Zelle gelegene, bei Epithelzellen der Oberfläche benachbarte Schnürplatte bilden. Die Schnürkörner sind als besonders große Linochondren aufzufassen.

Während die Verlagerung der Tochtermiten gegen die beiden Spindelpole hin eine allgemeine Erscheinung der Anaphase ist, ist die Umbildung der Zentralspindel nicht überall zu verfolgen und überhaupt noch unzulänglich studiert. Gewöhnlich wird nur die Anwesenheit von Verbindungsfäden zwischen den beiden Tochtersternen erwähnt. Die Schnürplatte ist meist nicht scharf entwickelt.

Telophase. Telophase (Endphase) Fig. 31 *H—I.* Abschluß der Teilungsperiode. Die Tochtermiten strecken sich und bilden an jedem

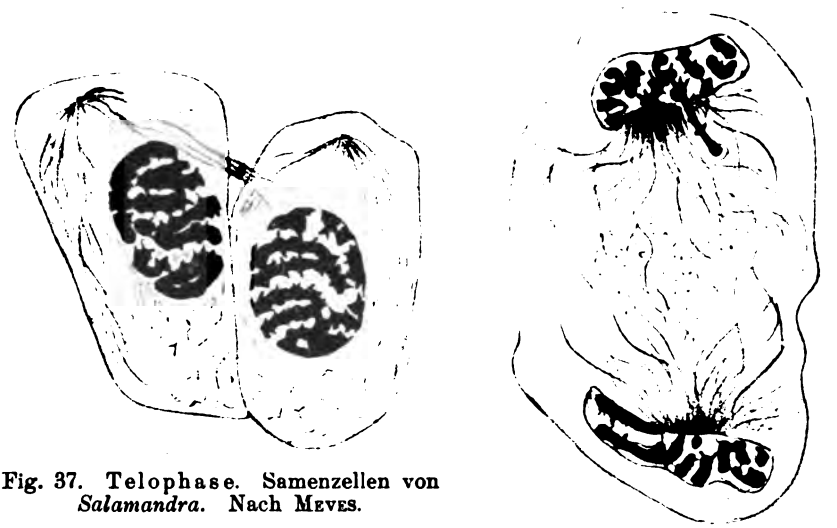

Fig. 37. Telophase. Samenzellen von *Salamandra*. Nach Meves.

Pole, ohne daß Verschmelzung der Schleifenenden anzunehmen wäre, einen lockeren Knäuel (Dispirem), während die Zugfäden die Verbindung mit den Schleifenwinkeln aufgeben und zu den neuen Kernmembranen verkleben. Letztere sind zunächst noch gegen die Zentralspindel hin offen, schließen sich aber bald unter Bildung des sekundären Kernpols. Jeder Centrochonder teilt sich oder hat sich schon früher geteilt (Diplosom) und die Polstrahlung schwindet durch Ablösung der Fadenwinkel vom Zentrum, dessen Soma und Sphäre sich meist auflösen und gleichfalls verschwinden. Die Schnürplatte degeneriert zum Teil mit den anhaftenden Resten der Zentralfäden; ein Teil der transmedialen Abschnitte der peripheren Fäden bleibt jedoch erhalten und ergänzt das Sarcgerüst der Tochterzellen (sekundäre Sarcfäden), unter Annahme gleicher Verlaufsrichtung wie die primären Fäden. Soweit die sekundären Fäden periphere Lage einnehmen, erhalten sich die Schnürkörner, indem sie innige Verbindung mit den entsprechend gelegenen Fadenenden der anderen Tochterzelle vermitteln und nun als

Schlußkörner funktionieren, also Anteil an der Bildung der Schlußleisten nehmen (siehe im Abschnitt: Spezielles, bei Deckzelle).

Die hier vorgetragene Ansicht über die Neubildung von Sarcgerüst aus der Zentralspindel wird durch Bilder wie Fig. 37, auch für Genitalzellen gestützt, kann aber zur Zeit durchaus nicht als allgemeingültig angesehen werden. Meist dürfte die Zentralspindel ganz degenerieren (?), in anderen Fällen erhält sich ein sog. Spindelrestkörper, wie das bei jugendlichen Samenzellen beobachtet wurde (siehe Kurs 17, Samenbildung von *Helix*). Auch die Verwendung der Zugfasern zum Aufbau der Kernmembran erscheint im allgemeinen fragwürdig und bedarf weiterer Untersuchungen.

Die Tochtermiten wachsen in den neuen Kernen in die Länge, nehmen unregelmäßige Begrenzung an und es entwickelt sich aus ihnen das Mitom des aktiven Kerns, das dem Polfeld dauernd zugeordnet bleibt. In manchen Fällen erhalten sich auch, wenigstens durch einige Zeit, die freien Schleifenenden gesondert (Fig. 38), was als Beweis der Individualitätshypothese gelten kann.

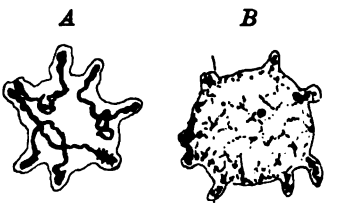

Fig. 38. Kern von Furchungszellen von *Ascaris megalocephala*, nach Abschluß der Teilung. Nach Boveri.

Abweichungen.

Abweichungen vom Teilungsschema. Von dem hier gegebenen Schema weichen manche Teilungen in erwähnenswerten Punkten ab. Am wichtigsten ist die bei den Reifeteilungen eintretende Verminderung der Mitenzahl auf die Hälfte, die notwendig ist, um bei der Befruchtung eine Verdoppelung der Normalzahl zu verhindern. In jeder Tierart ist, wie schon erwähnt, die Zahl der bei den übrigen Teilungen auftretenden Miten immer die gleiche, konstante. Da die Befruchtung eine Verschmelzung des Ei- und Samenkerns bedeutet, so muß eine Reduktion der Mitenzahl auf die Hälfte bei der Entwicklung der Ei- und Samenzellen stattfinden. Diese ergibt sich in folgender Weise.

Bei der Vorbereitung der Muttereier und Muttersamen zur ersten Reifeteilung kommt es nicht zur Bildung einfacher Miten, sondern von Doppelmiten, deren Zahl nur die Hälfte jener, wie sie für die betreffende Tierform charakteristisch ist, beträgt. Die bei der Knäuelbildung auftretenden Schleifen sind Doppelbildungen, die durch Konjugation einfacher Elemente entstehen (Schneider, Schreiner u. a.). Bei der Ausbildung der Doppelmiten beobachtet man eine dichte Zusammendrängung der Schleifen am Polfeld (sogenanntes Synapsisstadium [Moore], Bildung des Mitamma oder Schleifenknotens Fig. 39), worauf dann wieder Streckung der nun regelmäßiger begrenzten Doppelmiten folgt. Gewöhnlich nehmen letztere vor Eintritt in die Spindel-

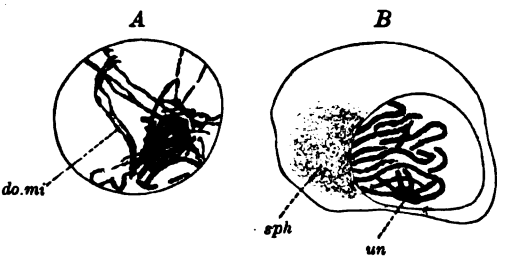

Fig. 39. Muttereier auf Sinapsisstadium. *A* von *Lepus* (nach Winiwarter), *B* von *Felis*. *do.mi* in Entstehung begriffene Doppelschleife, *nu* Nucleolus, *sph* Sphäre mit Diplosoma.

figur der ersten Reifeteilung eine von der normalen Schleifenform abweichende Gestalt an (heterotypische Miten, Fig. 40); sie sind von kurz gedrungener, ring-, kreuz-, stabförmiger oder rundlicher Gestalt. Bei der ersten oder zweiten Reifeteilung erfolgt die Zerlegung der Doppelmiten in die einfachen Miten, die sich gewöhnlich als eine Querteilung darstellt (Reduktionsteilung); die andere Reifeteilung charakterisiert sich als normale Längsspaltung, die nur zur Verdoppelung

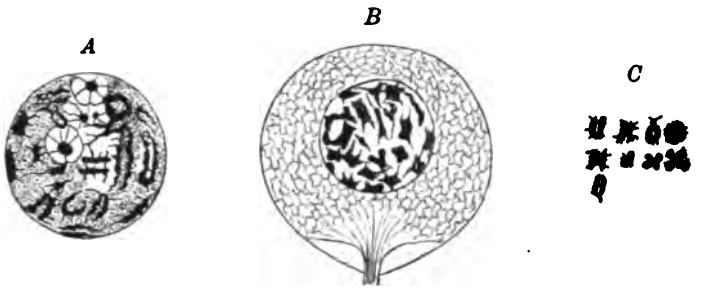

Fig. 40. Ausbildung der heterotypischen Miten bei *Helix*, Samenzellen. *A* und *B* nach B. Lee, *C* nach Prowazek.

der Elemente führt. Es liefert derart jedes Mutterei ein Ei und drei Richtungskörper, jeder Muttersamen vier Spermien (siehe weiteres bei Geschlechtszelle im speziellen zytologischen Teil).

Syncytium und Cytom. Bei den Zellteilungen kommt es gewöhnlich zur scharfen Sonderung der Tochterzellen, die höchstens durch Spindelrestkörper oder auf die Schnürplatte zurückzuführende Schlußleisten eine Verbindung wahren. In manchen Fällen ist ein engerer Verband durch Anastomosen der Zellkörper oder auch von Fortsätzen dieser nachweisbar, z. B. bei Nerven- und Bindezellen; man wird aber in all diesen Fällen die einzelnen Zellterritorien ohne Schwierigkeit begrenzen können, so daß trotz der Zusammenhänge die Zellen als selbständige Bildungen erscheinen. Gleichfalls von einfachen Zellen redet man, wenn im Sarc zwei oder mehrere Kerne auftreten; die genetische und funktionelle Einheit des Sarcs erscheint hier von ausschlaggebender Bedeutung. Anders steht es jedoch bei umfangreichen, mannigfaltig differenzierten Sarcmassen, in denen breit verstreut zahlreiche Kerne vorkommen, wie es z. B. im Epiderm der Nematoden der Fall ist; hier erscheinen viele Zellterritorien vereinigt und man spricht daher von einem Syncytium, das ohne scharfe Grenze in mehrkernige Zellen übergeht. Es entsteht entweder durch fortgesetzte Kernvermehrung bei gleichzeitigem Wachstum des Sarcs, das sich nicht teilt, oder durch sekundäre Verschmelzung primär selbständiger Zellen. Unter diesen Syncytien möchte ich gewisse als besondere Bildungen unterscheiden, nämlich jene, bei denen es sich um Bildung eines gemeinsamen Ergatoms (eine Arbeitssubstanz, siehe das Folgende) von Seiten mehrerer oder vieler Zellen handelt. Unter den quergestreiften Muskelfasern der Arthropoden und Vertebraten (Herzmuskulatur z. B.) finden wir Elemente, die embryologisch aus Zellketten hervorgehen; alle Zellen scheiden hier eine gemeinsame kontraktile Faser ab. Entsprechendes wird für die motorischen Nervenfasern mancher Vertebraten angegeben, deren reizleitende Ergatome (Neurofibrillen) von Zellketten gebildet

werden sollen, aus denen dann später die Faserscheiden hervorgehen (siehe Näheres bei Nervenzelle). Es empfiehlt sich hier, von Cytomen zu reden, die also als multizelluläre funktionelle Einheiten erscheinen und eine Zwischenstufe zwischen Zelle und Organ repräsentieren. Ein Neurōn, wie man die funktionelle Einheit des Nervensystems nennt, kann entweder eine Cyte oder ein Cytom sein; gleiches gilt auch für die Muskelfaser, die ich als Myōn bezeichnet habe. Zu den Cytomen dürften wohl auch viele Bindegewebsmassen zu zählen sein, falls es sich für sie bestätigen sollte, daß ihre Bindesubstanzen direkt aus Teilen des Sarcs sich herausdifferenzieren, nicht bloße Ausscheidungen der Zellen sind (siehe bei Bindezelle weiteres). Wiederum eine besondere Art von Cytomen repräsentieren manche Eier, an deren Bildung sogenannte Wachstumszellen partizipieren; hier liegt aber der wesentliche Unterschied vor, daß die Kerne der angegliederten Zellen zu Grunde gehen, somit das Ei auf jeden Fall zuletzt als einkernige Zelle „erscheint", wenn es auch als Syncytium entstanden ist (siehe bei Fortpflanzungszelle näheres).

3. Ergatom (Arbeitssubstanz).

Unter Ergatom (Arbeitssubstanz) verstehe ich die vom Sarc gelieferten, nicht für alle Zellen charakteristischen Differenzierungen des Plamas, in denen ein Funktionszustand der Zelle zur strukturellen Ausprägung gelangt. Während solche Arbeitssubstanzen bei der Teilung keine Rolle spielen, ja sogar im Verlauf derselben eine Rückbildung erfahren können (z. B. bei Wimperzellen, deren Wimpern rückgebildet werden, Wallengren), sind sie für die Funktionsperiode bezeichnend, wenn auch nicht immer nachweisbar. Es läßt sich ein linares Ergatom von einem chondromalen unterscheiden. Hier werden die verschiedenen Arten beider Kategorien von Arbeitssubstanzen nur kurz angeführt, betreffs genauerer Darstellung vergleiche die spezielle Zellbetrachtung.

Das Ergatom repräsentiert im wesentlichen dasselbe, was M. Heidenhain als Metaplasma bezeichnet. Mir kam es darauf an, eine Bezeichnung zu finden, in der die Beziehung der betreffenden Strukturen zu einer speziellen Arbeitsleistung direkt zum Ausdruck kommt. Daß die Ergatome nicht — oder wenigstens zunächst nicht (Sekrete z. B.) — tote Substanzen sind, wenn sie auch an Lebensenergie gegen das eigentliche Plasma zurückstehen, darin weiß ich mich mit Heidenhain u. a. einig; man kann die Ergatome auch als Gewebsstrukturen von der Embryonal- oder Urstruktur des Plasmas unterscheiden.

Linares Ergatom. Zu unterscheiden sind intracelluläre und extracelluläre Ergatome. Die intracellulären sind dreierlei Art; es gibt Stützfibrillen, Neurofibrillen und Myofibrillen. Stützfibrillen sind sehr verbreitet, vor allem in Epithel- und Gliazellen; zu ihnen zu rechnen sind auch die sog. Tonofibrillen, wie sie in Epithelzellen vorkommen und z. B. den Zug der Muskulatur auf die Cuticula übermitteln. Die Neuro-(Nerven-)Fibrillen charakterisieren die Nerven- und Sinneszellen, während die Myo-(Muskel-)Fibrillen für die Muskel-, bezw. Epithelmuskelzellen, bezeichnend sind. Von extrazellulären linaren Ergatomen können zwei Arten unterschieden werden. Die einen stellen sich als isolierte, den einzelnen Zellen gesondert zukommende Bildungen Linares Ergatom

der distalen Endfläche an Epithelzellen dar und zerfallen wieder in Wimpern, Stäbchen und perzeptorische Elemente (Blepharium, Rhabdorium und Perceptorium), von denen die letzteren an Sinneszellen, die zweiten an Nähr- und Nierenzellen vorwiegend gebunden erscheinen, während die ersteren allgemeine Verbreitung in den Epithelien besitzen. Verbindungen der Ergatome zu einheitlichen Gebilden, z. B. der Blepharien zu den Ruderplättchen der Ctenophoren, kommen nur gelegentlich vor, sind dagegen charakteristisch für die zweite Art der extrazellulären linaren Ergatome, die als zusammenhängende Überkleidung von Epithelien, als Cuticulae, erscheinen. Auch die Cuticulae und deren Spezialisierungen (Stacheln, Schale usw.) bestehen, wenigstens in den meisten Fällen, aus linaren Bestandteilen (Cuticularfibrillen), die aber durch Kittsubstanzen flächenhaft sich verbinden, wobei ihre Zugehörigkeit zu den einzelnen Zellterritorien verwischt wird. — Sowohl für die Wimpern wie auch für die Cuticularfibrillen ist oft der Zusammenhang mit Fäden oder Fibrillen des Sarcs direkt nachweisbar. Über die Entstehung speziell der Cuticulae ist anzugeben, daß sie sich in verschiedenen Fällen, z. B. bei Arthropoden und Vertebraten (Zahnschmelz), als Umbildungen distaler Zellabschnitte erweisen, also keine einfachen Zellsekrete repräsentieren, wogegen ja ihre fibrilläre Struktur auch ohne weiteres spricht.

Bei allen speziellen Differenzierungen des Gerüsts handelt es sich nur um Steigerung von Fähigkeiten, die auch dem primären Linom bereits zukommen. Die Stütz-, Nerven- und Muskelfibrillen erscheinen nur als verstärkte Fäden (in die z. T. mehrere Fäden eingegangen sein dürften) von festerer Beschaffenheit, charakteristischem Aussehen und besonderem chemischen Verhalten; auch dem einfachen Sarcfaden ist Reizleitung und Kontraktilität zuzuschreiben. Nur hinsichtlich der Muskelfibrillen ist die Ableitung vom Sarcgerüst zur Zeit noch nicht einwandfrei gelöst; während manche Autoren die Anlage der Fibrillen durch Körnchen, die im Sarc des Myoblasten gebildet werden, vertreten, vermochte ich für Herzmuskelfibrillen die Ableitung vom Gerüst nachzuweisen; immerhin erscheinen weitere Untersuchungen dieser schwierigen Frage erwünscht.

Eine Frage von besonderem Interesse ist die, ob der Zentralkörper des Sarcs zu den Wimperapparaten in Beziehung tritt oder nicht. Die Henneguy-Lenhossek'sche Theorie behauptet die Abhängigkeit der Wimperbildung und -funktion vom kinetischen Zentrum. Man beobachtet regelmäßig an der Basis der Wimpern schwärzbare sog. Basalkörner, die insgesamt sich vom Zentralkorn der undifferenzierten Zelle ableiten sollen und von manchen Autoren auch direkt als Bildner der Zilien aufgefaßt werden (sog. Blepharoblasten). Die Theorie stützt sich auf vielfache Nachweise, daß der Zentralkörper (Diplosom) in Epithelzellen oft am Wurzelfaden einer sog. Zentralgeißel (Fig. 13) angeheftet ist, daß ferner an Spermien immer zu dem einer Geißel vergleichbaren Schwanzfaden ein Zentralkorn in Beziehung steht; daß in gewissen Zellen die Wimpern mit typischen Diplosomen versehen sind und allgemein in den Wimperzellen gesondert liegende Zentralkörper fehlen. Letztere Angabe ist mehrfach, so von Wallengren z. B., bestritten worden, immerhin könnte die Ansicht vertreten werden, daß sich in gewissen Fällen neben den vom Zentralkorn herrührenden Basalkörnern ein solitäres Diplosom erhält, das für Zellteilungen Verwendung findet. Es würde somit die Theorie, die im allgemeinen gut gestützt erscheint, zu Recht bestehen und das kinetische Zentrum nicht nur für die Gerüstbewegung beim Teilungsvorgang (siehe diesen), sondern auch für Funktionszustände des Blephariums, von Bedeutung sein.

Chondromales Ergatom. Auch hier ist zu unterscheiden zwischen intra- und extracellulären Ergatomen. Zu den intracellulären gehören die Sekrete, Exkrete, Pigmente und die in den Zellen gespeicherten Nährsubstanzen, z. B. Dotter, Fett, Glykogen, die in ihrem Auftreten jedenfalls an spezifische Körnerarten des Sarcs gebunden sind. Alle homogenen, körnigen, flüssigen oder gasigen Produkte des Sarcs gehen hervor aus Chondren, die dabei bedeutende morphologische und chemische Veränderungen durchmachen; zu unterscheiden sind die Sekretkörner (Adenochondren), die Exkretkörner (Nephrochondren), die Pigmentkörner (Chromochondren) und Speicherkörner (Trophochondren), die alle wieder in Untergruppen zerfallen, worüber der spezielle zytologische Teil unterrichtet. Das erste Auftreten dieser Ergatome ist noch sehr wenig genau erforscht; vielleicht sind sie zum Teil Abkömmlinge des Sarcomitoms (siehe bei Sarc), das ein allgemein verbreiteter Bestandteil des Plasmas ist; in manchen Fällen scheinen sie vom Linom auszugehen, so z. B. das Sekret mancher Drüsenzellen von sog. Basalfilamenten (SOLGER), die als echte Gerüststrukturen aufzufassen sind; in wieder anderen Fällen sollen sie dem Kern entstammen, was jedoch sehr unwahrscheinlich ist. — Nicht besser aufgeklärt ist die Entstehung der extracellulären chondromalen Ergatome, zu denen die Bindesubstanzen gehören. Diese erscheinen z. T. als sekretartige Ausscheidungen der Bindezellen und gewinnen erst sekundär eine bestimmte Struktur, z. T. aber auch als Umbildungen äußerer Sarcbezirke, die sich von den Zellen sondern und die Beschaffenheit einer homogenen oder fasrigen Substanz annehmen. Daß sich dabei auch linare Teile des Sarcs in Bindesubstanz, und zwar in deren Fasern, umwandeln sollen, wird zwar mehrfach angegeben, dürfte aber kaum richtig sein; vielmehr erscheinen nach vielfachen Beobachtungen die erst sekundär auftretenden Bindefasern als ein selbständiges Differenzierungsprodukt in der primär hyalinen oder chondromalen Grundsubstanz (v. EBNER, ich u. a.). Als spezifische Bildner der Bindesubstanz haben wir wieder eine besondere Körnerart, die Kollochondren (Kleb- oder Bindekörner), anzusehen. Die Bindesubstanzen sind entweder flüssiger (gallertiger) oder fester Natur, in letzterem Falle ist wieder zwischen einer homogenen Grundsubstanz und faserigen Einlagerungen (Bindefasern) zu unterscheiden. Auch Blut und Lymphe werden zu den Bindesubstanzen gerechnet.

Chondromales Ergatom.

Man hat als Argument gegen die Anschauung, daß die Bindefasern Differenzierungsprodukte einer homogen angelegten Grundsubstanz seien, eingewendet, daß solch abgeschiedene Grundsubstanz ein totes Zellprodukt und demnach zur Bildung oft komplizierter Strukturen unfähig sei. Erstens kann aber über Tod und Leben einer selbst flüssigen Grundsubstanz nichts sicheres ausgesagt werden, da lebende Plasmateilchen (Tagmen) auch submikroskopischer Natur sein können; zweitens ist das Auftreten von Bindefasern, unabhängig vom gegebenen Zellgerüst in bestimmten Fällen mit voller Sicherheit erwiesen, woraus eben die strukturierende Fähigkeit der Grundsubstanz mit Notwendigkeit sich ergibt.

B. Spezielles.

Zellarten: Folgende Haupttypen von Zellen sind zu unterscheiden: Deckzellen, Nährzellen, Drüsenzellen, Sinneszellen, Nervenzellen, Bindezellen und Fortpflanzungszellen. Sehr selbst-

ständig erscheinende Typen sind auch die Gliazellen und Nesselzellen, von denen die ersteren sich an die Deckzellen, die letzteren an die Drüsenzellen anschließen. Alle erwähnten Zellarten zeigen ein bestimmtes morphologisches und strukturelles Verhalten, dem eine bestimmte Funktion entspricht. Sie sind die Bausteine der eingangs erwähnten Gewebe, die nichts als Summen von gleichartigen Zellen repräsentieren, zugleich aber auch die Bausteine der Organe, in denen verschiedene Zellarten sich zu einheitlichen Gebilden vereinen. Im folgenden soll eine Übersicht der wichtigsten Ausbildungsweisen der genannten Zellformen gegeben werden.

Deckzelle (Tectocyte).

Lage epithelial, meist mit einseitigem extracellulärem, selten mit intracellulärem Ergatom; einfache Funktion der Lage (Stützfunktion, Funktion des Zusammenhalts).

Lage. Deckzellen sind alle jene epithelial gelegenen Zellen, denen allein eine Funktion der Lage zukommt. Sie finden sich vornehmlich in der Umgrenzung des Körpers, ferner an ektodermalen Teilen des Verdauungsrohres (siehe bei Nährzellen), an den Ausführungsgängen der Drüsen, der Niere und der Gonade, soweit deren Epithelzellen nicht drüsig entwickelt sind. Charakteristisch sind sie für das Epiderm, in dem sie die größte Mannigfaltigkeit ihrer Ausbildung erlangen. Sie sind meist in einfacher Schicht (einschichtiges Epithel), bei den Vertebraten (und Chaetognathen) aber in mehreren Schichten angeordnet (mehrschichtiges Epithel), wobei sie in den verschiedenen Schichten verschiedene Struktur und funktionelle Bedeutung gewinnen können (siehe näheres darüber in Kurs 37).

Form. Im typischen Falle ist die Deckzelle zylindrisch geformt. Sie kann sich in einen distalen flächenhaften, deckenden Teil und in einen zylindrischen aufrechten Teil, der wie ein Stiel jenem ansitzt, gliedern (Fig. 196 *Hirudo*); sie kann fadenförmig, platt, röhrenförmig (Fig. 204, Kapillarzelle der Niere von *Taenia*) werden.

Verband. Der Verband ist oberflächlich ein inniger, wohl immer durch Schlußleisten bedingter (Fig. 52 u. a.). Bei den intermediären Zellen des Mammalienepiderms gilt das für alle Flächen, die hier durch den Schlußleisten entsprechende Brückenkörner verbunden werden (Fig. 323 *Felis*). Die Verbindung der Seitenflächen ist bald innig durch Brücken vermittelt, bald vielfach gelöst durch Einlagerung von mesodermalen Elementen (Lymph-, Pigmentzellen) ins Epithel, bald fast völlig aufgehoben durch Einsenkung eines aufrechten Zellteils ins unterliegende Bindegewebe. Die basale Fläche liefert nur ausnahmsweise den Zusammenhalt begünstigende Strukturen; vielfach ist dagegen die Oberfläche damit ausgezeichnet, indem sie extracellulär die Cuticula entwickelt, die eine einheitliche Decke über dem Epithel bildet (siehe unten).

Sarc. Das Sarc enthält gleichartig beschaffene Fäden und eine gewöhnlich körnchenfreie helle Zwischensubstanz. Die Fäden verlaufen, wo sie mit Sicherheit nachweisbar sind, longitudinal; sie beginnen selbstständig an der Zellbasis, umgehen den Kern und enden frei und gleichmäßig verteilt an der Oberfläche, falls nicht extracelluläre Strukturen

hier vorhanden sind, in welche sie sich fortsetzen. Bei den intermediären Zellen des Mammalienepiderms strahlen sie gegen alle Zellflächen aus und verlaufen bündelweis geordnet in verschiedener Orientierung. Sie sind vielfach, wenigstens basal, in Stützfibrillen umgebildet, die zu einer Stützfaser (Fig. 67) vereinigt sein können (Stützzellen, sog. Ependymzellen der Nervenzentren). Von den Stützzellen leiten sich phylogenetisch die Gliazellen ab. Sehr lange Stützfasern, die zum Teil tangential verlaufen und deren Endigung unbekannt ist, finden sich bei den Nematoden; nur in wenig Fällen ist ihre Zugehörigkeit zu bestimmten Zellen des Epiderms erwiesen (Fig. 185 *Ascaris*). Eine Zellmembran dürfte selten vorkommen, häufig ist dagegen eine Limitans an der distalen Endfläche vorhanden (Fig. 233 *Hydra*), die sich von der Cuticula dadurch unterscheidet, daß sie im Niveau der Schlußleisten liegt, nicht über diesen. Bei Anwesenheit von Wimpern bilden die Basalkörner (siehe unten) eine äußere, oft auch eine benachbarte innere Körnerreihe. Bei *Beroë* findet sich auch eine tiefer gelegene untere Reihe, deren Ableitung fraglich ist (Fig. 210). Zwischen äußerer und innerer Reihe bleibt ein heller Innensaum. Die Schlußleisten, welche die Deckzellen an den Seitenrändern der Oberfläche innig verbinden, sind Reihen von besonders großen Linochondren, die den Enden der peripheren Fäden angehören und sich mit denen der anstoßenden Zellen ohne Brückenbildung verbinden. Jede Schlußleiste repräsentiert eine Doppelreihe von Körnern; bei Lösung des Zusammenhalts der Zellen ist diese Doppelnatur oft leicht festzustellen. Auch die knötchenartigen Anschwellungen der Interzellularbrücken im Epiderm der Amnioten sind Doppelbildungen und entsprechen großen Chondren, in denen die Sarcfäden, welche etwas aus der Zelle heraustreten, enden. Bei den Deckzellen des Tetrapodenepiderms kommt es zur Verhornung (Keratinisierung) und dichten Vereinigung entweder nur der peripher gelegenen (Flächenepiderm) oder sämtlicher Fäden (Haare).

Die Zwischensubstanz erscheint fast durchwegs hyalin und körnerfrei. In manchen Fällen treten kanälchenartige Räume zwischen den Fäden hervor, die nach außen ausmünden können (Turbellarien) und mit den Intercellularlücken oder auch mit Lymphräumen des Bindegewebes direkt zusammenhängen. Von vorkommenden Körnern sind folgende Arten zu erwähnen. Erstens die Keratohyalinkörner, die bei der Verhornung der Deckzellen des Amniotenepiderms auftreten und zum flüssigen Eleidin verfließen (Fig. 322 *Felis*), das wieder zum krümligen Pareleidin gerinnt. Zweitens Körner, die nur bei vitaler Färbung hervortreten und ohne abzusterben manche Farbstoffe, z. B. Neutralrot, lange Zeit zurückhalten (siehe Kurs 39). Drittens Pigmentkörner (Chromochondren), die besonders in den Sehorganen vorkommen (Pigmentepithel der Vertebraten, Iris von *Pecten* usw.) Viertens Sekretkörner, die nur in wenigen Fällen, z. B. bei *Beroë* (Fig. 208) nachweisbar sind. Fünftens sind hier die Zentrochondren zu erwähnen, die wohl nirgends fehlen dürften, wenn sie sich auch häufig dem Blick entziehen; in den Wimperzellen sind ihre Abkömmlinge, die Basalkörner, leicht aufzufinden (Fig. 193 u. a.)

Intracelluläres Ergatom. Neben den bereits erwähnten Stützfibrillen sind nur Muskelfasern zu nennen, die den Deckzellen der Hydroiden zukommen und sie als Deckmuskelzellen (Fig. 233) charak-

terisieren. Besonders auffallende Beispiele sind die Epithelzellen des Stammes von Apolemia, deren Sarc außer der basalen Muskelfaser noch aufrecht gestellte Fasern enthalten kann.

Extracelluläres Ergatom. Zu erwähnen sind die Wimpern und die Cuticula, die sich sehr häufig an Deckzellen vorfinden und meist gegenseitig ausschließen. Den unter „Allgemeines" gemachten Angaben über beiderlei Elemente ist noch folgendes zuzufügen. Immer sind die Wimpern Fortsetzungen von Sarcfäden über die Oberfläche hinaus (Fig. 164); der Sarcfaden in der Zelle ist als Wimperwurzel zu bezeichnen. Die Wimper ist entweder durchgehends gleichartig, als glatter, sich meist leicht schwärzender Faden, entwickelt oder sie zeigt nahe an der Zelle eine leichte Anschwellung (Bulbus); der zwischen Bulbus und Basalkorn gelegene Abschnitt ist starr und als Fußstück zu bezeichnen; er durchsetzt einen gewöhnlich hellen Außensaum. Eine Verbindung der Bulben kann scharf hervortreten, derart daß überhaupt Bulben nicht mehr zu unterscheiden sind und die Wimpern durch eine flach liegende Membran zusammenhängen; dann ist der Außensaum durch eine dünne Cuticularschicht begrenzt (Fig. 275 *Ptychodera*). Die Wimpern vieler Zellen können in ganzer Länge verkleben und bilden dann Ruderplättchen, deren Elemente von beträchtlicher Länge sind.

Von einer Cuticula ist zu reden, wenn freie Wimpern fehlen, aber Fortsetzungen der Sarcfäden vorliegen, die in querer Richtung, jenseits eines Außensaumes, verbunden sind. Alle Cuticulae dürften durch tangentiale[1]) Verklebung longitudinaler Fäden, hier Cuticularfibrillen genannt, entstehen. Die Fibrillen sind gerade an den dicksten Cuticulae, am Krebspanzer, an der Molluskenschale, an den Würmerborsten, nicht allein mit Sicherheit nachweisbar, sondern auch als Fortsetzungen von Zellfäden zu erkennen. Ein einfaches Beispiel zeigt Fig. 55 von *Sigalion*. Die hier kurzen Fibrillen sind durch regelmäßige Kittschichten verbunden, zwischen denen sich eine etwas hellere Grundsubstanz befindet. Der *Astacus*panzer (Fig. 104) zeigt eine durchbrochene, netzartige Ausbildung der Kittschichten und die Grundsubstanz bald hell, derart, daß die Elementarschichtung deutlich bleibt, bald von dichter Konsistenz, derart, daß mehrere oder viele Elementarschichten zu einer dickeren Schicht verfließen. An den Kalkstacheln und Schalen der Mollusken (Fig. 141 *Chiton*) scheinen die Fibrillen gleichmäßig durch Kittsubstanz verbunden, doch deutet eine gelegentlich nachweisbare Querstreifuug auf Elementarschichtung. Sie fehlt ganz bei den Annelidenborsten (Fig. 60), welche mächtige Cuticularbildungen einzelner Zellen vorstellen.

Die Cuticulae sind distale Differenzierungen des Sarcs, die durch Wachstum desselben über die Oberfläche, welche die Schlußleisten markieren, vorgeschoben werden (siehe in Kurs 8 bei *Astacus*panzer). Die Grundsubstanz, die bei Panzer- und Schalenbildungen Träger der Kalksalze ist, geht wahrscheinlich aus dem Chondrom hervor; vorhandene Kanälchen (siehe Kurs 18 über *Ascaris*) deuten auf dauernde Zirku-

[1]) Tangential bezeichnet parallel zur Zelloberfläche oder zur gesamten Epithelschicht.

lation der Lymphe in den dicken Cuticulae, die also keineswegs als tot zu bezeichnen sind.

In der Cuticula sind die Grenzen der Deckzellen verwischt und es wird derart eine geschlossene, feste Hülle um den Körper gebildet, die als Insertionsmittel für Teile der Muskulatur dienen kann. Die Muskeln inserieren entweder durch Vermittlung der Deckzellen, welche dann eine straffibrilläre Struktur aufweisen, oder direkt (siehe im spez. Teil Kurs 8 und 15).

Als spezifische Cuticularbildungen sind noch anzuführen die hohlen Borsten der Arthropoden und der Schmelz der Zähne (Vertebraten).

Die Deckzellen können sich auch an der Bildung der Bindesubstanzen beteiligen. Das gilt ganz allgemein für die Hydroiden, deren Stützlamelle und oft beträchtliche Gallertmassen von den Deckzellen und auch von den Nährzellen stammen, und kommt ferner bei den Arthropoden vor, die des typischen Bindegewebes entbehren. Bei den einfachsten Kalkschwämmen sind die Deckzellen auch Spiculabildner, zeigen also die innigste Verwandtschaft zu den Bindezellen (siehe unten).

Nährzelle (Nutrocyte).

Lage epithelial, Zugehörigkeit meist zum Enteroderm; immer mit extracellulärer Differenzierung (Wimpern Geißeln, Stäbchen), selten mit intracellulärer (Muskelfaser); nutritorische Funktion.

Lage. Nährzellen gibt es nur im Verdauungsrohr und hier meist nur im Enteron; als ektodermale Nährzellen dürften die Geißelzellen des Schlundes und der Mesenterialwülste bei Anthozoen, sowie die Cuticularzellen einzelner Vorder-, vielleicht auch Enddarmabschnitte bei Arthropoden, aufzufassen sein. Die Lage ist immer eine echt epitheliale.

Form. Die Form ist durchwegs eine zylindrische, nur die Länge und Dicke schwankt (siehe weiteres bei intrazellulärem Ergatom). Eine Oberfläche, Basalfläche und Seitenflächen sind immer zu unterscheiden, die Oberfläche trägt wohl immer als extracelluläres Ergatom Wimpern (Fig. 164 *Anodonta*), Geißeln (Fig. 266) oder Stäbchen (Fig. 187 *Ascaris*); selten kommen Kragen vor (Fig. 307 *Amphioxus*). Basal ist bei den Cnidariern fast allgemein eine Muskelfaser als intracelluläres Ergatom entwickelt (Fig. 237).

Verband. Verband durch Schlußleisten fast allgemein, durch seitliche Brücken nicht selten nachweisbar. Intercellulare Lücken meist vorhanden und oft erweitert durch eingewanderte Lymphzellen.

Sarc. Das Sarc besteht aus longitudinal verlaufenden Fäden und eingelagertem Chondrom. Die Fäden sind bei den Nährzellen meist besser als bei anderen Zellformen zu studieren; ein besonders günstiges Objekt sind die Nährzellen des Froschdünndarms. Die Fäden tragen ziemlich regelmäßig verteilte Linochondren, durch welche brückenartige Verbindungen intra- und intercellulär vermittelt werden. Innige Verklebung führt bei lokaler Anreicherung der Lymphe zur Bildung von Vakuolenwandungen; ferner bedingt sie das Auftreten von Stützfibrillen. Fibrillen von besonderer Stärke zeigt Fig. 164 von *Anodonta*. Fig. 266 von *Echinaster* läßt außer einer Stützfibrille nur eine zarte Membran, die von wandständigen Fäden gebildet wird, erkennen. Membranbildungen sind sehr verbreitet.

Kinetische Zentren finden sich, wenn Wimpern oder Geißeln vorhanden sind, am Übergang derselben in die Zellfäden oder -fibrillen in Form von Basalkörnern (Blepharochondren); manchmal sind sie an Geißeln auffallenderweise nicht zu unterscheiden (Fig. 307). Ob eine gelegentlich vorhandene innere Körnerreihe (Fig. 76 *Lumbricus*) auf doppelter Ausbildung der Blepharoblasten beruht, bleibt fraglich. In manchen Stäbchenzellen sind Diplosomen dicht an der Oberfläche oder tiefer (Fig. 370) in Anlagerung an Fäden sichtbar.

Die Zwischensubstanz enthält oft reichlich Ansammlungen von Lymphe, die zur Vakuolenbildung Anlaß geben. Bei den vakuolären Zellen der Anthozoen, von *Ptychodera* und *Amphioxus* (Fig. 307) enthält die Zelle wenige oder nur eine sehr große Vakuole. Die Bedeutung dieser Elemente als Nährzellen bleibt fraglich; sie entbehren in typischer Ausbildung einer extracellulären Differenzierung. Körner sind meist anzutreffen und erreichen manchmal große Dimensionen (Fig. 237 *Hydra*). Sie stellen Trophochondren verschiedener Art dar; daneben kommen oft Exkretkörner vor. Sehr häufig ist distal eine feinkörnige manchmal fast homogene Zone entwickelt, die für die Aufnahme der Nahrungsstoffe von Bedeutung erscheint (Fig. 187 *Ascaris*) und deshalb nutritorische Zone zu nennen ist.

Extracelluläres Ergatom. Wo Wimpern vorkommen, zeigen sie das normale Verhalten; Bulben sind an ihnen oft kräftig entwickelt (Fußstückgeißeln von *Echinaster* z. B. Fig. 266), während zugleich Basalkörner fehlen; bei deutlichem Basalkorn kann der Bulbus fehlen (siehe im spez. Teil bei Kiemenbogen von *Amphioxus*). Es fragt sich, ob die betreffenden Bulben nicht verlagerte Basalkörner sind.

Die Stäbchen sind kurze starre Bildungen, die durch eine homogene Substanz, in der oft helle porenartige Unterbrechungen vorkommen, zusammengehalten werden. Es dürfte sich vielleicht nur zum Teil um eine lamellenartig entwickelte Kittsubstanz handeln, welche Lücken für die Aufnahme der Nahrungssäfte freiläßt. In vielen Fällen macht es direkt den Eindruck, als wenn die Füllmasse zwischen den Stäbchen für die Aufnahme der Nahrungssäfte selbst von Wichtigkeit sei. Bei den Magenzellen der Vertebraten hängt der Stäbchensaum direkt mit einer scharf begrenzten distalen nutritorischen Zone des Sarcs zusammen und zeigt die gleiche Beschaffenheit wie diese. Der so charakterisierte Zellteil, mitsamt dem gleichbeschaffenen Stäbchensaum, ist als nutritorisches Sarc zu bezeichnen, das zweifellos von Bedeutung für die Aufnahme von Nährstoffen ist.

Eine Aufnahme geformter Nährstoffe kommt bei Cnidariern, Ctenophoren, Turbellarien und andernorts vor. Das Sarc, das eines Stäbchensaumes entbehrt, bildet distal pseudopodienartige Fortsätze, welche die in Zersetzung begriffenen Teile der Beutetiere umfließen und in das Sarc einverleiben. Unverdauliche Stoffe (z. B. Nesselkapseln, Chitinborsten) werden ausgestoßen, Muskelstücke, Fett u. a. assimiliert.

Bei verschiedenen Tiergruppen kommt im Umkreis der Geißel oder Wimpern ein dünner Kragen vor, der als extracelluläre Verlängerung der Membran erscheint. Am deutlichsten tritt er bei den locker gestellten Nährzellen der Spongien hervor; viel schwieriger nachzuweisen ist er bei *Anodonta* (Fig. 164), bei *Echinaster* (Fig. 266) und *Amphioxus* (Fig. 307). Wahrscheinlich ist er bei den Nährzellen im all-

gemeinen weit verbreitet und für die Aufnahme von Nährstoffen von Wichtigkeit. Er besteht gleich der Membran aus verklebten Fäden.

Gleich den Deckzellen zeigen auch die Nutrocyten bei den Cnidariern das Vermögen der Bindesubstanzbildung am basalen Pole (Stützlamelle, Scheibengallerte der Medusen). Wie in funktioneller Hinsicht Beziehungen zu den Bindezellen vorliegen, so auch in formaler. Die Entodermzellen der Tentakeln von marinen Hydropolypen bilden ein zelliges Stützgewebe, das einen Übergang zum Chordagewebe, welches sich embryonal direkt vom Entoderm ableitet, darstellt. Sie ordnen sich einreihig an und entwickeln Vakuolen, während zugleich das Gerüst sich wandständig verdichtet und eine kräftige Membran bildet.

Intracelluläre Differenzierung. Die Nährzellen der Cnidarier entwickeln basal Muskelfasern, die sich von denen der Deckmuskelzellen nicht unterscheiden (Fig. 256).

Drüsenzelle (Adenocyte).

Lage epithelial; mit intracellulärem chondromalem Ergatom (Sekret), das als Schleim, Gift, Ferment oder Gas ausgestoßen wird.

Lage. Die Drüsenzellen sind entweder swischen Deck- oder Nährzellen in die Epithelien eingelagert (Fig. 75 *Lumbricus*) oder sie bilden selbständig Epithelien (Drüsen) in Form von einfachen oder verästelten Schläuchen (Tubuli), von Bläschen (Acini) oder von beiden kombibiniert (tubulöse und acinöse Drüsen). Während im letzteren Falle die Zellen auf das Epithel beschränkt sind, erscheinen sie im ersteren Falle oft unter dasselbe versenkt (Fig. 194 *Dendrocölum*) und bewahren nur durch dünne Ausführstränge Beziehungen zu ihm. Eine Ausmündung fehlt manchmal ganz, z. B. bei den Leydig'schen Zellen der Salamanderlarvenhaut. Gewisse Drüsenzellen entwickeln sich aus basiepithelial gelegenen Bildungszellen und gelangen erst bei der Sekretreifung in tektiepitheliale[1]) Lage (siehe auch bei Nesselzellen).

Form. Die Form zeigt geringe Schwankungen. Euepithelial[1]) gelegene Zellen sind zylindrisch, konisch, eiförmig, flaschenförmig gestaltet; subepithelial nehmen sie gewöhnlich Kolbenform an. Der Breitendurchmesser schwankt meist je nach der Erfüllung der Zelle mit Sekret. Die Leberzellen sind bilateral symmetrisch gestaltet; sie lassen eine lange, in der Längsrichtung des Tubulus gelegene Sagittalachse von einer in der Querrichtung gelegenen Transversalachse unterscheiden. Entsprechend der ersteren besitzen sie zwei lange, schräg geneigte, entsprechend der lezteren zwei kurze, aufrecht gestellte Seitenflächen; die Oberfläche ist transversal viel schmäler als die Basalfläche, stimmt dagegen sagittal an Länge mit ihr überein.

Eigentümlich geformt ist die Oberfläche bei vielen Drüsenzellen, zwischen welchen sich intercelluläre Kapillaren (Seitenkapillaren im Pankreas, in der Leber usw., siehe vor allem das Schema Fig. 389) befinden. Die schmalen Kapillarflächen sind der Oberfläche der Zellen zuzurechnen, da sie wie diese von Schlußleisten eingesäumt werden.

---

[1]) Über tekti- und euepithelial usw. siehe bei Organologie, allgemeine Prinzipien.

Verband. Zwischen den Drüsenzellen der Drüsen sind immer Schlußleisten und meist auch Interzellularräume und Brücken ausgebildet. Gelegentlich sind die Lücken zu Kanälchen erweitert, die wohl für die reichliche Zufuhr von Lymphe von Bedeutung erscheinen.

Sarc. Im Sarc sind Gerüst und Chondrom nachweisbar. Das Gerüst bildet einerseits eine Membran in Umgebung des Sekrets (Theka), andererseits findet es sich mehr oder weniger leicht nachweisbar innerhalb des Sekretes in Form feiner Fäden, die auch in netzige oder wabige Verbindung treten können (sog. Vakuolen, innerhalb deren die Sekretkörner liegen), und drittens nimmt es gelegentlich, besonders im basalen Zellbereich, die Form von Sekretfibrillen (Basalfilamenten) (Fig. 395) an, die als Träger des jungen unreifen Sekretes funktionieren. Es bleibt dabei fraglich, ob das Sekret von Linochondren aus oder von besonderen chondromalen Teilen gebildet wird (siehe bei Ergatom).

Wimpern kommen nur sehr selten und wohl immer nur vereinzelt vor (Fig. 237 *Hydra*). Ein kinetisches Zentrum wurde in Form eines Diplosoms im Sekretbecher vieler Becherzellen nachgewiesen (Fig. 370 *Homo*). Bei Eiweißzellen fällt der Nachweis schwerer, ist jedoch auch mehrfach geführt worden.

Intracelluläres Ergatom. Der Charakter der Drüsenzellen ist im Auftreten großer Körnermengen (Sekretkörner, Adenochondren) die nach außen ausgestoßen werden, gegeben. Die Sekretkörner entwickeln sich meist in der Zwischensubstanz als feine Granulation oder treten als homogener Belag der Fäden auf; die Affinität zu Farbstoffen ist zunächst eine geringe und sehr häufig von der der reifen Sekretkörner abweichende, gewöhnlich basophile. Die dichte Granulation zerfällt in die Sekretkörner, die zu oft beträchtlicher Größe heranwachsen, bestimmte färberische Affinitäten entwickeln und in mannigfaltiger Weise sich verflüssigen oder vergasen (Gaszellen der Siphonophoren). Die morphologischen und färberischen Veränderungen eines Sekretkornes während seiner für uns sichtbaren Entwicklung legen nahe, daß dasselbe auch vorher in der Zwischensubstanz als individualisierter Körper (primäres Sekretkorn) enthalten ist, der eine eigenartige, zur Degeneration führende Entwicklungsrichtung einschlägt. Da die Drüsenzellen in den weitaus meisten Fällen nach der Entleerung aufs neue Sekret liefern, ist anzunehmen, daß immer primäre Sekretkörner zurückbleiben, aus denen sich die sekundären, zu Grunde gehenden, durch Teilung entwickeln.

Nach der Beschaffenheit des Sekretes sind zwei Hauptgruppen von Sekretzellen zu unterscheiden: Schleimzellen (Mucocyten) und Eiweißzellen (Serocyten). Für die Schleimzellen sind folgende Eigenschaften charakteristisch. Das reife Sekret ist mucinhaltig und basophil; es färbt sich mit alkalischen Farbstoffen, ist schleimig, zähe, fadenziehend. Die Eiweißzellen liefern dagegen ein eiweißhaltiges (seröses) und acidophiles (oxyphiles) Sekret, das durch saure Farbstoffe differenziert dargestellt wird. Verflüssigt ist es leicht beweglich, wirkt giftig oder enzymatisch. Die Eiweißzellen liefern daher das große Kontingent der Verdauungsdrüsen. Die Gaszellen gehören in die Gruppe der Schleimzellen. Ihr Sekret tritt zunächst in Form von Körnern auf, die zu Tropfen verfließen und zuletzt vergasen.

Formal zeigen beide Arten von Drüsenzellen keine durchgreifenden Unterschiede. Beiden kommt bei Sekretreife entweder eine vollständige oder eine nur teilweise Erfüllung der Zelle mit dem Sekrete zu. Im letzteren Falle bildet die distale Zellhälfte einen Sekretbecher, während das übrige Sarc sekretfrei oder sekretarm bleibt. Am häufigsten kommt ein Sekretbecher den Schleimzellen (Fig. 370 *Homo*), seltener den Eiweißzellen zu (Fig. 75 *Lumbricus*). Während die Schleimzellen, wie es scheint, immer periodisch entleeren und regenerieren, findet man bei Eiweißzellen nicht selten reifes und unreifes Sekret nebeneinander (Fig. 395 Salamanderlarve). Beide Zellarten können manchmal eine nur kurze Lebensdauer, bedingt durch exzessive Sekretentwicklung bei großen Zelldimensionen, haben. Sicher nachweisbar ist rasche Erschöpfung bei den Eiweißzellen in den Giftdrüsen der Amphibien, deren Sekret immer massenhaft Kerne enthält und in denen ein reger Zellersatz stattfindet; wahrscheinlich ist sie für die Gaszellen von *Physophora*, wo gleichfalls ein Zellersatz nachweisbar ist. Bezeichnend für die Eiweißzellen erscheint in vielen Fällen die basophile Natur des jungen Sekretes, wodurch lebhafte Kontraste in der Färbung des Sarcs bedingt werden.

Bei den Drüsenzellen der Arthropoden (Fig. 107) ziemlich allgemein, sowie bei manchen Eiweißzellen (Fig. 378) der Vertebraten, z. B. in Speichel- und Magendrüsen, finden sich intrazelluläre Sekretkapillaren, die in das Drüsenlumen ausmünden und Sammelbahnen des Sekrets in der Zelle repräsentieren.

Bei periodischer Sekretentwicklung lassen sich drei Funktionsphasen der Zelle unterscheiden. 1. Regenerationsphase. Das Sekret tritt in Form von nicht oder schwach sich färbenden winzigen Körnchen auf und erfüllt allmählich das aufgelockerte, zusammenschrumpfende Sarc. 2. Reifungsphase. Die Sekretkörner gewinnen volle Größe und typische Färbbarkeit; die Zelle wird von ihnen ganz erfüllt und schwillt beträchtlich an. 3. Entleerungsphase. Das Sekret wird, vielleicht durch Kontraktion des Gerüsts und auf einen Nervenreiz hin, in verquellendem, wohl nicht in völlig verquollenem Zustande ausgestoßen. Das Sarc ist nun von Vakuolen durchsetzt; eine Zerstörung des Gerüstes dürfte normalerweise nicht vorkommen.

Bemerkenswert sind die Rhabditenzellen der Turbellarien, deren Sekret aus großen festen, acidophilen Stäben besteht. Ferner sei der Leberzellen der Vertebraten gedacht, in deren Sarc neben den charakteristischen serösen Sekretkörnern noch Trophochondren verschiedener Art (Fett, Glycogen) und auch Exkretkörner vorkommen können. Fettkörner finden sich auch in anderen Drüsenzellen.

Nesselzelle (Cnidocyte).

Lage epithelial; mit extra- und intracellulären komplizierten Ergatomen (Cnide, Entladungsapparat), deren Funktionsleistung Verwundung und Vergiftung von Beutetieren herbeiführt, aber auch den Untergang der Zelle veranlaßt.

Lage. Die fast ausschließlich den Cnidariern zukommenden Cnidocyten liegen im ausgebildeten Zustande euepithelial oder tektiepi-

thelial[1]) zwischen den Deckzellen verstreut, gelegentlich auch in diese eingesenkt (siehe im spez. Teil bei *Hydra*). Im jugendlichen Zustande liegen sie basiepithelial und vielfach (Siphonophoren) an anderen Stellen, sog. Bildungsherden, von denen sie noch vor Abschluß der Entwicklung zur Verbrauchsstätte wandern. Im Entoderm finden sich Nesselzellen bei den Anthozoen, ferner auch bei den Aeolidiern.

Form. Die Form ist eine sehr mannigfaltige und erscheint bedingt durch die im Sarc eingelagerte feste Cnide, in deren Umgebung nur ein dünner Plasmamantel bleibt. Die Cnidenform schwankt von einer fast rein kugligen bis zur stabförmigen, gestreckten oder leicht gekrümmten (Fig. 238 und 239). Basal ist die Zelle manchmal in eine Stützfaser ausgezogen, die an der unterliegenden Grenzlamelle inseriert; manchmal kommen nervöse Fortsätze vor (Fig. 254 *Anemonia*). Distal tragen die Zellen immer einen konischen Aufsatz (Entladungsapparat), der ein Sinneshaar (Cnidocil) enthält.

Verband. Die Verbindung der Nesselzellen mit den Nachbarelementen ist bei verstreutem Vorkommen eine lose, derart, daß die Nesselzellen leicht aus dem Epithel ausgestoßen werden können. Sie ist dagegen eine äußerst innige an den Nesselknöpfen der Siphonophoren, wo große Mengen von Nesselzellen sich direkt berühren und gleichzeitig funktionieren. Die Zellen sind hier distal durch ein Gitter elastischer Fasern verbunden, die als Differenzierungen der Zellen erscheinen.

Sarc. Das Sarc wird bei der Entwicklung bis auf einen dünnen Mantel (Theka) für die Bildung der intracellulären Differenzierung (Cnide) verbraucht. Es besteht aus längs verlaufenden Fäden, die sich zu einer Stützfibrille, welche einerseits an der Cnide, andererseits an der Grenzlamelle inseriert, vereinigen können, oder auch sich in eine Nervenfaser fortsetzen.

Intrazelluläres Ergatom (Cnide). Die Cnide ist in den typischen Fällen ein Sekretbehälter, der aus der Kapsel und dem Schlauch besteht. Letzterer ist im ruhenden Zustande der Cnide in die Kapsel eingestülpt (Fig. 238 *Physophora*). Die Kapsel besteht aus einer äußeren harten elastischen (Sklera) und einer inneren weichen (Propria) Wandung, von denen nur die letztere sich in den Schlauch fortsetzt. Propria und Schlauch sind Differenzierungen des Gerüsts; die Sklera entsteht durch Verdichtung einer flüssig angelegten Substanz (Skleraanlage), nach Art einer Bindesubstanz. Im Innern der Kapsel liegt das feinkörnige Sekret, welches durch die Sklera und den Deckel vollständig gegen außen abgeschlossen ist. Der Schlauch trägt fast immer Dornen verschiedener Stärke; sie durchschlagen bei Entladung der Cnide die Haut des Beutetieres und bahnen dadurch einen Weg für das im verquollenen Zustande leicht flüssige Sekret. Genaues über Bau, Funktion und Entwicklung der Cnide siehe bei Cnidariern (Kurs 27).

Die Bedeutung der Cnide liegt in der Isolation eines ungemein leicht verquellbaren Sekretes, die durch die harte Sklera und den gleichfalls harten Deckel bewirkt wird. Die Verquellung erfolgt bei Zutritt von Wasser; der Zutritt von Wasser ist nur bei Ablösung des Deckels möglich. Indessen zeigt vitale Färbung mit Neutralrot, daß

[1]) Über diese Ausdrücke siehe bei Organologie, allgemeine Prinzipien.

die Kapselwand nicht undurchlässig für Zellsäfte ist, da das Sekret sich färbt. Somit sind entweder die Zellsäfte nicht geeignet, eine Verquellung des Sekretes zu bewirken, oder es bedarf die Verquellung noch einer bestimmten Disposition des Sekretes, die auf nervösen Reiz hin, sei es durch Vermittlung des Cnidocils oder vielleicht auch des Nervensystems, sich ergibt.

Extrazelluläres Ergatom (Entladungsapparat). Der Cnide sitzt distal eine fein längsgefältete Kappe auf, die einseitig ein Sinneshaar (Cnidocil) enthält. Die Bedeutung der Kappe liegt höchst wahrscheinlich in der Absprengung des Deckels, die auf Reizung des Cnidocils hin erfolgt und den Zutritt von Wasser zum Sekret ermöglicht. Genaueres über den Entladungsapparat siehe bei Cnidariern.

Sinneszelle (Aesthocyte).

Lage epithelial; mit extra- oder intracellulärem perzeptorischem Ergatom, meist mit nervösen Fortsätzen; Funktion der Sinneswahrnehmung und meist auch Reizleitung.

Lage. Die Sinneszellen liegen stets epithelial, entweder einzeln und in Gruppen verstreut im Körperepithel, bei niederen Coelenteriern auch im Entoderm, oder in Sinnesorganen angesammelt, die sich im Epiderm oder unter der Körperoberfläche vorfinden und immer vom Ektoderm stammen.

Form. Zwei Hauptgruppen sind zu unterscheiden. Erstens primäre Sinneszellen (Sinnesnervenzellen), die sich basal in eine ableitende (effektorische) Nervenfaser ausziehen (Fig. 197 *Euplanaria*), und zweitens sekundäre Sinneszellen, die dieser Nervenfaser entbehren (Fig. 336 *Cavia*). Der Zellkörper zeigt bei den primären Sinneszellen große Verschiedenheit und liegt oft unter das Sinnesepithel versenkt, entwickelt derart einen langen perzeptorischen Fortsatz; bei den sekundären ist er gewöhnlich zylindrisch oder birnförmig und liegt immer euepithelial. Die effektorische Faser (über diese und die anderen Bezeichnungen siehe weiteres bei Nervenzelle) kann bei den Hydroiden in doppelter, vielleicht auch mehrfacher Zahl vorkommen; sie steht hier durch ihre Verzweigungen wahrscheinlich sowohl direkt mit Muskelfasern, als auch mit Nervenzellen in Verbindung, ist also motorischer und sensorischer Natur. Bei den übrigen Metazoen ist sie fast durchgehends rein sensorischer Natur und endet in den Nervenzentren mit charakteristischer Terminalverzweigung, unter Einwirkung auf Nervenzellen; sie wird als sensible Faser bezeichnet. Doch liegen auch Angaben vor (ZERNECKE und SAMASSA), nach denen bei Cestoden und Gastropoden Zweige der sensiblen Fasern direkt an Muskelfasern herantreten sollen; die Faser wäre demnach in einzelnen Fällen auch bei höheren Metazoen gemischter Natur.

Verband. In vielen Fällen sind die Sinneszellen durch Schlußleisten untereinander oder mit angrenzenden Deckzellen verbunden. In anderen Fällen ist der Verband nur ein loser und der Zusammenhalt erscheint durch angrenzendes Gewebe bewirkt.

Sarc. Das Sarc enthält längsverlaufende Fäden, die wohl immer den Charakter von Neurofibrillen aufweisen, und eine meist gleich-

mäßig helle Zwischensubstanz. Am besten zeigen die Fäden Neurofibrillencharakter in den Sinnesnervenzellen. Sie sind glatt begrenzt, verlaufen leicht oder stark gewunden, verkleben oft innig zu dickeren Fibrillen und können auf vielfache Weise differenziert dargestellt werden. Die Zwischensubstanz zeigt nicht selten dichte, manchmal deutlich körnige Einlagerungen, deren Bedeutung fraglich bleibt. Selten kommen Pigmentkörnchen vor (z. B. Retinulazellen der Arthropoden).

Extrazelluläre Differenzierungen. Als solche sind steife Haare, Stiftchen, Plättchen, Stäbe, Zapfen zu bezeichnen. Sinneshaare, die einfachen Geißeln sehr ähneln, kommen bei Cnidariern vielfach vor (Fig. 254 *Anemonia*). Anders gestaltete Haare zeigen Fig. 208 (*Beroë*), Fig. 334 (*Cavia*); sie treten in der Ein- und Mehrzahl auf und sind wohl immer Fortsetzungen der Neurofibrillen. Das Letztere gilt auch für die Plättchen und für die Stäbe; auch in die Zapfen setzen sich die Neurofibrillen, bei *Rana* stark spiral gewunden, fort. Besonders interessant sind die perzeptorischen Apparate der Arthropodensehzellen, welche aus niedrigen Stiftchensäumen (Hesse; siehe im spez. Teil bei *Palämon*, Fig. 112), die sich, zu mehreren vereinigt, zu den sog. Rhabdomen zusammenfügen, bestehen. Jeder Saum wird als Rhabdomer bezeichnet.

Intracelluläres Ergatom. Dieses tritt in sehr verschiedener Form auf; es scheinen sich an seiner Bildung meist sowohl Gerüst, als auch Zwischensubstanz zu beteiligen.

Nervenzelle (Neurocyte).

Lage der Zellkörper basiepithelial, subepithelial oder in der Tiefe (profund), Lage der zum Teil enorm langen Fortsätze sehr verschieden; mit intrazellulärem Ergatom (Neurofibrillen) und mit weit ausgebreiteten Fortsätzen (Nervenfasern); Funktion der Reizübertragung.

Lage. Die Nervenzellen und -fasern liegen einzeln verstreut in lockeren Geflechten (Plexus) oder dicht gehäuft in mehr oder weniger selbständigen Zentren; die Fasern bilden, spez. bei Existenz von Zentren, von diesen ausstrahlende oder zu ihnen hinführende Nerven, in denen Zellkörper fehlen oder nur vereinzelt vorkommen (z. B. bei den Würmern). Plexus, Nerven und Zentren kommen basiepithelial im Ektoderm (bez. Epiderm), im Entoderm der Cnidarier, im peritonealen Endothel der Asteroiden, sowie profund in mannigfaltiger Verteilung vor.

Form. Die Form der Zellen wird durch die Zahl der vom Zellkörper abzweigenden Fortsätze bedingt. Zellen mit einem Fortsatz (unipolar) sind gewöhnlich kolbenförmig (Fig. 72 *Hirudo*); Zellen mit zwei Fortsätzen (bipolar) spindelig (Fig. 235 *Hydra*), Zellen mit mehreren Fortsätzen (multipolar) unregelmäßig begrenzt. Die Fortsätze erscheinen bei den niederen Coelenteriern und bei den Ctenophoren gleichartig; auch gewisse, noch genauer zu studierende unipolare Zellen der Spinalganglien von Säugern lassen nur gleichbeschaffene, im Ganglion endende Zweige des Fortsatzes erkennen. In den übrigen Fällen ist ein Fortsatz, der den Reiz ableitet (Effektor) von den übrigen, welche Reize zuleiten (Rezeptoren) zu unterscheiden (Fig. 41). Falls die Zelle unipolar ist, treten die Rezeptoren an den Anfangsteil des Effektors, der hier-

durch eine Strecke weit zum gemischten Fortsatz wird, heran; auch bei multipolaren Zellen kann der Effektor erst in einiger Entfernung von einem gemischten Fortsatze sich sondern.

Die Nervenzellen werden eingeteilt nach den Beziehungen ihrer Effektoren zu anderen Elementen. An den Muskelfasern enden die Effektoren der motorischen Zellen, an den Drüsenzellen die der sekretorischen Zellen, in Berührung mit anderen Nervenzellen oder mit deren rezeptorischen Fortsätzen die der sensorischen Zellen. Unter letzteren bezeichnet man speziell als sensible Zellen peripher gelegene, deren Effektor zum Zentrum verläuft: die sensiblen Zellen werden entweder als selbständig gewordene Glieder von Sinnesnervenzellen, die demnach phylogenetisch in Sinneszellen und sensible Zellen zerfallen wären, aufgefaßt (Retzius), oder gelten als ein besonderer Typ, wofür ihr Vorkommen neben echten Sinnesnervenzellen im Epithel niederer Formen (*Lumbricus* z. B., siehe Kurs 3) spricht (Hatschek). Im allgemeinen deutet man die Nervenzellen als in die Tiefe gesunkene Sinneszellen, für welche Ansicht direkte Übergänge zwischen beiden Zellarten bei den Hydroiden (Gebr. Hertwig) als Beweis anzuführen sind.

Die Effektoren sind charakterisiert durch meist enorme Länge, durch geringe Neigung zur Verästelung und Kürze der Zweige, durch spezifische Struktur (siehe unten) und die oft spezifische Form der Scheiden (siehe bei Gliazelle). Die Rezeptoren sind charakterisiert durch meist geringe Länge, reiche Verästelung und durch Übereinstimmung in Struktur und Umhüllung mit den Zellen. Nach diesen Differenzen unterscheidet man die Effektoren als Axone oder Neuriten von den Rezeptoren als Dendriten; die Seiten- und Endzweige der Axone heißen Lateralen und Terminalen. Bei den Dendriten sind wieder Cytodendriten, die an den Zellkörper, und Axodendriten, die an gemischte Fortsätze herantreten, auseinander zu halten.

Die Unterschiede sind oft verwischt. Axone können kurz und reich verästelt sein (z. B. Golgi'scher Typus der Verte-

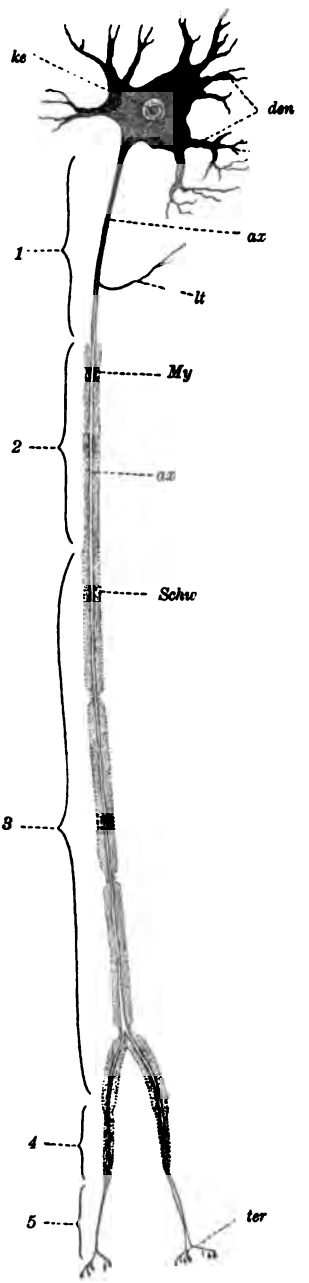

Fig. 41. Schema einer Vertebratennervenzelle.
ks Kern, *den* Dendriten, *ax* Axon, *lt* Laterale, *ter* Terminalen, *My* Myelinscheide, *Schw* Schwann'sche Scheide, die Unterbrechungen der Myelinscheide (Ranvier'sche Einschnürungen) sind nicht bezeichnet. *1* und *2* Verlauf des Axons im Mark, *3—5* peripherer Verlauf, *1, 4* und *5* Strecken ohne Myelinscheide, *1, 2* und *5* Strecken ohne Schwann'sche Scheide.

bratenzellen); andererseits besitzen viele sensiblen Zellen, z. B. Spinalganglienzellen der Vertebraten, einen einzigen rezeptorischen Fortsatz, der als Axon ausgebildet ist (rezeptorischer Axon) und in freie oder umscheidete Terminalen (rezeptorische Terminalen, bei Vertebraten vielfach in Endkörperchen eingeschlossen) ausläuft. Rezeptorischer und effektorischer Axon entspringen am Zellkörper meist gemeinsam als gemischter Fortsatz.

Verband. Die Nervenzellen stehen untereinander durch die Faserenden in Zusammenhang, berühren sich im übrigen nicht und liegen entweder frei zwischen den basalen Teilen der Epithelzellen (z. B. Cnidarier), oder frei innerhalb der Fasermassen der Zentren (z. B. Echinodermen und Enteropneusten) oder sind von lockerem oder scheidenartigem Hüllgewebe umgeben. Die Verbindung der Faserenden verschiedener Zellen ist in mehreren Fällen als eine direkte, nicht bloß durch Kontakt bewirkte, erwiesen worden (APATHY u. a.).

Sarc. Das Sarc besteht aus Neurofibrillen, die in einer hellen, meist körnchenhaltigen Zwischensubstanz sich lose oder unter gitterartiger Verbindung verteilen. Eine Membran in Umgebung des Sarcs fehlt allgemein an den Zellen, charakterisiert aber die Axone (sog. Innenscheide der meist kompliziert gebauten Faserscheiden, siehe näheres bei Glia (Hüllgewebe)). Die Neurofibrillen finden sich sowohl im Zellkörper, als auch in sämtlichen Fortsätzen, entweder als Elementarfibrillen oder als Bündel solcher. Sie sind glatt begrenzt und verlaufen leicht oder stark spiral gewunden. Durch vitale Methylenblaufärbung, Vergoldung, komplizierte Behandlung mit Toluoidin (BETHE) und durch viele andere Methoden, manchmal durch einfache Durchfärbung mit DELAFIELD's Hämatoxylin, können die Fibrillen differenziert dargestellt werden. Eisenhämatoxylin schwärzt sie nur selten; oft treten sie, vor allem in den Axonen, ohne besondere Färbung deutlich hervor.

In den Fasern verlaufen die Fibrillen längs und sind in den Axonen (Fig. 70 *Lumbricus*) oft derbe Bildungen, neben denen nicht selten auch zartere vorkommen. In den Zellen lösen sich die dickeren Fibrillen, wenn vorhanden, in Elementarfibrillen auf, die entweder sich locker durchflechten oder für kürzere Strecken andere Verbindungen eingehen und derart Gitter bilden. von denen gelegentlich ein äußeres, in welches die rezeptorischen Fibrillen eintreten, und ein inneres, aus dem die effektorischen Fibrillen entspringen, zu unterscheiden sind (Fig. 72 *Hirudo*). Beide Gitter stehen untereinander in Verbindung. Isoliert verlaufen die Elementarfibrillen in den Fasern und Zellkörpern bei den Vertebraten und bilden in letzteren nur lose Geflechte (Fig. 350 Säuger). Es können auch echte Gitter und Geflechte neben einander in einer Zelle vorkommen (Fig. 354). In den Zellgittern findet jedenfalls eine Umschaltung der Fibrillen statt, wodurch sich die Ausbreitung eines Reizes, der von einer Faser dem Zellkörper übermittelt wird, auf alle übrigen Fortsätze ergibt.

Die Verästelung einer Faser führt vielleicht immer bis zur völligen Auflösung derselben in die Elementarfibrillen, die entweder mit ihren Enden direkt an die gleichbeschaffenen Fortsatzenden anderer Nervenzellen, bezw. an diese selbst (siehe unten), stoßen oder mit anders gearteten Zellen, z. B. Muskelzellen, Drüsenzellen usw. zusammenhängen (Innervierung). Für die Berührung mit Faserenden, die vorwiegend

in den Zentren (Pilen) stattfindet, ist direkte Verschmelzung der beiderseitigen Enden beobachtet worden. Bei der Berührung mit Muskelfasern sollen in gewissen Fällen die Elementarfibrillen aus einer Endanschwellung der Terminalen austreten und zwischen die Myofibrillen der Muskelfaser eindringen; hier werden sie unsichtbar, enden also (APATHY). Nach anderen Angaben, vor allem für quergestreifte Muskelfasern, enden die Terminalen im Umkreis der kontraktilen Substanz und stehen in keiner engeren Beziehung zu den Myofibrillen.

Für die Zentren der höheren Wirbeltiere wurde festgestellt, daß die Terminalen sensorischer Axone hier nicht mit anderen Terminalen sich verbinden, sondern direkt an die Nervenzellen und deren Dendriten herantreten (Fig. 335) und unter Bildung von Endnetzen (GOLGI'sche pericelluläre Netze) die Zellsubstanz dicht umspinnen (sog. Spitzenbesatz), wobei ihre Perifibrillärsubstanz eine abweichende Beschaffenheit annimmt (sog. GOLGI'sche Netzsubstanz). Bei Wirbellosen kommt es dagegen (nach APATHY, BETHE u. a.) zur direkten Verbindung der Faserenden in den Zentren, so daß derart Elementargitter gebildet werden, deren einzelne Teile sich bestimmten Zellen zuordnen, aber nicht scharf von einander abzugrenzen sind. Das Elementargitter ist ein Schaltapparat, ähnlich dem Zellgitter. Viele Fibrillen durchlaufen nur das Elementar-, nicht das Zellgitter, da sie durch seitliche Zweige in stärkere Fasern eintreten, diese aber wieder vermittelst anderer Zweige verlassen.

Zentrochondren sind bis jetzt nur in wenigen Arten von Nervenzellen aufgefunden worden. Ihre Zahl, Lage und Beziehung zum Gerüst bedarf noch genauerer Untersuchung.

Die Zwischensubstanz zeigt eine sehr bemerkenswerte Beschaffenheit. Gewöhnlich ist in den Zellkörpern und in den Dendriten ein reich entwickeltes Chondrom vorhanden, das in erster Linie von basophilen Körnern, die als Neurochondren (sog. NISSL'sche Körner) zu bezeichnen und als Trophochondren zu deuten sind, gebildet wird. Die Anordnung der Neurochondren ist, entsprechend der des Gerüsts, oft eine deutlich konzentrische, in anderen Fällen weniger regelmäßig; manchmal bleibt eine periphere Sarczone frei von ihnen; bei vielen Zellen, besonders niederer Metazoen, werden sie ganz vermißt oder kommen nur spärlich vor. Auch in ein und derselben Zellart schwankt ihre Menge je nach dem Funktionszustand. Dem Axon fehlen sie, sowie ferner häufig einer Körperzone an der Ursprungsstelle des Axons (Ursprungskegel); bei *Astacus* setzt sich der Kegel als scharf markierte Zone bis zur opponierten Kernseite fort (Fig. 116). Neben den Neurochondren kommen auch vielfach runde fettartige Körner vor, die bei Vertebraten, z. B. in den motorischen Vorderhornzellen, mit zunehmendem Alter sich immer reicher anhäufen und durch Pigmente gefärbt werden. Die Zwischensubstanz ist homogener, flüssiger Beschaffenheit. Im Axon und Ursprungskegel desselben erscheint sie etwas anders beschaffen als im Zellkörper und wird als Perifibrillärsubstanz unterschieden. Als Lymphe kann sie nicht direkt aufgefaßt werden, da lymphhaltige Kanälchen, die sich mit gewöhnlichen Methoden nicht färben, leicht unterscheidbar im Sarc, oft in großer Menge, vor allem bei Vögeln, vorkommen und auch dem Anfangsteil des Axons, sowie dem Ursprungskegel, nicht ganz abgehen (Fig. 151 *Helix*, bei *Petromyzon*).

Beispiele von Kanälchen in den Zellkörpern zeigen Fig. 72 (*Hirudo*), Fig. 69 (*Lumbricus*), Fig. 356 (*Gallus*). Sie hängen gelegentlich mit Lymphspalten des umgebenden Bindegewebes direkt zusammen, sind in manchen Fällen von einer dünnen acidophilen Wandung umgeben, in der wir wohl eine spezifische Bildung des Chondroms zu sehen haben. Eine Verwandtschaft der Kanalsysteme zu dem Apparato reticolare (siehe unter Allgemeines bei Sarc, Mitochondren), der als spezifisches Sarcmitom gedeutet wurde, erscheint nicht unwahrscheinlich; es handelt sich vielleicht um Aushöhlung primär solid angelegter Stränge, vielleicht haben wir es aber doch mit ganz differenten Gebilden zu tun. Die Saftbahnen sind manchmal erfüllt von Granulationen unbekannter Bedeutung (Fig. 69). Die Kanälchen finden sich am reichsten in Zellen, die auch an Neurochondren reich sind und erscheinen wie diese im ganzen Sarc verteilt oder fehlen einer peripheren Zone desselben.

Vielfach dringen in die Nervenzellen auch fibrilläre Fortsätze der umgebenden Hüllzellen, sowie gelegentlich ganze Hüllzellen selbst ein (Fig. 151 *Helix*). Besonders reich kommen diese Einwucherungen in den riesigen Spinalganglienzellen von *Lophius* vor.

Neuron. Von WALDEYER wurde auf Grund anatomischer, embryologischer und pathologischer Befunde die Neuronenlehre aufgestellt, die besagt, daß im Nervensystem jede Zelle mit samt den von ihr ausgehenden zu- und ableitenden Fortsätzen eine morphologische und physiologische Einheit (Neuron) repräsentiert. Diese zunächst mit großem Beifall aufgenommene, eigentlich ganz selbstverständliche Lehre erfuhr bald starken Widerspruch (APATHY, BETHE, NISSL u. a.), insofern vor allem eingewendet wurde, daß erstens Anastomosen zwischen Nervenzellen existieren, zweitens im Elementargitter und auch im pericellulären Netz ein direkter Zusammenhang der Neurofibrillen differenter Zellen vorliegt, drittens die Axone, z. B. der motorischen Zellen bei Vertebraten, nicht von der Nervenzelle allein, sondern unter Beteiligung von Zellketten, aus denen später die SCHWANN'schen Scheidenzellen (siehe bei Glia) hervorgehen sollen, gebildet und bei operativen Eingriffen auch regeneriert werden. Letztere, schon viel früher gemachten Angaben, sind mit großer Vorsicht zu beurteilen, da ihnen positive Angaben anderer Autoren entgegenstehen; die ersteren beweisen meiner Ansicht nach nichts gegen die morphologische Einheit des Neurons, da Fibrillenzusammenhänge auch sekundär sich ergeben können, wofür die neueren embryologischen Befunde über Verbindungen von Sinneszellen mit Nervenfasern beweisend sind (siehe in Kurs 41 bei Besprechung der Hörzellen im CORTI'schen Organ). Selbst aber, wenn die syncytiale Ableitung mancher Axone mit Sicherheit nachgewiesen werden sollte, würde der Neuronbegriff als Begriff einer funktionellen Einheit von Bedeutung bleiben (siehe hierzu den Abschnitt über Zellvermehrung unter Allgemeines).

Gliazelle.

Von stützzellartigen Deckzellen sich ableitende verästelte Zellen, selten noch in epithelialer Lage, zumeist in die Tiefe gesunken, immer an das Nervensystem gebunden; Stützfunktion.

Lage. Die Gliazellen kommen nur im Nervensytem vor. Sie liegen entweder an der Peripherie der Nervenfaserstränge und umgürten und durchflechten dieselben mit ihren Fortsätzen, den Gliafasern, oder sie liegen innerhalb der nervösen Zentren und vielfach auch der Nerven. Als ursprüngliche, von den Stützzellen (siehe bei Deckzellen) überleitende Formen sind jene Gliazellen anzusehen, deren Zellkörper die Epitheloberfläche erreicht, was bei epithelialer Lage des Nervensystems der Fall sein kann.

Form. Charakteristisch ist ein kleiner Zellkörper mit meist mehreren langen, typisch ausgebildeten Fortsätzen, den Gliafasern (Fig. 66 *Lumbricus*, Fig. 347 *Lepus*). Selten ist der Zellkörper von beträchtlicher Größe (*Hirudo*). Die epithelialen Gliazellen senden bei tiefer Lagerung des Kerns einen Fortsatz zur Epitheloberfläche (Fig. 67 *Sigalion* und Fig. 68 *Gordius*); die Endigung desselben ist nicht in allen Fällen bekannt. Die Gliafasern zeigen nur geringe Neigung zur Verästelung; die Verästelung findet im allgemeinen in der Nähe des Zellkörpers statt. Die Fasern sind dünn, starr und verlaufen gestreckt oder schwach gewunden.

Verband. Zellkörper und Fasern erscheinen immer durchaus selbständig; selten vereinigen sich letztere, aber auch nur für kürzere Strecken, zu Bündeln. Die Fasern inserieren an der bindigen Umhüllung der Nervenzentren oder an bindigen Einlagerungen derselben (z. B. an Gefäßen); doch kommen auch freie Endigungen vor.

Sarc. Alle Fäden sind zu Stützfibrillen differenziert, zwischen welchen in den Zellkörpern eine spärliche Zwischensubstanz, meist ohne eingelagerte Körner, vorhanden ist. Die Fibrillen verlaufen am Zellkörper meist sämtlich peripher (Fibrillenmantel) und strahlen von einem Fortsatz in einen anderen ein; in den Fortsätzen, die nur aus Fibrillen bestehen, sind sie innig verklebt, so daß der Fortsatz als homogene Faser erscheint (Gliafaser). An den riesigen Gliazellen der Hirudineen ist im Zellkörper die Zwischensubstanz reichlich entwickelt, enthält auch Körner, und die Fibrillen durchsetzen zum großen Teil den Zellkörper. Sie sind glatt begrenzt und schwärzen sich intensiv mit Eisenhämatoxylin, stimmen also durchaus überein mit den Fibrillen der Deckzellen und sind jedenfalls als modifizierte Sarcfäden aufzufassen. Für die Glia des Menschen ist noch anzugeben, daß vielfach Gliafasern sich von den Bildungszellen ganz selbständig machen, so daß sie frei von Kernen die nervöse Substanz durchsetzen (Weigert u. a.).

Anhang: Hüllgewebe. Neben der Glia kommt in den Nervenzentren noch ein zelliges Stützgewebe vor, das ich in meiner Histologie (1902) als Hüllgewebe bezeichnete. Ich handelte es dort bei Bindezelle ab, weil mir seine mesodermale Entstehung äußerst wahrscheinlich erschien, indessen sprechen mancherlei Tatsachen für die innige Beziehung dieses Gewebes zur Glia, mit der es wohl gleichen, ektodermalen Ursprungs sein dürfte. Es besteht aus reich verästelten Zellen, die sich zwischen den Nervenzellen und Fasern verteilen und in Umgebung der Neuriten besonders struierte Scheiden bilden. Gegenüber der hoch spezialisierten Glia zeigen sie mehr embryonalen Charakter, insofern das Sarc nur undeutlich fädige Struktur aufweist, die Zellen größer, auch mit größeren Kernen ausgestattet, und die Fortsätze mannigfaltig verästelt, viel weniger bestimmt begrenzt sind. In Umgebung der Zellen

bilden sie manchmal kapselartige Umhüllungen, z. B. bei *Astacus* (Fig. 116) und in den Spinalganglien der Vertebraten; vor allem interessant ist aber die Ausbildung hochspezialisierter Scheiden an den Neuriten, deren Anwesenheit letzteren die Bezeichnung Axenzylinder eingetragen hat. Man kann hier drei Arten von Scheiden feststellen.

Wohl allen Neuriten kommt eine zarte homogene fädigstruierte Hülle zu (Innenscheide), die bei vielen Fasern, z. B. bei *Lumbricus* und *Amphioxus* (hier ganz allgemein), die einzige Hülle der Axone bildet. In anderen Fällen gesellen sich Außenscheiden dazu, z. B. bei den Arthropoden (Fig. 114), die vom Hüllgewebe gebildet werden, besondere Kerne enthalten und nicht selten in mehrfacher Schichtung vorliegen. Bei den Kolossalfasern der Anneliden (Fig. 70) ist ein lockeres fasrig-membranöses Gewebe als Außenscheide entwickelt, das Septen in die nervöse Fasernsubstanz hineinsendet und von Glia durchflochten wird. Scharf begrenzt ist die Außenscheide bei Vertebraten (sog. SCHWANN'sche Scheide), wo sie meist komplizierte Strukturen (Fig. 357 und 358) aufweist, über die im Kurs 44 näheres angegeben ist. Außer bei den Cyclostomen schiebt sich zwischen Innenscheide und SCHWANN-sche Scheide die sog. Myelinscheide (auch Markscheide genannt) ein, die wohl ein Derivat des Hüllgewebes ist. Zu bemerken ist, daß Myelin auch vielfach in den Außenscheiden der Würmer und Arthropoden vorkommt.

Nierenzelle (Nephrocyte).

Lage epithelial, vielfach profundoepithelial; mit oder ohne extra- und intracelluläre Differenzierung (Wimpern, Stäbchen, Sekret); sekretorische, oft auch phagotische Funktion.

Lage. Die Nierenzellen bilden ausschließlich das Epithel der Nierenkanäle und liegen hier entweder sämtlich euepithelial oder zum Teil profundoepithelial (Solenocyten).

Form. Die Form wechselt außerordentlich. Es gibt Zellen von zylindrischer, abgerundet konischer oder röhrenförmiger Gestalt, bei letzterer mit einfach oder kompliziert gestalteter Oberfläche (intracelluläres Kanallumen). Manche Zellen sind verästelt und zeigen einen kragenförmigen Saum, der an eine röhrenförmige Ausführzelle anschließt (sog. Terminalzellen der Platoden, Fig. 204 *Taenia*), andre besitzen einen frei endenden Kragen (sog. Solenocyten, Fig. 311 *Glycera*).

Verband. Bei euepithelialer Lage sind Schlußleisten und Intercellularlücken vielfach konstatiert (Fig. 396 Salamanderlarve); die Einfügung der Solenocyten ins Epithel bedarf noch näherer Untersuchung.

Sarc. Die Beschaffenheit des Sarcs ist in vielen Fällen noch ungenügend bekannt. Für Zellen mancher Nierenabschnitte (z. B. Trichter, Anfangskanäle, Harnblase, Endkanäle) bleibt es oft fraglich, ob sie sekretorische Funktion ausüben oder zu den Deckzellen zu rechnen sind. Gerüstfäden sind wohl immer vorhanden, aber ihre Anordnung meist unbekannt; die Zwischensubstanz enthält vielfach Flüssigkeitsansammlungen; Körner fehlen oft. In zylindrischen oder kubischen Zellen verlaufen die Fäden in typischer Weise längs und zeigen eingefügte Linochondren, durch welche Verklebungen der Fäden zu Vakuolenwandungen vermittelt werden. An der Oberfläche ist nicht selten eine

schwärzbare Limitans ausgebildet, deren Beziehung zum Gerüst wahrscheinlich, aber nicht sicher erwiesen ist.

Wo Wimpern vorhanden sind, besteht das kinetische Zentrum aus Basalkörnern, die oft zu dichter Platte (Basalplatte) zusammengedrängt sind (Fig. 204 *Taenia*). Zentralwimpern entsprechen Diplosomen. In den anderen Fällen bleibt Ausbildung und Lage des Zentrums unbekannt.

Intracelluläres Ergatom (Exkret). Die Zwischensubstanz erscheint als das eigentlich charakteristische Element der Nierenzellen, indem sie spezifische Stoffe (Harnsäure und viele andere) aus den Blut- und Lymphgefäßen, aus Lymph- und angrenzenden Peritonealzellen und oft auch aus dem Kanallumen aufnimmt und entweder direkt oder chemisch verändert in das Kanallumen abgibt. Die Aufnahmefähigkeit ist bei verschiedenen Nephrocyten verschieden; es verhalten sich indessen die Zellen bestimmter Kanalregionen gleichartig. Folgende zwei Zellarten sind hauptsächlich zu unterscheiden. Erstens Zellen, welche carminsaures Ammoniak aufspeichern und saure Flüssigkeit secernieren; sie finden sich in den Nephridien der Anneliden (besonders ausgesprochen reagiert der Wimperkanal von *Lumbricus*), in den Endsäckchen der Antennen- und Schalendrüsen bei Crustaceen, in den MALPIGHI'schen Körperchen der Vertebraten. Zweitens Zellen, welche Indigcarmin aufnehmen und alkalische Flüssigkeit secernieren; sie kommen vor in Molluskennephridien, in den Tubuli contorti der Vertebraten, im Kanalabschnitt der Antennen- und Schalendrüsen, in den MALPIGHI'schen Gefäßen der Tracheaten.

Die Aufnahme der Exkretstoffe ist zweifellos in allen Fällen an das Chondrom gebunden, wenn dieses auch nicht sichtbar in der Zwischenzubstanz hervortritt. Die Nephrochondren sind entweder als zarte Granulation, oder als homogener Mantelbelag an den Fäden (Sekretfibrillen) oder als deutliche, manchmal große Körner nachweisbar. Auffallend große Sekretionsprodukte werden als Concremente bezeichnet (Fig. 167). Die mit Exkretstoffen beladenen Körner werden entweder direkt ins Kanallumen ausgestoßen (Fig. 91 *Lumbricus*), oder scheinen bereits in der Zelle sich aufzulösen, da man sie nicht im Kanallumen antrifft. Im letzteren Falle treten meist sog. Sekrethügel auf, an deren Bildung sich auch das Gerüst, spez. ein eventuell vorhandener Stäbchensaum, beteiligt. Der Hügel öffnet sich oder löst sich in toto als Exkretvakuole ab.

Extracelluläres Ergatom. Wo Wimpern vorkommen, sind sie oft in Reihen angeordnet und lassen Basalkörner deutlich erkennen. Bei den Terminalzellen bilden die oft außerordentlich langen Wimpern dichte Büschel (Flammen). Sehr verbreitet, vor allem bei Vertebraten, sind Stäbchensäume von der bei den Nährzellen geschilderten Beschaffenheit. Ein auffallendes Merkmal der Solenocyten bildet der Kragen, der dem von Nährzellen vergleichbar ist (siehe dort).

Muskelzelle (Myocyte).

Lage endothelial, basi- und subepithelial oder profund; mit intracellulärem langgestrecktem Ergatom (Muskelfaser), das oft für viele Zellen gemeinsam ist (Myōn); Funktion der Kontraktilität.

Lage. Die Muskelzellen, von denen die Deck- und Nährmuskelzellen auszuschließen sind, liegen bei *Sagitta* (Fig. 289) und *Amphioxus* endothelial, in direkter Berührung mit Cölarräumen und einschichtig angeordnet; bei den Cnidariern und teilweis bei den Echinodermen basi- und subepithelial, bei den Ctenophoren teilweis gleichfalls subepithelial, was hier wohl als sekundäre innige Anlagerung, nicht durch Abstammung vom Epithel, zu erklären sein dürfte; bei den übrigen Plerocöliern und meisten Enterocöliern profund in verschiedener Anordnung.

Form. Die Muskelzellen und Myonen sind langgestreckte, auf dem Querschnitt runde, elliptische oder abgeplattete Gebilde, deren Form fast immer ausschließlich durch die Form der Muskelfaser bedingt erscheint. Ausnahmen bilden die Zellen der Nematoden (Fig. 188 *Ascaris*) und viele Zellen der Platoden (Fig. 201), wo neben der Faser noch eine reichliche Menge von indifferenziertem Sarc (Myosarc) bleibt, das als umfangreicher, mannigfaltig gestalteter Zellkörper, mit eingeschlossenem Kerne, einseitig der Faser anhängt. In allen anderen Fällen ist der Zellkörper nur als unscheinbarer Hügel an der Faser nachweisbar oder ein selbständiger Zellkörper fehlt ganz und das Myosarc mit eingelagertem Kern ist in die Faser eingeschlossen und beeinflußt deren Contur nicht (Fig. 154 und 196). Bei den vielkernigen Fasern ist gleichfalls die Form eine glattbegrenzte. Die Faser endet beiderseits breit abgestumpft oder zugespitzt oder dichotom in besenartige Endäste aufgelöst (Fig. 215 *Beroë*). Manchmal sind Muskelzellen bindezellartig verästelt und die Fasern von geringer Länge (Fig. 127 *Hydrophilus*darm).

Als Myon wird in diesem Buche eine Summe innig verbundener Muskelzellen, ein Syncytium (Cytom), das eine einzige, besonders dicke Muskelfaser liefert, bezeichnet. Der Zusammentritt erfolgt im jugendlichen Zustand der Zellen (Myoblasten) und ist an Embryonen und Larven nachweisbar (siehe z. B. im spez. Teil bei der Salamanderlarve und bei *Branchipus*). Nicht damit zu verwechseln ist eine von Verschmelzungsvorgängen unabhängige Vermehrung der Kerne, die nur für die Ernährung der Fasern von Bedeutung erscheint und viele Muskelzellen charakterisiert, vor allem quergestreifte.

Verband. Die Fasern liegen isoliert oder zu Bündeln (Muskeln) zusammengedrängt und berühren sich im letzteren Falle direkt, was vielfach für die von einem Myolemm eingehüllten Fasern gilt, oder sind durch Bindegewebe voneinander gesondert (Perimysium, Fig. 372). Intercellularbrücken kommen nur bei gewissen glatten Muskelfasern der Vertebraten, die sich von ektodermalen Epithelien ableiten, z. B. bei den Fasern von Hautdrüsen, vor; im allgemeinen fehlen sie vollständig oder werden durch Bindegewebe vorgetäuscht. Eigenartig ist der Verband der Herzmuskelfasern bei Vertebraten, die an den Enden zusammenhängen und hier durch sog. Kittlinien (von HEIDENHAIN als Zuwachsstreifen gedeutet) verbunden sind (Fig. 365).

Sarc. Das Sarc läßt bei reichlicher Entwicklung Fäden und oft auch Körner in einer hellen Zwischensubstanz unterscheiden (Fig. 188 *Ascaris*). Es beschränkt sich entweder auf die Zellkörper (Fig. 78 *Lumbricus*) oder liegt zugleich im Faserinnern (Sarcachse, sog. Marksubstanz, Fig. 188) oder hier allein (Fig. 154). Bei den viel-

kernigen Fasern liefert es peripher eine dünne, aber dichte Membran (Myolemm[1]), in welcher longitudinal verlaufende Fäden nachweisbar sind; ferner häufig auch gleichbeschaffene Längssepten, welche die Faser auf dem Querschnitt in Regionen abgliedern. Das übrige Sarc verteilt sich am Myolemm oder axial; Gerüst ist in ihm nicht immer nachweisbar; man unterscheidet meist nur eine körnerhaltige oder körnerfreie Zwischensubstanz, die auf dem Querschnitt großer Fasern ein helles Geäder (COHNHEIM'sche Felderung, Fig. 121 *Lucanus*) bildet. In den riesigen Zellkörpern der Nematoden haben die Fäden den Charakter von Stützfibrillen; sie beginnen zwischen den Myofibrillenleisten (Fig. 189), durchsetzen den Zellkörper und seine Fortsätze und treten an den Medianwülsten mit den Stützfibrillen des Epiderms in innige Berührung. Dasselbe gilt auch für die Berührungsflächen der Muskelfasern mit dem Epiderm und erscheint durch die schwache Ausbildung des Bindegewebes bedingt.

Diplosomen wurden im Sarc glatter Darmmuskelfasern nachgewiesen.

In der hellen Zwischensubstanz finden sich oft in reichlicher Menge Körner (sog. Sarcosomen) eingelagert, die wohl als Trophochondren aufzufassen und zur speziellen Charakterisierung als Myochondren zu bezeichnen sind. Bei den Fasern von *Beroë* (Fig. 214) bilden sie eine dicke homogene wachsartige Schicht innerhalb des Myofibrillenmantels. Bei *Ascaris* sind sie in enormer Menge angehäuft; dasselbe gilt für die meisten Fasern der Arthropoden, wo die einzelnen Körner oft beträchtliche Größe erreichen (Fig. 122 *Hydrophilus*). Auch bei den Vertebraten sind sie meist reichlich nachweisbar; sie nehmen nicht selten fettartigen Charakter an.

Intracelluläres Ergatom. Als intracelluläres Ergatom ist die Muskelfaser aufzufassen. Sie besteht aus Myofibrillen, die große Neigung besitzen, sich in Gruppen dicht aneinander zu legen und derart Muskelsäulchen (Muskelleisten) (Fig. 189) bilden. Die Fibrillen eines Säulchens sind durch eine kittartige Grundsubstanz mehr oder weniger innig verbunden. Die Säulchen selbst erscheinen oft als dicke Fibrillen, deren Zusammensetzung aus Elementarfibrillen nicht immer mit Sicherheit erkannt werden kann, besonders wenn die ganze Faser nur aus einem Säulchen besteht (meiste Fasern der Deck- oder Nährmuskelzellen (Fig. 233 *Hydra*, Fig. 256 *Anemonia*). Die neueren Untersuchungen von SCHLATER zeigten, daß bei den Säugern jedes Muskelsäulchen aus vier (Skelettmuskeln) oder zwei (Herzmuskeln) Fibrillen besteht, die bereits bei den ersten Entwicklungsstadien der Muskulatur nachweisbar sind. Von diesen Primitivsäulchen sind die oft recht dicken, mindestens an Stärke sehr variierenden Säulchen der quergestreiften Muskeln von Arthropoden, sowie die der glatten Muskulatur, scharf zu unterscheiden; ob den Primitivsäulchen allgemeine Verbreitung zukommt, bedarf erst des Nachweises.

Die Muskelfasern sind glatt oder quergestreift. Für erstere lassen sich folgende drei Haupttypen in der Anordnung der kontraktilen Substanz unterscheiden. 1. Vertebratentypus: Die Muskelsäulchen (oder Fibrillen?) bilden eine kompakte Faser, in die der Kern

[1]) Der Ausdruck Sarcolemm wird hier nicht angewendet.

entweder eingebettet ist oder der er seitlich anliegt; das Sarc ist nur spurenweis vorhanden. 2. Hirudineentypus: Die Muskelsäulchen liegen im Umkreis einer Sarcachse, die den Kern enthält (Fig. 154). 3. Nematodentypus: Die Muskelsäulchen liegen im Umkreis einer oft sehr gering entwickelten Sarcachse, die sich in Mitte der Faser nach außen vorstreckt, hier den Zellkörper bildet und in diesem den Kern enthält; die kontraktile Substanz ist hier also durchbrochen und von hufeisenförmigem Querschnitt (Fig. 188 *Ascaris*). — Den glatten Muskelfasern zugehörig sind auch die sog. doppeltschräggestreiften Muskelfasern, die man bei Würmern und Mollusken gelegentlich findet. Sie repräsentieren Fasern, deren Myofibrillen (oder Säulchen) im Umkreis einer Sarcachse spiral verlaufen (Fig. 153), so daß leicht der Eindruck entstehen kann, als durchflöchten sich in den Fasern zwei schräg angeordnete Fibrillensysteme, was wohl nirgends der Fall sein dürfte. Der spirale Verlauf ist übrigens bei der glatten Muskulatur vielfach angedeutet, wenn auch nur selten typisch entwickelt. — Bei den quergestreiften Muskelfasern ist die kontraktile Substanz gleichfalls mannigfaltig angeordnet, bald dicht am Myolemm im Umkreis des Sarcs gelegen, bald von diesem eingehüllt oder auch von ihm durchsetzt. Einfachste Fasern, wie sie z. B. den Cnidariern und Chaetognathen zukommen und hier zu Deckzellen gehören, sind Bänder von Fibrillen, die den glatten Fasern im allgemeinen sehr nahe stehen.

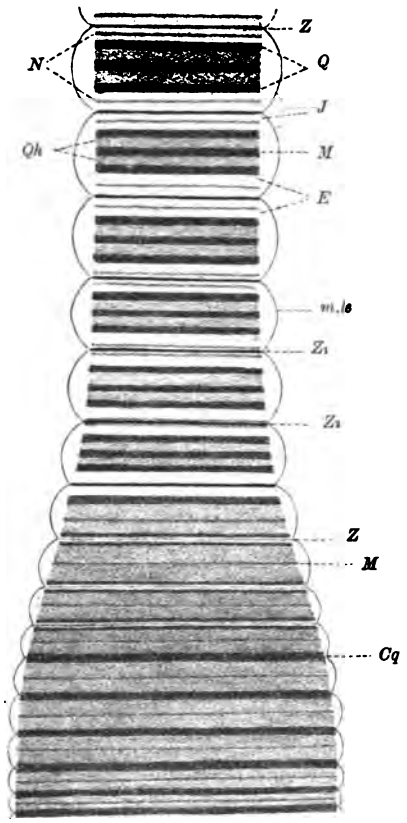

Fig. 42.
Schematische Darstellung des Kontraktionsvorganges an einer quergestreiften Muskelfaser zweiten Grades.
Z Zwischenstreifen. Z_1 und Z_2 zeigen die Annäherung von *N* zur Bildung des Kontraktionsstreifens *Cn*, der in der Figur nicht bezeichnet ist. *N, Q, M, Cq* anisotrope, *J, E* isotrope Querstreifen, *Qh* hellere Abschnitte von *Q*. *m.le* Myolemm. Nach Rollett.

Die Myofibrillen sind kontraktil. Sie bestehen entweder ganz aus doppeltbrechender (anisotroper) Substanz (glatte Fasern) oder lassen der Länge nach in regelmäßigem Wechsel doppeltbrechende Abschnitte von einfachbrechenden (isotropen) unter dem Polarisationsmikroskop unterscheiden (quergestreifte Fasern). Mit letzterer Ausbildungsweise gesellt sich ganz allgemein das Vorhandensein von queren Verbindungen der Fibrillen und Säulchen, die als sog. Grundmembranen (Krause) die ganze Faser durchsetzen und auch mit dem Myolemm, selbst bei Ausbildung eines dicken Sarcmantels, in Verbindung stehen. Durch beiderlei Eigenheiten gewinnt

die quergestreifte Faser einen komplizierten Bau, der in Kurs 10 u. 44 genauer dargelegt ist. Hier seien nur die wichtigsten Charaktere betont (Fig. 42 u. 43).

Durch die Grundmembranen wird die kontraktile Substanz in Segmente oder Fächer zerlegt, deren Länge (Höhe) an ein und derselben Faser überall gleich, bei verschiedenen Tier- oder Muskelarten verschieden ist. Hohe Fächer haben im allgemeinen die Arthropoden, niedrige die Vertebraten, bei denen wieder die Herzmuskulatur besonders enge Segmentierung aufweist. An den Fibrillen entspricht jeder Grundmembran eine kornartige Schwellung, die als Zwischenscheibe (ENGELMANN), bei ROLLETT abgekürzt *Z*, bezeichnet wird. *Z* hat mit der eigentlichen Querstreifung nichts zu tun, erscheint nur als Linochonder, der die Verbindungen mit den benachbarten Fibrillen, bezw. mit dem Myolemm, durch Brückenbildung vermittelt. Die eigentliche Querstreifung wird durch den Wechsel der anisotropen und isotropen Substanz bedingt. Die anisotrope Substanz nimmt den mittleren Bereich jedes Segments ein und bildet die Hauptscheibe *Q* (ROLLETT), die sich stark färbt und meist durch eine helle mittlere Linie, sog. *Q h*, in zwei Hälften geteilt ist. Die Segmentenden nimmt die isotrope Substanz ein (Streifen *J*), die sich nur schwach färbt und entweder ungeteilt vorliegt oder durch eine schmale anisotrope Scheibe (sog. Nebenscheibe, *N* genannt) in zwei Teile zerlegt wird (*J* und *E*). Entsprechend dieser differenten Ausbildung von *J* kann man eine Querstreifung ersten und zweiten Grades unterscheiden.

Fig. 43.
Verhalten der sich kontrahierenden quergestreiften Muskelfasern im polarisierten Lichte. Nach ENGELMANN.
Z Zwischenstreifen, *A* anisotrope, *J* isotrope Substanz, *N* Nebenscheibe, *C* Kontraktionsstreifen.

Das Aussehen der quergestreiften Fasern ist je nach dem physiologischen Arbeitszustand ein verschiedenes, was indessen nur für die gewöhnliche histologische Untersuchung, nicht für die Untersuchung im polarisierten Lichte gilt. Bei letzterer beobachtet man nur eine Verkürzung und Verdickung der isotropen und anisotropen Substanz, wobei zugleich die letztere etwas an Stärke der Doppeltbrechung verliert; die Verkürzung ist für die isotrope Substanz viel bedeutender als für die anisotrope.

An der gefärbten Muskelfaser ist scharf zwischen den Stadien der Erschlaffung, der Kontraktion und der Streckung zu unterscheiden. Das Erschlaffungsstadium entspricht der oben gegebenen Beschreibung (betreffs gewisser Modifikationen siehe Kurs 10 bei Arthropoden), indem Färbbarkeit der Fibrille allein *Q* (und *Z*) zukommt. Bei der Kontraktion sondert sich aber die färbbare Fibrillensubstanz von der anisotropen und wird, als Randstreifen, gegen *Z* hin verlagert, wo die einander entgegenkommenden Randstreifen benachbarter Segmente sich zum Kontraktionsstreifen (*C*) vereinigen. *C* ist nicht anisotrop, es liegt an Stelle von *Z*. Bei der

Querstreifung zweiten Grades gibt es zwei Kontraktionsstreifen; der erste wird von der in *N* gelegenen färbbaren Substanz gebildet und verschwindet rasch, der zweite vom Randsaum in *Q*. — Das Streckungsstadium zeigt wieder ganz andere Bilder. *C* verschwindet bei Streckung der Fibrille, während zugleich die färbbare Substanz wieder in *Q*, und zwar zunächst in dessen Mitte, die meist immer Tinktionsfähigkeit bewahrt (sog. Mittelscheibe = *M*), auftritt. Genaueres hierüber siehe in Kurs 10 und 44. Nach M. HEIDENHAIM soll *M* gleich *Z* Querverbindungen der Fibrillen vermitteln, was meinen Erfahrungen nach nirgends der Fall ist.

Über die feineren strukturellen Veränderungen in der Myofibrille bei der Kontraktion, sowie über das Wesen der Kontraktion überhaupt, kann hier nichts ausgesagt werden (siehe dazu meinen Vitalismus S. 46 ff.). Erwähnt sei noch, daß oft in einem Muskel die verschiedenen Fasern nicht gleiche Kontraktionsstadien aufweisen. Auch liegen nicht selten Differenzen in der Fibrillenkontraktion an einer einzigen Faser vor, z. B. an der Eintrittsstelle des Nerven (Fig. 123).

Über die Entwicklung der Myofibrillen ist noch wenig bekannt. Während nach GODLEWSKI die erst unsegmentierten Fibrillen in der embryonalen Muskelzelle (Myoblast) aus Körnchen des Sarcs hervorgehen sollen (Fig. 366), entstehen sie nach meinen Befunden aus präformierten Gerüstfäden (Fig. 367), deren Linochondren einerseits beide Hälften von Q, anderseits Z liefern. Auch nach SCHLATER ist die Myofibrille zunächst nur ein Faden mit in bestimmten Abständen gelegenen Körnerpaaren, aus denen Q hervorgeht; SCHLATER betont ferner die bereits erwähnte enge Vereinigung von 2 oder 4 Fäden zu einem künftigen Muskelsäulchen.

Bindezelle (Inocyte).

Lage wechselnd oder konstant, im letzteren Falle endothelial oder profund; meist mit extracellulärem Ergatom (Bindesubstanz); Funktion der Raumfüllung, des Zusammenhalts oder Stützfunktion; nicht selten außerdem nutritorische, exkretorische und phagotische Funktion.

Lage. Die freibeweglichen Lymphzellen (Amöbocyten) sind in allen Geweben vereinzelt, reichlich dagegen, mitsamt den übrigen Zirkulationszellen, in den Hohlraumsystemen des Körpers oder an bestimmten Bildungsherden, anzutreffen. Endothelial liegen die meisten übrigen Elemente des Zellgewebes (peritoneale und vasale Endothelzellen), seltener echte Bindezellen (z. B. bei *Amphioxus* die Zellen des Cutis- und axialen Blattes). Die weitaus meisten echten Bindezellen erfüllen mitsamt der von ihnen gebildeten Bindesubstanz alle Räume des Körpers zwischen den Epithelien und der Muskulatur, soweit diese nicht leer bleiben.

Form. Die Bindezellen sind in zwei große Gruppen zu teilen. Die einen bilden keine Bindesubstanz (Zellengewebe), die anderen scheiden solche ab (echtes Bindegewebe). Über die letzteren siehe bei extracellulärem Ergatom. Zum Zellengewebe sind fünf Zellarten zu rechnen: 1. die Zirkulationszellen (mit gewisser Einschränkung, worüber bei Ergatom näheres), unter denen die meisten Lymphzellarten (Fig. 86) und Pigmentzellen (Fig. 325) nach Art von Amöben form-

veränderlich, die abgerundeten Blutzellen (Fig. 411) dagegen formkonstant sind; 2. die Endothelzellen (ein Teil derselben gehört zum echten Bindegewebe) von zylindrischer oder platter Form; 3. die abgerundeten Chordazellen; 4. die zum Teil gleichfalls abgerundeten, zum Teil langgestreckten LEYDIG'schen Zellen der Arthropoden (Fig. 109), welche einen sehr bemerkenswerten Zelltypus repräsentieren und formkonstant sind; schließlich 5. Fettzellen (Fig. 133 u. 324), die sich oft zu umfangreichen Fettkörpern (Fettgewebe) ansammeln. Die Chorda- und LEYDIG'schen Zellen zeigen ebenfalls Beziehungen zu den echten Bindezellen, so daß die Abgrenzung der letzteren keine scharfe ist. Die echten Bindezellen sind entweder glattbegrenzt (Knorpelzellen Fig. 403) oder verästeln sich (meiste Arten von Bindezellen, Fig. 406). Gewöhnlich dürften sie Selbständigkeit wahren; Fälle direkten Zusammenhangs sind indessen nicht selten.

Verband. Der Verband wird entweder durch Schlußleisten bewirkt (peritoneales Endothel) oder durch Intercellularbrücken (Chordazellen) oder die Zellen berühren sich nur mit den Fortsätzen oder gar nicht oder nur vorübergehend (Lymph-, Blutzellen).

Sarc. Im Sarc finden sich immer Fäden (Fig. 407) und eine helle Zwischensubstanz, sehr oft auch körnige Einlagerungen. Die Anordnung der Fäden ist erst von wenig Beispielen genau bekannt. So sind die Fäden in den polymorphkernigen Leukocyten der Salamanderlarve zentriert (Fig. 410), was wohl für die meisten frei beweglichen und auch für viele fixe Zellen gelten dürfte; in langgestreckten Fortsätzen verlaufen sie oft leicht wahrnehmbar longitudinal. Eine Membran zeigen die Chordazellen und LEYDIG'schen Zellen ersten Grades. In den Endothelzellen entspricht die Anordnung des Gerüstes der in den Deckzellen (siehe dort). Die Fäden sind oft deutlich mit Linochondren besetzt.

Besondere Erwähnung verdient das Bindegewebe der Arthropoden, das wohl in der Hauptsache (ausgenommen z. B. *Peripatus*) als Zellengewebe entwickelt sein dürfte und dessen Bindesubstanzbildungen im allgemeinen als Differenzierungen des Sarcgerüsts erscheinen. Eine vergleichende Betrachtung, die allerdings vor der Hand auf wenig umfassender Basis fundiert ist, läßt, speziell bei den Crustaceen, drei Typen von Bindezellen unterscheiden, die ich in meiner Histologie (1902) als LEYDIG'sche Zellen ersten, zweiten und dritten Grades bezeichnet habe. Die Zellen ersten Grades (Fig. 109) sind rundliche, meist vakuoläre Elemente, die sich in der Umgebung vieler Organe finden, Nährstoffe speichern und nur mit dünnen Membranen und spärlichen Gerüstzügen ausgestattet sind. Durch Streckung gehen sie über in lange, minder regelmäßig begrenzte Zellen zweiten Grades (Fig. 110), die im Innern und vor allem wandständig Fasern und Lamellen von Bindesubstanz entwickeln, die jedenfalls aus dem Gerüst, unter Beteiligung von Grundsubstanzen, sich ableiten. Als Zellen dritten Grades (Fig. 109) fasse ich epithelartig angeordnete, z. B. an den Gefäßen als Wandungszellen auftretende Zellen auf, die vorwiegend einseitig Bindesubstanzbildungen in Form von Membranen (Intima) oder Fasern entwickeln. Ein echtes Bindegewebe mit extracellulärer Bindesubstanz scheint den Arthropoden im allgemeinen zu fehlen; es wird ersetzt durch Basalmembranen, die von den Epithelien, durch die Myolemme

und Muskelsehnen, die von den Muskelzellen stammen, ferner durch die Tracheenverzweigungen (Tracheaten).

Ein kinetisches Zentrum in Gestalt eines Zentrosoms mit Diplosomeinlage, die allerdings nicht immer nachgewiesen wurde, ist in frei beweglichen Zellen meist unterscheidbar (Fig. 410 Salamanderlarve), kommt aber auch in fixen bindesubstanzbildenden Zellen vor.

Nach der Beschaffenheit der Zwischensubstanz richtet sich vor allem die Klassifikation des Zellgewebes. In den Chordazellen (Fig. 314) häuft sich hyaline Substanz derart an, daß die Zellen Bläschencharakter gewinnen; auch die LEYDIG'schen Zellen ersten Grades enthalten große Vakuolen, in denen aber Reservestoffe (Glycogen) sich ablagern können. Gleichfalls Reservenahrungsstoffe häufen sich in den Fettzellen, in manchen Endothelzellen, z. B. im sog. Chloragogengewebe der Oligochäten (Fig. 83) und in den Bothryoidzellen der Hirudineen an. Nach der Beschaffenheit des Chondroms lassen sich die Zirkulationszellen einteilen in: Lymphzellen, Blutzellen und Pigmentzellen. Die Lymphzellen sind entweder frei von einem spezifischen Chondrom (Leukocyten) oder, als sog. Körnerzellen, erfüllt mit acidophilen oder basophilen Körnern. Acidophile Körnerzellen sind sehr verbreitet und werden bei den Vertebraten als Plasmazellen (WALDEYER), bei Crustaceen als proteische Zellen (CUÉNOT) usw. bezeichnet; die in ihnen enthaltenen Körner enthalten wohl Reserve-(Eiweiß-)stoffe, repräsentieren also Trophochondren. Die Deutung der basophilen Körnerzellen (z. B. mucoide Zellen bei Mollusken, Mastzellen (EHRLICH) bei Vertebraten) ist noch unsicher; um Trophochondren dürfte es sich hier nicht handeln. Die Blutzellen (Erythrocyten) der Vertebraten sind ausgezeichnet durch farbiges, hämoglobinhaltiges Chondrom, das die Atmung vermittelt (nutritorische Funktion). Farbige Körner charakterisieren ferner die Pigmentzellen (Chromocyten); für manche Formen derselben wurde die Ableitung der Chromochondren von farblosen, aber intra vitam färbbaren Körnern nachgewiesen.

Exkretorische Funktion kommt dem Zellgewebe, vor allem den Endothelzellen des Peritoneums, vielfach zu. Nach dem Verhalten zu karminsaurem Ammoniak und Indigkarmin lassen sich sauer und alkalisch reagierende Exkretkörner unterscheiden. Erstere finden sich z. B. in den Perikardzellen der Arthropoden und Mollusken, in den Zellen der sog. Kiemennieren von Dekapoden, ferner in den Zellen der TIEDEMANN'schen Körperchen und des Achsenorgans der Echinodermen. Letztere kommen den Chloragogenzellen und manchen Lymphzellen der Anneliden zu. Die Exkretkörner werden, z. B. bei den Chloragogenzellen, mitsamt den distalen Zellteilen, in welchen sie enthalten sind, in die Leibeshöhle abgestoßen. Durch phagotische Funktion nehmen die Leukocyten (deshalb auch Phagocyten genannt) die abgestoßenen Teile nach Art von Amöben in sich auf und geben die Exkretstoffe entweder an die Nieren ab, oder wandern mit ihnen ins Darmlumen oder an die Körperoberfläche aus. Auch Fremdkörpern gegenüber, die in die Leibeshöhle oder in die Gewebe gelangen, verhalten sich die Phagocyten in gleicher Weise. Phagose wurde auch bei Endothelzellen (z. B. in Leberkapillaren bei Säugern) nachgewiesen. Ein mehr oder minder reich entwickeltes Chondrom kommt auch fixen Bindezellen zu, ohne jedoch meist besondere Bedeutung zu gewinnen.

Extracelluläres Ergatom (Bindesubstanz). Die Bindesubstanz ist als ein extracelluläres Produkt des Sarcs aufzufassen. Sie ist vergleichbar der Kittsubstanz der Cuticulae, aber in ihrem Auftreten nicht an das Gerüst gebunden. Die oft in der Bindesubstanz nachweisbare fibrilläre Struktur ergibt sich entweder durch Verdichtung einer ursprünglich homogenen Grundsubstanz (v. EBNER), die frei von Gerüst ist, oder die kollagenen Fibrillen werden als solche vom Sarc ausgeschieden, mit dessen Gerüst sie gleichfalls gar nichts zu tun haben. Für die homogene Grundsubstanz ist in Einzelfällen die Abstammung von Körnern des Sarcs wahrscheinlich gemacht worden. Derart ergibt sich die Entstehung der Bindesubstanz als eine Art Sekretionsprozeß, wobei jedoch die sezernierte Substanz Lebensfähigkeit bewahrt, da sie zu wachsen und sich sekundär mannigfaltig zu differenzieren vermag.

Die mehrfach (FLEMMING z. B.) vertretene Ableitung der Bindefibrillen vom Sarcgerüst dürfte kaum zu Recht bestehen und auf irrtümlichen Beobachtungen beruhen. Auch die Ableitung der Bindesubstanz von einem peripheren Zellbezirk (Ektoplasma: MALL, STUDNICKA u. a.) kann vorderhand nicht als erwiesen gelten und hätte überhaupt nur für Einzelfälle Geltung, da zumeist von einem Zerfall der Bindezellen (Inoblasten) in äußere gemeinsame Bezirke, die zur Bindesubstanz werden sollen, und in innere Bezirke, die den Kern enthalten, gar nichts zu bemerken ist.

Die Bindesubstanz tritt in sehr verschiedener Beschaffenheit auf. Drei Hauptgruppen sind zu unterscheiden: Enchym, Grundsubstanz und Fasersubstanz. Wir betrachten die drei Bildungen gesondert.

Enchym (Enchymgewebe). Als Enchym ist eine hyaline, gallertartige Bindesubstanz zu bezeichnen. Sie kommt vor bei Spongien, Ctenophoren, Medusen, niederen Würmern, im subkutanen Gewebe der Salamanderlarve, im Glaskörper der Vertebratenaugen usw. Wohl nie ist sie ganz rein entwickelt, sondern immer kombiniert mit Grund- und Fasersubstanz. Die erstere bildet entweder dichtere Randpartien unter den Epithelien oder Lamellen zwischen den Zellfortsätzen, die sehr zart (*Dendrocölum*) oder derber (*Taenia*) sein können; die letztere tritt in vereinzelten, anastomosierenden Fasern auf (Gallertgewebe von Medusen z. B.). Die Zellen des Enchymgewebes sind ganz allgemein reich verästelt.

Vom Enchym ist die Lymphe, bez. die Blutflüssigkeit, nicht scharf abzugrenzen und darf daher auch als eine Art von Bindesubstanz aufgefaßt werden. Bei niederen Tieren treten Enchym und Nährsäfte gemischt auf; auch sind hier die Enchym- und Lymphzellen ziemlich gleichwertige Elemente, da beide Ort und Form verändern können (z. B. bei Ctenophoren und Cnidariern). Aber auch von der Lymphe der höheren Metazoen ist nicht anzunehmen, daß sie nur aus Nährsäften, bez. Zersetzungsprodukten, und Wasser besteht; vielmehr deutet die Fibrinbildung der völlig zellenfreien Lymphe oder Blutflüssigkeit (siehe im spez. Teil bei Vertebraten näheres) auf Beimengung eines nicht für die Ernährung bestimmten Stoffes, der vielleicht von den Zirkulationszellen stammt, hin.

Grundsubstanz (Grundgewebe). Die Grundsubstanz ist von homogener fester oder granulärer weicher Beschaffenheit. Beide Ausbildungsweisen kommen nebeneinander vor und es scheint, daß in vielen Fällen die granuläre Substanz eine Vorstufe der homogenen ist; doch

dürfte letztere zumeist direkt auftreten. Chemisch ist die Grundsubstanz häufig durch Mucingehalt charakterisiert und färbt sich dementsprechend mit basischen Farbstoffen (z. B. bei *Ptychodera*). Homogene Grundsubstanz kommt z. B. vor im zellulosehaltigen Tunikatenmantel, körnige Grundsubstanz zeigt *Hirudo* lokal entwickelt.

Eine spezielle Form der Grundsubstanz repräsentiert das Kalkskelet der Echinodermen, das in Form von regelmäßigen dreidimensionalen Gittern oder einzelnen Kalkkörpern ausgebildet ist und eine homogene Abscheidung von Bindezellen vorstellt. Gleiches gilt für die Kalk- und Kieselspicula, sowie die Sponginfasern der Schwämme. Die ersteren werden intracellulär angelegt (Fig. 224), erfahren aber, wenn auch nicht immer, später Zuwachs durch extracelluläre Ausscheidung einseitig sich anlagernder Zellen; die letzteren entstehen von Anfang an extracellulär (Fig. 231). Die Zellen des Grundgewebes sind entweder verästelt oder endothelartig angeordnet.

Fasersubstanz (Fasergewebe). Die Fasersubstanz besteht aus feinen Fibrillen von unbestimmbarer Länge, die durch spärlich entwickelte Kittsubstanz zu Fasern oder Lamellen verkittet werden und, im Verein mit differenten Grundsubstanzen, oft umfangreiche Massen (Ligamente, Knorpel, Knochen) bilden. Über die Entstehung der Fibrillen wurde schon ausgesagt. Färberisch erweisen sie sich im ganzen Tierreich identisch, da sie überall durch die VAN GIESONtinktion rot gefärbt werden; während aber die Fibrillen der Vertebraten beim Kochen mit Wasser Leim geben (kollagene Substanz), gilt gleiches nicht für *Chondrosia* (Fig. 229) und wohl noch für viele andere Formen. Die Grundsubstanz, welche die Fibrillen verkittet, dürfte im wesentlichen identisch mit der des Grundgewebes sein.

Fasergewebe ist sehr verbreitet. Typische Beispiele sind: *Chondrosia*, *Anemonia* (siehe im spez. Teil), *Astropecten* (Fig. 269), *Peripatus* (Fig. 94), *Hirudo*, Chordascheide von *Ammocoetes*, Corium (Fig. 324). Man unterscheidet ein straffes und ein retikuläres Fasergewebe, je nachdem der Verlauf der Fibrillen vorwiegend in zwei oder in drei Dimensionen statthat. Die erstere Ausbildungsweise kommt den Grenzlamellen, Scheiden, Ligamenten und Sehnen zu, die zweite, gewöhnlich zarte, findet sich vorwiegend bei Ausfüllung von Lücken zwischen den Organen, z. B. innerhalb der Drüsen, der Darmmucosa. Bei großen kompakten Fasermassen überwiegt bald die eine, bald die andere Anordnung; die Fibrillen bilden meist Fasern ziemlich gleichmäßiger Stärke, welche sich mit anderen begleitenden oder durchflechtenden mittels Fibrillenaustausches innig verbinden. Die Zellen des Fasergewebes sind gewöhnlich nicht stark verästelt und oft endothelartig angeordnet. Als typische Beispiele der letzteren Ausbildungsweise sind die sog. Chordaepithelzellen, sowie die Cutis- und axialen Zellen von *Amphioxus* (siehe im spez. Teil) zu erwähnen.

Die zwischen den Fibrillen vorhandene Grundsubstanz zeigt oft abweichende chemische Beschaffenheit. Dadurch kommt es zur Ausbildung von vier Gewebsarten: Stab-, Knorpel-, Knochen- und elastisches Gewebe. Das Stabgewebe tritt an den Kiemen, z. B. von *Anodonta*, von *Ptychodera* (Fig. 277) und von *Amphioxus* (Fig. 306) auf und ist durch intensive Schwärzbarkeit der Grundsubstanz mit Eisenhämatoxylin charakterisiert. Hinsichtlich der Zellen zeigen sich keine Be-

sonderheiten. Für das Knorpelgewebe, das in typischer Ausbildung nur den Vertebraten zukommt, ist sowohl charakteristische Ausbildung der Grundsubstanz, wie der Zellen bezeichnend. Die Grundsubstanz (Fig. 404) ist ihrer chemischen Natur nach Chondrin[1]) und von fester, elastischer Beschaffenheit. Daß die oft schwer nachweisbaren eingelagerten Fibrillen nichts anderes als leimgebende Fibrillen sind, lehrt am besten der direkte Übergang des Knorpels in das Fasergewebe des Perichondriums. Wo Fibrillen an Menge überwiegen, ergibt sich der Faserknorpel, der z. B. in den Ligamenta intervertebralia vorkommt; im anderen Falle liegt hyaliner Knorpel vor, der zum Teil Vorläufer des Knochens, zum Teil in größeren Mengen selbständig entwickelt ist (Gelenke, Selachierskelet usw.). Die Zellen sind von runder, meist kurz ellipsoider Form (Fig. 405). In ihrer unmittelbaren Umgebung verhält sich der Knorpel meist etwas abweichend (Knorpelkapseln). In der Grundsubstanz älterer Knorpel können Kalksalze zur Ablagerung kommen (verkalkter Knorpel). Über elastischen Knorpel siehe weiter unten.

Das Knochengewebe ist auf die Vertebraten beschränkt. Es enthält als Grundsubstanz das Oßein, welches wegen Gehalts an Kalksalzen hart und spröde ist. Die Kalksalze sind mit einer organischen Grundlage, welche nach Behandlung mit Säuren allein zurückbleibt, chemisch verbunden (nach anderen ihr einfach mechanisch eingelagert, Pfaundler z. B.) und an Schliffen nicht gesondert nachweisbar. Innerhalb des Oßeins sind die leimgebenden Fibrillen schichtenweis regelmäßig angeordnet (Fig. 401, siehe bei Säugern im spez. Teil Näheres). Die Knochenzellen zeichnen sich durch Spindelform und zahlreiche regelmäßig geordnete Fortsätze aus (Fig. 402); ein Teil ist nach Art eines Epithels dem Knochen angelagert und nur an der Berührungsfläche fortsatzbildend. Durch ausschließlich epitheloide Lagerung der Zellen, sowie durch besondere Härte der Grundsubstanz, zeichnet sich das Zahnbein (Dentin) aus. Die Zellen senden hier einseitig lange Fortsätze in das Dentin, während die in ähnlicher Weise angeordneten Zellen der knöchernen Fischschuppen keine Fortsätze in den Knochen abgeben.

Das elastische Gewebe kommt ebenfalls nur den Vertebraten zu. Die Grundsubstanz enthält mehr oder weniger reichlich Fasern, welche gegen Säuren und Alkalien äußerst resistent sind, sich durch starkes Lichtbrechungsvermögen auszeichnen, verschiedene Stärke besitzen und meist zu Netzen oder auch zu gefensterten oder dichten Membranen verbunden sind (Fig. 386). Spezifische Färbemittel sind Orcein und Weigert'sche Fuchsin-Resorcinlösung. Besonders durch Anwendung letzterer Methoden gelingt es nachzuweisen, daß die sog. elastischen Fasern der Invertebraten (der Medusen z. B., Intima der Gefäße) nichts als Bindefasern vorstellen. Die elastischen Fasern entbehren einer feineren Struktur und entstehen entweder direkt als Fäserchen in einer primären Grundsubstanz oder durch Verschmelzung von Körnchen. Sie finden sich regelmäßig in geringer Zahl dem Fasergewebe der höheren Vertebraten beigemischt. Von elastischem Gewebe kann erst gesprochen

[1]) Die chemische Natur schwankt sehr und zeigt selbst an ein und demselben Knorpelstück in manchen Fällen lokale Differenzen (z. B. bei *Petromyzon*).

werden, wenn die elastischen Fasern die Bindefasern an Menge überwiegen. Auch im Knorpel kommen in seltenen Fällen elastische Fasern vor, z. B. am Ohre (elastischer Knorpel, Fig. 408), während sie dem Knochen fremd bleiben.

Hinsichtlich der Zellen liegt kein Unterschied des elastischen Gewebes gegen das Fasergewebe vor.

Propagationszelle (Propagocyte).

Lage sehr variabel; mit oder ohne extra- und intracelluläres Ergatom (Eihäute, Wimpern [bez. Geißeln], Dotter); Funktion der Fortpflanzung oder nutritorische Hilfsfunktion.

Lage. Die Lage ist am besten bei Berücksichtigung der embryonalen Anlage unter bestimmte Gesichtspunkte zu bringen. Bei den Pleromaten treten die Keimzellen, aus denen sich alle Arten von Propagocyten entwickeln, selbständig profund oder im peritonealen Endothel der Leibeshöhle auf. Im letzteren Falle (siehe weiter unten bei Entwickelung genaueres) entwickeln sie sich im Cölom weiter; im ersteren Falle entweder dauernd solitär (Spongien) oder in kompakten Gonaden, die sich dem Enteroderm anlagern (Ctenophoren) oder innerhalb von Gonadenbläschen und -Schläuchen, die als spezielle Cölarräume (Gonocöl) aufzufassen sind (Fig. 134 Arthropoden). Bei den Coelenteriern liegen die Keimzellen entweder epithelial (*Hydra* Fig. 232) oder endothelial (Echinodermen, Vertebraten (Fig. 430); fraglich bleiben die Enteropneusten; über *Sagitta* und andere Formen siehe bei Entwicklung). Fast immer wandern die Keimzellen aus und entwickeln sich in subepithelialer (Cnidarier) oder in profunder Lage. Im allgemeinen läßt sich von den Genitalzellen sagen, daß sie gegenüber den anderen Zellen des Organismus sehr selbständig auch ihrer Lage nach erscheinen, was sich vielfach im zeitig gesonderten Auftreten bei der Embryonalentwicklung dokumentiert.

Form. Die Form der Propagocyten ist eine überaus mannigfaltige und z. B. bei den Samenzellen während des Entwicklungsganges starker Veränderung unterworfen. Die Keimzellen haben die Gestalt von Epithelzellen oder rundliche, amöboide Form. Rund sind auch die Eizellen, auch kommt es hier vorübergehend zur Bildung langer Fortsätze (Fig. 134), die der Ernährung dienen. Die Hilfszellen variieren beträchtlich, vor allem mannigfaltig ausgebildet sind aber die reifen Samenzellen, deren Bau vergleichend schon weitgehend erforscht ist. Als häufigsten Formtypus der Spermien beobachtet man eine lange fadenförmige Gestalt (Fig. 236), die in erster Linie durch die Entwicklung eines fibrillär struierten Bewegungsapparates (Schwanz) bedingt ist. Außer dem Schwanz, der entweder ganz oder zum Teil (Endstück) einer Geißel entspricht, sind noch vorhanden ein vorderer Teil (Kopf), dessen proximales Ende als Spitzenstück (Acrosom) unterschieden wird, und ein Mittelstück, dessen Ausbildung großen Schwankungen unterliegt (siehe darüber weiteres bei Sarc). Längs des Schwanzes ist nicht selten eine undulierende Membran entwickelt (Fig. 429, *Salamandra*). Auf stärker abweichende Typen der Spermien kann hier nicht eingegangen werden; kurz hingewiesen sei auf die schwanzlosen Samen der

Nematoden und auf die mit langen starren Fortsätzen ausgestatteten der Crustaceen.

Verband. Die Art des Verbandes ist verschieden, je nach der Bestimmung der Zellen. Die Eizellen und Spermogennen (siehe bei Entwicklung) liegen solitär oder in Follikel eingeschlossen; in den Spermogennen stehen die Spermazellen zeitweis infolge unvollständiger Teilung mit einander in direktem Zusammenhang und sind, bei der Spermienreifung, gleichsinnig orientiert; gewöhnlich sind die Spermogennen mit ernährenden Trophocyten (Fußzellen) verschmolzen (Fig. 170 *Helix*). Die epithelial gelegenen Trophocyten sind wahrscheinlich immer durch Schlußleisten verbunden; für die Follikelzellen gilt vielleicht dasselbe. Die Auxocyten verschmelzen mit den Eizellen.

Sarc. Über die verschiedenen Zellarten siehe bei Entwicklung. Die Anordnung des Gerüsts ist vielfach genau analysiert. In manchen Ursamen (Fig. 418 *Salamandra*) und Oogonien sind die Fäden zentriert, in Oogonien von *Anodonta* einachsig angeordnet. Das letztere gilt auch für die Throphocyten. In den ausgebildeten Spermien ist ein fibrilläres Gerüst am Schwanz leicht nachweisbar (Achsenfaden) und steht zur Geißel in engster Beziehung; durch Maceration sind die Fibrillen isoliert darstellbar.

Ein kinetisches Zentrum ist in den Ei- und Samenzellen, vor allem in den Oo- und Spermogonien, meist nachweisbar und gewöhnlich als Zentrosom, mit eingelagertem Diplosom und von einer Sphäre (sog. Idiozom nach MEVES) umgeben, ausgebildet. Höchst kompliziert liegen die Verhältnisse an den reifenden Spermien, worauf hier kurz einzugehen ist. Zu unterscheiden ist zunächst ein vorderes und ein hinteres Centrosom, die beide wieder aus mehreren Teilen bestehen können. Das vordere bedingt bei der Befruchtung des Eies die in dessen Sarc auftretende Strahlung und sei deshalb als Strahlungszentrosom bezeichnet. Es liegt dem Kopf innig an, bezw. direkt in dessen Nucleom eingesenkt; im ersteren Falle kann es, samt seinen Derivaten (worauf hier nicht einzugehen ist), einen besonderen Teil des Spermions bilden, der als Hals (Collum) unterschieden wird (WALDEYER). Das hintere Zentrosom steht zur Bildung des Schwanzes, dem es auch angehört, in Beziehung (Schwanzzentrosom). Bei den Säugern z. B. charakterisiert es das sog. Verbindungsstück des Spermions (Fig. 44), unter dem man den vorderen Abschnitt des Schwanzes versteht; in anderen Fällen erscheint ein Teil, der ringartig ausgebildet ist, am distalen Ende des mittleren Schwanzabschnittes (Hauptstück) gelegen (Fig. 178); er charakterisiert dann deutlich die Zellgrenze, von der das Endstück des Schwanzes ausgewachsen ist. Ob in den ersterwähnten Fällen Hauptstück plus Endstück als extracelluläres Ergatom (Geißel) gedeutet werden müssen, bleibt fraglich; Sarc und Geißel erscheinen durch Ausbildung der in beiden vorhandenen kontraktilen Fibrillen (Axenfaden) sehr gleichartig.

Das Chondrom ist bei den Ei- und Dotterzellen gewöhnlich mächtig entwickelt (Dotter, siehe bei intracellulärem Ergatom). In den Spermazellen findet sich weit verbreitet das Sarcomitom (siehe bei Allgemeines über Zelle), das entweder aus Körnern, sog. Mitochondren (BENDA), oder kurzen basophilen Fäden (Miten) besteht und sich häufig im Umkreis des Zentrosoms, bezw. der Sphäre dicht anhäuft, bei den Teilungen

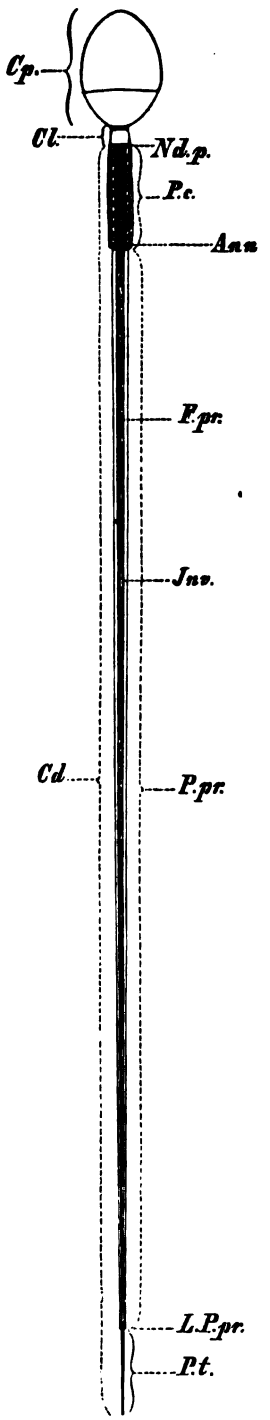

Fig. 44. Schema eines Menschenspermium. Originalzeichnung von MEVES, auf $^1/_3$ verkleinert.

Cp Caput (Kopf). *Cl.* Collum (Hals). *Cd.* Cauda (Schwanz). *P.c.* Pars conjunctionis (Verbindungsstück). *P.pr.* Pars principalis (Hauptstück). *P.t.* Pars terminalis (Endstück). *Nd.p* Noduli posteriores (vordere Grenze des Verbindungsstückes). *Ann.* Annulus, Schlußring, hintere Grenze des Verbindungsstückes. *L P.pr.* Limes partis principalis, hintere Grenze des Hauptstückes.

auch eine sehr regelmäßige Halbteilung erfahren kann (MEVES für *Paludina*, Fig. 45). Am ausgebildeten Spermion liefert das Sarcomitom in vielen Fällen eine Umhüllung des Axenfadens im Verbindungsstück (siehe oben), die als Spiralfaden (BENDA) äußerst regelmäßig ausgebildet sein kann (Fig. 46 *Mus*).

Intracelluläres Ergatom. Ein solches wird als Dotter vom Chondrom geliefert und leitet sich in manchen Fällen von einer eigenartigen Sarcverdichtung (Dotterkern, Fig. 19 *Tegenaria*) ab, die vielleicht eine besondere Darstellung des Sarcomitoms repräsentiert. Der Dotter kommt den Eizellen und den als Dotterzellen bezeichneten Trophocyten zu. Er stellt reiche Ansammlungen von spezifischen Trophochondren vor, die als Lecithochondren zu bezeichnen sind und im einzelnen selbst wieder mannigfaltige chemische Differenzen aufweisen. Enorme Quantitäten von Dotter finden sich z. B. im Vogelei. Als intracelluläres Ergatom ist auch der Axenfaden der Spermien aufzufassen, soweit er im Sarc seine Ausbilduug findet. Eine scharfe Abgliederung zur Geißel ist meist nicht möglich. Neben dem Axenfaden kommen gelegentlich noch Randfäden an den undulierenden Membranen und Nebenfäden in opponierter Lage dazu vor (*Triton* u. a.).

Extracelluläres Ergatom. Dieses findet sich allseitig bei Eiern, einseitig bei Samen und Follikelzellen, kann bei Samen aber auch ganz fehlen. Bei den Eiern tritt zeitig oder nach der Befruchtung eine sog. Dotterhaut auf, die durch Ausscheidung einer homogenen Grundsubstanz zustande kommt (Fig. 281 *Ptychodera*). Durch die Follikelzellen kann eine zweite Haut abgeschieden werden, die als Chorion bezeichnet wird. Wenn die Bildung der Häute vor der Befruchtung erfolgt, bleibt eine Lücke (Mikropyle) oder ein Lückensystem (Mikropylapparat) in der Haut, durch welche das Spermion eindringen kann (z. B. Fische, Insekten). Bei den Spermien entwickelt sich während der Reifung in den meisten Fällen ein lokomotorischer Apparat (Schwanz), der

zum Teil eine modifizierte, mächtig ausgebildete Geißel repräsentiert, zum Teil zugleich aber auch das Wurzelsystem derselben, das in der Zelle selbst zur Ausbildung kommt. Näheres darüber ward bereits weiter oben ausgesagt.

Entwicklung. Die Zusammenfassung aller hier erwähnten Zellen ergibt sich aus dem Entwicklungsgang derselben. Sie entstehen aus Keimzellen, die am ausgebildeten Tiere in den meisten Fällen noch nachweisbar, vielfach dann aber bereits in höher differenzierte Elemente umgewandelt sind (z. B. Vertebraten). Es läßt sich in den beiden Abteilungen der Metazoen meist ein Unterschied im Beginn des Entwicklungsganges feststellen; wir beginnen die nähere Betrachtung daher mit den Coelenteriern.

Die Propagationszellen werden als Keimzellen im Ektoderm (Hydroiden), Entoderm (Anthozoen) oder im Endothel der Leibeshöhle (Echinodermen, Vertebraten) angelegt. Bei *Sagitta* erscheinen sie schon embryonal gesondert und reifen, wie bei vielen Pleromaten und ferner auch bei vielen Tentaculaten, im Cölom. Meist wandern sie aber nach bestimmten Entwicklungsstätten aus, die profund oder

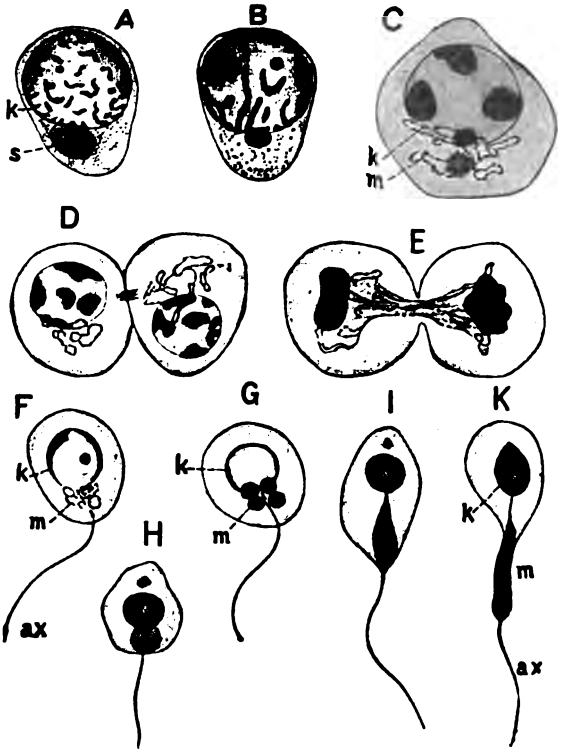

Fig. 45 *A*—*K* Spermatocyten und Spermatiden der haarförmigen Spermatozoen von *Paludina vivipara*. Nach Meves (aus Korschelt und Heider). *ax* Achsenfaden mit Centrosom, *k* Kern, *m* Mitochondrien und Mitochondrienkörper (Nebenkern), *S* Sphäre (Idiozom).

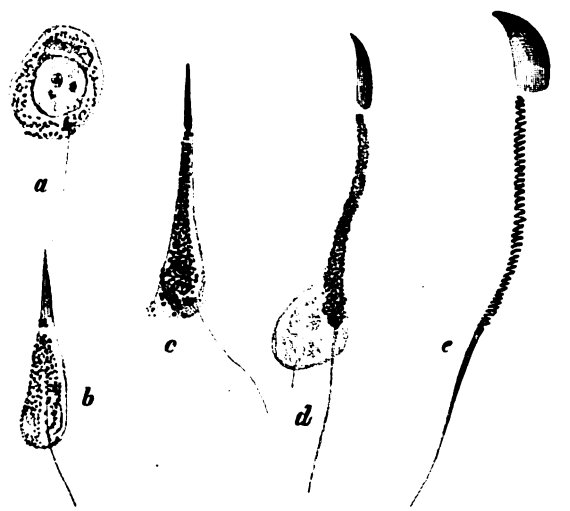

Fig. 46. Entstehung des Spiralfadens am Mittelstück aus Mitochondrien.
Umbildung einer Spermatide *a* durch die verschiedenen Entwicklungsstufen *b*, *c*, *d* in den Samenfaden *e* von *Mus musculus* (nach Benda).

subepithelial gelegen sind; während der Auswanderung differenzieren sie sich entweder allein zu Urgenitalzellen (z. B. Cnidarier) oder, z. B. bei den Vertebraten, zu Urgenitalzellen und Trophocyten. Die Trophocyten sind bei den Vertebraten als Follikelzellen (♀) und SERTOLI'sche Zellen (♂), auch Fußzellen genannt (Fig. 47 *Mus*), ausgebildet. Während die Trophocyten keine auffällige Weiterentwicklung durchmachen und schließlich zugrunde gehen, entwickeln sich die Urgenitalzellen, welche gleich den Keimzellen vermehrungsfähig sind, entweder allein zu den Genitalzellen (z. B. Vertebraten), oder im weiblichen Geschlecht, z. B. bei Cnidariern, Echinodermen und Enteropneusten, außer zu Genitalzellen auch zu Wachstumszellen (Auxocyten), welche sich den Genitalzellen angliedern und vollständig, unter Zerfall des Kernes, in diesen aufgehen (Fig. 247 *Tubularia*, Fig. 281 *Ptychodera*). Die Follikelzellen entwickeln Nährstoffe, welche vom Sarc der weiblichen Genitalzelle (Eizelle) assimiliert werden; die Wachstumszellen stimmen dagegen in ihrem Bau mit den jungen Eizellen überein und die Verschmelzung hat zweifellos die Bedeutung, die Quantität des speicherfähigen Chondroms der Eizelle zu vermehren. Somit ist das Ei in manchen Fällen ein Syncytium, dessen Einheit durch Degeneration der Wachstumszellkerne gewahrt bleibt. Gerüst und kinetische Zentren der Auxocyten dürften degenerieren, da das zentrierte Gerüst der Eizelle bei *Synapta* leicht nachweisbar das Auxosarc durchwächst.

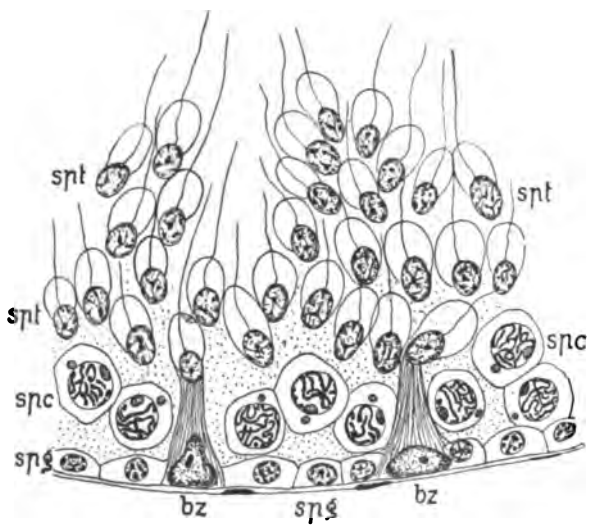

Fig. 47. Spermatogenese der Ratte, nach v. LENHOSSEK.
spg Spermatogonien, *spc* Spermatocyten, *spt* Spermatiden, *bz* Sertolische (Basal-)Zellen.

Die aus den Urgenitalzellen hervorgehenden Genitalzellen sind nach dem Geschlecht des Tieres als Eizellen (Oocyten) oder Samenzellen (Spermocyten) zu bezeichnen. Sie machen mehrere Entwicklungsperioden durch, welche zur Aufstellung bestimmter Bezeichnungen nötigen. Die Ausgangsformen der Ei- und Samenzellen sind die Ureier (Oogonien) und Ursamen (Spermogonien). Während die Urgenitalzellen in beiden Geschlechtern gleich beschaffen sind, differieren die Oogonien und Spermogonien voneinander. Die Oogonien teilen sich nicht und wachsen zu bedeutender Größe, entweder unter Beteiligung von Wachstumszellen oder ohne dieselbe, heran; die Ursamen teilen sich und vermindern dabei fortgesetzt ihr Volumen. Charakteristisch ist für die Ursamen unvollständige Teilung (siehe im allgemeinen Teil unter

Zellvermehrung), wodurch sich innige Zusammengehörigkeit aller von einer Urgenitalzelle abstammenden Samenzellen, auch der späteren Teilungsformen (siehe unten) ergibt. Eine solche Gruppe von Samenzellen ist als Samenzellsippe (Spermogenne) zu bezeichnen. Sie ist einer Eizelle ontogenetisch gleichwertig.

Aus den Oogonien und Spermogonien gehen die Muttereier (Oocyten 1. Ordnung) und Muttersamen (Spermocyten 1. Ordnung) hervor. Muttersamen liegen nach Abschluß der letzten Spermogonienteilung vor; die Spermogenne besteht jetzt aus Spermocyten 1. Ordnung, die sich zunächst nicht mehr teilen und bestimmte charakteristische Umordnungen des Kernmitoms durchmachen. Bei den Eizellen ist eine Unterscheidung von Muttereiern und Ureiern vielfach durch wesentlich verändertes Aussehen ermöglicht. Die Zellverschmelzungen beschränken sich auf die Ureiperiode; sobald das Sarc gleichmäßig ausgebildet erscheint, ist von Muttereiern zu reden, die noch eine bedeutende Vergrößerung durch reichliches Auftreten von Dotterkörnern erfahren können. Auch die Muttereier zeigen eine eigenartige Umbildung des Nukleomitoms, die in der Ausbildung von Doppelmiten (siehe bei Cyte) besteht. Jedes Mutterei und jeder Muttersamen machen rasch hintereinander zwei Teilungen durch, welche als Reifeteilungen der Genitalzellen bezeichnet werden. Die Teilungen liefern bei den Samenzellen gleichwertige Produkte; zuerst die Tochtersamen (Spermocyten 2. Ordnung), dann die jungen Samen (Spermatiden). Bei den Eizellen sind die Teilungsprodukte ungleichwertig. Bei der ersten Teilung ergibt sich eine Oocyte 2. Ordnung (Tochterei) und die erste Richtungszelle (Polzelle); bei der zweiten Teilung, die sich fast immer auf die Eizelle beschränkt, ergeben sich das Ei (Oon, Ovum) und die zweite Richtungs- (Pol-)zelle. Falls sich die erste Polzelle nochmals teilt, liegen jetzt deren drei vor, die dem Ei einseitig anhaften und degenerieren. In seltenen Fällen sind alle Teilprodukte auch bei den Eizellen

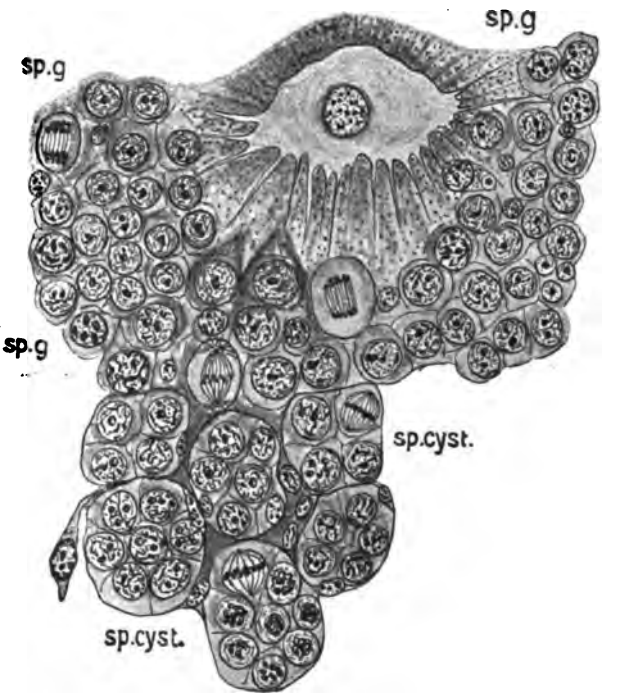

Fig. 48. Große Verson'sche Zelle aus dem Hoden von *Gastropacha rubi* mit Spermatogonien (*sp g*) und Spermatogennen (*sp.cyst*) nach v. LA VALETTE ST. GEORGE.

von annähernd gleicher Größe. Mit der Ausstoßung der Richtungszellen ist für die Eizellen der Entwicklungsgang abgeschlossen und Befruchtung und Furchung können unmittelbar folgen. Über die Reifung der Spermien siehe Genaueres im spez. Teil bei *Helix* und *Salamandra* (Kurs 47 und 49).

Bei den Pleromaten ist der Entwicklungsgang etwas einfacher, insofern als die Keimzellen nicht aus dem Cölothel in profunde Lage auswandern. Bei den Spongien liegen die Urgenitalzellen in der Gallerte verstreut und machen ihre weitere Entwicklung in solitärer Lage durch, wobei sie sich mit einem Follikel umgeben, der von Bindezellen gebildet wird. Bei den Ctenophoren liegen Keimzellen seitlich neben den Gonadenwülsten zwischen den Nährzellen der Genitalgefäße und differenzieren sich z. B. an den weiblichen Gonaden der *Beroë* zu Dotterzellen und Urgenitalzellen. Bei den meisten Anneliden partizipieren die Keimzellen an der Bildung des peritonealen Endothels; sie entwickeln sich, was auch für andere Fälle gilt, zu Dotter- oder Follikelzellen und zu Urgenitalzellen. Bei den Plathelminthen und meisten Mollusken treten die Keimzellen gesondert auf, doch entwickeln sie sich in sekundär entstehenden, zum Teil von indifferentem Endothel ausgekleideten Hohlräumen, die als Gonocöls aufzufassen sind. Ein scharfer Unterschied ist vielfach zwischen Propagocyten und den übrigen Endothelzellen nicht zu machen (siehe dagegen bei Arthropoden und Nematoden). Dotterzellen zeigen z. B. alle Plathelminthen. Dem männlichen Geschlechte kommen vielfach Trophocyten zu, denen sich die Spermogennen innig anlegen. Sie werden als Fußzellen unterschieden. Wachstumszellen zeigt z. B. *Cerebratulus*. — Bei den Arthropoden und Nematoden sind die Gonaden langgestreckte Schläuche, an deren blindem Ende eine oder mehrere Keimzellen liegen. Trophocyten sind bei den Arthropoden als Nährzellen (♀) und Versonsche Zellen (♂) (Fig. 134 und 48 entwickelt; bei den Nematoden bilden sie (♂) die sog. Rhachis, die nur wenige Kerne enthält.

Zur raschen Orientierung über den komplizierten Entwicklungsgang diene das folgende Schema.

Keimzelle (teilt sich).

Urgenitalzelle (teilt sich) Nährzelle { Fußzelle bei ♂ / Dotterzelle / Follikelzelle } bei ♀

Hilfszellen der Entwicklung.

Genitalzelle Wachstumszelle (nur bei ♀)

	Samenzelle	Eizelle
1. Stadium:	Ursamen (teilt sich)	Urei
2. Stadium:	Muttersamen	Mutterei
	erste Reifeteilung	
3. Stadium:	Tochtersamen	Tochterei (erste Richtungszelle)
	zweite Reifeteilung	
4. Stadium:	junger Samen	Ei (zweite Richtungszelle)
5. Stadium:	reifer Samen	Ei

Organologie.

Allgemeine Prinzipien.

Deckgewebe (Epithel und Endothel).

Unter Epithelien werden die meist einschichtigen, flächenhaften Verbände bestimmter Zellarten verstanden, die sich an der Oberfläche des Körpers und im Umkreis bestimmter Hohlräume des Körperinnern (Verdauungsrohr, Nierenkanäle, Gonadenschläuche, Drüsen, Sinnesorgane und Ausführgänge) vorfinden. Als epithelbildende Zellen sind anzuführen: die Deck-, Nähr-, Drüsen-, Nessel-, Sinnes-, Nieren- und viele Propagationszellen. Nicht alle im Epithel vorhandenen Zellen sind im eigentlichen Sinne epithelbildend; es finden sich vielfach eingelagert: Nerven-, Propagations-, Lymph-, Pigment-, Hüll-, Binde- und Muskelzellen, die nicht am Verband teilnehmen, sondern sich zwischen die eigentlichen Epithelzellen einschieben. Eine besondere Stellung nehmen die Nesselzellen ein, welche in der Jugend basal gelegen sind und erst nach Erreichung einer gewissen Entwicklungsstufe zur Oberfläche emporsteigen; andererseits sind die Genitalzellen primär zum Teil echte Epithelzellen (z. B. Vertebraten) und wandern sekundär aus.

Lage der Zellen im Epithel.

In einfacher Berücksichtigung der Lage sind im einschichtigen Epithel folgende Unterscheidungen zu machen. Zellen, welche die ganze Höhe des Epithels durchsetzen, befinden sich in euepithelialer (echtepithelialer) oder einfach in epithelialer Lage; Zellen, welche die Oberfläche, aber nicht die Basalfläche berühren, liegen tektiepithelial (äußere Hörzellen im Corti'schen Organe Fig. 333). Profundoepithelial liegen viele Drüsenzellen, von denen im Epithel nur ein Teil des Ausführweges sich befindet, während der Zellkörper ins Bindegewebe versenkt ist. Wohl davon zu unterscheiden ist das Vordringen des Bindegewebes ins Epithel, was in extremer Weise bei Plathelminthen und Hirudineen der Fall ist (Fig. 195); hier handelt es sich nur um eine weitgehende Auflockerung des Verbandes, die keinem Epithel gänzlich fehlt. Alle auflockernden Elemente befinden sich in basiepithelialer oder auch in medioepithelialer Lage. Medio- und basiepithelial, kurz intraepithelial, liegen Zellen, welche in mittlerer Höhe oder basal zwischen die Seitenflächen der echten Epithelzellen eingeklemmt sind. In subepithelialer Lage befinden sich Zellen, die unter dem Niveau des

LIBRARY OF THE UNIVERSITY OF CALIFORNIA

Epithels liegen, von diesem aber nicht durch eine Grenzlamelle gesondert und deshalb auch oft von Einfluß auf die Lage der Epithelzellen sind.

Für die verschiedenen Arten von Epithelien sind verschiedene Bezeichnungen anzuwenden. Das Epithel der Körperoberfläche heißt Epiderm[1]), das des Verdauungsrohres Enteroderm, das der Nierenkanäle Nephroderm und das der Gonadenschläuche Gonoderm. Bei den Cnidariern sind statt Epiderm und Enteroderm meist die Ausdrücke Ektoderm und Entoderm anzuwenden, da die genannten Epithelien zugleich das Mesoderm (siehe weiter unten) repräsentieren, welches erst bei phylogenetisch höherer Differenzierung sich sondert. Die ektodermalen Teile des Verdauungsrohres sind als Stomoderm und Proktoderm, insgesamt als Daeoderm, zu unterscheiden.

Den Epithelien sind im Interesse einer präzisen, übersichtlichen Nomenklatur die Endothelien gegenüberzustellen. Diese finden sich als epithelartige Auskleidungen der Leibeshöhle und der Gefäße und sind als solche weit weniger konstante Bildungen als die Epithelien, da wir sowohl Leibeshöhlenräume, als auch Gefäße kennen, die der Endothelien entbehren. Nach der Lage ist zu unterscheiden zwischen einem Coelothel und einem Vasothel. Beide Endothelien bestehen fast immer nur aus einer Art von Zellen, deren Funktion nicht in allen Fällen sicher zu umgrenzen ist. Vielfach sind es Bindezellen, die Bindesubstanzen verschiedener Art liefern, sich vielleicht auch an der Bildung der Lymphe beteiligen. In anderen Fällen repräsentieren sie Muskelzellen. Immerhin kommen auch Fälle vor, wo manche Endothelien (Coelothel) reich differenziert sind und derart strukturell mit den Epithelien übereinstimmen. So finden wir bei Echinodermen die Coelothelzellen vielfach typisch stützzellartig (siehe bei Deckzelle) ausgebildet, wenn sich Nervenzellen und -fasern reichlich zwischen ihnen anhäufen (hyponeurale Nervenstreifen, Fig. 263 *Astropecten*); auch kann an der mesodermalen Entstehung der erwähnten Nervenzellen nicht gezweifelt werden. Das Cölothel ähnelt hier noch in mancher Hinsicht dem Epithel der Septaltaschen bei den Actinien, von welchem es phylogenetisch abzuleiten ist. Ferner steht das Cölothel vielfach in inniger Beziehung zur Gonade, indem es das Keimepithel liefert oder überhaupt als Gonoderm funktioniert; ebenso kann es als Nephroderm funktionieren und erscheint bei den Crustaceen und Protracheaten als Epithel des Endbläschens den Nierenkanälen direkt angegliedert. Ein bedeutsamer Charakter vieler Endothelien beruht in der Aufspeicherung von Exkretstoffen, die nicht nach außen abgegeben werden (Speichernieren).

Epithelien können vielschichtig werden, wenn aus einer ursprünglich einfachen Zellschicht Zellen gegen außen hin vorgeschoben werden, die mit der Basal-(Bildungs- oder Keim-)schicht Verbindung wahren (Haut der Vertebraten, von *Sagitta*). Vielschichtigkeit ist gewöhnlich Vorstufe der Zellabstoßung, zu der sie früher oder später führt. Sie erscheint daher aufs engste verwandt der Zellanhäufung in Gonaden und manchen Lymphdrüsen, wo die Keimzellen in wandständiger Lage verharren und proliferieren. Stärker abgeleitet sind die Fälle kompakter Keimzentren, wie es die Lymph-

[1]) Die Ausdrücke Epidermis, Hypodermis, Subcuticula u. a. werden in diesem Buche nicht angewendet.

drüsen der Vertebraten zeigen und wie es auch sonst mannigfach beobachtet wird. Isolierte Keimzellen oder Gruppen solcher proliferieren nach allen Richtungen hin oder zerfallen in Haufen von Tochterzellen, die sekundär wieder epitheliale Anordnung annehmen können (Spermien der einzelnen Spermogennen) und derart an phylogenetische Ausgangszustände anknüpfen. Denn die einschichtig-epitheliale Anordnung der Zellen ist auf jeden Fall als die primäre anzusehen, die aber oft völlig verwischt wird.

Von der gegen außen gewendeten, prosotropen Zellvermehrung wohl zu unterscheiden ist die gegen innen gewendete, eisotrope Vermehrung, bei welcher die Keimschicht nach außen scharf begrenzt bleibt, aber die basale Grenze verwischt wird (Fig. 431). Die eisotrope Vermehrung ist sehr verbreitet und spielt bei der Ontogenese eine Hauptrolle, kommt aber auch bei der Ausgestaltung des Mesoderms ganz im allgemeinen vor, z. B. bei der Bildung kompakter Muskel- und Bindegewebsmassen aus Endothelien. Auch die Bildung der Propagationszellen der Cnidarier, Echinodermen und Vertebraten gehört hierher.

Füllgewebe (Muskulatur und Bindegewebe).

Was unter den Deckgeweben liegt, ohne Lagestörung derselben, befindet sich in profunder Lage. Das gilt für Bindegewebe und Muskulatur, die beide, wenn sie sich auch von den Deckgeweben ableiten, doch in der weitaus überwiegenden Mehrzahl der Fälle nur embryonal mit ihnen direkt zusammenhängen. Bei niederen Formen können sich gewisse Bildungsherde des Füllgewebes in subepithelialer Lage dauernd erhalten, so z. B. an den Tentakelwurzeln der Ctenophoren.

Das Füllgewebe gliedert sich in gesetzmäßiger Weise, was zur Aufstellung bestimmter Bezeichnungen Anlaß gibt. Um einheitliche Gesichtspunkte zu gewinnen, muß die phylogenetische Entwicklung des Füllgewebes berücksichtigt werden; mit Betrachtung der Pleromaten ist zu beginnen. — Das Füllgewebe der Pleromaten leitet sich ontogenetisch ab vom Ektoderm der Blastula und zeigt auch phylogenetisch enge Beziehungen zum Körperepithel. Aus diesem Grunde und weil es phylogenetisch als kompaktes Gewebe, als Füllung zwischen Epiderm und Enteroderm, auftritt, ist es als Plerom vom Füllgewebe der Coelenterier zu unterscheiden. Bei den Spongien ist es gleichartig entwickelt und besteht nur aus Bindegewebe mit meist eingelagerten kalkigen, kieseligen oder hornigen Skeletelementen. Bei den Ctenophoren tritt Muskulatur auf, zeigt aber nur geringe Neigung, sich dem Epiderm und Verdauungsrohr zuzuordnen, verteilt sich vielmehr vorwiegend diffus; bei *Ctenoplana* scheint eine Zuordnung angebahnt. Erst bei den Plathelminthen sondern sich Muskelmassen in bestimmter Weise, die bei sämtlichen Zygoneuren gewahrt bleibt. Ihre Anordnung ist für die Gliederung des Körperquerschnittes bestimmend. Die Hauptmasse gliedert sich dem Epiderm zu (Somatopleura), ein geringer Teil, der gelegentlich ganz fehlt (Nematoden), umgibt das Verdauungsrohr (Splanchnopleura), ein dritter beträchtlicher Teil, der auch gelegentlich fehlt, vermittelt die Verbindung der Somatopleuren der verschiedenen Körper-

Pleromaten.

flächen miteinander (dorsoventrale, transersale Muskulatur). Für diesen wohl unterschiedenen, phylogenetisch sehr wichtigen Teil der Muskulatur sei die Bezeichnung Plerommuskulatur eingeführt. Während Somato- und Splanchnopleura gewöhnlich arm an Bindegewebe sind, befindet sich im Bereich dieser Muskulatur der Hauptsitz desselben, was diesen Bereich als Rest des ursprünglich undifferenzierten Pleroms erscheinen läßt. Bei den Anneliden und Arthropoden tritt auch hier eine starke Reduktion des Bindegewebes unter Entwicklung eines großen Hohlraumsystems ein, das als Leibeshöhle bezeichnet wird. Jetzt erst, wenn auch nicht sofort (Nemertinen), sondern sich Somato- und Splanchnopleura scharf von einander; zugleich treten auch die charakteristischen Muskelzüge des Pleroms scharf hervor. Am Querschnitt des Tieres ist nun ein Ektosoma von einem Entosoma zu unterscheiden. Das erstere besteht aus Epiderm, Somatopleura und vielfach auch aus dem Coelothel (peritoneales Endothel); das letztere aus dem Epithel des Verdauungsrohres (Enteroderm, Daeoderm), Splanchnopleura und gleichfalls oft aus dem Coelothel. Wenn ein Coelothel vorhanden ist, wird die Leibeshöhle Coelom genannt, was unter den Pleromaten nur bei den Anneliden der Fall ist.

Die Leibeshöhle wird von den Muskelzügen des Pleroms durchsetzt. Die dorsoventrale Muskulatur bildet, im Verein mit dem Peritoneum, die quergestellten Dissepimente, welche eine segmentale Kammerung bedingen. Durch die transversale Muskulatur (Transversalsepten) wird jede segmentale Kammer zerlegt in eine Darm- (Intestinal-)kammer und in zwei Lateral-(Nieren- oder Pedal-)kammern. Bei Ausbildung der Leibeshöhle als Cölom erfährt die Intestinalkammer durch die längsverlaufenden Mesenterien, welche Peritonealbildungen sind, eine Gliederung in zwei Hälften rechts und links vom Darm.

Neben Somatopleura, Splanchnopleura und Plerommuskulatur spielen gewöhnlich nur eine geringe Rolle die Zuordnungen des Füllgewebes zu den Nierenkanälen, Gonadenschläuchen, zum Cölom und zu den Gefäßen, sowie zu den Kanalsystemen der Drüsen, zu den Ausführgängen, Sinnesorganen, nervösen Bahnen und Zentren. Alle diese Zuordnungen sind als Pleuren zu bezeichnen; alle Organe setzen sich aus einem Epithel, bez. Endothel, und einer Pleura zusammen, z. B. die Haut aus dem Epiderm und der Somatopleura, der Darm aus dem Epithel des Verdauungsrohrs und der Splanchnopleura, die Gonaden aus dem Gonadenschlauch oder kompaktem Lager der Propagationszellen und der Gonopleura, das Peritoneum aus Cölothel und Cölopleura usw. Auch die Reihenfolge der Gewebe ist an jedem Organ prinzipiell die gleiche. Dem Epithel oder Endothel liegt basal eine geschlossene, bindige Grenzlamelle an und unter dieser folgt, wenn überhaupt ausgebildet, Muskulatur und Bindegewebe. In die Organe treten, mindestens bei den höheren Metazoen, Nerven und Gefäße, bei den Tracheaten auch Tracheen, ein. Durch das Bindegewebe, sowie durch die letzterwähnten Bildungen, wird die Verbindung mit anderen Organen bewirkt.

Coelenterier. Für die Coelenterier ist der völlige Mangel eines selbständigen Pleroms charakteristisch. Muskulatur und Bindegewebe entsteht bei den Cnidariern von den Epithelien, bei den höheren Formen von den

Endothelien aus. Das Cölothel (peritoneale Endothel) ist hier eine primäre Erscheinung und leitet sich vom entodermalen Urdarmepithel der Cnidarier ab; es ist bei den Anthozoen bereits in den Urdarmtaschen angelegt. Schon hier läßt sich ein Ektosoma von einem Entosoma unterscheiden. Die Dissepimente der höheren Formen sind rein peritoneale Bildungen, gleich den Mesenterien, und nicht phylogenetisch zum Teil auf eine dorsoventrale Muskulatur, die nirgends vorkommt, zu beziehen. Gleichfalls fehlt vollständig eine transversale Muskulatur. Die nicht selten auftretende radiale Muskulatur (z. B. bei den Enteropneusten) ist eine peritoneale Bildung, gleich der Mesenterialmuskulatur, und bereits in der radialen Septalmuskulatur der Anthozoen vorbereitet. Bei den Chordaten gliedern sich embryonal vom parietalen Blatte paarige episomale Falten (Ursegmentplatten) ab, in welchen die Bildung der gesamten Somatopleura lokalisiert erscheint. Sie liefern bei den Euchordaten statt des typischen Hautmuskelschlauches, der nur durch eine stark entwickelte, selbständige Bindegewebslage repräsentiert wird (Cutis), den sog. Körperstamm, axial gelegene Muskel- und Bindegewebsmassen, die sich an eine besondere Bindegewebsbildung des Urdarms, an die Chorda, angliedern und sekundär unter der gesamten Cutis ausbreiten. Bei den Vertebraten sind die episomalen Falten meist als solide Divertikel angelegt, welche cölarer Räume dauernd entbehren. Diesen episomalen Divertikeln kann die sog. Cutisanlage der Echinodermen verglichen werden.

Als Episoma der Euchordaten bezeichnet man den Körperstamm mitsamt Medullarrohr und Chorda, als Hyposoma die übrigen Teile des Ektosoma und das Entosoma.

Der fundamentale Unterschied der Pleromaten und Coelenterier beruht nach dem Mitgeteilten in erster Linie, wenn auch nicht ausschließlich, auf der Abstammung und genetischen Differenzierung des Mesoderms. Der Begriff Mesoderm, wie er in diesem Buche verstanden wird, ist ein rein formaler und umschließt alle mittelständig zwischen Epiderm und Verdauungsrohr gelegenen Bildungen, also die Propagationsherde, die Nierenkanäle, die Gefäße und Cölarräume, sowie das Füllgewebe. Bei den Pleromaten stammt das Mesoderm vom Ektoderm, bei den Coelenteriern vom Entoderm, wobei aber im Auge behalten werden muß, daß Teile des Mesoderms bereits gesondert an der Blastula auftreten können, so daß sie gleichwertig den Anlagen des Epiderms und Enteroderms, bez. Ektoderms und Entoderms, und des übrigen Mesoderms erscheinen. Hervorgehoben sei das zeitige Auftreten der Propagoblasten (Keimzellen der Gonaden), z. B. bei Nematoden und Chaetognathen, der Teloblasten der Mesodermanlage bei vielen Plerocöliern. Vor allem geht bei den Pleromaten die Bildung des Mesoderms oft von vielfachen Anlagen aus, die nur das eine gemeinsam haben, daß sie nicht auf einen Urdarm, wie bei den Enterocöliern, zurückgeführt werden können.

Neben der Quergliederung des Körpers ist auch die Längsgliederung (Segmentierung oder Metamerie) bedingt durch das Mesoderm und zwar durch das Auftreten gesonderter Cölarräume, die sich in regelmäßiger Reihenfolge an einander schließen.

Die hier vertretenen Anschauungen über den architektonischen Aufbau des Körpers weichen in mancher Hinsicht von der weit verbreiteten Keim-

blattlehre ab. Nach dieser, die durch die embryologischen Forschungen v. Baers, Huxleys, Kowalewskys, Haeckels, Ray Lankesters, Köllikers, Balfours, Metschnikoffs, O. u. R. Hertwigs, Hatscheks u. a. begründet wurde, erscheint das Mesoderm als genetisch einheitliche Bildung, die mit dem Auftreten eines Cöloms verknüpft ist, während das vom Cölom unabhängig entstehende Füllgewebe meist als Mesenchym (O. u. R. Hertwig) bezeichnet wird. Ich bin der Ansicht, daß die Leibeshöhle, in welcher Form auch immer sie auftritt, ein selbständiges Organ repräsentiert, für dessen Entstehung entweder der Urdarm der Cnidarier (Coelenterier) oder das Plerom der Dyskineten (Pleromaten) phylogenetisch in Betracht kommt. Ihre genetische Verknüpfung mit einer einheitlichen Mesodermanlage, wie wir sie bei den Anneliden und Enteropneusten, auch bei *Sagitta*, beobachten, ist nur als sekundäre caenogenetische Anpassung zu betrachten, wofür folgende Gründe sprechen. Erstens ist die Mesodermanlage der Anneliden wohl niemals eine völlig einheitliche, sondern Teile der Muskulatur leiten sich direkt vom Ektoderm ab, stehen also in keiner Beziehung zum Cölom. Zweitens leitet sich die Leibeshöhle der Arthropoden nur zum Teil von den Mesodermstreifen ab, ist also nicht durchaus Cölom (sekundäre Leibeshöhle), sondern zum Teil auch primäre Leibeshöhle. Drittens ist der Körperstamm der Chordaten (und die Cutis der Echinodermen), also das eigentliche Füllgewebe dieser Formen, gar nicht an das eigentliche Cölom geknüpft, sondern tritt selbständig auf, erscheint nur räumlich der Cölomanlage in den ersten Stadien zugeordnet. Somit halte ich die Unterscheidung von Mesoderm und Mesenchym für überflüssig und verwende den Begriff des Cöloms als eines Gegensatzes zur primären Leibeshöhle der niederen Würmer, nur aus praktischen Gründen; phylogenetisch sind meiner Ansicht nach beide Arten der Leibeshöhle identisch.

Spezieller Teil.

1. Kurs.

Anneliden (Oligochaeten).

Lumbricus terrestris L.

Zur Einführung in die vergleichende Gewebelehre empfiehlt sich der leicht zu beschaffende und gut zu untersuchende Regenwurm. Zunächst wird, wie auch bei den anderen Tiergruppen, die hier zur Untersuchung kommen, der typische Querschnitt übersichtlich betrachtet; in den folgenden Kursen (2—6) schließt sich die genauere Besprechung bestimmter Organe an.

Übersicht.

Der Querschnitt (Fig. 49) durch die mittlere Körperregion ist dorsoventral leicht abgeplattet und zeigt vier Flächen: eine gleichmäßig gewölbte Rückenfläche, eine etwa halb so breite ebene Bauchfläche und zwei schräg gegen die Bauchfläche abfallende Seitenflächen. Die vier Ecken des Schnittes sind abgerundet und werden durch die vorspringenden segmental verteilten Borsten charakterisiert. Jedes Körpersegment enthält in einer mittleren Ringlinie zwei dorsolaterale und zwei ventrolaterale Borstengruppen, die aus je zwei, auf dem Schnitt nebeneinander, also cirkulär, geordneten Borsten bestehen. Die Borsten springen nur wenig nach außen vor; sie liegen in den Borstenfollikeln (siehe unten).

Intersegmental ist der Schnitt, entsprechend einer Einschnürung der Körperoberfläche, etwas weniger umfangreich und man trifft hier häufig flächenhafte Anschnitte des Epiderms. Die Verminderung des Umfanges beruht auf Verdünnung der unter dem Epiderm gelegenen Ringmuskulatur. Dorsomedial finden sich an den Segmentgrenzen Poren (Rückenporen), die in die Leibeshöhle führen; ferner liegen an den seitlichen Teilen der Rückenfläche, dicht hinter den Segmentgrenzen, die engen Nephroporen.

Das Epiderm bildet eine gleichmäßig dicke, einschichtige Zelllage, die von einer kräftigen Cuticula überkleidet ist. Im Umkreis jeder Borste sinkt es als Borstenfollikel in die Tiefe und verdünnt sich dabei stark; die Borste ist das eigenartige Cuticularprodukt einer großen am Boden des Follikels (Follikelfundus) gelegenen Bildungszelle. Im Epiderm nimmt man leicht die reichlich vorhandenen Schleimzellen wahr.

Als epidermale Bildung ist das Bauchmark zu erwähnen, das ventral in der Leibeshöhle, dicht über dem ventralen Längsmuskelfeld, gelegen ist. Sein Querschnitt hat die Form einer flach liegenden Ellipse. Man unterscheidet an ihm im Innern zwei große laterale und einen kleinen dorsomedialen Faserstrang. Die Stränge werden von einem lockeren Hüllgewebe umscheidet, in dem Nervenzellen vorkommen. Diese

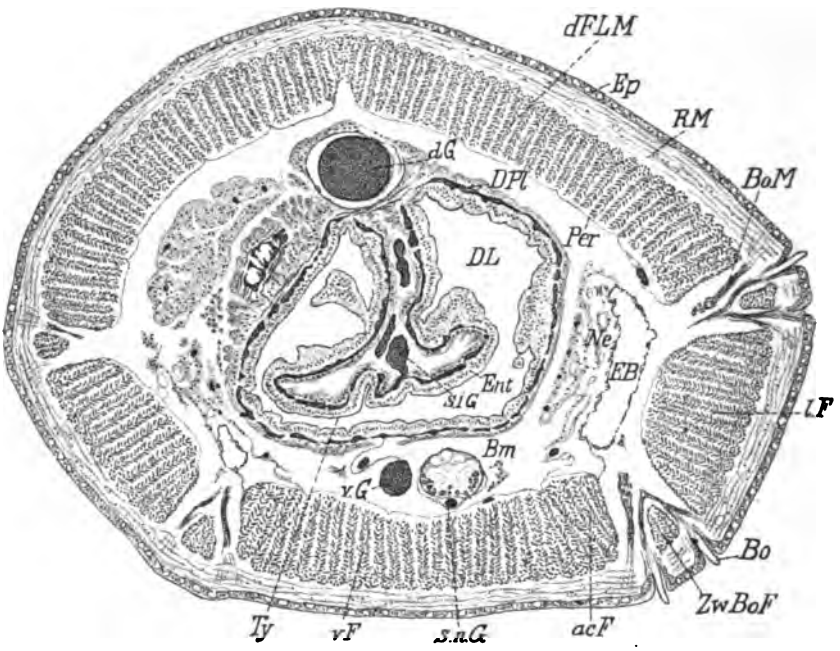

Fig. 49. *Lumbricus terrestris*, Querschnitt.

Ep Epiderm, *Bo* Borste, *Bm* Bauchmark, *Rm* Ringmuskulatur, *dFLM, lF, vF, acF, ZwBoF* dorsales, laterales, ventrales, accessorisches, Zwischenborstenfeld der Längsmuskulatur, *Ent* Enteroderm, *Ty* Typhlosolis, *BoM* Borstenmuskulatur, *Per* Peritoneum, *Ne* Nephridium, *EB* Harnblase, *d G, v.G, s n.G, s.i.G* dorsales, ventrales, subneurales, Typhlosolisgefäß. Links ist der Darm schräg getroffen; hier liegt im Cölom die Peritonealfalte des Nephridiums.

sind segmental besonders reich gehäuft (Ganglion), fehlen aber auch intersegmental nicht völlig, so daß Konnektive, wie man die Längsverbindungen der Ganglien im Bauchmark bezeichnet, nur undeutlich ausgeprägt sind. Dorsal liegen über den Strängen drei Kolossalfasern (sog. Neurochorde), deren mittelste die stärkste ist. Von jedem Ganglion entspringen drei Paare von Seitennerven, die ein wenig schräg absteigend zur Ektopleura hin verlaufen. Die beiden hinteren Nerven jeder Seite beginnen mit gemeinsamer Wurzel. An der Somatopleura angelangt, durchsetzen die Nerven die Bauchfelder der Längsmuskulatur, dort wo sich von diesen die accessorischen Felder abgrenzen, und verlaufen als Ringnerven zwischen Längs- und Ringmuskulatur zur dorsalen Seite, einen Ast auch ventral medialwärts abgebend. Von ihnen entspringen feine Zweige, die teils zum Epiderm aufsteigen, teils sich zu den Muskelfasern begeben.

Als mesodermale Umhüllung zeigt das Bauchwerk eine dünne Grenzlamelle (Neurallamelle) und außerhalb dieser eine dünne Längs-

muskellage, die vom Peritoneum überzogen wird. Im Peritoneum verlaufen drei longitudinale Blutgefäße: das ventromedial gelegene Subneuralgefäß und rechts und links ein kleines Lateralgefäß, die mit ersterem in Verbindung stehen.

Im Zentrum liegt das kompliziert geformte Enteroderm des Mitteldarmes. Es bildet eine kreisrunde Röhre, deren dorsale Fläche sich in breiter Falte, die fast bis zur ventralen Fläche reicht und sich T förmig ausbreitet, einsenkt (Typhlosolis). Das Enteroderm ist ein hohes, zum Teil wimperndes Epithel mit reichlich eingelagerten Drüsenzellen. Im Bereich der Dissepimente ist der Umfang des Enterons ein geringerer.

Das Mesoderm bildet den starken Hautmuskelschlauch (Somatopleura), die dünne Splanchnopleura, die Dissepimente, das ventrale Mesenterium, welches als Aufhängeband des Bauchgefäßes vom Darm herabhängt, die Nephridien, die Blutgefäße und das verschieden entwickelte Peritoneum, welches eine umfangreiche Leibeshöhle umschließt und alle Organe, welche in diese eingesenkt sind, also die Nephridien, das Bauchmark und die Hauptgefäße, umkleidet. Die Gonaden sind in der Region des Mitteldarms nicht getroffen und kommen nicht zur Besprechung.

Die Somatopleura zeigt außen eine Ringmuskellage, welche unter dem Epiderm gleichmäßig entwickelt ist und nur von den erwähnten Poren und den Borstenfollikeln durchbrochen wird. In der Umgebung der Follikel finden sich Muskelbündel, die einerseits am Follikelfundus, andererseits an der Grenzlamelle unter dem Epiderm inserieren (Protraktoren und Rotatoren der Borsten), und sich von der Ringmuskulatur ableiten. Die Ringmuskelfasern werden durch ein dichtes feinfaseriges Bindegewebe verbunden. Unter der Ringmuskellage folgt die weit mächtiger entwickelte Längsmuskellage, die sich in acht Felder gliedert. Der Rückenfläche entspricht das umfangreiche Rückenfeld, das medial leicht eingezogen und am Rückenporus direkt unterbrochen ist. Die Längsfasern, welche sich zwischen den Poren ausspannen, sind für die Öffnung derselben (Dilatatoren) von Wichtigkeit. Sie sind weniger regelmäßig angeordnet als die übrigen Rückenfeldmuskeln (siehe unten), aber von diesen nicht scharf gesondert. Über der Bauchfläche liegt das Bauchfeld, von dem sich unscharf zwei seitliche, keilförmig gestaltete Bezirke (accessorische Felder) abgliedern; an der Grenzfläche beider, die schräg von innen nach dem ventralen äußeren Rand des ventralen Feldes absteigt, verlaufen die vom Bauchmark kommenden Seitennerven, die dann an der Grenze von Ring- und Längsmuskulatur zu den Ringnerven werden. Die Seitenflächen zeigen die Seitenfelder und entsprechend jeder Körperkante die kleinen Zwischenborstenfelder, die in der Region der Borstenpaare zwischen den Follikeln jedes Paares liegen. Bis auf die letztgenannten vier Zwischenborstenfelder sind alle anderen Felder von gleicher Höhe; bei manchen *Lumbricus*arten haben übrigens die Zwischenborstenfelder die gleiche Größe wie die Seitenfelder und die Borsten stehen demnach nicht gepaart, sondern weit getrennt. Alle Felder zeigen ein charakteristisches Aussehen. Die Muskelfasern sind längs feiner Bindesepten fiederartig aufgereiht; da die zwei Fiederreihen zwischen je zwei Septen am inneren, dem Peritoneum zugewendeten Ende ineinander übergehen, so werden

abgeschlossene Kästchen gebildet (Muskelkästchen). Die Muskelkästchen sind als sekundäre Bildungen aufzufassen, die sich phylogenetisch von der echt fiederartigen Anordnung der Längsmuskelfasern bei niederen Oligochäten ableiten. Am Clitellum ist übrigens auch bei *Lumbricus* die Anordnung eine fiederartige.

Am Darm sind eine innere Ring- und äußere Längsmuskellage, beide in schwacher Entwicklung, vorhanden. Die Ringfasern dringen nur zum Teil auch in die Typhlosolis ein, zum Teil aber spannen sie sich in lockerer Anordnung über den Eingang derselben (Muskelgitter). Beide Faserarten liegen in der Typhlosolis nur ventral dicht am Enteroderm, seitlich aber frei im Typhlosolisraum, der durch Bindegewebe stark eingeengt wird.

Die Leibeshöhle (Cölom) wird durch die Dissepimente in segmentale Kammern gegliedert; jedem cirkulären Einschnitt der Körperoberfläche entspricht ein Dissepiment. Als Rest eines dorsalen Mesenteriums ist die äußere Umkleidung des Rückengefäßes aufzufassen; ein ventrales Mesenterium hängt vom Darm als dünne Falte herab, ohne das Peritoneum des Bauchmarks zu erreichen, und umschließt am freien Rande das Bauchgefäß. Die Leibeshöhle wird allseitig vom Cölothel ausgekleidet. Dieses überzieht auch alle Organe, die ins Cölom eingelagert sind. An der Somatopleura bildet es ein zartes Endothel; dasselbe gilt auch betreffs der Gefäße, der Aufhängebänder der Nephridien und des Mesenteriums. An den Nephridien bildet es am dorsalen Ende des Nephridiallappens eine mächtige Falte, die sich bis fast zur dorsalen Mediallinie am Darm emporschiebt, an kontrahierten Tieren sich oft über sie hinweglegt (Lappenfalte). Am auffallendsten markiert sich das Cölothel am Darm und dorsal am Rückengefäß, wo es aus cylindrischen, hohen Zellen besteht, die von gelben Körnern erfüllt sind (Chloragogenzellen).

Im Cölom liegen die Nephridien, welche paarige lange und vielfach gewundene Kanäle vorstellen. Man unterscheidet einen präseptalen Teil, der vom Trichter (Nephrostom) und vom ersten Stück des Anfangskanals gebildet wird. Die Trichter finden sich im hinteren Teil der Segmente jederseits vom Bauchmark und zeigen eine obere große und untere kleine Lippe. Der Anfangskanal durchbohrt das Dissepiment und geht über in den postseptalen Teil des Nephridiums, der in Gestalt eines umfangreichen quergestellten Lappens dicht hinter dem Dissepiment am ventralen Muskelfeld durch seinen Peritonealüberzug aufgehängt ist. Im Lappen sind drei Kanalschleifen und die Harnblase zu unterscheiden. An letztere schließt sich der Endkanal an, der an der lateralen Grenzfläche eines ventralen Zwischenborstenfeldes in die Somatopleura eindringt und in der Ringmuskulatur zur Rückenfläche aufsteigt, um hier durch den Nephroporus nach außen zu münden.

Das Blutgefäßsystem zeigt als Hauptgefäße das Rückengefäß, welches dorsal dicht über dem Eingang zur Typhlosolis liegt, und das Bauchgefäß, das im ventralen Mesenterium aufgehängt ist. Als Längsgefäße kommen hinzu die drei Gefäße am Bauchmark (Subneural- und Lateralgefäße; siehe oben). Vom Rückengefäß entspringt in jedem Segmente, dicht vor dem hinteren Dissepiment, ein Paar kräftige Seitengefäße, welche direkt seitwärts in einer Bogenlinie

zur Somatopleura verlaufen, diese etwa in mittlerer Höhe erreichen, das Dissepiment durchsetzen und dicht hinter demselben, unter Abgabe eines dorsalen Astes, im Peritoneum ventralwärts ziehen, um in der ventralen Mediallinie in das Subneuralgefäß einzumünden (arterielle ektosomatische Schlinge). Von diesem Ringgefäß aus dringen Äste in die Somatopleura ein, wo sie sich in Kapillaren (Fig. 50) auflösen, die bis unter das Epiderm zu verfolgen sind; ein stärkerer Ast geht zum Nephridium, an dem er sich auflöst (Nierenarterie). Das Subneuralgefäß verbindet sich durch Kapillaren mit den Lateralgefäßen, von denen Äste längs der hinteren Nervenwurzeln gleichfalls in die Somatopleura eindringen. Alle Kapillaren sammeln sich hier in Venen, die in eine venöse ektosomatische Schlinge einmünden; diese verläuft, gleich der arteriellen, im parietalen Peritoneum, aber in der Segmentmitte. Noch im parietalen Peritoneum gelegen, wendet sie sich in der Höhe des Bauchgefäßes gegen vorn, nimmt dabei eine Nierenvene auf, durchsetzt das Dissepiment und zieht nun direkt medialwärts zum Bauchgefäß. Die Einmündungen dieser venösen Schlinge liegen direkt unter den Einmündungen der arteriellen Schlinge in das Rückengefäß. Vom Bauchgefäß steigen in jedem Segment zwei Venen innerhalb des Mesenteriums zum Darm auf, lösen sich hier in beiderseitige Kapillarnetze auf, aus denen dorsal wieder zwei Paar Gefäße entspringen, die in das Rückengefäß einmünden (doppelte entosomatische Schlinge). Von den Schlingen dringen auch Zweige in die Typhlosolis ein und münden hier in ein Längsgefäß (Typhlosolisgefäß), von dem aus gleichfalls zwei Gefäße in jedem Segment zum Rückengefäß aufsteigen.

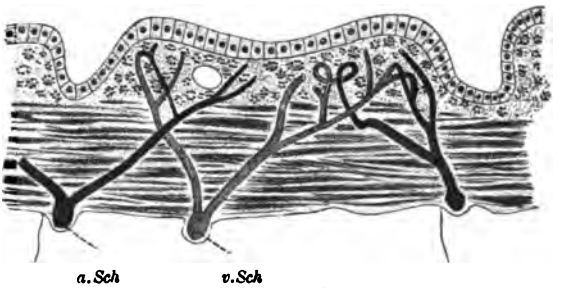

Fig. 50. *Lumbricus*, Somatopleura. Kapillarverbindung der arteriellen und venösen ektosomatischen Schlinge (*a.* und *v.Sch.*). Nach Gungl.

Im Rückengefäß, welches das Blut von hinten nach vorn treibt, ist das Blut venös. Durch die arteriellen Schlingen gelangt es in die Haut, wo es sich mit Sauerstoff beladet und Kohlensäure abgibt. Dieses „arterielle“ Blut gelangt durch die venöse Schlinge zum ventralen Gefäß, in welches auch Blut von den Nephridien gelangt; vom ventralen Gefäß wird es dem Darm zugeführt, wo es sich mit Nährstoffen beladet und venös wird. Die Stromrichtung geht im ventralen Gefäß von vorn nach hinten. Wichtig für die Zirkulation sind vor allem die vorn im Körper gelegenen Herzschlingen. Über Blutzellen und Klappen siehe in der speziellen Organbeschreibung.

Innerhalb des Cöloms finden sich in großer Menge Lymphzellen, die sich in der Leibeshöhlenflüssigkeit (Lymphe) bewegen und auch in die Gewebe eindringen. Durch die Dorsalporen werden sowohl Lymphe, wie auch Lymphzellen, auf Reiz hin ausgestoßen. Die morphologische Deutung der Dorsalporen ist völlig problematisch. Ihre physiologische Bedeutung ergibt sich aus der Entleerung von Leibeshöhlenflüssigkeit

bei Gefahr des Austrocknens der Körperoberfläche, ferner in der Ausstoßung von Lymphzellen, die sich mit Fremdkörpern beladen haben. Da die Ausstoßung auf Reiz hin sehr heftig erfolgt, so könnte sie auch der Verteidigung dienen. Für die ersterwähnte Bedeutung spricht auch der Mangel der Poren bei den aquatilen Oligochaeten.

---

2. Kurs.

Epiderm.

Das Epiderm ist allseitig gleichartig entwickelt und nimmt nur in den Borstenfollikeln abweichende Beschaffenheit an. Wir betrachten zunächst das Flächenepiderm (Fig. 51). Es besteht aus Deck-



Fig. 51. *Eisenia (Lumbricus) veneta.* Epiderm und Ringmuskelfasern (*m.f*). *Cu* Cuticula, *d.z* Deckzelle, *schl.z* Schleimzelle.

zellen, Schleimzellen und Eiweißzellen, aus Sinneszellen und aus basiepithelial gelegenen Elementen unbekannter Bedeutung.

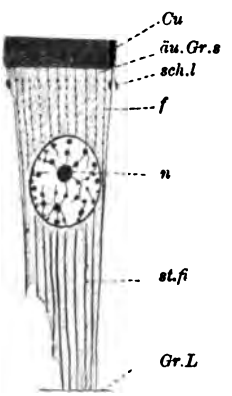

Fig. 52. *Eisenia rosea,* Deckzelle. *Cu* Cuticula, *äu.Gr.s* äußerer Grenzsaum, *sch.l* Schlußleiste, *f* Faden, *n* Kern, *st.fi* Stützfibrille, *Gr.L.* Grenzlamelle.

Deckzellen. Die Deckzellen (Fig. 52) sind von zylindrischer Form, etwa dreimal so lang als breit, und von mannigfaltigen, durch die Drüsenzellen beeinflußten, bald geraden, bald ausgebauchten Seitenkonturen. Ihr Sarc ist, besonders basal, deutlich längsfädig struiert; der ovale Kern liegt in verschiedener Höhe der Zelle, meist mittelständig. Basal sitzen die Zellen breit der Grenzlamelle auf, distal tragen sie eine derbe Cuticula. Zwischen die Deckzellen dringen, besonders deutlich in Umgebung der Endverzweigungen von Muskelfasern, die oft bis fast an die Cuticula, bei Eisenhämatoxylinfärbung, verfolgt werden können, feine lamellenartige Züge von Bindesubstanz von der Grenzlamelle her vor. Die Zellen sind distal durch schmale, mit Eisenhämatoxylin, oft auch schon durch gewöhnliches Hämatoxylin färbbare Schlußleisten, die meist leicht als Doppelbildungen erkannt werden können, verbunden. Die beiden Hälften der lamellenartigen Leisten divergieren oft basalwärts. Im distalen Zellteil, unter der Cuticula, lassen sich auch an günstigem Material Diplosomen nachweisen (auch von Rand angegeben). Die Kerne enthalten einen oder zwei Nucleolen und ein wenig dichtes Mitom.

Die Cuticula ist am besten in isoliertem Zustande zu untersuchen. Man läßt Regenwürmer in 30% Alkohol 6 Tage macerieren, schneidet dann Vorder- und Hinterende ab und kann nun die ganze Cuticula wie einen Handschuhfinger, bei Anwendung einiger Vorsicht,

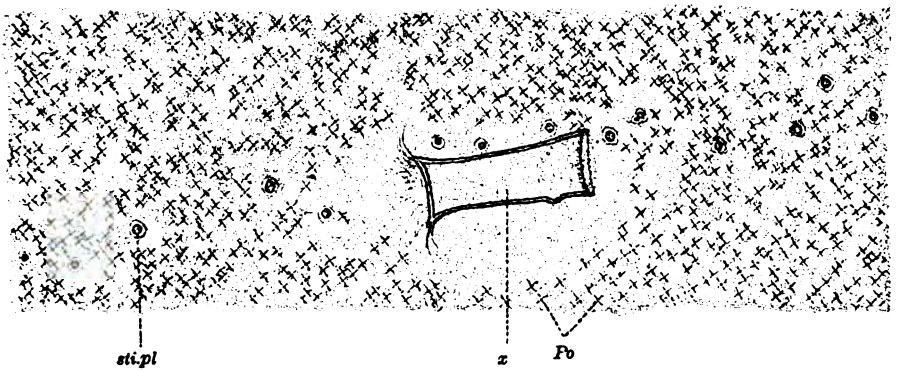

Fig. 53. *Eisenia rosea*. Stück einer abgezogenen Cuticula (der längere Durchmesser entspricht dem Querdurchmesser des Tieres).
Po Kreuze an Drüsenzellporen, *x* schornsteinartige Einsenkung der Cuticula in einen Borstenfollikel, *sti.pl* Stiftchenplatte.

abstreifen (CERFONTAINE). Stücke dieser Schläuche werden aufgeschnitten, in Wasser ausgebreitet und untersucht. Als gröbere Strukturen zeigen



Fig. 54. *Eisenia rosea*, Stücke einer abgezogenen Cuticula.
f Fasern, *Po* Poren über den Drüsenzellen, *sti pl.* Stiftchenplatte über einem Sinnesorgan.

sich im mittleren Gürtel jedes Segmentes vier Paare schornsteinartiger, offener Aufsätze (Fig. 53), welche die cuticulare Auskleidung der Borstensäckchen vorstellen (siehe bei Borsten). Es sind kurze Zylinder mit basal verdickter, am offenen Ende dagegen zu scharfem ausgefranztem Saume verdünnter Wand. In der Cuticula tritt eine flächenhafte Faserung sehr prägnant hervor (Fig. 54). Man unterscheidet zwei Fasersysteme, die rechtwinklig zueinander und diagonal (unter 45°) zur Achse des Tieres verlaufen. Die hellen Fasern sind durch zarte

dunklere Kittlinien von einander geschieden. Nach CERFONTAINE sollen sich beide Fasersysteme durchgreifen, da es unmöglich ist, besondere Schichten der Cuticula zu isolieren. Die einzelnen Fasern sieht man an zerrissenen Cuticulafetzen randständig gelegentlich isoliert hervorragen.

In den Kittlinien, und zwar in Kreuzungsstellen der Linien beider Fasersysteme, finden sich zahlreiche runde winzige Öffnungen, die den Poren der Cuticula über den Drüsenzellen entsprechen. In unmittelbarer Nähe der Poren verdickt sich die Kittsubstanz etwas, so daß von jedem Porus vier Kreuzarme auszustrahlen scheinen, die schon bei schwacher Vergrößerung auffallen. Man findet Poren, und dementsprechend auch Kreuze, von verschiedener Größe. Im unmittelbaren Umkreise der Borsten, sowie längs der Segmentgrenzen fehlen sie, da hier gleichfalls Drüsenzellen fehlen.



Fig. 55. *Sigalion squamatum*, Deckzelle des Nervenstreifens.
Cu.fi Cuticularfibrille, *Ki.Schi* Kittschicht, *schs.l* Schlußleiste, *li ch* Linochondren, *st.f* Stützfaser.

In mehreren Ringen am Segment finden sich lose verteilt zwischen den Kreuzen helle, runde Flecke in der Cuticula, die bei starker Vergrößerung eine etwas abweichende Struktur aufweisen (Fig. 54 *B*). Die Kittlinien weichen hier etwas weiter auseinander, was auf einer Abplattung der cuticularen Fasern (Verdünnung der Cuticula) beruht. Aus der gleichen Ursache weichen auch die, benachbart an den hellen Stellen vorbeilaufenden Fasern letzteren leicht in Bogen aus. In den Kreuzungspunkten der Kittlinien auf den hellen rundlichen Stellen finden sich gleichfalls Poren, ebenfalls mit kreuzartig gestellten Verdickungen der angrenzenden Kittsubstanz, die aber viel feiner und zugleich sehr dicht gestellt sind. Sie entsprechen den feinen Poren über den Sinneszellen der Sinnesknospen, die von den Sinnesstiftchen durchsetzt werden. Man kann daher die hellen Stellen, deren je eine einer Sinnesknospe entspricht, als Stiftchenplatten bezeichnen.

Auf Querschnitten ist an der Cuticula nichts von der Faserstruktur, selten eine undeutliche Schichtung, zu erkennen. Sie kann dagegen an den dickeren Cuticulae mancher Polychaeten, z. B. von *Sigalion squamatum*, unterschieden werden. Hier ist die Cuticula (Fig. 55) von beträchtlicher Stärke und deutlich flächenhaft geschichtet. Es lassen sich am Neuralstreifen des Epiderms etwa 11 Elementarschichten unterscheiden, die sämtlich von übereinstimmender geringer Dicke sind. An günstigen Präparaten treten bei starken Vergrößerungen aufsteigende Fäden (Cuticularfibrillen) hervor, die als Verlängerungen der Zellfäden erscheinen und die Cuticula ganz durchsetzen. Die Schichtung ergibt sich durch Verbindung dieser Fibrillen untereinander mittels Lamellen von Kitt-(Grund-) substanz, die selbst wieder eine faserige Struktur aufweisen. Zwischen

den Lamellen ist die Grundsubstanz etwas heller (Schichtlinien). Sie schwärzt sich leicht mit Eisenhämatoxylin. Man vergleiche diese Schilderung mit der Beschreibung des Krustazeenpanzers und der Molluskenschale.

Schleimzellen. Die reichlich vorhandenen Schleimzellen (Fig. 56) sind je nach dem physiologischen Zustande von schlanker oder plumper Gestalt, im ersteren Falle etwa eiförmig, mit distalem spitzerem Ende, im anderen Falle breit konisch, mit flacher Basis und abgerundetem distalem Ende. Der Kern liegt seitwärts der basalen Fläche an, von

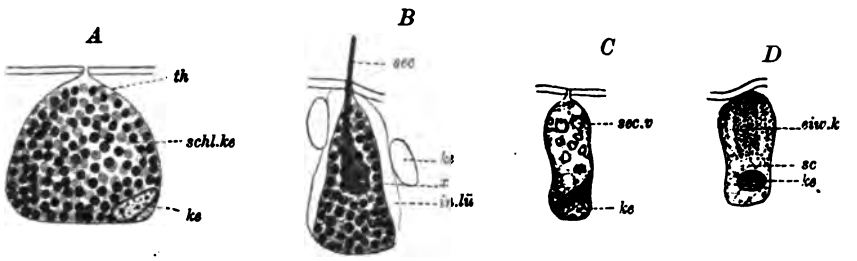

Fig. 56. *Eisenia rosea.* Drüsenzellen.
A reife Schleimzelle. *th* Theka, *schl.k* Schleimkörner, *ke* Kern. *B* Schleimzellen in Entleerung begriffen, in situ. *ke* Kerne, *in.lü* Intercellularlücken, *x* Sekretpfropf, *sec* vorquellendes Sekret *C* Schleimzelle entleert, *sec.v* Sekretvakuolen (Sekretreste). *D.* Eiweißzelle, *eiw k* Eiweißkörner des Sekretbechers, *sc* Sarc des Fußes.

undifferenziertem Sarc umgeben, das auch eine zarte seitliche Wand (Theka) bildet. Je reicher sekreterfüllt die Zelle, um so platter ist der Kern und um so schwieriger der Nachweis indifferenzierten Sarcs. Sehr häufig sind übrigens zwei Kerne zu unterscheiden, die vielleicht ein ganz normales Vorkommen repräsentieren.

Die Sekretkörner erfüllen den ganzen Zellleib bis auf die erwähnte, den Kern umgebende Region. Sie sind an reifen Zellen größer als an unreifen und zeigen oft eine deutlich längsreihige Anordnung, die durch das Verhalten des nicht genauer zu analysierenden Linoms bedingt sein dürfte. Bei der Entleerung quillt das Sekret als dünner Strahl durch einen engen Porus der Cuticula, welcher der unterliegenden Schleimzelle entspricht, nach außen vor. Man unterscheidet dann gewöhnlich im Zentrum der Zelle eine kompakte pfropfartige Sekretmasse, die durch Verschmelzung von Körnern entstanden ist.

Die Färbung des Sekretes wechselt nach dem Reifezustand. Zunächst färben sich die relativ kleinen Körner nicht, bald aber intensiv blau mit Hämatoxylin und Toluoidin. Im verquollenen Zustande nimmt das Sekret bei Toluoidinfärbung einen rötlichen Ton an. Die Körner erscheinen oft durch Quellung vergrößert und untereinander unregelmäßig verklebt; sie zeigen dann eine blaue Rinde und hellen Inhalt; die Rindenzonen vereinigen sich untereinander oft zu einem unregelmäßigen blauen Wabenwerke. Wenn das Sekret entleert ist, rundet sich der Kern und rückt gelegentlich bis in mittlere Zellhöhe; zugleich schrumpft die Theka stark zusammen und erscheint zunächst von den benachbarten Deckzellen durch weite Lücken getrennt. Das Sarc besteht dann aus einem feinen fädig-membranösen Gerüst, zwischen dessen Elementen die jungen hellen Sekretkörner auftreten, deren Wachs-

tum und Vermehrung allmählich wieder zur Sonderung einer Theka und zur Erfüllung der Lückenräume gegen die Deckzellen hin führt.

Eiweißzellen. In geringerer Zahl als die Schleimzellen kommen Drüsenzellen vor, welche die Form eines Weinglases mit dickem Stiel besitzen und ein feinkörnigeres Sekret enthalten, das sich mit Toluoidin grün, mit Eosin rot färbt. Sie sind als Eiweißzellen (Fig. 56 *D*) von unbekannter Bedeutung aufzufassen. Je minder reif die Zelle, um so schlanker ist der distale Zellteil, der allein das Sekret, das deutlich in Längsreihen angeordnet ist, enthält (Sekretbecher). Bei völliger Reife kommt die Weinglasform am besten zur Geltung. Der oder die Kerne liegen dann minder hoch als sonst, ein wenig unter der mittleren Zellhöhe; immer aber ist der basale Zellteil zylindrisch geformt und derart die Zelle von regenerierenden Schleimzellen, wie auch durch Färbung und Kleinheit der Sekretkörner, gut zu unterscheiden.

Sinneszellen. In bestimmten, die Segmente umgürtenden Streifen trifft man zwischen den Deckzellen Gruppen von Sinneszellen an, die ihrer Form nach als Sinnesknospen bezeichnet

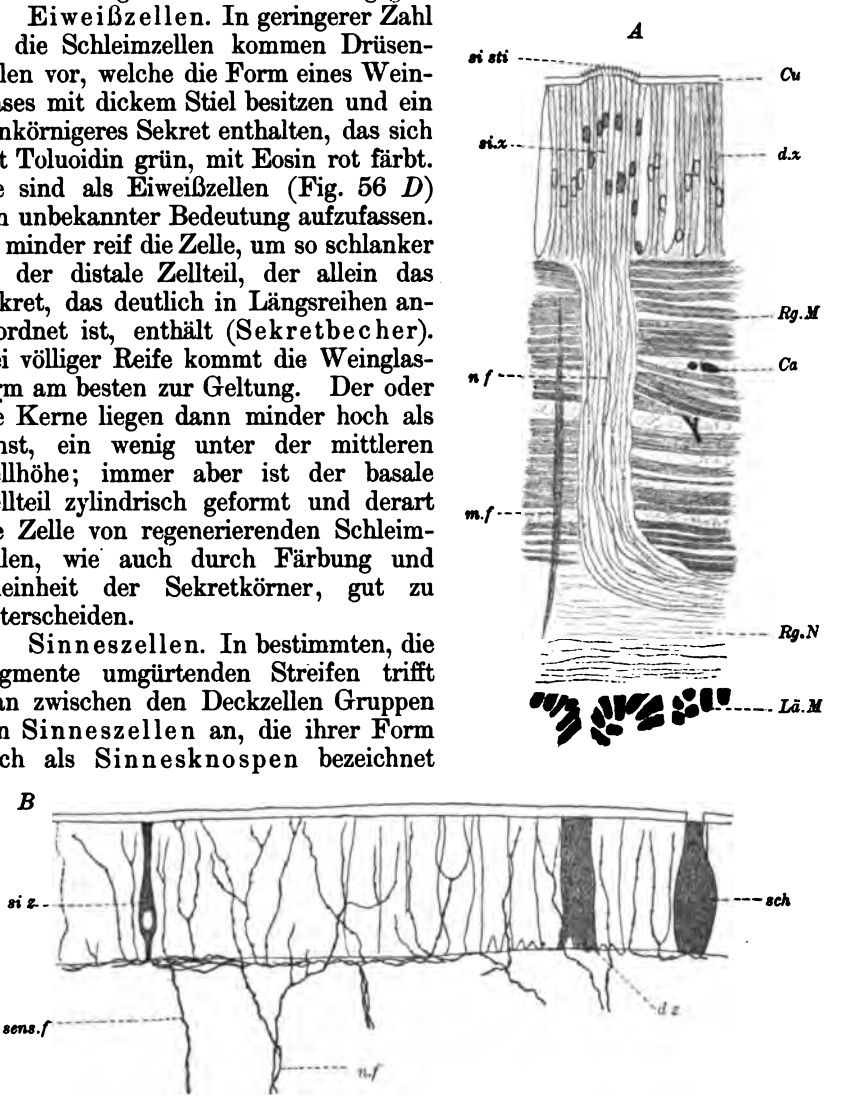

Fig. 57. *Lumbricus*, *A* Sinnesknospe, nach R. Hesse, *B* mit Silber imprägnierte Haut, nach Retzius.

si.z Sinneszellen, *si.sti* Sinnesstifte, *d.z* Deckzellen, *sch* Schleimzelle, *n.f* Nervenfasern, *Rg.N* Ringnerv, *Rg.*, *Lä.M* Ring-, Längsmuskulatur, *m.f* Muskelfaser, *Ca* Kapillaren, *sens.f* sensible Faser.

werden. Die mittleren Segmente zeigen 3 solche Ringe, einen vorderen, mittleren und hinteren; doch können auch deren vier vorkommen. Der mittelste enthält die meisten Sinnesknospen, etwa 60 im ganzen Umkreis. Sie sind basal etwas dicker als distal, aus zahlreichen schmalen Zellen bestehend, die einen länglichen Kern in verschiedener Höhe aufweisen. Die Cuticula ist über der Knospe verdünnt und meist etwas vorgewölbt

(Stiftchenplatte); sie zeigt sehr feine Poren, durch welche kurze gerade Stiftchen (Sinnesborsten) nach außen vorragen, von denen je einer zu einer Sinneszelle gehört. Basal ziehen sich die Sinneszellen (Fig. 57 *A*) in lange feine nervöse Fortsätze aus, die die Grenzlamelle durchsetzen und senkrecht in die Tiefe zum Ringnerv an der Grenze von Ring- und Längsmuskulatur verlaufen. — Nach Hesse finden sich auch gewöhnliche Deckzellen als Stützzellen in der Knospe. Die Knospen werden als Tastorgane gedeutet, sind aber auch für chemische und thermische Reize empfänglich.

Neben den Knospen kommen noch viele einzelne Sinneszellen im Epiderm vor (Fig. 57 *B*), die aber nur mit der Golgi- und Methylenblaumethode nachweisbar sind. Sie sind zumeist schlank, spindelförmig, mit in verschiedener Höhe gelegenem Kern und geben basal ebenfalls einen sensiblen Axon ab. Oft gehen von ihnen noch dendritisch sich

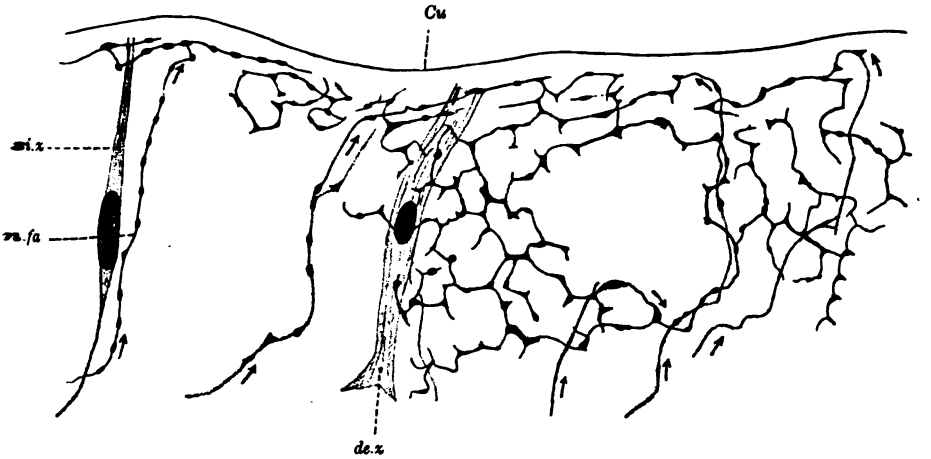

Fig. 58. Terminalgitter der in die Haut aufsteigenden sensiblen Fasern, bei *Lumbricus*.
Gitter flächenhaft dargestellt, die Pfeile kennzeichnen die im Epithel aufsteigenden Fasern (*n.fa*). *de.z* Deckzelle, *si.z* Sinneszelle, *Cu* Cuticula. Nach Dechant.

aufzweigende kurze Nebenfortsätze aus, die sich basiepithelial ausbreiten und vielleicht effektorische Lateralen vorstellen, die zu den freien Nervenendigungen (siehe unten) in Beziehung stehen. Es finden sich auch plumpere Zellen, von deren Leib basal eine größere Menge seitlicher Fortsätze neben dem wohl immer vorhandenen Hauptfortsatz entspringen. Der Hauptfortsatz zieht entweder direkt in die Tiefe, zu einem der drei oder vier an der Grenze zur Längsmuskulatur verlaufenden Ringnerven, oder er verläuft zunächst eine Strecke weit basiepithelial, um erst später zu den Ringnerven abzusteigen. — Als zuleitender Fortsatz funktioniert der distale Zellabschnitt; als perceptorischer Apparat der kurze Sinnesstift, der die Cuticula durchsetzt.

Freie Nervenendigungen. Durch Smirnow, Langdon, Lenhossek und Retzius sind im Epiderm auch freie Nervenendigungen beschrieben worden. Von den Ringnerven ziehen feine Fasern zum Epiderm, lösen sich basiepithelial zu einem Geflecht auf, von dem freie Fasern mit leichten Anschwellungen (Golgi-Methode), meist unter mehrfacher Aufteilung, zwischen den Epithelzellen emporsteigen. Neueste

Untersuchungen mit der Methylenblaumethode (DECHANT) haben gezeigt, daß die aufsteigenden Fasern bis zur Cuticula vordringen und hier vermutlich nirgends frei enden, sondern gitterartig miteinander im Zusammenhang stehen (Fig. 58). Man kann hier von einem subcuticularen Terminalgitter der sensiblen Fasern reden (vergl. dazu die Gitterbildungen im Bauchmark).

Zu welchen Zellen die Nervenendigungen im Epithel in Beziehung stehen, ist unbekannt. Vielleicht kommen die vereinzelten Nervenzellen in Betracht, die man in den Ringnerven vorfindet, andernfalls wären die Zellen im Bauchmark zu suchen.

Basiepitheliale Zellen. Basiepithelial liegen in nicht unbedeutender Anzahl Zellen, deren Form eine mannigfaltige, runde oder spindelförmige ist. Meist unterscheidet man nur deutlich den kleinen dunklen Kern, der oft, lang ausgezogen, flächenhaft im Epithel liegt. Selten rücken die Zellen zwischen den Epithelzellen etwas empor, immer kenntlich an ihrer Kleinheit und dichten Beschaffenheit. Ein Teil von ihnen erweist sich mesodermalen Ursprungs; man findet gelegentlich Lymphzellen, die die Grenzlamelle durchsetzen und dabei nicht selten in Gruppen beisammen liegen. Ob es neben diesen eingewanderten Zellen auch dauernd im Epithel befindliche, sog. Ersatzzellen (des Epithels) gibt, bleibt fraglich.

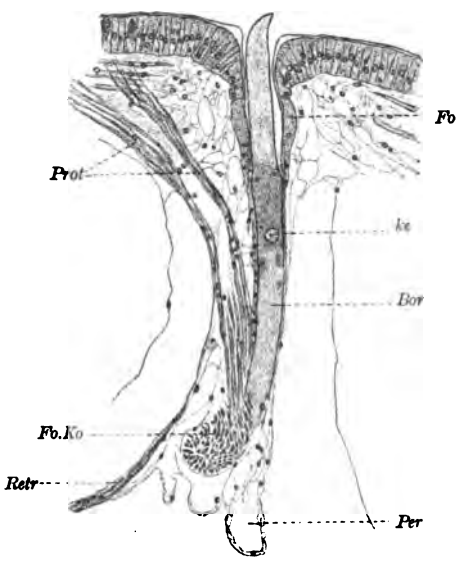

Fig. 59. *Eisenia rosea*, Borste in situ. *Fo* Follikel, *Bor* Borste, *ks* Kern einer großen, flächenhaft angeschnittenen Follikelzelle, *Fo Ko* Follikelkopf mit durchschnittener Muskulatur, *Prot* Protractoren, *Retr* Retractor, *Per* Peritoneum.

Borsten und Borstenfollikel.

Die Borsten sind (wie auch bei den Polychäten) die cuticularen Produkte gewisser Epidermzellen, die sich in den Borstensäckchen (Fig. 59) finden. Das Epiderm entbehrt im Umkreis des Follikels der Drüsenzellen; alle Deckzellen sind schlank zylindrisch, sehr regelmäßig gestellt. Am Säckchenmunde biegt das Epithel sehr scharf nach innen um und verliert rasch an Höhe, zunächst seinen Habitus wahrend (Follikelhals). Bald zeigt sich eine plötzliche Veränderung der Zellformen und es lassen sich nun zwei Zellarten unterscheiden. Die meisten Zellen bilden eine dünne Membran von undeutlich fädiger Struktur, in der bei den gewöhnlichen Methoden keine Zellgrenzen, sondern nur kleine längliche Kerne, zu erkennen sind. In dieser Membran treten, vor allem bei flächenhafter Betrachtung, leicht verdickte fladenartige Partien hervor, welche einen einzigen großen rundlichen Kern mit großem scharf markiertem Nucleolus enthalten. Da ihre physiologische Bedeutung in der Entwicklung starker Stützfibrillen liegt, die aber nur an geschwärztem

Materiale nachweisbar sind, so kann man sie als Faserzellen (Sajovič) von den andern oder eigentlichen Follikelzellen unterscheiden. Fasern finden sich in der Follikelwand dort, wo außen Muskeln inserieren (Fig. 60), was einerseits am inneren Ende des Follikelhalses (Retraktor), anderseits am blinden Follikelende (Follikelfundus: Protraktoren und Retraktor), in geringem Maße auch am Follikelkörper, d. h. an dem Abschnitt zwischen Hals und Fundus, der Fall ist. Nirgends inserieren die Muskelfasern direkt an der Borste, wie es nicht selten den Anschein hat; genauere Untersuchung läßt eingeschoben zwischen Muskel- und Stützfibrillen eine zarte Grenzlamelle (Sajovič), oft nur als feine Linie, erkennen.

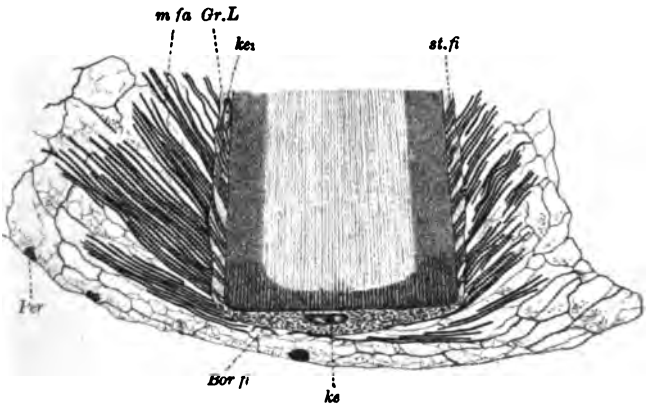

Fig. 60. Borste von *Sigalion*.
Bor.fi Borstenfibrillen, *ks* Kern der Bildungszelle, *ks₁* Kern einer Follikelzelle, *st.fi* Stützfibrillen, *Gr.L* Grenzlamelle, *Per* Peritoneum, *m.fa* Muskelfasern.

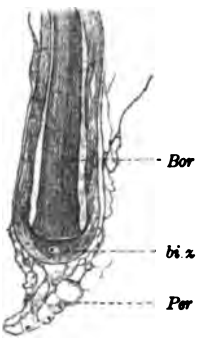

Fig. 61. Junge Borste von *Lumbricus*.
Bor Borste, *bi.z* Bildungszelle, *Per* Peritoneum.

Eine echte Cuticula findet sich nur im Follikelhals. Am Eingang zum Follikel ist sie verdickt, dann sinkt sie als Zylinder (Schornstein, siehe bei Cuticula) in das Säckchen ein und endet an der oberen Insertionsstelle des Retraktors, dessen Zug sich durch Vermittlung der erwähnten Stützfibrillen auf sie überträgt. Die chitinige Borste selbst ist das cuticulare Produkt nur einer, am ausgebildeten Follikel nicht mehr nachweisbaren Bildungszelle. Sie ist von zierlicher, leicht geschwungen S-förmiger Gestalt, im distalen Drittel (an der inneren Halsgrenze) ein wenig kantig geschwellt und läuft in eine kurze Spitze aus. Sie besteht aus zarten matt glänzenden Längsfibrillen, die von einer hellen stark glänzenden Kittsubstanz zusammengehalten werden. Es fällt nicht leicht zu entscheiden, was eigentlich als Fibrille und was als Kittsubstanz aufzufassen ist. Doch finden sich an den Präparaten nicht selten feine Spalten in der Borste, die immer den glänzenden Linien, nicht den matteren, dunkleren entsprechen. Wie es scheint durchflechten sich die Fibrillen in gesetzmäßiger Weise; vor allem spricht die Beschaffenheit der Enden junger Borsten dafür, wo Durchkreuzungen der Fasern unter spitzem Winkel leicht zu erkennen sind. Im allgemeinen ist jedoch die Faserung schwer, schwieriger als bei Polychaetenborsten, z. B. bei *Sigalion*, zu verfolgen.

Wohl immer ist die Anlage eines Ersatzfollikels (Fig. 61), als kleiner Anhang am Follikelfundus vorhanden. Man unterscheidet

in seinem hellen Sarc einen großen Kern, der vielleicht (samt Sarc) sich direkt von der Bildungszelle der vorhandenen Borste ableitet, und kleine Kerne, die denen der Follikelzellen entsprechen. Nicht selten ist diese Anlage umfangreicher und in ihr die Bildung einer neuen Borste im Gang (man kann auch gelegentlich zwei solche Ersatzfollikel antreffen). Statt eines großen Kerns sind dann mehrere vorhanden und von gut begrenzten Sarckörpern umgeben. Zur Borstenbildungszelle wird nur eine dieser jungen Zellen, aus den andern gehen die Faserzellen hervor.

Die Bildungszellen (Fig. 62) sind, wie schon erwähnt, ziemlich umfangreich; die jeweilig funktionierende, am Grund des Ersatzfollikels gelegene, hat die Form einer konkav-konvexen Linse, deren hohler Fläche die junge Borste aufsitzt. Der Kern ist groß und abgeplattet; er liegt in der Mitte der Zelle, der Borste dicht an. Die Zelle ist um so dicker, je jünger die Borste ist. Dann besitzt sie über dem Kern einen ziemlich breiten Sarcsaum, der in unmittelbarer Nähe der Borstenbasis von besonders dichter Beschaffenheit ist. Im ganzen Zellleib sind Fibrillen in gedrängter Anordnung vorhanden, die sich leicht mit Eisenhämatoxylin schwärzen. Die Fibrillen verlaufen im basalen Zellteil flächenhaft und scheinen sich zu durchflechten. Neben und über dem Kerne ist ihr Verlauf ein schräg ansteigender, der um so steiler wird, je mehr die Fibrillen sich der Borstenbasis nähern. An günstigen feinen Schnitten läßt sich der Zusammenhang der Zellfibrillen mit den basal zu Bündeln vereinigten Borstenfibrillen mit Sicherheit feststellen (Sajovič), trotz der sehr dichten Beschaffenheit des distalen Zellbezirks (Übergangszone). An fertigen Borsten ist oft ein schmaler Spalt zwischen Borstenbasis und Übergangszone zu erkennen, der als Schrumpfungsprodukt zu deuten ist.

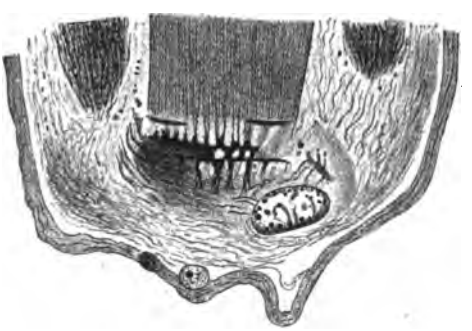

Fig. 62. Bildung der Borstenfibrillen. Nach Sajovič.

Auch in den jungen Faserzellen ist eine Faserung mit überraschender Schärfe nachweisbar. Die Fibrillen verlaufen zum großen Teil parallel zur Längsachse der Borste; dies gilt vor allem für die seitlichen Zellbezirke, während im mittleren Bereiche die Anordnung nicht genauer festzustellen ist. Beziehungen der Fibrillen zur Borstenoberfläche selbst und zur anliegenden zarten Grenzlamelle sind noch nicht mit Sicherheit festzustellen und ergeben sich wohl erst im Lauf der Entwicklung des jungen Follikels, der, wie es scheint, den alten Follikel, wenigstens soweit Körper und Fundus in Frage kommen, ganz verdrängt. Gewisse Bilder lassen auf Degeneration des alten Follikels schließen, wobei die alte Borste entweder nach außen gelangt oder in die Leibeshöhle hineinfällt; der neue Follikel dürfte mit dem Hals des alten verwachsen und zugleich mit der Muskulatur Verbindungen eingehen. Diese Fragen bedürfen noch genauerer Untersuchung.

3. Kurs.

Bauchmark.

Das Bauchmark liegt frei in der Leibeshöhle und wird vom peritonealen Endothel, von einer dünnen Längsmuskellage mit eingebetteten Blutgefäßen und von einer zarten Neurallamelle umgeben. Das Mark selbst zeigt dicht nebeneinander die paarigen lateralen Nervenfaserstränge, zwischen welche sich noch ein dünner unpaarer Strang, in dorsomedialer Lage, einkeilt. In den sehr kurzen Konnektiven (Fig. 63) sind die rundlichen Stränge scharf ge-

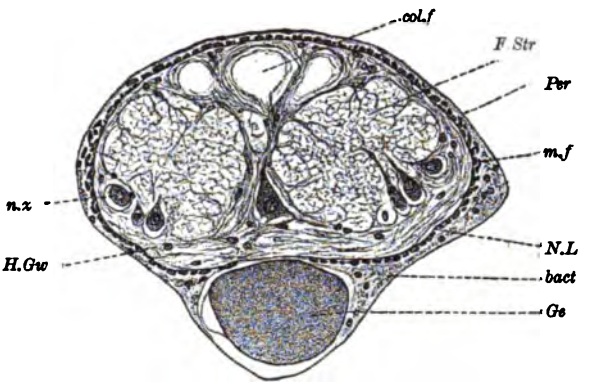

Fig. 63.
Eisenia rosea, Querschnitt eines Konnektivs.
F.Str. Nervenfaserstrang, *col.f* mittlere Kolossalfaser mit Laterale, *n.z* Nervenzellen, *H.Gw* Hüllgewebe, *N.L* Neurallamelle, *m.f* Muskelfasern, *Per* Peritoneum, *bact* Bacteroiden, *Ge* Subneuralgefäß.

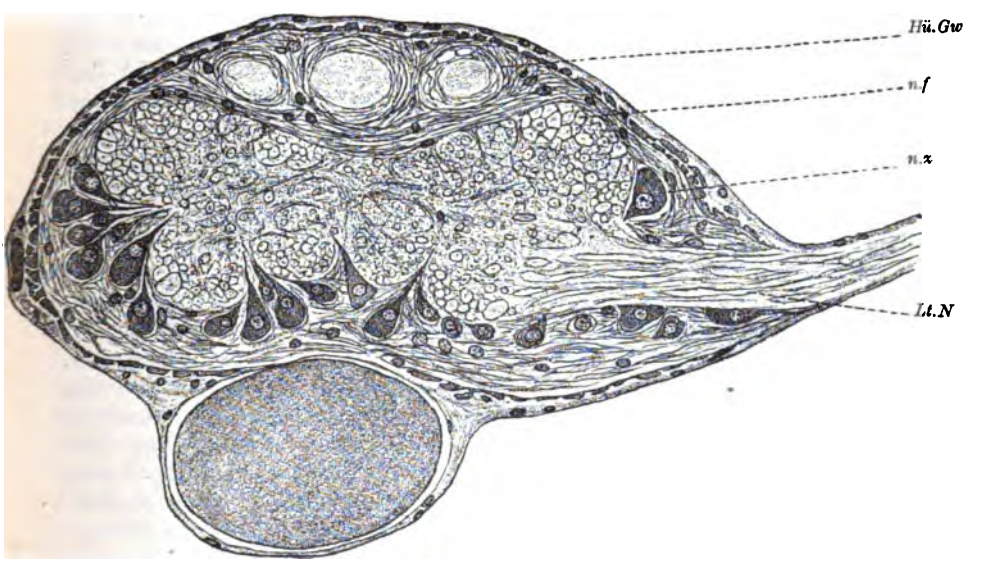

Fig. 64. *Eisenia rosea*, Querschnitt eines Ganglions.
n.z Nervenzelle, *n.f* Nervenfaser, *Hü.Gw* Hüllgewebe, *Lt.N* Lateralnerv.

sondert; in den langgedehnten, wenig dickeren Ganglien sind sie lokal durch die breiten Kommissuren verbunden und ihre einander zugekehrten Konturen verwischt. Ventral und seitlich liegen ihnen überall Nerven-

zellen an, die in den Konnektiven nur vereinzelt vorkommen, in den Ganglien (Fig. 64) aber in zwei ventro-medialen und zwei lateralen Gruppen dicht gedrängt sind und ihre dicken Hauptfortsätze bündelweise in die Faserstränge einsenken. Über den Faserströngen liegen drei Kolossalfasern völlig isoliert nebeneinander (sog. Neurochorde). Alle nervöse Substanz ist umscheidet von einem locker-faserigen Gewebe (Hüllgewebe), in welchem auch vereinzelte Blutkapillaren und Lamellen bindiger Substanz liegen. Es füllt den Raum zwischen den Strängen, Zellpacketen und der Neurallamelle vollständig aus. Eine innere Lamelle in Umgebung der Faserstränge fehlt, dagegen sind die Kolossalfasern von zarten durchbrochenen Lamellen von Bindesubstanz eingescheidet. Gliazellen liegen in unmittelbarer Benachbarung der Faserstränge, in diese zum Teil oder auch ganz eingesenkt.

Über die Anordnung der Nervenfasern in den Faserströngen ist im allgemeinen folgendes zu sagen. Jeder Strang zeigt periphere Einkerbungen, die durch eindringende Fortsätze der Nerven- und Gliazellen bedingt sind. Er erscheint hierdurch in unbestimmt umrandete Lappen gegliedert, die aus Querschnitten von Nervenfasern verschiedener Stärke zusammengesetzt werden. Gegen einwärts liegen die Fasern lockerer; es drängt sich zwischen sie immer reichlicher punktartige, feinfaserige Substanz (sog. Nervenfilz, Neuropil, Punktsubstanz), die zentral in den Strängen fast allein vorhanden ist. Auch peripher fehlen zart faserige und punktförmige Anschnitte nicht, sie sind aber hier nicht häufig. Sie bestehen aus dreierlei Elementen, deren Unterscheidung mit den gewöhnlichen Methoden nicht gelingt: aus Lateralen und Terminalen der Nervenfasern, aus verzweigten Dendriten der Nervenzellen, aus Gliafasern und aus Fäden und Körnern des Hüllgewebes. Die nervösen Elemente treten bei elektiver Färbung ihrer leitenden Neurofibrillen (siehe unten), besonders wenn quer getroffen, deutlich hervor; die Glia wird durch Eisenhämatoxylin geschwärzt und hebt sich dann scharf ab. Das Hüllgewebe charakterisiert sich durch seine negativen färberischen Eigenschaften. Es ist neben differenzierter Glia vor allem an Stellen, wo es sich dichter zu fein längsfaserigen Strängen zusammendrängt, deutlich zu unterscheiden; bei den verschiedenen Regenwurmarten ist es verschieden reich entwickelt.

Die Kolossalfasern sind durch eine besonders dicke, lockere Schicht von Hüllgewebe, vermischt mit Gliafasern, eingehüllt, deren Zwischensubstanz bei Osmiumbehandlung sich schwärzt, daher Myelin enthalten dürfte (FRIEDLÄNDER). Als Bildner des Myelins haben wir wohl das Hüllgewebe anzusehen. Von den Kolossalfasern gehen ab und zu Lateralen in die Faserstränge ab, die sich rasch verjüngen und bald verlieren. Gelegentlich nimmt man in den Kolossalfasern schräg durchlaufende Quersepten wahr (siehe Näheres weiter unten). Von Nervenfasern macht sich durch ansehnliche Größe jederseits ventral noch eine Faser bemerkbar, die, gleich den Kolossalfasern, durch besonders zarte Neurofibrillen ausgezeichnet ist (große ventrale Fasern). — Unter den Nervenzellen fallen besonders große Elemente in ventromedialer Lage zwischen den Faserströngen auf, die vereinzelt vorkommen und deutlich multipolar geformt sind. — Quer durch die Faserstränge verlaufende und sich überkreuzende Fasern charakterisieren die Kommissuren; es gelingt nicht selten, Axone von der Zelle, an der sie entspringen, bis

in die entgegengesetzt liegende Nervenwurzel zu verfolgen. Sonst verlaufen alle größeren Fasern längs, auch biegen die Hauptfortsätze der Nervenzellen, falls sie nicht das Bauchmark verlassen, rasch in longitudinale Richtung um. Wo Seitennerven entspringen, treten in diese, unter Umbiegung in quere Verlaufsrichtung, zahlreiche Nervenfasern ein. Von außen gelangen ins Bauchmark die sensiblen Fasern, deren Nachweis am besten mit der Golgimethode geschieht (siehe genaueres über die Faserverläufe weiter unten).

Mesodermaler Überzug. Die mesodermale Gewebsschicht, die das Bauchmark umgibt, besteht außen aus flachen peritonealen Endothelzellen, deren seitliche Grenzen, wenigstens in der oberflächlichen Zellregion, leicht wahrzunehmen sind. Sie zeigen polygonalen Umriß, wie die Zellen des Peritoneums am Hautmuskelschlauche; die Grenzlinien verlaufen meist gezackt, die Zellen greifen ineinander ein mit ihren seitlichen Flächen. Man trifft in ihnen dieselben stäbchenförmigen Bakteroiden die das Bindegewebe der Somatopleura charakterisieren (siehe dort). Durch Lücken der Grenzlamelle dringen Zweige der im Endothel eingebetteten Blutgefäße als Kapillaren in das Bauchmark ein.

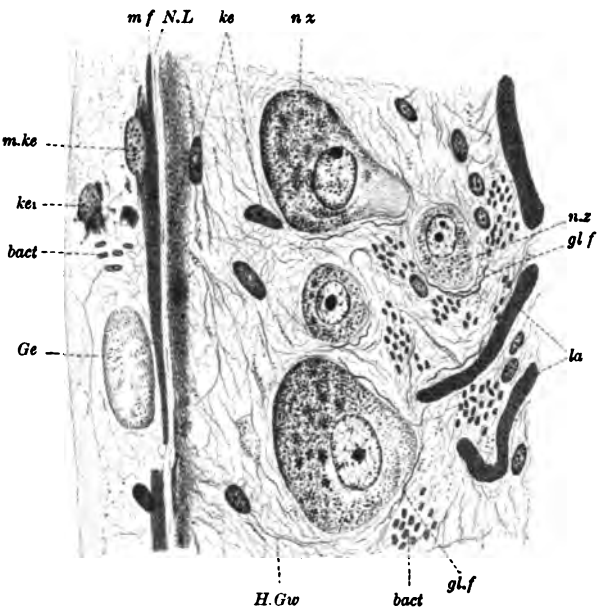

Fig. 65. *Lumbricus*, Randpartie eines Bauchmarkquerschnittes.
H.Gw Hüllgewebe, *gl.f* Gliafasern, *n.z* Nervenzellen, *bact* Bacteroiden, *Ge* Gefäß, *N L* Neurallamelle, *ke* Hüllgewebskerne, *ke₁* Peritonealkerne, *m.ke* Muskelkern, *m f* Muskelfaser.

Die Grenzlamelle ist von homogener Beschaffenheit. Man unterscheidet in ihr auf Querschnitten, in mittlerer Lage, mehr der Innen- als der Außenfläche genähert, eine Reihe von Punkten, die längsverlaufenden Fibrillen entsprechen, welche auf gut geführten Längsschnitten, besonders an der Übergangsstelle in die Wurzeln, leicht verfolgt werden können. Sie sind nicht elastischer Natur, wie ihr negativ färberisches Verhalten bei Orcëinfärbung erweist.

Hüllgewebe. Die Faserstränge des Bauchmarks sind eingescheidet und auch durchsetzt von einem lockeren Gewebe, das von der Glia morphologisch scharf zu unterscheiden ist. Genetisch dürfte es allerdings, ebenso wie die Glia, vom Ektoderm stammen und stellt wohl nur eine Abart dieser vor (siehe auch bei Arthropoden und Vertebraten). Es besteht aus verästelten, lokal körnchenreichen Zellen (Fig. 65) von fädiger Struktur, die in Habitus und Beschaffenheit an Bindegewebszellen erinnern, auch gleich diesen gelegentlich Bakteroiden enthalten und vielleicht

Bildner lamellöser Züge von Bindesubstanz sind, die ins Innere des Marks (ausgenommen die Faserstränge) eindringen und besonders in Umgebung der Kolossalfasern deutlich hervortreten.

Glia. Die von JOSEPH zuerst beschriebenen Gliazellen des Regenwurms sind ungemein charakteristisch gebaute Zellen, die sich von den Hüll- und Nervenzellen auffallend unterscheiden. Sie liegen in unmittelbarer Umgebung der Faserstränge, vornehmlich an der medialen, dorsalen und lateralen Seite, seltener ventral; im Innern der Stränge scheinen sie so gut wie ganz zu fehlen; hier sind nur ihre Ausläufer, die Gliafasern, vorhanden. Ihr Bau ist folgender. Im Umkreis eines dunklen Kernes von rundlicher, länglicher oder auch abgerundet-eckiger Form, liegt ein Mantel feiner Fibrillen (Fig. 66), die, zu Fasern vereinigt, zum Teil in den benachbarten Faserstrang ausstrahlen und sich hier nach allen Richtungen hin verzweigen, zum Teil auch den Strang außen in der Längsrichtung begleiten. Die Verzweigung scheint vorwiegend in der Nähe des Zellkörpers stattzufinden; die derart entstandenen Zweigfasern zeigen nur geringe Neigung zur Verästelung. Es sind gleichmäßig dicke, scharf konturierte homogene Fasern von gestrecktem oder geschlängeltem Verlaufe. Sie gleichen Drähten an Aussehen; wo eine Faser durchschnitten ist, krümmt sie sich gewöhnlich hakig um. Die Fasern verlaufen zum größten Teil parallel zu den Nervenfasern; viele dringen aber auch in das äußere Hüllgewebe ein und sind in Umgebung der Nervenzellen als nach den verschiedensten Richtungen verlaufende, scharf sich markierende, gewundene Linien reichlich anzutreffen. Sie können auch bis zur Lamelle verfolgt werden, wo sie zum Teil fußartig enden, zum Teil aber auch in tangentialen Verlauf umbiegen. So dicht auch allerorts die Gliafasern gehäuft sind, so erscheinen sie doch nur als Einlagerungen im Hüllgewebe.

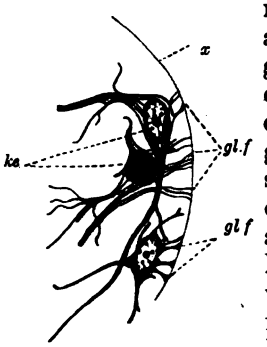

Fig. 66. *Lumbricus*, Glia des Bauchmarks.
ke Kerne, *gl.f* Gliafaser, *x* Grenzlinie eines Nervenfaserstranges und des Nervenzellbelags.

Auf Querschnitten erscheinen die Zellkörper von gedrungener Gestalt, meist wie flache oder spitze Keile sich zwischen die äußeren Nervenfaserbündel eindrängend. In unmittelbarer Umgebung des Kerns, der einen kleinen Nucleolus zeigt, liegt der dichte Gliamantel, der von Fibrillen gebildet wird, welche aus den Fortsätzen einstrahlen, um in andere wieder auszustrahlen.

Die Gliafasern dringen auch in die Seitennerven ein und sind in allen Nerven des Tieres nachweisbar. Sie begleiten die Nervenfasern in leicht gewelltem longitudinalem Verlaufe. Auch Gliazellen von gestreckter spindelförmiger Gestalt sind in die Nerven eingebettet.

Phylogenetisch leitet sich die Glia von den Deckzellen des Epiderms ab. Bei epithelialer Lage des Bauchmarks, z. B. bei dem Polychaeten *Sigalion squamatum*, der in dieser Hinsicht die instruktivsten Bilder gibt, nehmen die im Bereich des Bauchmarks gelegenen Deckzellen den Charakter von Stützzellen (Fig. 67) an. Die Zelle ist faserartig verlängert und besteht vorwiegend aus einer derben Stützfaser, die sich färberisch gleich den Gliafasern verhält und distal in feinere Fibrillen aufsplittert, welche, peripher an einem kernhaltigen kegelförmigen Zell-

körper verlaufend, an der Cuticula inserieren. Basal endet die Faser mit fußartiger Verbreiterung an der Grenzlamelle des Epithels. Es finden sich nun unter den Deckzellen in regelmäßiger reihiger Verteilung (jedem Nervenfaserstrang entspricht eine Reihe) Zellen, deren Kern in größerer Tiefe, seitlich an der Stützfaser, liegt und bei denen die Stützfaser sich basal in Zweige auflöst, die in welligem Verlaufe einen Nervenfaserstrang umscheiden, wohl auch in ihn oder in eine abgehende Nervenwurzel eintreten. Man kann diese Zellen als epitheliale Gliazellen bezeichnen, die eine innige Beziehung zum Nervensystem eingehen und mit der Cuticula nur noch lose Verbindung wahren. Von ihnen würden sich ontogenetisch (bei *Sigalion*) die echten Gliazellen ableiten, die hier auch vorhanden und ganz dem Nervensystem einverleibt sind. Man vergleiche hierzu auch Fig. 68 von *Gordius*.

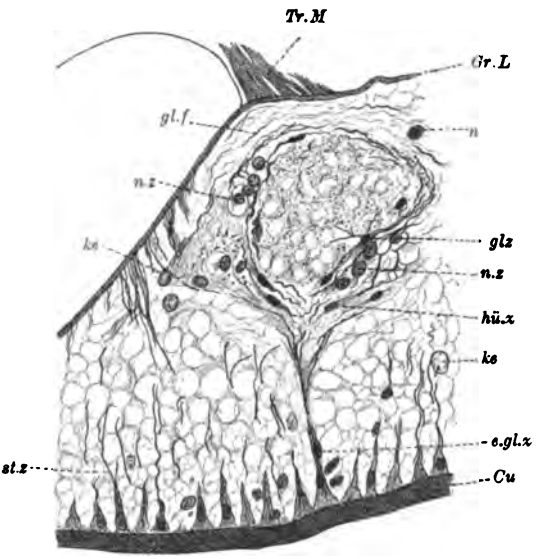

Fig. 67. Epitheliale Gliazellen von *Sigalion squamatum*. Querschnitt einer Bauchmarkhälfte und der umgebenden Hautpartie.
Cu Cuticula, *Gr.L* Grenzlamelle, *e.gl.z* epitheliale Gliazelle, *gl.s* Gliazelle, *gl.f* Gliafaser, *n.z* Nervenzelle, *hü.s* Hüllzelle, *Tr.M* Transversalmuskulatur, *ke* Kerne, *st.z* Stützzelle.

Nervenzellen. Die Nervenzellen sind kolbig geformte Zellen von verschiedener, gelegentlich ansehnlicher Größe, mit stets mehreren Fortsätzen (APATHY), unter denen gewöhnlich nur ein einziger, der Axon, deutlich in Verlängerung des Kolbenendes hervortritt. Wenn die Dendriten stark entwickelt sind, zeigt der Zellkörper unregelmäßig polygonale Form. Es gilt dies besonders für die großen Zellen, die sich medioventral zwischen den Strängen finden. Der Kern liegt mittelständig, ein wenig gegen den Hauptfortsatz hin verschoben; er ist kugelig oder oval, bläschenartig und mit einem, selten zwei, Nucleolen und einem lockeren Nucleomitom ausgestattet. Das Sarc färbt sich meist intensiv und ist dann dicht erfüllt von Körnchen, zwischen denen oft helle Räume bleiben. Manchmal erscheint die Zelle von Vakuolen durchsetzt, die sich als Anschnitte

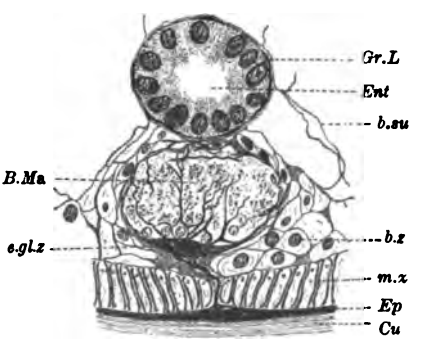

Fig 68. Epitheliale Gliazelle von *Gordius aquaticus*.
B.Ma Bauchmark, *Ent* Enteron, *Ep* Epiderm, *Cu* Cuticula, *Gr L* Grenzlamelle, *M.z* Muskelzelle, *b.z* Bindezelle, *b.su* Bindesubstanz, *e.gl.z* epitheliale Gliazelle.

heller Kanälchen bei näherer Prüfung ergeben. Fig. 69 zeigt ein stark entwickeltes Kanälchen, das eine zarte acidophile Granulierung enthält. Im Umkreis des Kerns kann eine Zone von Körnchen frei bleiben; das gleiche gilt für die verschmälerte Zellpartie, die sich in den Hauptfortsatz auszieht. Während die Nebenfortsätze hinsichtlich der Sarcbeschaffenheit ganz dem Zellkörper gleichen, ist das Axonsarc körnchenfrei; man sieht am konservierten Material die intra vitam flüssige Grundsubstanz des Axons (sog. Perifibrillärsubstanz) als feine Granulation, die von der körnigen Zellstruktur leicht zu unterscheiden ist, ausgefällt. Das wichtigste Element des Zellkörpers, sowie der Dendriten und des Axons, sind die Neurofibrillen, die, wie im allgemeinen angenommen wird, das leitende Element der Nervensubstanz repräsentieren. Über sie wird sogleich ausführlicher zu berichten sein; von weiteren Bestandteilen der Zellen und Fasern seien noch angeführt: erstens Centrosomen, die Joseph in den Zellen des Gehirns und Rand auch anderwärts auffand, und eine zarte Scheide in Umgebung der Axone, die wohl deren Bildungsprodukt vorstellt und als Faserscheide, bezw. Innenscheide zu bezeichnen ist. Von Innenscheide redet man, wenn wie z. B. bei den Kolossalfasern sich noch eine von Hüllgewebe und Glia gebildete Außenscheide, die, wie bereits bemerkt, durch Myelingehalt ausgezeichnet ist, vorfindet. Für die Innenscheide der Neurochorde ist es übrigens charakteristisch, daß sie in die Perifibrillärsubstanz feinste longitudinale Septen vorsendet, die fast bis zum Faserzentrum sich erstrecken (Fig. 70).

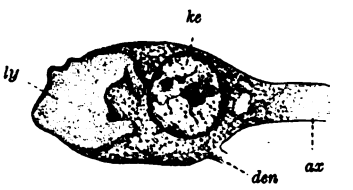

Fig. 69.
Lumbricus terrestris, Nervenzelle aus Bauchmark.
ke Kern, *ax* Axon, *den* Dendrit, *ly* Saft- (Lymph-)kanälchen.

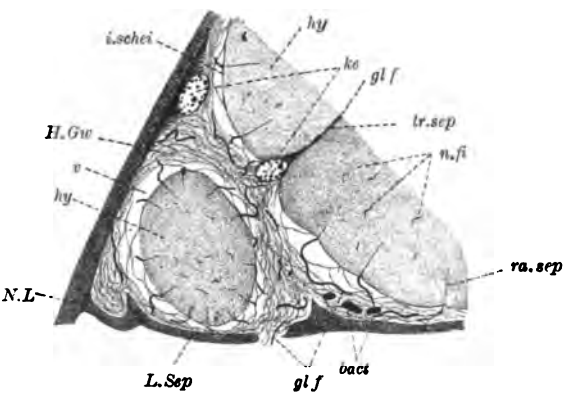

Fig. 70. *Eisenia rosea*, Kolossalfasern des Bauchmarks und Umgebung, die größte mittlere Faser nur zum Teil.
hy Perifibrillärsubstanz, *n.fi* Neurofibrillen, *H.Gw* Hüllgewebe, *ra.sep* und *tr.sep* vom Hüllgewebe gebildete Radial- und Transversalsepten, *gl.f* Gliafasern, *v* Lücke, *ke* Hüllgewebskerne, *bact* Bacteroiden, *N.L* Neurolamelle und Septen derselben (*L.Sep*), *i.schei* Innenscheide.

Die Neurofibrillen sind am besten in den Axonen zu studieren (Fig. 71). Sie finden sich hier meist in der Einzahl und sind dann relativ stark; seltener kommen mehrere bis viele vor, die wegen ihrer Feinheit schwer zu erkennen sind. Alle grenzen sich bei gut gelungener Vergoldung oder Hämatoxylinfärbung scharf von einander ab und sind von drehrunder, völlig glatter Form. In gestreckten Nervenfasern verlaufen sie gerade; fast immer sieht man sie aber in spirale Windungen gelegt, infolge von Verkürzungen der Nervenfasern bei der Konser-

vierung. Beim Eintritt in die Nervenzelle lösen sich die stärkeren Fibrillen in feinere Elemente auf (Elementarfibrillen) und bilden ein lockeres Geflecht, das den Kern umspinnt (Zellgitter, APATHY). An Hämatoxylinpräparaten wird das Gitter durch die gefärbten Körner des Sarcs meist verdeckt und nur einzelne Windungen der Fibrillen treten hier und da hervor; dagegen läßt es sich an Goldpräparaten (APATHY) gut studieren. Es repräsentiert eine Verbindung aller in die Nervenzelle, auch von den Nebenfortsätzen her, eintretenden Neurofibrillen, eine Umschaltevorrichtung, welche die Zelle als Zentrum der Fibrillenleitung erscheinen läßt.

Sehr gut sind die Zellgitter an den großen Nervenzellen von *Hirudo* zu untersuchen. Hier gibt es relativ nur wenig Fibrillenmaterial, das

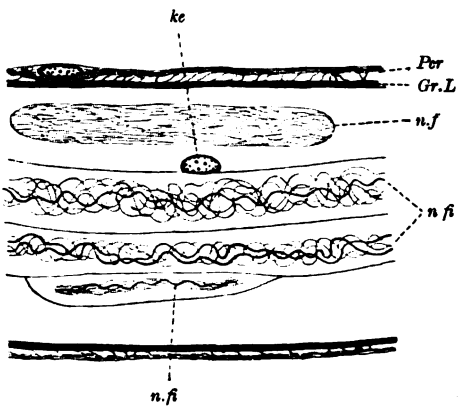

Fig. 71. *Lumbricus*, Neurofibrillen eines Nerven.
n.f Nervenfaser mit feinen Neurofibrillen (*n fi* = stärkere Fibrillen oder Fibrillonen), *ke* Kern, *Per* Peritoneum, *Gr.L* Grenzlamelle.

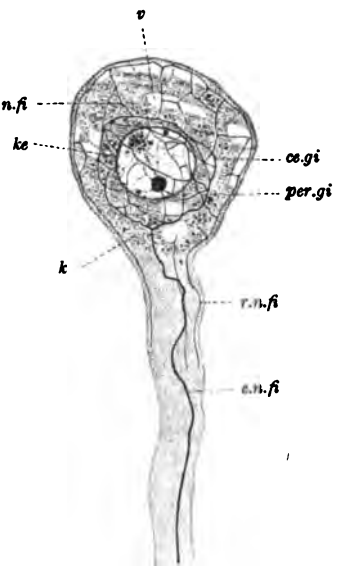

Fig. 72. *Hirudo medicinalis*, Nervenzelle.
ke Kern, *n fi* Neurofibrillen, *k* Neurochondren, *r.* und *e.n.fi* receptorische und effektorische Neurofibrille, *ce.* und *per.gi* centrales und peripheres Zellgitter. Nach APATHY.

sich nicht selten in zwei konzentrischen Gittern anordnet. Man unterscheidet (Fig. 72) dann ein peripher gelegenes Außengitter und ein den Kern umgebendes Innengitter (meiste kleinere Zellen). Beide Gitter stehen durch Fibrillen in Zusammenhang; sämtliche Gitterfibrillen strahlen in den Axon ein. In diesem ist entweder die Anordnung der Fibrillen eine gleichmäßige, lockere (kolossale Zellen), oder man unterscheidet eine stärkere axiale Fibrille und feinere periphere, die in die entsprechend gelegenen Gitter übergehen (meiste kleinere Zellen). Aus dem Eintritt der peripher verlaufenden Fibrillen in die nahe am Zellkörper entspringenden Nebenfortsätze des Axons (sog. Axodendriten) läßt sich schließen, daß es zuleitende Fibrillen sind, während die axialen stärkeren Fibrillen sich direkt zur Muskulatur begeben, also ableitende sind. In den großen Axonen und Zellen lassen sich beiderlei Fibrillen,

da sie sich lockerer verteilen und gleichartig ausgebildet sind, nicht ohne weiteres unterscheiden.

Durch starke, in der Einzahl vorhandene Neurofibrillen sind bei *Lumbricus* (*Hirudo* u. a. Wirbellosen) die motorischen Fasern charakterisiert, während die sensiblen Fasern, welche von der Peripherie her zum Bauchmark verlaufen, nur eine Anzahl sehr feiner Fibrillen enthalten (APATHY). Indessen dürften, wie bei den Crustaceen (BETHE), die Verhältnisse auch gelegentlich umgekehrt liegen und daher die Dicke und Zahl der Fibrillen nur einen unsicheren Anhaltspunkt für die Deutung einer Nervenfaser, ob motorisch oder sensibel, bieten. Zarte Fibrillen kommen in den Kolossalfasern und in den zwei großen ventralen Fasern vor. Speziell von den Kolossalfasern ist das Verhalten der Fibrillen genauer bekannt (APATHY). Man sieht ein medial verlaufendes dichtes Bündel, in dem eine oder mehrere mäßig dünne und mehrere äußerst feine Fibrillen zu unterscheiden sind. Von diesem medialen Bündel aus, neben dem noch vereinzelt freie Fibrillen vorkommen, gehen Fibrillen durch die oben erwähnten Fortsätze, aber auch direkt durch die Myelinscheide hindurch, nach außen und verlieren sich im Neuropil.

Entsprechend dem Verlauf ihrer Axone lassen sich im Bauchmark zwei Arten von Nervenzellen unterscheiden: 1. motorische Zellen, deren Hauptfortsatz durch eine Nervenwurzel desselben oder eines benachbarten Ganglions, derselben oder der entgegengesetzten Seite, nach außen zur Muskulatur zieht, um hier, sich aufzweigend, zu enden; 2. Schaltzellen, deren Hauptfortsatz im Bauchmark verbleibt und sich hier aufzweigt. Zu diesen gehören vor allem die Neurochordzellen, d. h. jene Zellen, deren Axon eine Kolossalfaser vorstellt und von denen die zum medianen Neurochord gehörige in den vordersten Ganglien, die zu den lateralen gehörigen in den hintersten Ganglien gelegen sind (FRIEDLÄNDER). Es sei hier übrigens bemerkt, daß wahrscheinlich jede Kolossalfaser zu mehreren oder vielen Zellen in Beziehung stehen dürfte, wenigstens konnte für *Criodrilus* dieser Nachweis geführt werden (siehe später zu veröffentlichende Befunde HÖNIGS). — Außerdem dürften im Bauchmark noch Zellen vorkommen, deren Axon zum Epiderm verläuft und hier zu den Drüsenzellen in Beziehung tritt (sekretorische Zellen). Für alle Zellen gilt eine regelmäßig paarweise Anordnung im Bauchmark, d. h. einer motorischen oder sensiblen Zelle der einen Seite entspricht eine gleiche der andern Seite (KRAWANY). — In allen Fasern finden sich einzelne Neurofibrillen, die nicht in das Zellgitter eintreten, sondern nur den Fortsätzen zukommen. So kann nach APATHY eine Neurofibrille durch eine Laterale des Hauptfortsatzes in diesen eintreten und direkt zur Muskulatur verlaufen, oder sie verläßt durch eine andere Laterale den Hauptfortsatz wieder. Da sämtliche dem Bauchmark angehörige Verzweigungen der Fasern im Neuropil nicht enden (APATHY), vielmehr ihre Neurofibrillen in Verzweigungen anderer Fasern weiter zu verfolgen sind, so ergibt sich ein direkter Zusammenhang aller Nervenzellen im sog. Elementargitter. Im Elementargitter können Neurofibrillen aus Verzweigungen verschiedener Art direkt in motorische Fasern eintreten und zur Muskulatur sich begeben, ohne erst das Zellgitter der betreffenden motorischen Zelle zu durchlaufen.

Der Fibrillenaustausch der verschiedenen Nervenzellen im Elementargitter ist ein lokalisierter (BETHE, PRENTISS), kein diffuser, wie APATHY annahm. Jede Zelle hat einen bestimmten Verzweigungsbereich, der sie in Verbindung mit nur ganz bestimmten anderen Zellen

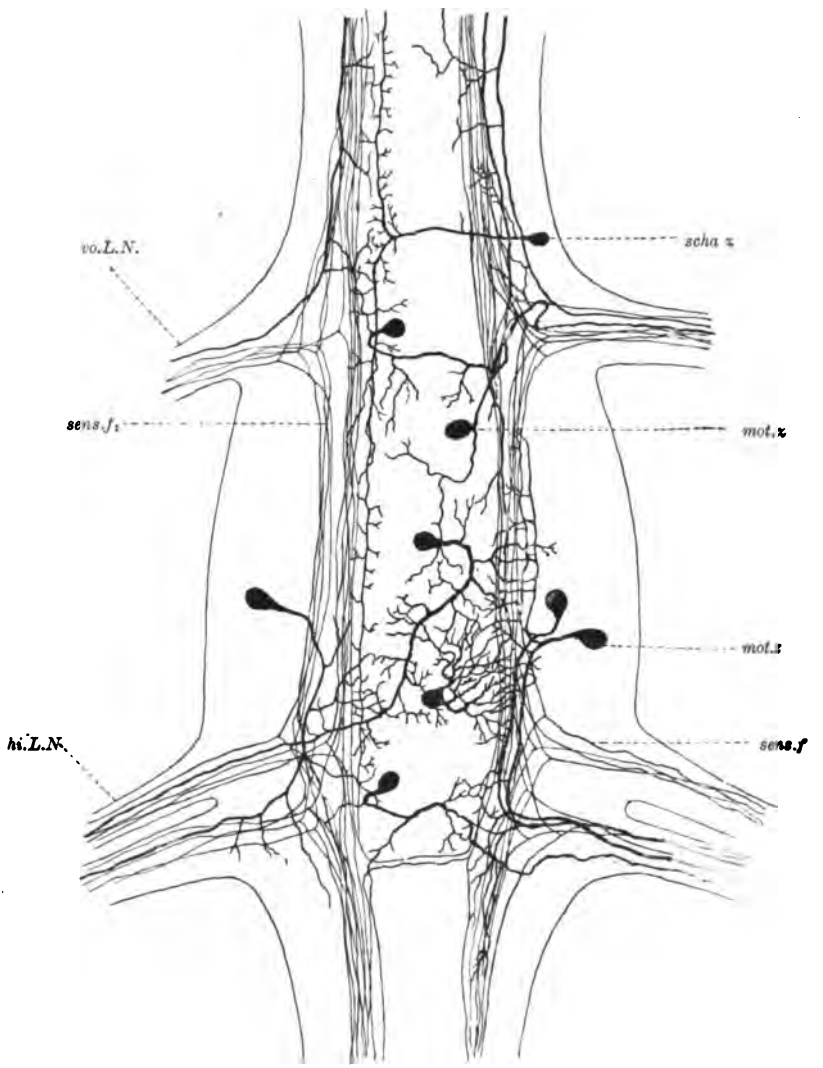

Fig. 73.
Lumbricus sp., Bauchmarksganglion, mit der GOLGI-Methode behandelt.
mot.z motorische Zellen, *scha.z* Schaltzelle, *sens.f* sensible Faser, *sens.f*$_1$ desgl., nach der T-förmigen Teilung, *vo* und *hi.L.N* vordere und hintere Lateralnerven. Nach G. RETZIUS.

bringt. So erscheint jede Zelle mitsamt dem Komplex ihrer Verzweigungen als Einheit (Neuron, WALDEYER), wenn auch die Elementarfibrillen direkt aus einer Zelle in die andere übergehen. Bemerkt sei übrigens, daß von RETZIUS, RAMON Y CAJAL u. a. diese Kontinuität bestritten wird.

Die Verzweigungsgebiete der einzelnen Zellen sind am besten mit der Golgi- oder Methylenblaumethode zu übersehen. Da aber beide Methoden die Perifibrillärsubstanz imprägnieren und färben, und diese an den feinsten Verzweigungen zu fehlen scheint (APATHY), enden die auf diese Weise sichtbar gemachten Ausläufer blind und das Elementargitter kommt, wenigstens was die Zusammenhänge anlangt, nicht zur Anschauung. Eine Übersicht über die verschiedenen nervösen Elemente des Bauchmarks gibt Fig. 73. Durch die Nervenwurzeln treten

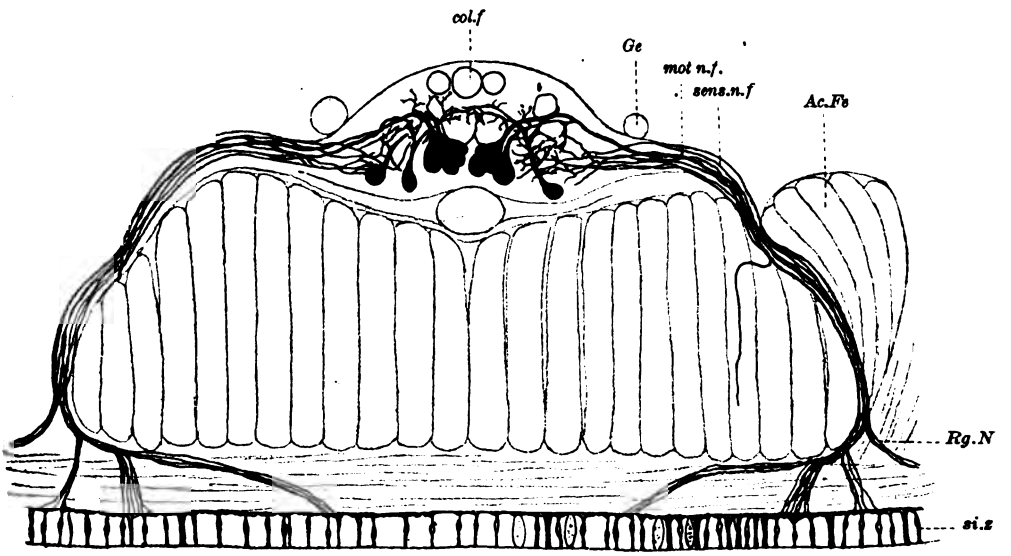

Fig. 74. *Lumbricus sp.*, ventrales Ektosoma, mit Silber imprägniert nach G. RETZIUS.
si.x Sinneszellen und zugehörige sensible Fasern (*sens.n.f*). *Rg.N* Ringnerv, *mot.n.f* motorische Nervenfaser, *Ge* Gefäß, *col f* sensorische Kolossalfaser, *Ac.Fe* accessorisches Längsmuskelfeld.

Bündel feiner sensibler Fasern ein, deren jede sich T-förmig aufteilt und den einen Ast nach vorn, den anderen nach rückwärts sendet, wo sie im Neuropil des betreffenden oder eines benachbarten Ganglions enden. Auf ihrem Verlaufe geben sie wenige kurze unverzweigte Lateralen ab; auch die Terminalen sind nicht reich ausgebildet. Dagegen sind die Lateralen und Terminalen der zu den Schaltzellen gehörigen Axone, vor allem aber die Dendriten, reich verzweigt.

In Fig. 74 sind die Beziehungen des Bauchmarks zur Peripherie übersichtlich dargestellt. Bemerkt sei noch, daß durch KRAWANY ein oberflächlich das Bauchmark umspinnender Nervenfaserplexus nachgewiesen wurde, in den sowohl Zweige der im Mark befindlichen Zellen, als auch sensible Fasern eintreten. Vermutlich steht dieser Plexus zur Innervierung der das Mark überkleidenden Muskulatur in Beziehung.

4. Kurs.

Enteroderm.

Das Enteroderm wird von zwei Zellarten gebildet, von Nährzellen und Drüsenzellen, welch letztere als Eiweißzellen zu deuten sind. Außerdem kommen eingewanderte mesodermale Elemente (Lymphzellen) vor, die zum Teil mit Exkretstoffen beladen sind, welche in das Darmlumen entleert werden. Auch Ersatzzellen sind angegeben worden.

Nährzellen. Die Nährzellen (Fig. 75) sind schlanke zylindrische Gebilde, die an der ventralen Darmseite die geringste Länge besitzen, im übrigen Bereiche dagegen derart in der Länge variieren, daß schmale Falten entstehen, die an der eigentlichen Darmwand longitudinal, an der Typhlosolis fast zirkulär oder weniger regelmäßig gestellt sind. In der Mitte der Falten, deren Kontur eine rundlich gekantete ist, sind die Zellen etwa ums Doppelte länger als am Boden der engen Furchen.

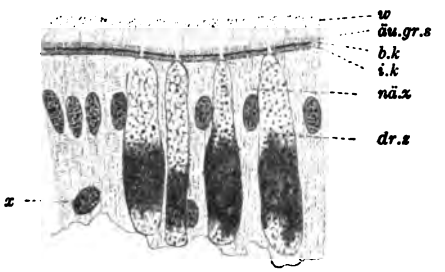

Fig. 75.
Eisenia rosea, Stück des Enteroderms.
näx Nährzelle, *dr.x* Drüsenzelle, *x* Lymphzelle (?), *w* Wimpern, *äu.gr.s* äußerer Grenzsaum, *b.k* Basalkörner, *i.k* innere Körner.

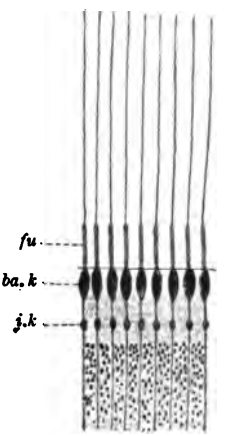

Fig. 76. Nährzelle, distaler Saum.
Nach JOSEPH; schematisch.
fu Fußstück, *ba.k* Basalkorn, *i.k* inneres Korn.

Immer ist die distale Endfläche der Zellen von gleicher Breite; die Dicke der Zelle schwankt, je nach dem Füllungszustande der Eiweißzellen oder auch der Nährzellen selbst, derart, daß entweder unter der Endfläche eine starke Verschmälerung vorliegt, oder die Zelle fast rein zylindrische Gestalt aufweist. Die Zellen der eigentlichen Darmwand sind, wie es scheint, immer bewimpert; an der Typhlosolis werden Wimpern oft vermißt. Der Kern liegt in mittlerer Zellhöhe, ist oval oder gestreckt, reich an Nucleom und läßt einen kleinen Nucleolus unterscheiden.

Das Sarc ist deutlich längsfädig struiert. Distal trägt jeder Faden ein deutliches, länglich geformtes Basalkorn und setzt sich direkt in eine Wimper fort (Fig. 76). In kurzer Entfernung liegen einwärts von den Basalkörnern kleinere Körner; zwischen beiden Reihen befindet sich ein heller Innensaum, dem sich noch ein anderer heller Saum, unter den Innenkörnern, gesellen kann (JOSEPH). An den Wimpern sind Fußstücke zu unterscheiden, die die Höhe des Innensaumes fast um das Doppelte übertreffen. Ein Endbulbus der Fußstücke fehlt.

Die eigentliche Wimper schwärzt sich leicht. Wenn die Zellen der Wimpern entbehren, sind doch immer die Fußstücke vorhanden, die dann wie ein Stäbchensaum erscheinen. Bemerkenswert ist, daß dann auch immer die Basalkörner fehlen (JOSEPH, BRASIL für *Lagis*, eine Polychaete). — In den Nährzellen wurde von WILLEM & MINNE Fett nachgewiesen. Schlußleisten sind zwischen den distalen Zellenden, in der Höhe der Basalkörner vorhanden, doch nicht immer gut zu erkennen.

Eiweißzellen. Diese an Zahl mit den Nährzellen konkurrierenden Elemente (Fig. 75) sind von äußerst wechselnder Form und Beschaffenheit. Bei der Sekretentwicklung erscheinen sie zylindrisch, doch mit halsartig verdünntem peripherem Ende, das zwischen die verbreiterten Enden der Nährzellen sich einschiebt. In den Längswülsten des Epithels erscheint dann der distale Abschnitt unter der halsartigen Verjüngung kolbenartig geschwellt, während der übrige Zellteil oft fadenartig dünn sich auszieht. Das Sarc ist regelmäßig wabig struiert; oft wird die ganze Breite des gedehnten mittleren Zellleibs von einer Wabenreihe gebildet. Die Wabenwandungen färben sich lebhaft, besonders mit Eisenhämaoxylin; Fäden sind manchmal sicher zu unterscheiden. An dick angeschwollenen Elementen ist besonders der untere Zellteil fast völlig geschwärzt und nur wenig helle runde Räume sind in ihm enthalten. In den Waben liegen helle Körner, distal oft in Menge dicht gehäuft. Sie nehmen bei Eisenhämatoxylinschwärzung nur einen gelben Ton an. Der Kern liegt gewöhnlich basalwärts und ist im dunklen Sarc nur schwer unterscheidbar. Er färbt sich dunkel und enthält einen großen Nucleolus.

Die Deutung der Zellen ist nicht leicht. Das dunkel färbbare Sarc scheint die jugendlichen Sekretkörner zu enthalten, die bei zunehmendem Wachstum in vakuolenartige Räume eingelagert werden und, wie es scheint, schließlich wieder in eine nur schwach färbbare feinere Körnelung zerfallen. Es kommen auch Zellen vor, die ein normaleres Bild bieten und gleichmäßig von lebhaft färbbaren Sekretkörnern erfüllt sind. Eine Entleerung wurde nicht beobachtet. Diese muß sich ziemlich gleichzeitig bei allen Zellen abspielen, da häufig ganz allgemein die Zellen völlig sekretleer sind und dann sehr dünn erscheinen. — Das distale Ende ist von engen Schlußleistenringen umgeben, die an schwärzten Präparaten oft scharf hervortreten.

Nervenendigungen. Nach SMIRNOW kommen im Enteroderm freie verästelte Nervenendigungen, ähnlich wie im Epiderm, vor.

Lymphzellen. Im Darmepithel finden sich nicht selten wechselnd gestaltete, oft große, plumpe Zellen, die von gelben oder gelbbraunen Körnern dicht angefüllt sind. Für Farbstoffe erweisen sich die Körner nicht empfänglich; sie sollen nach CUÉNOT Exkretstoffe repräsentieren, die in das Darmlumen ausgestoßen werden. Manchmal sind zwei, drei und mehr Kerne in einer Zelle unterscheidbar. Wahrscheinlich handelt es sich um eingewanderte Lymphzellen, also um mesodermale Zellen. Auch gewöhnliche Lymphzellen ohne körnigen Inhalt, ähnlich den im Epiderm vorkommenden, finden sich basal im Enteroderm.

Ersatzzellen. Die Angaben über Ersatzzellen des Darmepithels sind, ebenso wie die über Ersatz des Epiderms, mit Vorsicht zu beurteilen. Wenigstens gilt das für den Regenwurm, während bei anderen

Formen, z. B. *Enchytraeus*, Elemente vorkommen, die kaum anders gedeutet werden dürften. Es sollen hier übrigens, nach VEJDOVSKY, auch die Endothelzellen der Gefäße, spez. der Darmgefäße, aus solchen Ersatzzellen hervorgehen (siehe bei Blutgefäße).

Muskulatur und Bindegewebe.

Wir betrachten zunächst den Hautmuskelschlauch (Fig. 77). In der Ringmuskulatur sind die Muskelfasern von kreisrundem Quer-

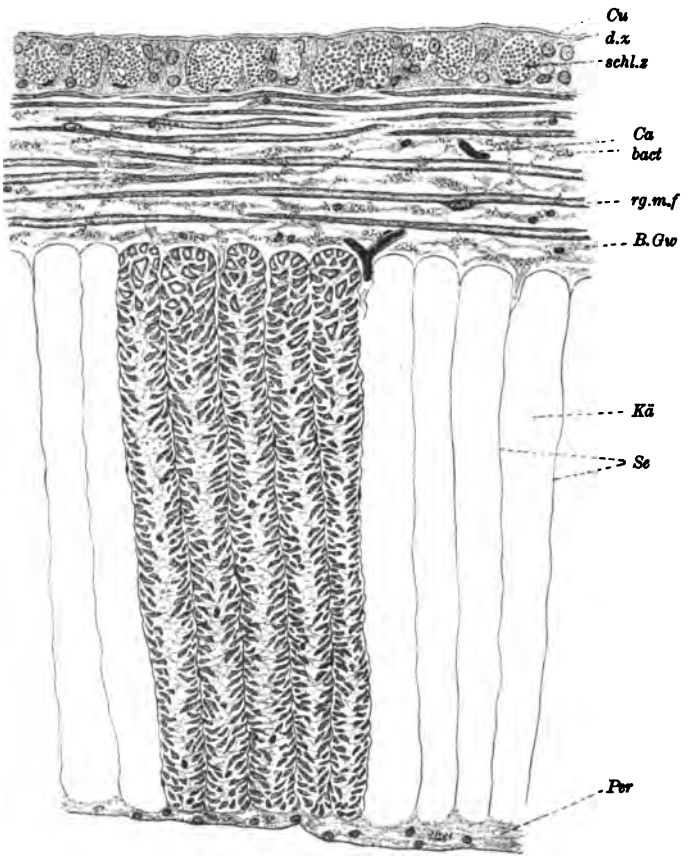

Fig. 77. *Lumbricus terrestris*, Querschnitt der Haut.
Cu Cuticula, *d z* Deckzellen, *schl z* Schleimzelle, *Ca* Kapillare, *rg.m.f* Ringmuskelfaser, *B.Gw* Bindegewebe, *Kä* Muskelkästchen, *Se* Bindegewebssepten, *Per* Peritoneum.

schnitt und sind bei vielen Regenwurmarten, auch bei *terrestris*, nach dem sog. Nematodentypus gebaut, d. h. sie zeigen ein Verhalten des Zellkörpers zur Muskelfaser, das bei den Fasern der Nematoden besonders schön ausgeprägt ist (siehe dort). Der Zellkörper liegt der Faser im mittleren Bereiche seitlich an (Fig. 78), erscheint demnach als eine hügelförmige Verdickung, in der man den großen Kern bemerkt. Die Faser selbst, die aus einer kontraktilen Rinde und einer inneren

Sarcachse (Marksubstanz) besteht, zeigt an der Stelle, wo der Zellkörper liegt, eine Durchbrechung der Rinde, so daß Mark und Zellkörper in direktem Zusammenhang stehen. Bei einzelnen Regenwurmarten sind die Fasern dagegen nach dem sog. Hirudineentypus (Fig. 154) gebaut, d. h. ein eigentlicher Zellkörper fehlt und der Kern liegt in der Marksubstanz, ein Verhalten, das besonders für die großen Muskelfasern der Hirndineen charakteristisch ist. — Die Muskelfasern sind unter dem Epiderm dichter gelegen und schmäler als gegen die Längsmuskulatur hin. Es sind langausgezogene, beiderseits spitz auslaufende Gebilde, deren kontraktile Rinde eine feine longitudinale Streifung zeigt. Quergetroffen erweisen sich die Streifen als radial gestellte schmale Leisten, die an den großen Elementen der Nematoden und Hirndineen wieder punktiert erscheinen, demnach aus Myofibrillen aufgebaut sind. Die Fibrillen schwärzen sich mit Eisenhämatoxylin. Die Sarcachse ist hell, der ziemlich große, ellipsoide Kern ist bläschenförmig und enthält einen Nucleolus.

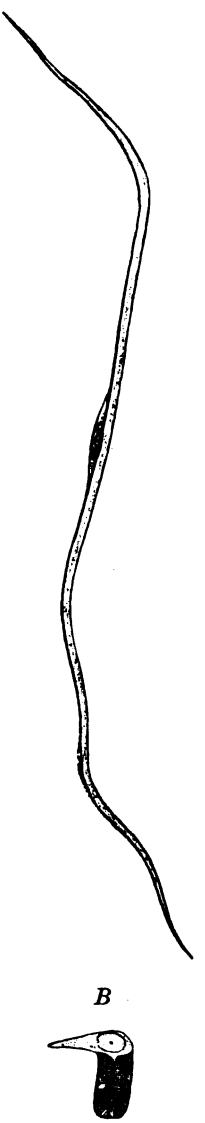

Fig. 78. Muskelfaser von *Lumbricus*. *A* isoliert, *B* quer (Faser der Längsmuskulatur). *A* nach Cerfontaine, *B* nach Hesse.

Die Ringmuskelfasern liegen im faserigen Bindegewebe gleichmäßig verteilt, nicht wie die Längsfasern in Kästchen angeordnet.

In der Längsmuskulatur sind, wie bemerkt, die Fasern innerhalb der Felder in hohen schmalen Kästchen angeordnet, die durch dünne Bindelamellen von einander getrennt werden. Die schmalen Flächen der Kästchen sind abgerundet und stoßen einerseits an die Bindesubstanz der Ringmuskulatur, andererseits an die peritoneale Grenzlamelle, in welche die Lamellen übergehen. Gegen die Ringmuskulatur hin verteilen sich die Fasern gleichmäßig dicht und zeigen denselben rundlichen Querschnitt, wie die Ringfasern; im übrigen Kästchenbereich sind sie seitlich abgeplattet und ordnen sich fiederartig an den Lamellen, mit cölomwärts gewendeter freier Kante an; beide Fiederreihen eines Kästchens biegen am Peritoneum ineinander um. Einzelne Fasern finden sich auch im Innern der Kästchen, doch dürften die Enden sämtlich den Lamellen anhaften. Die Fasern berühren sich fast, sind jedenfalls an guten Schnitten dicht gestellt, erscheinen nur oft infolge von Schrumpfung durch die Konservierung in beträchtlicheren Abständen von einander abstehend. Zwischen ihnen liegt ein spärlich entwickeltes lockeres zelliges Bindegewebe (siehe bei Bindegewebe).

Die Fasern bilden zumeist schmale Bänder, sind im übrigen aber wie die Ringfasern gebaut, nur erscheint die Sarcachse oft ganz reduziert, so daß beide Lamellen kontraktiler Substanz sich direkt berühren, ja manchmal nicht scharf von einander zu unterscheiden sind. Die

Beziehung der Fasern zu den vorhandenen Kernen ist nicht überall leicht festzustellen. Die Kästchenanschnitte zeigen neben einzelnen Bindegewebskernen nur sehr wenige Muskelkerne bei einer bedeutenden Zahl von Fasern getroffen. Es frägt sich, ob diese Tatsache mit der Voraussetzung, daß zu jeder Faser ein Kern gehört, in Einklang steht. Folgende Berechnung zeigt die Übereinstimmung. Im Durchschnitt enthält ein Kästchen ca. 175 Fasern, dagegen an Muskelkernen nur etwa einen oder zwei. Die Fasern haben im Mittel eine Länge von 3 mm = 3000 μ; sie erstrecken sich also bei einer Schnittdicke von 8 μ durch ca. 300 Schnitte, bei Annahme eines Längenverlustes durch das Schneiden. Die Muskelkerne sind ca. 20 μ lang, also durch 2 Schnitte zu verfolgen; wir haben deshalb für jeden Schnitt statt der oben angegebenen 1—2 Kerne durchschnittlich nicht einmal einen einzigen vorauszusetzen. Das macht auf 300 Schnitte etwa 200 Kerne und stimmt somit mit der berechneten Zahl von ca. 175 Fasern recht gut überein. — HESSE hat für eine andere Art eine ähnliche Übereinstimmung berechnet.

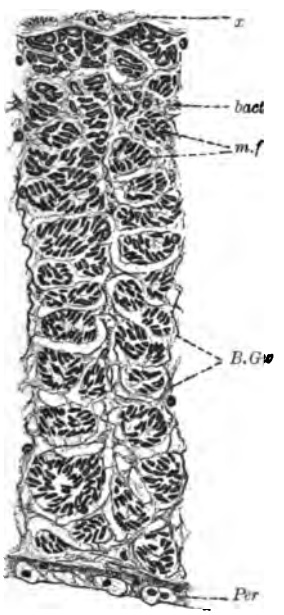

Fig. 79. *Eisenia foetida*, Querschnitt der Längsmuskulatur.
x Bindegewebe der Ringmuskulatur, *m.f* Bündel von Längsmuskelfasern, *B.Gw* Perimysium, *bact* Bacteroiden, *Per* Peritoneum.

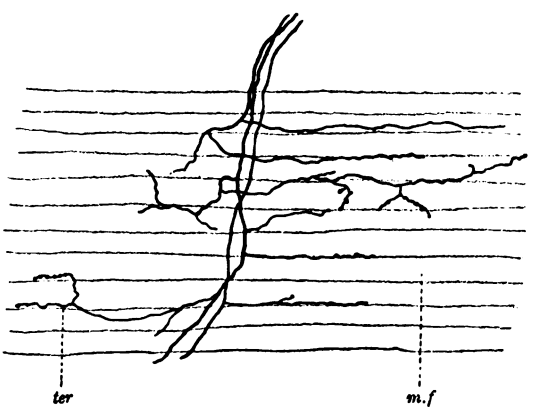

Fig. 80. *Lumbricus sp.*, Innervierung der Muskulatur, nach RETZIUS.
m.f Muskelfaser, *ter* Terminalen.

Bei *Eisenia foetida* u.a. Spezies ist die Anordnung der Längsmuskulatur eine abweichende. Hier ist durch reichlichere Ausbildung des Bindegewebes die Kästchenanordnung verwischt und die Fasern sind zu Bündeln (Fig. 79) vereinigt, die ziemlich dicht nebeneinander, in radial geordneten Reihen, die auf Kästchen zurückzuführen sind, liegen. Eine Auflösung der Kästchen ist auch bei *L. terrestris* gelegentlich nahe der Ringmuskulatur durch eindringende bindige Septen angedeutet. Daß die Kästchenanordnung phylogenetisch sich aus einer fiederigen Faserverteilung, wie sie den niederen Oligochäten zukommt, entwickelt hat, kann wohl nicht bezweifelt werden, wird aber durch die ontogenetischen Befunde nicht direkt erwiesen. Unhaltbar ist die Angabe VEJDOVSKYS, nach welcher ein Kästchen das Bildungsprodukt nur weniger Myoblasten sein soll; neu angestellte Untersuchungen in unserm Institute (PETRICEWIC)

haben ergeben, daß auch embryonal jeder Faser ein Kern zugehört, nicht aber viele Fasern von einem Myoblasten gebildet werden.

Die Innervierung der Muskulatur erfolgt von den Ringnerven aus und ist nur mit den speziellen Nervenmethoden genauer zu studieren. Die Nervenfaser (Fig. 80) verzweigt sich, an den Muskelfasern angelangt, in feine Terminalen, welche sich an die Fasern anlegen und mit leichter

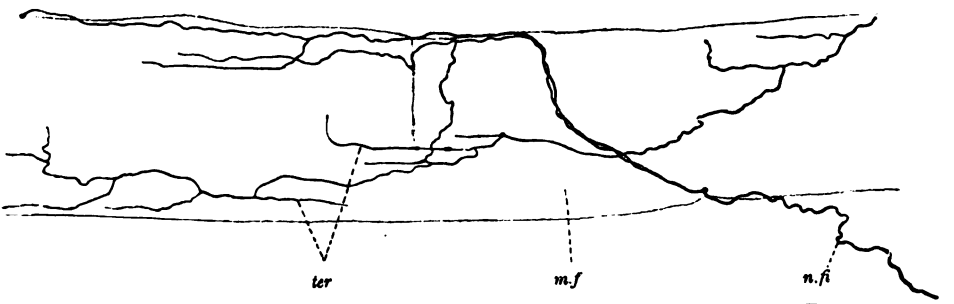

Fig. 81. *Pontobdella*, Innervierung einer Ringmuskelfaser des Darms. Nach APATHY.
m.f Muskelfaser, *n.fi* Neurofibrille, *ter* Endigungen (?) derselben.

Anschwellung enden (RETZIUS). Nach APATHY tritt aus diesen Endanschwellungen eine Neurofibrille aus und in die Muskelfasern ein, wo sie sich mannigfach verzweigt (Fig. 81); die letzten zarten Zweige (Elementarfibrillen?) dringen zwischen die radialen Myofibrillen ein und entziehen sich der Beobachtung.

Bindegewebe. Beim Bindegewebe der Ringmuskulatur (Fig. 82) ist zu unterscheiden zwischen verästelten Sarcsträngen und einer fein filzig-faserigen Grundsubstanz, die besonders reichlich gegen die Längsmuskulatur hin entwickelt ist. Die Sarcstränge können einkernig sein und repräsentieren dann Bindezellen, die sich nach verschiedenen Richtungen verzweigen. Zumeist enthalten sie aber mehrere Kerne und sind oft von beträchtlicher Ausdehnung; sie ziehen sich parallel den Muskelfasern lang aus, verästeln sich und anastomosieren mit anderen Strängen und zeigen strukturell ein mannigfaltiges Bild. Das Sarc ist entweder kompakt und dann undeutlich fädig struiert, oder es erscheint stark aufgelockert, so daß die Stränge, wenigstens lokal, den Charakter von Schläuchen annehmen können. Gewöhnlich ist ihre Begrenzung scharf, in anderen Fällen wieder unbestimmt. Hier und dort enthalten sie Körnerhaufen, die sich intensiv mit Eosin und Eisenhämatoxylin färben. Der bemerkenswerteste Charakter der Stränge ist aber die Einlagerung stabförmiger, scharf begrenzter Gebilde, die als Bakteroiden bezeichnet werden und nach manchen Autoren (z. B.

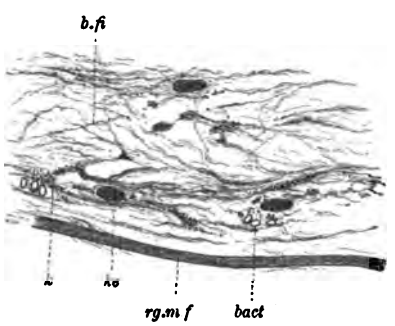

Fig. 82. *Lumbricus terrestris*, Bindegewebe der Ringmuskulatur.
b.fi Bindefibrillen, *ke* Kern eines Bindezellstrangs, *k* Körner desselben, *bact* Bacteroide desselben, *rg m.f* Ringmuskelfaser.

CUÉNOT) Bakterien vorstellen, die im Bindegewebe schmarotzen. Die von CERFONTAINE entdeckten Bakteroiden erscheinen gewöhnlich als schmale glänzende krystallähnliche Stäbchen mit stumpf geeckten Enden. Sie liegen in Gruppen beisammen, zum Teil einander parallel, zum Teil nach verschiedenen Richtungen orientiert; Eosin färbt sie nur leicht gelblich, Toluoidin grün, Pikrinsäure gelb, Eisenhämatoxylin schwärzt sie. Gegenüber den Methoden der Bakterienfärbung verhalten sie sich wie echte Bakterien. Indessen ist weder eine Vermehrung durch Teilung sicher bekannt, noch wurden sie bis jetzt in Reinkulturen gezüchtet; auch zeigen sie keinerlei feinere Strukturen und ihre Form ist nicht immer die geschilderte regelmäßige. Es schwankt die Größe und Dicke; oft erscheinen sie auch von abgerundeter Gestalt und nicht selten findet man Übergänge zu Körnchen verschiedener Größe und verschiedener Form, die als Zerfallsprodukte der Stäbchen erscheinen. Die Bakteroiden liegen in hellen Räumen der Sarcstränge und man gewinnt oft den Eindruck, als wenn die schlauchartige Ausbildung der Stränge durch ihre Anwesenheit bedingt wäre. Vielleicht stellen sie eine besondere Art von Trophochondren vor; von WILLEM & MINNE werden sie übrigens für Harnsäurekrystalle erklärt.

Die Kerne der Stränge sind kleiner als die Muskelkerne, von sehr verschiedener Gestalt und färben sich lebhaft. Ein kleiner Nucleolus ist meist zu unterscheiden. In den Strängen findet man gelegentlich auch braune Pigmentkörnchen eingelagert. Selbständige Pigmentzellen kommen bei manchen Regenwurmarten reichlich vor.

Die zarten Lamellen zwischen den Kästchen der Längsmuskulatur hängen direkt mit der filzigen Grundsubstanz des Bindegewebes zusammen und zeigen, wo sie von derberer Beschaffenheit sind, die gleiche Struktur. Vereinzelte, seitlich stark abgeflachte Kerne sind darin eingelagert; die zugehörigen Zellkörper sind nur andeutungsweise zu erkennen. Unter dem Peritoneum gehen die Septen in eine derbe, deutlich faserig struierte Lamelle über (peritoneale Grenzlamelle), der gegen die Muskelkästchen hin einzelne verästelte Zellen anliegen. Innerhalb der Kästchen kommt zwischen den Muskelfasern ein, wie es scheint, rein zelliges Bindegewebe vor, das mit feinen Zellfortsätzen die Muskelfasern umspinnt. Bindige Scheiden der Muskelfasern sind nicht zu erkennen. Im zelligen Gewebe fehlen die Bakteroiden, sowie überhaupt körnige Einlagerungen.

Borstenmuskulatur. An der zarten Grenzlamelle der inneren Follikelhälfte jeder Borste inserieren Bündel von Muskelfasern, die zweierlei Verlauf und Bedeutung haben. Auf passend geführten Frontalschnitten sieht man vom Borstenkopf mehrere (ca. 6 oder 8) Muskelbündel, eigentümlich wirbelartig gedreht, ausgehen, die durch die Ringmuskelschicht hindurch, ein wenig vom Follikel divergierend, zum Epiderm aufsteigen, wobei sie sich besenreiserartig in die einzelnen Fasern, und diese sich wieder in feine Endzweige, auflösen, welch' letztere die Grenzlamelle durchsetzen und zwischen die Deckzellen, von Bindesubstanz bekleidet, eindringen. Diese Bündel dienen dem Borstenvorstoß und, je nachdem nur der eine oder andere funktioniert, auch dem bestimmt gerichteten Vorstoß, insofern bei Kontraktion eines rechts gelegenen Bündels die Borste gegen links sich vorschiebt, bei entsprechend anderweitigen Kontraktionen gegen rechts, vorn und hinten oder in schräger

Richtung. Man bezeichnet diese Muskelfasern als Protraktoren und Rotatoren der Borsten.

Als Retraktoren dienen dünne Muskelbündel. die in der Leibeshöhle frei zwischen den Borstenpaaren jeder Seite verlaufen und seitlich am Borstenkopf verstreichen. Zu betonen ist, daß weder sie noch die Protraktoren direkt an der Bildungszelle der Borste, sondern erst in deren Nähe, an der zarten Grenzlamelle des Follikels, inserieren, sodaß man das eigentliche Borstenende immer nur vom Peritoneum überzogen findet.

Intestinale Muskulatur. Am Darm (Fig. 83) findet sich eine lockere innere Ring- und äußere Längsmuskellage mit einschichtig geordneten Elementen. Die Fasern gleichen denen der Haut und sind nach dem nematoiden Typus gebaut. Sie werden von einem spärlichen lamellösen Bindegewebe umsponnen, das sich an der Grenze zum Enteron zu einer faserigen, scharf abgesetzten Grenzlamelle verdichtet. Sehr vereinzelte Kerne sind diesem Bindegewebe zuzuzählen, an dessen zarten Lamellen die peritonealen Chloragogenzellen inserieren. In der Typhlosolis ist das Bindegewebe reichlicher entwickelt und dringt zwischen den Chloragogenzellen gegen das Lumen der Typhlosolis vor, dieses jedoch nicht völlig ausfüllend. Wir finden verschieden weite Maschen von zarten Bindelamellen, in welchen schmale Kerne und schwer zu unterscheidende unansehnliche Zellkörper liegen. Zwischen den Lamellen liegen die Chloragogenzellen; in den Lamellen selbst sind die Muskelfasern eingebettet, die hier nur vorwiegend ventral der Grenzlamelle unmittelbar anliegen, lateral sich aber von ihr zumeist entfernen und im Füllgewebe der Typhlosolis verteilen. Ringfasern sind nur spärlich vorhanden; sie überspannen in der Hauptsache den Eingang zur Typhlosolis und bilden derart ein lückenhaftes Gitter, durch welches Gefäßäste hindurchdringen. Die Darmgefäße verlaufen in der Grenzlamelle.

Die Muskelfasern der Dissepimente verlaufen auf der vorderen und hinteren Fläche einer kräftigen Grenzlamelle, welche einerseits mit der des Darmes, andererseits mit der des parietalen Peritoneums zusammenhängt, in schräger Richtung und zwar derart, daß die Fasern jeder Fläche die der anderen überkreuzen. Am Darm biegen sie in die intestinale Muskulatur um; am Ektosoma dagegen strahlen sie gegen die Peripherie aus, indem sie in den Septen zwischen den Muskelkästchen verlaufen, die Ringmuskulatur durchsetzen und in feine Endzweige aufgelöst auch ins Epiderm eindringen und zwischen den Deckzellen sich verlieren.

Über die Muskulatur der Harnblasen und der Gefäße siehe in den betreffenden Kapiteln.

---

5. Kurs.

Peritoneum.

Das Peritoneum ist sehr verschiedenartig ausgebildet. Am Ektosoma (parietales Peritoneum) bildet es ein gleichmäßiges niedriges Cölothel, dessen Zellen polygonale Umrisse aufweisen. Der Kern liegt mittelständig, ist oval und enthält einen kleinen Nucleolus. Die Zell-

konturen erscheinen fein gezackt. Das Sarc enthält Bakteroidengruppen eingelagert, die im Aussehen mit denen des Bindegewebes übereinstimmen. Unter dem Endothel liegt eine Grenzlamelle, an deren Bildung wohl auch das Endothel selbst beteiligt sein dürfte; so fehlen z. B. am Bauchmark gesonderte Bindezellen unter dem Peritoneum. In der betreffenden Grenzlamelle verlaufen die ektosomatischen Gefäßschlingen (siehe Übersicht).

Über das Peritoneum der Nephridien siehe im betreffenden Kapitel. Am Dissepiment und am ventralen Mesenterium stimmt

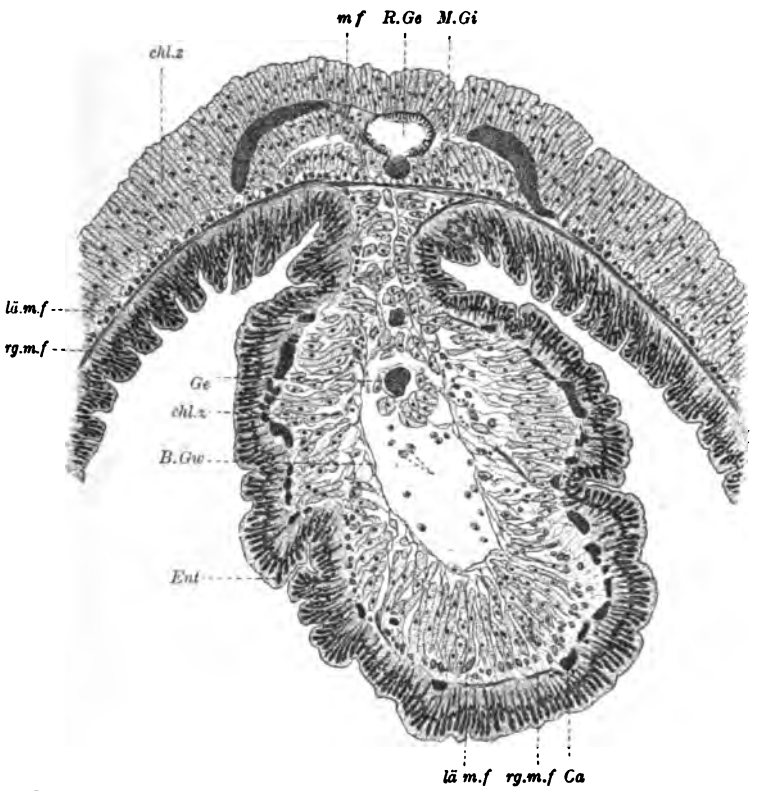

Fig. 83. *Lumbricus terrestris*, Querschnitt der Typhlosolis des Darms. *R.Ge* Rückengefäß, *Ge* Gefäß der Typhlosolis, *Ca* Kapillare, *M.Gi* Muskelgitter, *lä.* und *rg.m.f* Längs- und Ringmuskelfasern des Darms und der Typhlosolis, *chl.z* Chloragogenzellen des Darms und der Typhlosolis, *Ent* Enteroderm, *B.Gw* Bindegewebe der Typhlosolis, *m.f* Ringmuskelfasern eines vom Rückengefäß abzweigenden entosomalen Gefäßes.

das Peritoneum mit dem des Ektosoma überein; am Entosoma ist es dagegen stark abweichend, als sog. Chloragogengewebe (Fig. 83), entwickelt. Es besteht hier aus langen cylindrischen körnchenreichen Zellen, die distalwärts leicht geschwellt sind und abgerundet enden. An der ventralen Darmfläche schneiden sie, nahe am Mesenterium, ziemlich scharf ab gegen ein niedriges Endothel, wie es auch am Mesenterium vorkommt. Wo ein Dissepiment an den Darm herantritt, fehlen sie gleichfalls; ferner sind sie nicht am Gitter, welches den Typhlosoliseingang überspannt, wohl aber in der Typhlosolis selbst entwickelt und finden sich außerdem an der dorsalen und an den lateralen Flächen

des Rückengefäßes, sowie an den freien Abschnitten der Darmgefäße, die in das Rückengefäß einmünden.

Die Chloragogenzellen sehen nicht immer gleich aus. Gelegentlich erscheinen sie völlig frei von den spezifischen Chloragogenkörnern und man erkennt dann ein lockeres Gerüst, in dem basal längs verlaufende Fäden deutlich hervortreten. Der Kern liegt in verschiedener, vorwiegend mittlerer Höhe, ist von geringer Länge und enthält einen oder mehrere Nucleolen. Gewöhnlich sind die Zellen gleichmäßig von Körnern erfüllt, deren Größe, Färbung und Aussehen beträchtlich schwankt. Im typischen Falle ist die Eigenfärbung eine gelbe, mit einem Stich ins Grünliche. Während die kleinen und mittleren Körner homogen erscheinen, sind die größeren bläschenförmig oder neigen zur Zerbröckelung. Die letzteren färben sich auch mit Toluoidin (blau) und liegen vorwiegend im distalen Zellende. In der Typhlosolis trifft man an ein und demselben Schnitte auf differente Verhältnisse. Während in der Nähe des Eingangs die Zellen durch Toluoidin nicht gefärbt werden und hellgelb erscheinen, finden sich ventralwärts färbbare Zellen untermischt, die ganz ventral allein vorliegen. Die Körner färben sich hier grün, sodaß ein lebhaft buntes Bild sich ergibt, besonders wenn man hinzurechnet, daß bei Toluoidinfärbung die Muskeln sich rötlich, die Grenzlamelle blauviolett tingieren.

Manchmal trifft man die Chloragogenzellen gleichmäßig mit Glykogen erfüllt (Cuénot); sie färben sich dann intensiv mit Jod. Nur in Hinsicht auf solche Fälle, und wenn Fett in ihnen beobachtet wird (nach Rosa z. B. bei den Enchytraeiden), sind die Chloragogenzellen als Speicherzellen, in denen sich Reservenahrungsstoffe anhäufen, zu bezeichnen. G. Schneider wies Eisenaufnahme vonseiten des Sarcs nach. Die Chloragogenkörner selbst sind Exkretkörner von fettartigem Charakter, in denen Guanin nachgewiesen wurde (Willem & Minne) und die sich intra vitam mit Indigkarmin und anderen in die Leibeshöhle injizierten Farbstoffen färben (Cuénot). Ferner gibt Cuénot an, daß periodisch die distalen Enden der Chloragogenzellen abgestoßen, von den Lymphzellen verzehrt und die darin enthaltenen Körner an die Nephridien abgegeben werden, wo sie ins Lumen der Kanäle und dann nach außen gelangen. Nach Willem & Minne ist indessen diese Abstoßung stets eine traumatische. Die gelbe Färbung verdanken die Körner einem fettartigen Körper, der durch Äther gelöst und durch Osmiumsäure leicht geschwärzt wird.

Chloragogengewebe ist bei den Anneliden weit verbreitet. Bei den Hirudineen tritt es in Form von Bothryoidzellen auf; bei den Polychaeten, speziell Sedentarien, erscheint es vielfach ersetzt durch den sog. Herzkörper (Claparède, Eisig u. a.).

Blutgefäßsystem.

Über den Verlauf der Gefäße wurde in der Übersicht berichtet; es bleibt hier die Beschreibung des feineren Baues zu geben. Alle Gefäße: Arterien, Venen und Kapillaren sind mit einem Endothel ausgestattet, das aus sehr locker gestellten, entsprechend der Längsachse der Gefäße lang ausgezogenen, spindeligen oder verästelten Zellkörpern mit platten und schmalen, gleichfalls langgestreckten Kernen besteht. Wohl nirgends

schließen die Zellen eng aneinander und es lassen sich daher bei Anwendung der Silbermethode nirgends Zellgrenzen feststellen (BERGH), wie sie dagegen für das Endothel der Vertebratengefäße charakteristisch sind. Trotzdem muß von einem Endothel geredet werden (mit VEJDOVSKY gegen BERGH und LANG), da die betreffenden Zellen in der Form echten Endothelzellen gleichen und keineswegs nur gelegentlich an die Wand angelagerte freie Blutzellen repräsentieren, sondern ein konstantes Vorkommen sind; da sie ferner zur Bildung der Grenzlamelle des Gefäßes (sog. Intima) selbst in direkter Beziehung zu stehen scheinen (GUNGL). Mögen nun auch die Endothelzellen bei anderen Anneliden (auch bei den Arthropoden und teilweis bei Mollusken) gänzlich fehlen, so folgt daraus nur eine nicht seltene Reduktion des Endothels in der Artikulatengruppe, nicht aber ein primärer vollkommener Mangel — wogegen z. B. schon die Befunde an den Nemertinen sprechen — und die scharfe Unterscheidung der Gefäße der Wirbellosen (als endothellose) von den Gefäßen der Wirbeltiere (als endothelhaltige) muß als verfehlt zurückgewiesen werden (gegen A. LANG).

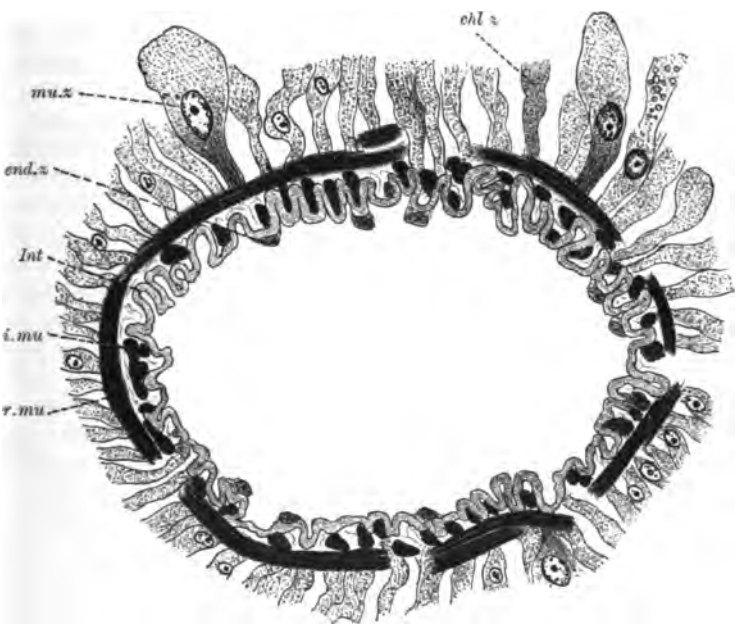

Fig. 84. Querschnitt des dorsalen Gefäßes von *Lumbricus*.
Int Intima, *i.mu* innere Längsmuskulatur, *r.mu* Ringmuskulatur, *mu.z* Muskelzelle, *end.z* Endothelzelle, *chl.z* Chloragogenzelle (basaler Teil).

Nach VEJDOVSKY sind die Endothelzellen Derivate des Enteroderms. VEJDOVSKY beschreibt die Anwesenheit kontraktiler Fibrillen in den Fortsätzen, die, weil vorwiegend longitudinal verlaufend, als Antagonisten der äußeren Ringmuskulatur gedeutet werden. Ein Umbildungsprodukt des Endothels sind die Klappen des Dorsalgefäßes (und der Herzschlingen). Hier erscheinen die Endothelzellen zu langen radial gestellten Elementen umgeformt, die insgesamt zwei seitliche, opponiert gestellte, halbmondförmige dicke Platten bilden, welche mit freiem Rande schräg in das Gefäßlumen vorspringen. Eine genauere Beschreibung der Klappen kann

hier nicht gegeben werden (siehe darüber JOHNSTON und ROSA). Wir finden Klappen dicht hinter der Einmündung der ektosomatischen Schlingen ins Rückengefäß im Innern des letzteren, welche einen Rückstrom des Blutes verhindern. Ferner zeigt jedes Schlingengefäß nahe der Einmündung eine Klappe und gleiches gilt auch für die vom Darm kommenden Gefäße. Das Endothel liegt einer Grenzlamelle (Intima) auf, die nur an den Herzschlingen der vorderen Segmente vermißt wird und an den großen Gefäßen stark entwickelt, am kontrahierten Rückengefäß deutlich in hohe längsverlaufende Falten (Fig. 84) gelegt ist, in deren Furchen man die Endothelzellen wahrnimmt. Sie besteht aus dichter Bindesubstanz, die sich mit der VAN GIESON-Färbung rötet und nirgends die Charaktere echt elastischen Gewebes aufweist. An den Herzschlingen wird sie ersetzt durch lockeres Bindegewebe zwischen der hier besonders mächtig entwickelten Muskulatur.

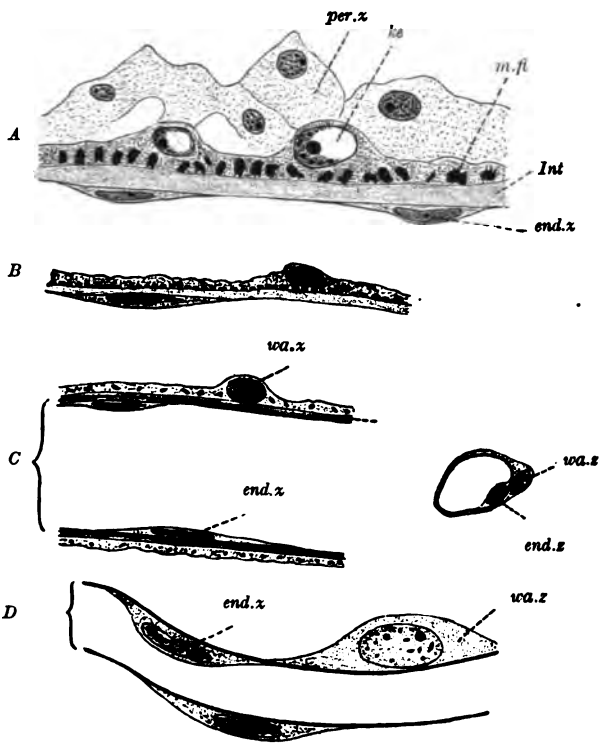

Fig. 85. Wandung kleiner Gefäße von *Lumbricus*. Nach GUNGL.
ke Kern, *wa.z* Wandungszelle, *end.z* Endothelzelle, *per.z* Peritonealzelle, *m.fi* Muskelfibrillen, *Int* Intima.

Als drittes Element der Gefäßwand, das nirgends fehlt, finden sich die eigentlichen Wandbildner, nämlich Zellen kontraktiler oder nichtkontraktiler Natur, die von mir allgemein als Wandungszellen bezeichnet wurden und die auch für die Gefäße der Vertebraten charakteristisch sind (siehe dort). Sie seien zuerst von den Kapillaren (Fig. 85 *D*), an denen sie der Muskelfibrillen entbehren, beschrieben. Hier bilden sie umfangreiche, der Intima innig aufliegende Platten mit undeutlicher Sarcstruktur, denen außen helle, nur wenig abgeplattete, meist deutlich vorspringende Kerne innerhalb geringer Sarcreste von mannigfaltiger Form anhaften, die von den Platten nicht gesondert werden können. Die Kontur der Platten läßt sich durch Versilberung nicht genauer darstellen; es gelingt dies jedoch an den dünnen Arterien und Venen (z. B. der Niere oder des Peritoneums, Fig. 85 *B* u. *C*), die zweierlei Typen von Zellgrenzen erkennen lassen (D'ARCY-POWER). An der einen Gefäßart (Venen?) verlaufen die Silberlinien relativ einfach, treten aber stark

hervor; an der andern (Arterien?) beschreiben sie vielfache Windungen und sind weniger deutlich, auch meist lokal unterbrochen. Vielleicht erklärt sich diese Differenz aus dem Auftreten von Fibrillenzügen in den basalen Platten, deren Anwesenheit eine unregelmäßige Zellkontur bedingen dürfte. Diese Fibrillenzüge erscheinen in den kleinen Arterien stärker ausgebildet als in den entsprechenden Venen, welche sich derart strukturell enger an die Kapillaren anschließen. Die Fibrillen schwärzen sich mit Eisenhämatoxylin (van Giesonlösung färbt sie gelb), erweisen sich deshalb als Muskelfibrillen. Sie verlaufen ringförmig, zu Bändern vereinigt und liegen immer der Intima unmittelbar auf. Ihre muskulöse Natur folgt auch mit Sicherheit daraus, daß sie am Bauchgefäß (Fig. 85 *A*) innerhalb der hier ansehnlichen Bänder deutlich spiral gewunden verlaufen (sog. doppelte Schrägstreifung der Muskulatur, siehe näheres bei Mollusken), wie Gungl zeigte; ferner daraus, daß bei niedrigen Oligochaeten auch das Rückengefäß teilweis den gleichen Bau aufweist. Beim Regenwurm fehlen am wichtigsten kontraktilen Gefäß (Rückengefäß) typische Wandungszellen und werden hier durch echte glattfaserige (nach Bergh doppelt schräg gestreifte) Muskelfasern ersetzt, denen die ansehnlichen, mit großen Kernen ausgestatteten Zellkörper gegen außen hin (unter dem Peritoneum) anliegen. Man findet hier eine äußere starke Ring- und eine innere feine Längsmuskulatur, von denen die letztere nur dorsal entwickelt ist.

Die Muskelzellen des Bauchgefäßes wurden zuerst von Retzius für *Nephthys* (Polychaete) mit der Methylenblaumethode nachgewiesen und später für *Nereis* genauer beschrieben. Methylenblau färbt nur die Fibrillenbündel, die meist in der Gegend des Kerns konfluieren und sich, von diesem entfernt, dichotom in feinere Bündel auflösen. Retzius beobachtete auch die Innervierung der Gefäße. Eine an das Gefäß herantretende Faser löst sich in ein Bündel von Terminalen auf, die außer an die Muskelfibrillen auch an das feine Sarchäutchen zwischen diesen herantreten.

Die frei im Cölom verlaufenden Gefäße sind von einem platten Cölothel überzogen, das dorsal und lateral am Rückengefäß, sowie an den angrenzenden freien Abschnitten der Darmgefäße, als Chloragogengewebe (siehe bei Peritoneum) entwickelt ist.

Lymph- und Blutzellen.

Die Lymphzellen (Leukocyten) (Fig. 86) finden sich in reichlicher Menge in der Leibeshöhle, einzeln oder in Haufen beisammen; sie sind immer in der Typhlosolis anzutreffen und kommen auch in den Geweben vor, so vor allem im Peritoneum, im Bindegewebe und selbst in den Epithelien. Betreffs letzteren Vorkommens beachte man die Kapitel Epiderm und Enteroderm; die Deutung der im Epiderm vorhandenen basiepithelialen Zellen als Lymphzellen ist in manchen Fällen sicher. Am besten sind die Lymphzellen in der Leibeshöhle zu studieren. Lebend erscheinen sie als runde Zellen mit einzelnen oder vielen, bald lappigen, bald mehr stacheligen Pseudopodien (Amöbocyten). Ihre Form und Größe schwankt beträchtlich, ebenso ihr Gehalt an Körnern. Nicht selten enthalten sie Fremdkörper, die durch die Dorsalporen in die Leibeshöhle gelangten, so z. B. Bakterien und Sporen von Coccidien.

Größere Fremdkörper, wie Borsten und Nematoden (*Rhabditis pellio*), werden von Lymphzellhaufen umflossen. Sie sammeln sich im Hinterende des Tieres an oder werden durch die Dorsalporen gelegentlich nach außen ausgestoßen. Im Umkreis der Nematoden wird von den Lymphzellen eine Kapsel abgeschieden, innerhalb welcher sie degenerieren.

Unter den Lymphzellen, deren Pseudopodien am konservierten Materiale nur selten erhalten sind, unterscheidet man leicht kleinere mit dichtem, leicht färbbarem Sarc, die vorwiegend Fremdkörper aufnehmen (Phagocyten), und größere, mit hellem, wabigem oder an Körnchen reichem Sarc, die nach CUÉNOT nicht als Phagocyten funktionieren, sondern nach und nach degenerieren. Die Phagocyten vermehren sich in gewissen Perioden, mitotisch oder amitotisch (CUÉNOT), vorwiegend wohl amitotisch. Der Kern liegt einseitig, ist rundlich geformt oder gegen die Zellmitte hin leicht eingebuchtet und färbt sich intensiv. In der Zellmitte, meist dem Kern dicht anliegend, in dessen Einbuchtung, bemerkt man bei Eisenhämatoxylinfärbung ein Centrosom, auf welches die Fäden des Gerüsts radial einstrahlen. Die Fäden werden meist durch eine feine Körnelung verdeckt, welche sich mit Säurefuchsin leicht färbt. Nach CUÉNOT sollen die Phagocyten auch Glykogen speichern.

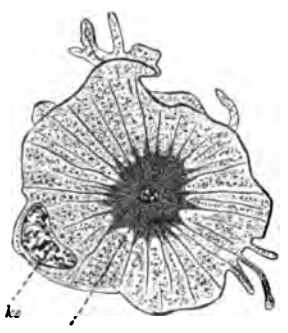

Fig. 86. Leukocyt von *Lumbricus*, nach JOSEPH. *ce* Centrosom, *ke* Kern.

Die übrigen Lymphzellen sind arm an Körnern, dafür vakuolenreich. Der Kern ist verschieden gestaltet; ein in der Zellmitte gelegenes Centrosom tritt scharf hervor und ist von einer dichten Sphäre umgeben. Die Fäden sind besser nachweisbar und strahlen deutlich radial von der Peripherie her ein; sie durchsetzen peripher ein Maschenwerk, welches dem Sarc hier einen schaumigen Charakter verleiht. Nach CUÉNOT liegen in den Maschen helle Körner, die sich nicht färben, aus denen sich aber lebhaft färbbare Körner entwickeln sollen. Letztere sollen unter Zerfall der Zelle zu einer kompakten Masse verfließen, die ihre Färbbarkeit verliert; diese degenerierten, meist zertrümmerten Zellen werden von jungen Phagocyten gefressen.

In den Phagocyten trifft man Körner der verschiedensten Art, so Chloragogenkörner, Bakterien und Zerfallsprodukte der Bakteroiden (siehe Bindegewebe), Exkretstoffe (siehe Enteroderm), Kryställchen u. a., die zum großen Teil an die Nephridien abgegeben werden oder durch Ausstoßung der Phagocyten selbst durch die Dorsalporen nach außen gelangen.

Bei manchen Regenwurmarten kommen noch verschiedene eigenartige Formen von Lymphzellen vor, auf die hier nicht eingegangen werden kann. Die spärlich vorhandenen Blutzellen in den Gefäßen charakterisieren sich durch Kleinheit und, wie es scheint, konstantere Form.

6. Kurs.

Nephridium.

Die Nephridien (Fig. 87) besitzen eine außerordentliche Länge und zeigen zugleich scharfe Gliederung in mehrere Abschnitte von struktureller und funktioneller Verschiedenheit. Zu unterscheiden ist zunächst

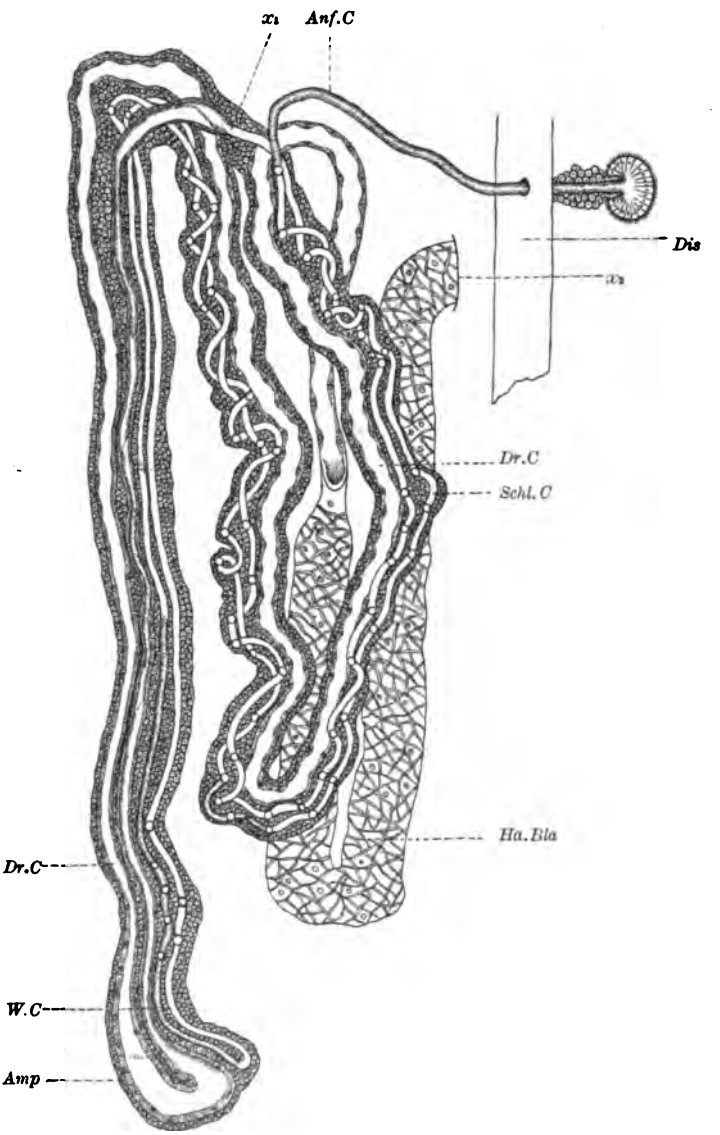

Fig. 87. *Lumbricus sp.*, übersichtliche Darstellung des Nephridiums, nach BENHAM.

Dis Dissepiment, *Anf.C* Anfangskanal, *Schl.C* Schleifenkanal, *W.C* Wimperkanal, *Amp* Ampulle, *Dr.C* Drüsenkanal, *Ha.Bla* Harnblase, x_1 Übergang des Schleifenkanals in den Wimperkanal, x_2 Übergang der Harnblase in den Endgang, der in der Ringmuskulatur liegt.

ein präseptaler Teil, der aus dem Trichter und dem anschließenden Anfangskanal besteht. Der Anfangskanal durchsetzt das Dissepiment (postseptaler Teil) und verläuft ein Stück nach rückwärts; dann biegt er lateralwärts um und tritt in den Nephridiallappen ein, in dem er zunächst einen engen Kanal bildet, der seines stark gewundenen Verlaufes wegen Schleifenkanal genannt wird. Dieser durchläuft drei quer orientierte Schleifen, von welchen die dritte die längste ist; am Ende der dritten biegt er scharf um und läuft nun die drei Windungen genau wieder zurück. Während dieses Verlaufes beschreibt er eine Menge kurzer Windungen.

Aus der ersten Schleife begibt sich der Nephridialkanal wieder zur dritten, nimmt hier gleichmäßig gestreckten Verlauf an und verändert seinen Charakter, indem er durchgehends Bewimperung zeigt. Dieser bis zum freien Ende der dritten Schleife ziehende Abschnitt wird Wimperkanal genannt. Unter ampullenartiger Erweiterung geht der Wimperkanal in den folgenden Drüsenkanal über, der durch alle drei Schleifen zurückläuft, aus der ersten austritt und nun eine Strecke weit isoliert im Aufhängeband zum fünften scharf sich abhebenden Abschnitte verläuft, der eine mehrfach gewundene muskulöse Harnblase vorstellt. Diese Harnblase ist, wie der noch folgende Ausführgang, im Gegensatz zu den Verhältnissen bei Hirudo, mesodermalen Ursprungs (Bergh). Der Ausführgang liegt im Ektosoma; die Harnblase tritt mit ihm am seitlichen Rande des ventrolateralen Zwischenborstenfeldes in Verbindung. Er steigt in cirkulärem Verlaufe, innerhalb der Ringmuskulatur, zur dorsalen Fläche des Segments empor, wo er durch den Nephroporus nach außen ausmündet.

Alle Abschnitte sind von einem peritonealen Überzuge überkleidet. der, postseptal, von der Leibeswand als quergestellte Falte, dicht hinter dem Dissepiment, entspringt (Aufhängeband). Dies Aufhängeband besteht vorwiegend aus einer doppelten Schicht flacher Cölothelzellen mit kleinen Kernen und reichlich eingelagerten Bakteroidengruppen. Am freien Ende der dritten Schleife ist es in eigenartiger Weise entwickelt. Es bildet hier eine selbständige Falte (sog. Lappenfalte), die aus voluminösen, an Körnern reichen Zellen besteht. Nach Cuénot speichern diese Zellen Glykogen.

Trichter und Anfangskanal. Das intracelluläre Lumen des Anfangskanals (Fig. 88) durchläuft eine einfache Reihe von Zellen, deren Kerne sich rechts und links alternierend in zwei Reihen verteilen. Jede Zelle bildet einen Ring, der auf der kernhaltigen Seite breit, auf der anderen schmal ist. Das Sarc der Zellen ist im Umkreis des Lumens dicht und grenzt sich gegen dieses durch eine zarte Haut (Limitans) ab; Fäden sind in ihm wenig deutlich zu unterscheiden. Lange, nach rückwärts (septalwärts) gewendete Wimpern sitzen ihm in zwei seitlichen Längsstreifen auf; an ihrer Basis treten Basalkörner hervor. Der Kern ist oval, bläschenförmig und hell, mit einem deutlichen Nucleolus, oder auch mit deren zwei, ausgestattet.

Der peritoneale Überzug ist stark verdickt durch Entwicklung einer reichlichen homogenen Bindesubstanz in Umgebung der Nierenzellen. Peripher liegt ein dünnes Endothel mit ovalen Kernen, in denen ein Nucleolus leicht zu erkennen ist. Die Kerne sind kleiner als die der Nephridialzellen. Die Bindesubstanz wird von feinen,

manchmal faserartigen Fortsätzen der Endothelzellen durchzogen. Ein zartes Netz von Lymphkanälchen liegt an der Grenze zu den Nephridialzellen, in welche es eindringt. Blutkapillaren scheinen völlig zu fehlen. Fast regelmäßig finden sich Lymphzellen in der Bindesubstanz.

Der Trichter (Fig. 88 und 89) stellt eine Verbreiterung der dorsalen Kanalhälfte zur mächtig entwickelten hufeisenförmigen Oberlippe

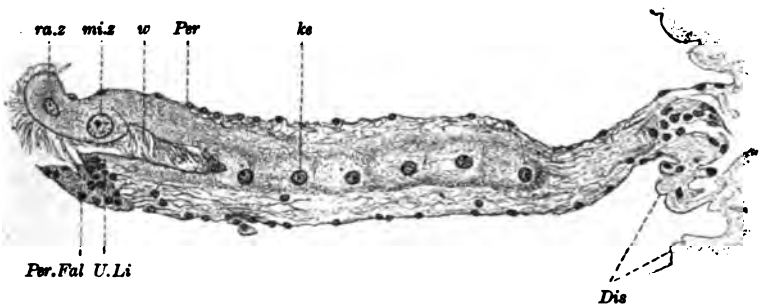

Fig. 88. *Lumbricus terrestris*, präseptaler Teil des Nephridiums.
U.Li Unterlippe, *ra.* und *mi.z* Rand- und Mittelzelle der Oberlippe, *Per* Peritoneum, *Per Fal* Peritonealfalte an Unterlippe, *w* Wimpern, *ks* Kern des Anfangskanals, *Dis* Dissepiment.

vor. Die seitlichen Gangflächen enden wie abgeschnitten, die ventrale dagegen schiebt sich noch ein kurzes Stück, als sehr gering entwickelte Unterlippe, vor. Kerne finden sich nur in der Oberlippe, und zwar ist zu unterscheiden zwischen einem besonders großen mittelständigen Kern, der unmittelbar vor dem Nephrostom liegt, und zwischen randständigen Kernen, welche in direkter Verlängerung der 2 Kernreihen des Anfangskanals dem hufeisenförmig gekrümmten Saume der Oberlippe, in sehr regelmäßiger Anordnung, eingebettet sind.

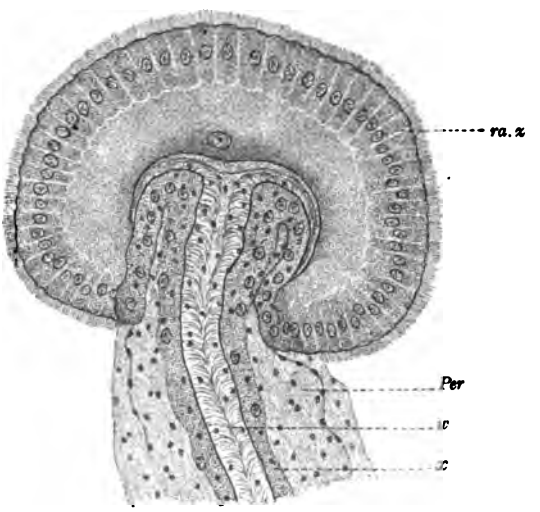

Fig. 89. *Lumbricus terrestris*, Nierentrichter.
ra.z Randzellen der Oberlippe (die Mittelzelle ist nicht bezeichnet), *x* Zellen des Anfangskanals, *w* Wimpern, *Per* Peritoneum.

Jedem randständigen Kerne entspricht eine Zelle (Randzellen), die von einander durch deutliche Intercellularlücken gesondert sind. Zum mittelständigen Kerne gehört der große mittlere Bereich der Oberlippe (Mittelzelle), der gegen die Randzellen gleichfalls durch Intercellularlücken scharf abgegrenzt ist. Sämtliche Zellen der Oberlippe sind ventral, also auf der distalen Endfläche, von einer zarten Limitans überzogen. Diese löst sich an dünnen geschwärzten Schnitten in Basalkörner auf, von denen die Wimpern entspringen, die, entsprechend den Intercellulär-

lücken, in Streifen über die Oberlippenfläche, auch über die Mittelzelle hinweg, verlaufen, und sich am Nephrostom in die zwei Wimperstreifen des Anfangskanals fortsetzen. Das Sarc ist unter der Limitans ein dichtes, längsfädig struiertes; Körnchen fehlen vollständig in ihm.

Die Unterlippe entbehrt der Kerne. Sie erscheint nur als eine Vorbuchtung der ersten Kanalzellen und ist dementsprechend auch ziemlich dünn auf dem Querschnitt und trägt keine Wimpern.

Der peritoneale Überzug verhält sich an beiden Lippen verschieden. Auf der Oberlippe liegen zunächst, d. h. im Bereich der Mittelzelle, noch dieselben Verhältnisse wie am Anfangskanal vor; dann, im Bereich der Randzellen, verstreicht die Bindesubstanz sehr schnell und auch das dünne Cölothel erreicht den freien Rand der Oberlippe nicht. Dieser Rand gehört also noch den Randzellen selbst an und ist auch mit der Limitans und mit den Wimpern bedeckt, die beide in scharfer Linie abschneiden. An der Unterlippe ist der Übergang gleichfalls ein schroffer. Aber das Peritoneum entbehrt hier der Bindesubstanz, besteht dagegen aus dicht gedrängt liegenden, rundlichen Zellen, die sich leicht in das Sarc der Unterlippe einsenken und so die Feststellung von deren basaler Begrenzung erschweren. Die Cölothelzellen gehen, bei Annäherung an den freien Rand der Unterlippe, nicht direkt in diesen über, vielmehr schlägt sich das Peritoneum ein Stück wieder nach rückwärts und darauf wieder nach vorwärts um und bildet somit eine Falte (Unterlippenfalte), welche erst in die Unterlippe umbiegt. Man hat diese Falte gewöhlich als einen Lymphzellhaufen, welcher der Unterlippe frei anlagern sollte, aufgefaßt.

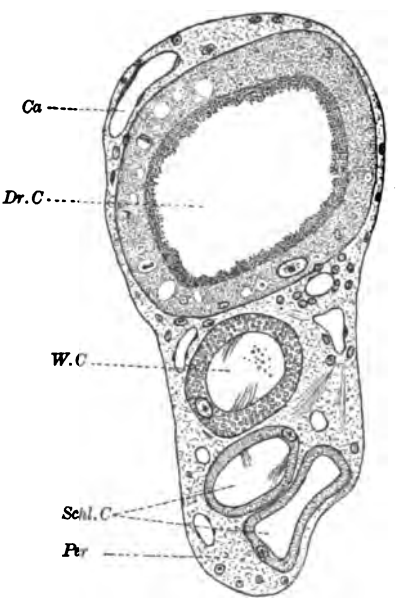

Fig. 90. *Lumbricus sp.*, Querschnitt einer Nephridialschleife.
Schl.C Schleifenkanäle, *W.C* Wimperkanal, *Dr.C* Ampulle des Drüsenkanals, *Ca* Kapillare, *Per* Peritoneum. Nach BENHAM.

Schleifen-, Wimper- und Drüsengang. Der postseptale Teil des Anfangskanales zeigt im wesentlichen die gleiche Beschaffenheit wie der präseptale, nur werden die Zellringe dünner, dafür umfangreicher, und der kernhaltige Sarcbezirk springt kräftiger in das Lumen vor. Am Schleifengang (Fig. 90) ändern sich die Verhältnisse. Wimpern kommen nur an zwei kurzen Strecken vor, nämlich dort, wo der Schleifenkanal aus der ersten Schleife in die zweite eintritt und dort, wo er am Ende der dritten rückläufig wird (BENHAM); sie stehen hier auch in zwei opponierten Längsreihen, die spiralig verlaufen. Die Zellringe werden viel flacher, daher rücken die Kerne weiter auseinander und die Kernregion springt meist viel kräftiger als im Anfangskanale vor. Die derart gebildeten Buchten des Kanallumens erscheinen vielfach noch durch Aussackung der dünnen Wandungs-

strecken vertieft, derart, daß das Lumen verzweigt und die einzelnen Zweige netzig untereinander verbunden erscheinen. In der Tat kommen wirkliche Anastomosen vor.

Der Wimper- und Drüsenkanal zeigen dagegen völlig gestreckten Verlauf; an den Enden der Schenkel biegen die einzelnen Abschnitte scharf ineinander um. Die dickere Zellwand bewahrt überall die gleiche Stärke; auch verursachen die Kerne keine Vorwölbungen. Nur im letzten Abschnitt des Drüsenkanals, der vom vorderen Schleifenschenkel zur Harnblase führt, ist das Lumen in ziemlich regelmäßigen Abständen durch ringförmige Vorwulstungen der Wandung eingebuchtet, so daß der Kanal ein grimmdarmartiges Aussehen erhält. In diesen Ringen liegt jedesmal ein Kern. Die Zellgrenzen sind überall an Schnitten leicht festzustellen. Überall bilden die Zellen Ringe, die mit scharfer Kontur aneinander anstoßen. Die Konturen durchsinken die Dicke der Kanalwand in leicht gewundener Linie; sie werden, wie es scheint, von zarten Zellmembranen gebildet. Im übrigen ist das Sarc stark aufgelockert. Es wird von hellen Kanälchen durchsetzt, die durch Einlagerung von Körnchen undeutlich gemacht oder ganz verwischt werden; das Sarc erscheint am Wimperkanal manchmal von gleichmäßig fein granulierter Beschaffenheit. Immer reich an Körnern ist die ampullenartige Erweiterung des Drüsenkanals (Fig. 91), in der auch das Lumen manchmal fast ganz von Körnern angefüllt erscheint. Die Körner ordnen sich auf der Zelloberfläche in radial gestellten Reihen; Ursache dafür ist die Ausbildung eines Stäbchensaumes an den Ampullenzellen. Reich an Körnern ist auch der eigentliche Drüsenkanal, wo jedoch die Körner auf das Sarc beschränkt erscheinen.

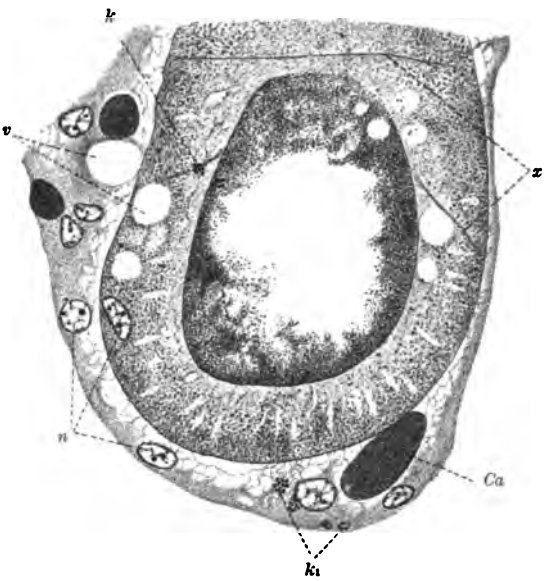

Fig. 91. *Eisenia rosea*, Anschnitt der Ampulle des Nierenkanals.
x Zellgrenzen, *v* Vacuolen (Lymphbahnen), *Ca* Kapillare, *k* und k_1 Körner in Nierenzellen und Peritonealzellen, *n* Kerne des Peritoneums (der in der Nierenzelle eingelagerte Kern gehört einer Lymphzelle an).

In den Zellen aller Kanalabschnitte sind locker gestellte und gewunden verlaufende Fäden nachweisbar, deren Stärke schwankt und die sich oft mit Eisenhämatoxylin fibrillenartig schwärzen und dann scharf hervortreten. Im einzelnen läßt sich über den Verlauf der Fäden nichts genaueres aussagen; wo Wimpern vorhanden sind, dürften sie in diese auslaufen und an der Übergangsstelle (Zelloberfläche) die leicht nachweisbaren Basalkörner tragen.

Während im Schleifen- und Drüsengang Exkretstoffe, wie es scheint ausschließlich, gebildet und secerniert werden, dabei aber, wie der Augenschein lehrt, Differenzen in der Beschaffenheit der Sekretkörnchen vorliegen dürften, zeigen die Zellen des Wimperkanals und der Ampulle auch phagotische Funktion, indem sie Körner von außen her aufnehmen und früher oder später ins Lumen des Kanals ausstoßen. Die überwiegende Art solcher Körner scheinen Zerfallsprodukte der Bakteroiden zu sein, die sich mit Eisenhämatoxylin intensiv schwärzen. Gelegentlich sind massenhaft Chloragogenkörner eingelagert, die in den Nierenzellen Veränderungen erfahren. Selten finden sich krystallinische Körner von lebhaftem Glanze, deren Abstammung nicht zu ermitteln war. Bei Injektion von Tusche wird diese gleichfalls aufgespeichert. Dies geschieht, wie bei den schon erwähnten Körnern, dadurch, daß Leukocyten, als Überträger der Körner, in den peritonealen Überzug des Nephridiums eindringen und die Körner an die Wimperzellen abgeben. Durch den Trichter vermögen selbst die äußerst feinen Körner der chinesischen Tusche nicht einzudringen (Willem & Minne). Die Körnchen häufen sich in den genannten Kanalstrecken an, werden hier von den Nierenzellen aufgenommen, längere Zeit bewahrt und später wieder abgegeben (Cuénot). Auch karminsaures Ammon wird vom Wimperkanal aufgenommen.

Der peritoneale Überzug des postseptalen Teils des Nierenkanals besteht aus hellen Zellen, deren Sarc stark aufgelockert erscheint. Durch die van Gieson-Färbung läßt sich Bindesubstanz in sehr geringer Menge im Umkreis des Kanals nachweisen; sie findet sich auch als zarte Schicht in Umgebung der kräftigeren Blutgefäße, welche im Peritoneum verlaufen, scheint aber an den feinsten Kapillaren zu fehlen. Die Zellgrenzen sind leicht zu erkennen; die Kerne sind klein und reich an Nucleom. Gruppen von Bakteroiden finden sich in den peritonealen Zellen häufig. Sie kommen in normaler Stäbchenform oder in Körner zerfallen vor und werden an die Zellen des Wimperkanales abgegeben. Über die Lappenfalte siehe weiter oben.

Die im Peritoneum verlaufenden anastomosierenden Blutkapillaren entspringen von zwei Gefäßen, deren eines von der venösen, deren anderes von der arteriellen ektosomatischen Gefäßschlinge stammt. Die Kapillaren legen sich aufs engste den Kanälen an, sie wie ein Netz umspinnend, und zeigen hie und da blasige Erweiterungen (Kapillarampullen), die übrigens gelegentlich ganz fehlen können (Benham). Hier sind Haufen von Zellen eingelagert, die nach Cuénot zu unterscheiden sind von den Blutzellen, die sonst in den Gefäßen vorkommen; Cuénot vermutet eine besondere mechanische Funktion derselben. Die Blutflüssigkeit hat nicht die gelbrote Färbung wie im dorsalen Gefäße, sondern erscheint dunkler rot, etwa wie venöses Blut sich zu arteriellem verhält.

Harnblase und Ausführgang. Das Lumen der weiten Harnblase dürfte ein intercelluläres sein, obgleich Kerne, die im übrigen vollständig denen der vorausgehenden Abschnitte des Nephridiums gleichen, nur ganz vereinzelt zu finden sind. Die Zellwand ist je nach dem Kontraktionszustand der Blase verschieden dick, meist sehr dünn und von hellem Aussehen; gelegentlich erscheint sie von der unterliegenden Muskulatur durch zwischengelagerte Haufen von Leukocyten

weit abgehoben. Das Peritoneum zeigt keine Besonderheit. Außer wenigen Blutgefäßen befinden sich in ihm Muskelfasern, die im wesentlichen in zwei diagonal sich kreuzenden Schichten angeordnet und durch Anastomosen verbunden sind. — Im Lumen der Harnblase kommen häufig Nematoden vor, die durch den Porus eingewandert sind. Nach A. SCHNEIDER gehören sie zur Art *Rhabditis pellio.*

Der Ausführgang, welcher in der Ringmuskulatur verläuft, hat wieder ein intracelluläres Lumen und zeigt eine dünne Wand, mit vereinzelt liegenden Kernen der bekannten Form und Größe. Am Porus geht die Wand in hier nicht näher zu erörternder Weise in das Epiderm über.

Zirkulation im Nephridium. Durch den Trichter passieren keine feste Substanzen. Die Wimperung des Trichters bildet ein so feines Sieb, daß nur flüssige Substanzen eintreten können. Die Wimperung im Kanal bedingt nur im geringen Maße die Zirkulation im Nephridium; es bedarf der Entleerung der Harnblase nach außen, die etwa alle 3 Tage (CUÉNOT) erfolgt, um ein Einströmen von Cölomflüssigkeit in ausgiebiger Weise herbeizuführen.

---

7. Kurs.

Arthropoden (Onychophoren).

Peripatus capensis Gr.

Von Arthropoden sollen zwei Übersichten vorgeführt werden. Die eine betrifft einen Tracheaten, der zugleich durch seine Beziehungen zu den Würmern besonderes Interesse verdient; sie kommt in diesem Kurs zur Besprechung, wobei zugleich die wichtigsten strukturellen Eigenschaften angeführt werden. Die andere bezieht sich auf eine Krebsform und zeigt den typischen Arthropodenbau; sie wird im nächsten Kurs abgehandelt werden. Außerdem sollen im 9., 10. und 11. Kurs Organe von Krustazeen und Insekten auf ihre histologische Struktur geprüft werden. Die Onychophoren (Protracheaten) vereinigen Würmer- und Arthropodencharaktere. Letztere dominieren und bestimmen daher die systematische Stellung des *Peripatus*; zu erwähnen sind besonders die Krallen, die Tastorgane, die Tracheen, das Hämocoel (durch Verschmelzung von Blastocoel und Coelom entstanden), welches der Dissepimente entbehrt und ein Pericard aufweist, das vom Cölom sich ableitende Endsäckchen der Nephridien, das offene, mit Ostien ausgestattete Herz. Würmercharaktere sind der Hautmuskelschlauch, die segmentale Wiederholung der Nephridien, die Wimperung in diesen (einziger Fall einer Wimperung bei Arthropoden), die durchwegs glatte Muskulatur, deren Fasern indessen ein Myolemm besitzen und vielkernig sind.

Übersicht.

Der intersegmentale Querschnitt hat im wesentlichen die Form einer flachliegenden kurzen Ellipse, mit gleichmäßig gewölbter Rücken- und in der Mitte abgeplatteter Bauchfläche. Segmental (Fig. 92) sitzen an den ventrolateralen schräg gestellten Flächen die kurzen stummelförmigen Extremitäten, die am verschmälerten Ende ein Krallenpaar tragen. Im einzelnen wird der Umriß kompliziert durch die Anwesenheit einer großen Menge von kleinen Tastwarzen, welche sich über Körper

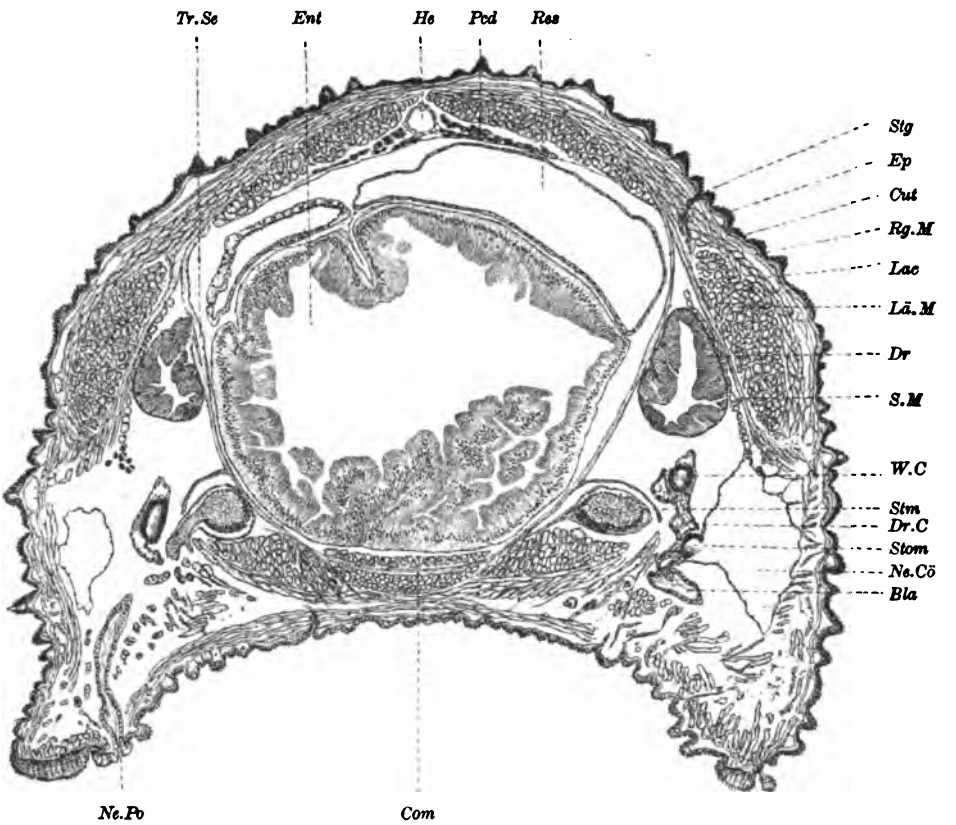

Fig. 92. *Peripatus capensis* Gr., Querschnitt.
Ep Epiderm, *Ne.Po* Nephroporus, *Stg* Stigma, *Stm* Nervenstamm, *Ent* Enteron, *Dr* Speicheldrüse, *Res* Reservoir einer Schleimdrüse, *Ne.Cö* Nephrocöl (Endbläschen), *Stom* Nephrostom, *W.C* Wimperkanal, *Dr.C* Drüsenkanal, *Bla* Harnblase, *Cut* Cutis, *Rg.*, *Lä.*, *S.M* Ring-, Längs-, Sagittalmuskulatur, *Tr.Se* Transversalseptum, *Lac* Lakune, *He* Herz, *Pcd* Pericard.

und Extremitäten verteilen und auf ihrer Spitze eine sehr kurze gerade Borste (Stachel) tragen. An der medialen Fläche der Extremitäten erscheinen viele Warzen zu quergestellten Polstern verschmolzen, auf denen eine Anzahl von Stacheln aufsitzt. Es gibt drei bis fünf Polster von ungleicher Breite, die gegen das verschmälerte Extremitätenende hin gelegen sind; mit ihnen berührt das Tier den Boden. Neben diesen Warzen zeigt der Körperumriß noch eine feinere Skulptur; jede Epidermzelle springt mit scharf konisch zugespitztem Ende vor.

Während der Stamm der Extremität gegen abwärts gewendet ist, biegt der verschmälerte, die Krallen tragende Endabschnitt schräg gegen oben um. Die am Ende entspringenden kurzen Krallen sind gegen abwärts gekrümmt und stehen dicht nebeneinander. Über sie hinweg legt sich eine kurze Hautfalte, die an den Seiten verstreicht (Krallenfalte) (Fig. 93).

Über die ganze Oberfläche des Körpers verstreuen sich die engen Stigmen, deren Zahl etwa 75 in jedem Segment beträgt und deren Verteilung eine beliebige ist. An der medialen Fläche der Füßchen, nahe den Polstern, liegen auf Papillen die Ausmündungsstellen der Coxaldrüsen und etwas darüber, auf derselben Fläche, doch weiter

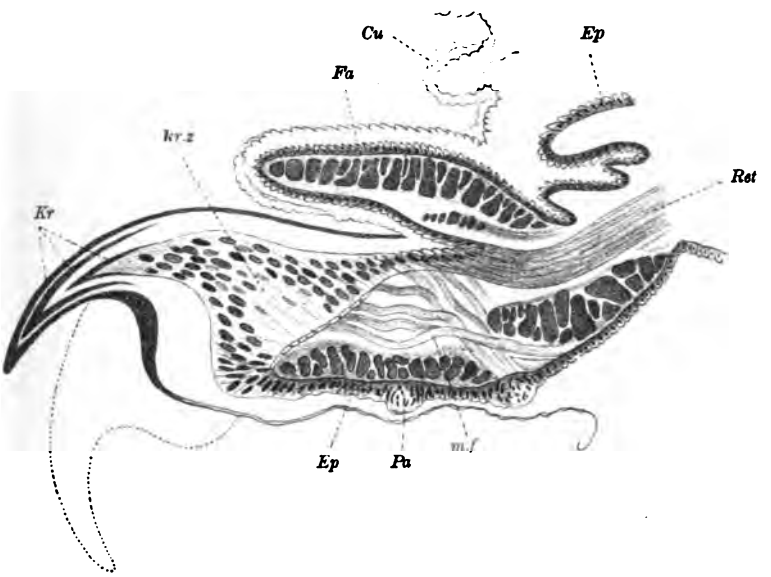

Fig. 93. *Peripatus capensis*, Kralle.
Kr Chitinschichten der Kralle, *kr.z* Krallenzellen, *Ep* Epiderm. *Pa* Papille, *Cu* Cuticula, *Ret* Retractor, *Fa* Krallenfalte mit Protractor (Ringmuskel), *m.f* anders orientierte Muskelfasern.

nach vorn zu verschoben, die Ausmündungen der Segmentalorgane (Nephroporen).

Der Körper wird von einem einschichtigen Epiderm überzogen, das sich in den Stigmen nach innen umschlägt und die Tracheen bildet. Wir haben zu unterscheiden zwischen dem Flächenepiderm, den Stigmentaschen und den Tracheen. Das Flächenepiderm besteht allein aus Deckzellen, die in erster Linie Cuticularbildner sind und entsprechend den Differenzierungen der Cuticula (Stacheln, Krallen) selbst modifiziert erscheinen, in den Taststacheln z. B. den Charakter schlanker Matrixzellen des Stachels annehmen. Hier findet sich auch eine zweite Zellart eingelagert: Sinneszellen, die im Innern des knospenförmigen Sinnesorgans gangliös zusammengedrängt liegen (Fig. 94) und sich einerseits in einen perzeptorischen, in den Stachel eintretenden, andererseits in einen sensorischen (Nerven-) Fortsatz ausziehen; alle Nervenfortsätze vereinigen zu einem ableitenden Nerven, der in der Cutis leicht nach-

weisbar ist. Die Stigmentaschen reichen, gegen innen anschwellend, bis unter die diagonale Muskulatur und geben zahllose feine Tracheen (Fig. 95) ab, die sämtlich nebeneinander am blinden Ende der Stigmentasche entspringen und in geschlängeltem Verlaufe alle Gewebe durchziehen. Die Tracheen verlaufen zunächst bündelweise, zuletzt einzeln; ihre Endigung ist unbekannt. Jede einzelne Röhre bewahrt im ganzen Verlaufe die gleiche äußerst geringe Weite (Kapillare), verzweigt sich nicht, zeigt eng anliegend Kerne und läßt bei starker Vergrößerung eine feine Querstreifung (Spiralfaden) erkennen (genaueres über Tracheen siehe in Kurs 12).

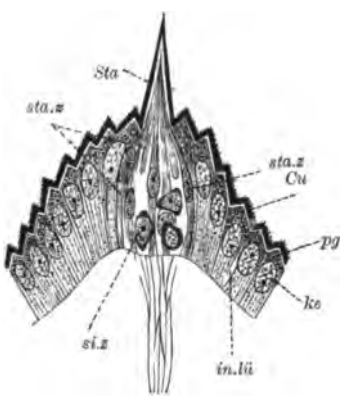

Fig 94. *Peripatus capensis*, Stachelpapille und herantretender Nerv.
Sta Stachel, *sta.z* Matrixzellen, *Cu* Cuticula, *ke* Deckzellkern, *pg* Pigment, *in.lü* Intracellularlücke, *si.z* Sinneszelle.

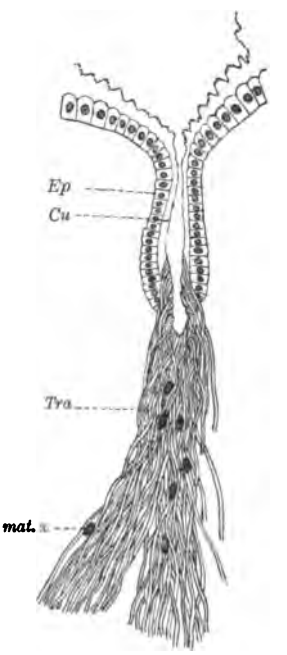

Fig. 95. *Peripatus capensis*, Stigmentasche und Bündel von Tracheengängen (*Tra*).
Ep und *Cu* Epiderm und Cuticula der Stigmentasche, *mat.z* Matrixzelle. Nach Gaffron.

Zum Epiderm gehören ferner die langen verästelten Schleimdrüsen, welche in der Darmkammer der Leibeshöhle, im ganzen Umkreis des vorderen und mittleren Darmes, vorkommen und am Vorderende des Tieres, an der Spitze der Oralpapillen, ausmünden. Sie stellen modifizierte Coxaldrüsen vor, wie sie sich bei *P. capensis,* bei ♂ und ♀, in allen Extremitäten vorfinden und kurze, am freien Ende kolbig geschwellte Schläuche darstellen. Die Coxaldrüsen liegen im Stamme der Extremität und besitzen ein niedriges, aus gleichartigen Drüsenzellen gebildetes Epithel. Die Schleimdrüsen beginnen am Mund mit einem stark muskulösen Reservoir und setzen sich in einen engen Kanal mit lebhaft färbbarem (basophilem) Epithel fort, der sich am Ende in zahlreiche, wieder gegen vorn zu gewendete Zweige auflöst. Querschnitte durch die hintere Region der Reservoirs zeigen auch diese Zweige quer und längs getroffen, in Umgebung des Darmes beliebig verteilt.

LIBRARY OF THE UNIVERSITY OF CALIFORNIA

Das Nervensystem besteht aus zwei ventral und seitlich in der Leibeshöhle gelegenen Hauptstämmen, die zusammen dem Bauchmark der Anneliden entsprechen. Sie verlaufen einwärts vom ventralen Längsmuskelfeld, im Winkel desselben zu den Transversalmuskeln. Es sind Markstämme (Fig. 96) mit innerem Faserstrang und dickem Nervenzellbelag, der nur an der dorsalen Fläche fehlt. Eine dünne äußere Neurallamelle umscheidet jeden Stamm. Die Stämme sind in jedem Segment durch etwa zwölf lange dünne Kommissuren verbunden, deren Abstände nicht völlig gleich sind. Entsprechend jedem Fuß zweigen zwei Fußnerven, ein vorderer und ein hinterer, die die Kommissuren beträchtlich an Stärke übertreffen, an der ventralen Lateralkante ab; ferner entspringen lateral fünf Seitennerven, die dorsalwärts zur Muskulatur aufsteigen, in diese eintreten und hier schwierig zu verfolgen sind.

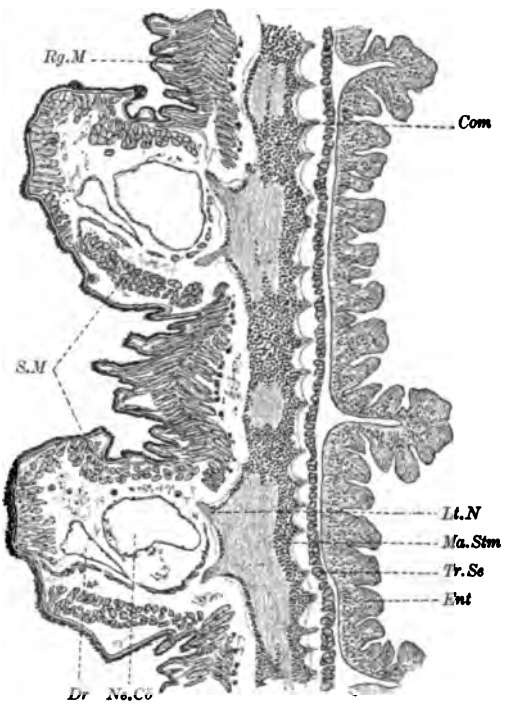

Fig. 96. *Peripatus capensis*. Stück eines Längsschnitts.
Rg.M Ringmuskulatur, *S.M* Sagittalmuskulatur, *Tr.Se* Transversalseptum, *Ma. Stm* Markstamm, *Com* Kommissur, *Lt.N* Lateralnerv, *Dr* Coxaldrüse, *Ne.Cö* Nephrocöl (Endblase des Nephridiums), *Ent* Enteron.

Das Enteron des Mitteldarmes nimmt das Zentrum des Querschnittes ein und hat im wesentlichen kreisrunde Form. Das Enteroderm ist dick und außerdem papillenartig erhöht; regelmäßige Falten sind weder auf Längs- noch Querschnitten nachweisbar. Es besteht aus sehr schlanken Nährzellen ohne (?) Stäbchensaum und ähnlich gestalteten Eiweißzellen. Von den Nährzellen sei besonders betont, daß sich in ihnen leicht bei gut gelungener Schwärzung Diplosomen feststellen lassen, ein Verhalten, das bei Wirbellosen bis jetzt nicht häufig nachgewiesen wurde. — Anhänge der stomodermalen Mundhöhle sind die Speicheldrüsen. Sie stellen paarige lange Röhren dar, welche in den Pedalkammern der Leibeshöhle, dicht am Transversalseptum, nach rückwärts verlaufen und ein ausschließlich drüsiges Epithel besitzen.

Das Mesoderm bildet vor allem einen dicken Hautmuskelschlauch (Somatopleura), der auch die Extremitäten mit Muskulatur ausstattet, ferner eine schwache Splanchnopleura und schräg neben dem Darm aufsteigende Transversalmuskeln, welche die Leibeshöhle durchsetzen und abteilen. Dicht unter dem Epiderm ist das Bindegewebe besonders reich zu einer faserigen Cutis entwickelt; zwischen den

Muskelfasern der Somatopleura liefert es ein gleichfalls faseriges Perimysium. Über dem Darm, zugleich über den Speichelreservoirs, die eine kräftige Muskulatur zeigen, spannt sich quer unter dem Herzen das zarte, lückig durchbrochene Perikardseptum, das Muskelfasern trägt, welche sich vom Muskelschlauch aus zur Ventralfläche des Herzens spannen und mit diesem in Verbindung treten. Am Herzen selbst, das dorsal zwischen den Längsmuskelfeldern im Perikard liegt, ist Ringmuskulatur entwickelt.

Die Somatopleura (Fig. 97) zeigt außen eine einschichtige Ringmuskellage, welche an den Extremitäten unterbrochen ist und sich nur wenig in dieselben einsenkt. Es folgen zwei Schichten einer Diagonalfaserlage; die Fasern der äußeren Schicht jeder Körperseite verlaufen von hinten unten nach vorn oben, die der inneren Schicht jeder Seite von hinten oben nach vorn unten. Ventral in der Mediallinie durchdringen sich die Fasern beider Schichten; dorsal enden sie zumeist und nur wenige Fasern überschreiten die Mediallinie (Gaffron). Die Diagonalfasern bilden einen ansehnlichen Bestandteil der Fußmuskulatur. Sie breiten sich von der ventralen Seite her an der Fußwand aus, ihren schrägen Verlauf zum Teil wahrend, zum Teil in zirkuläre Richtung umbiegend. Speziell bilden Ringfasern, die in der Krallenfalte und an der Unterseite des Fußes liegen, einen Protraktor der Krallen. Von der dorsalen Seite her durchqueren die Diagonalfasern zum Teil in lockerer Anordnung die Leibeshöhle am Ursprung des Fußes, zum Teil dringen sie auch in letzteren ein und bilden hier lückige Septen, die in verschiedener Richtung gestellt sind.

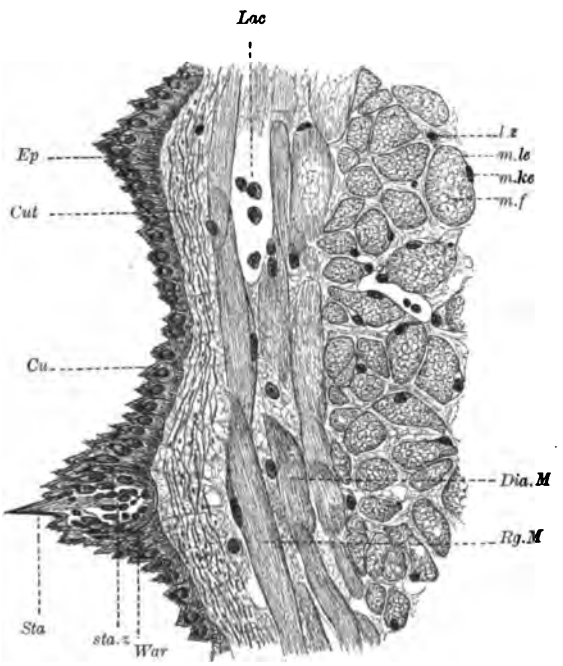

Fig. 97. *Peripatus capensis*, Haut.
Ep Epiderm, *Cu* Cuticula, *Sta* Stachel, *sta.z* Stachelzellen, *War* Tastwarze, *Cut* Cutis, *Rg.* und *Dia.M* Ring- und Diagonalmuskulatur, *m.f* Längsmuskelfaser, *m.ke, m.le* Muskelkern und Myolemm, *l.z* Lymphzelle, *Lac* Lakune.

An die Diagonallage schließen sich gegen innen zu Längsmuskelfelder an, von denen paarige dorsale, paarige laterale, ein unpaares ventrales und ein unpaares Kommissurenfeld, das dem ventralen aufliegt, und von ihm nur durch die Kommissuren getrennt ist, zu unterscheiden sind. Wir können dieses letztere dünne Feld der bei den Anneliden auf dem Bauchmark entwickelten Muskulatur vergleichen; die

Befunde erinnern besonders an das Verhalten der Muskulatur bei *Saccocirrus*. Am umfangreichsten, wenn auch stark abgeplattet, ist das ventrale, am mächtigsten sind die lateralen Felder. Ihnen liegen an der Innenseite Muskelfasern an, welche mit verzweigten Enden an der Rückenseite, innerhalb der äußeren Muskellagen, entspringen und jederseits zu den Extremitäten herabsteigen, deren Hauptmuskulatur sie bilden. Sie sind als Sagittalmuskeln zu bezeichnen (A. SCHNEIDER) und stellen eine innere Ringmuskellage, die sich nur lateral erhalten hat, vor. An Längsschnitten sehen wir die Sagittalmuskeln zwei langgestreckte schmale Bündel bilden, deren eines intersegmental, deren anderes segmental gelegen ist. Das intersegmentale wird gegen die Leibeshöhle hin von einer einfachen Schicht von Längsmuskeln (innere Schicht des lateralen Längsmuskelfeldes) überzogen, die segmental fehlt. Beide Bündel senken sich als longitudinale Fasern in die Extremität ein, an deren Vorder- und Hinterwand sie, dicht an die äußeren Diagonalfasern angelagert, distalwärts verlaufen und bald die ganze Fußperipherie umgreifen. Ein selbständiges Faserbündel begibt sich an die obere Ursprungsstelle der Krallen und inseriert hier, wo die Krallenfalte entspringt; es dient als Retraktor der Krallen, indem es dieselben unter die Falte zurückzieht.

Ferner sind zu erwähnen die Transversalmuskeln, die jederseits vom Darm ein steil gestelltes transversales Muskelseptum bilden. Es inseriert dorsal, gemeinsam mit den Sagittalmuskeln sich über eine große Fläche ausbreitend, an der Körperwand und steigt neben dem Darm schräg medioventralwärts nach unten, das Kommissurenfeld zwischen sich fassend und das ventrale Feld durchsetzend, um an der mittleren ventralen Körperwand aufgelockert sich anzuheften. Es bildet eine dünne, aber geschlossene, nur von kleinen Lücken durchbrochene Scheidewand, die, wie Längsschnitte lehren, völlig gestreckt durch die Segmente hindurchläuft. Die transversalen Septen, welche von den entsprechenden der Würmer abzuleiten sind (man vergleiche den Querschnitt des *Polygordius*, Fig. 5), trennen eine Intestinalkammer der Leibeshöhle von seitlichen Pedalkammern. Von ersterer wird außerdem durch ein lückenhaftes flach liegendes Septum (Perikardseptum), das quer verlaufende Muskelfasern enthält, ein dorsaler flacher Raum, in dem das Herz liegt (Perikard), abgegliedert; die Fasern verlieren sich seitwärts in der parietalen Muskulatur. Weitere schmale Septen liegen über den Nervenstämmen. Sie beginnen an den Transversalsepten und bilden über den Stämmen eine geschlossene longitudinale, Muskelfasern enthaltende dünne Decke (Nervenstammsepten), die intersegmental mit der Leibeswand nur durch Züge bindiger Substanz zusammenhängt, segmental jedoch sich an die Bündel der hier stark aufgelockerten Diagonallage anlegt. In jedem Segment tritt ein einzelnes Muskelfaserbündel, das den gleichen dorsalen Ursprung wie die transversale Muskulatur hat, an den lateralen Rand dieses Septums heran und durchsetzt es, um neben dem ventralen Muskelfeld an der Leibeswand zu inserieren. Wir wollen dieses Bündel als accessorischen Muskel bezeichnen. Er verläuft auswärts von den Speicheldrüsen, die zwischen ihm und dem Transversalseptum liegen.

Die Muskelfasern sind, wie bereits bemerkt, nicht quergestreift, zeigen im übrigen aber die typischen Charaktere der Arthropoden-

muskulatur. Jede Faser zeigt eine kontraktile Rinde und eine innere helle Sarcachse. Beide unterscheiden sich nur wenig, denn auch die Sarcachse enthält Myofibrillen, nur in loserer Verteilung und von reichlicher hyaliner Zwischensubstanz umgeben. Das Myolemm ist eine zarte Hülle von undeutlich längsfädiger Struktur. Sie färbt sich mit der VAN GIESON-Methode zart rötlich. Ihre innige Beziehung zur Muskelfaser läßt sie als Differenzierung der Faser erscheinen. Kerne kommen jeder Faser in größerer Zahl zu. Sie sind von verschiedener Größe, entweder abgeplattet und dann manchmal leicht gelappt, oder von runder Form, und enthalten einen oder ein Paar Nucleolen; sie liegen zwischen Myolemm und kontraktiler Rinde, gewöhnlich innerhalb feinkörniger Anhäufungen, die auch sonst vorkommen (GAFFRON).

Zwischen den Muskelfasern ist überall ein spärliches faseriges Bindegewebe (Fig. 98) entwickelt, das die Myolemmen miteinander

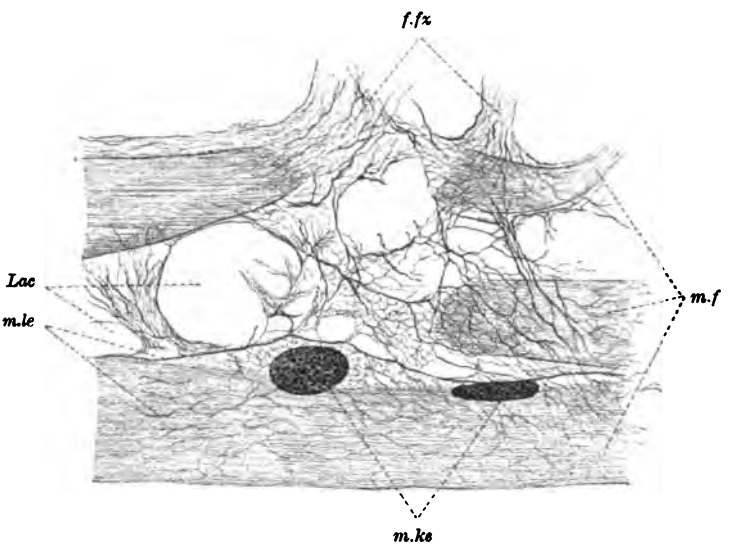

Fig. 98. *Peripatus capensis*. Perimysium und Muskelfasern.
m.f Muskelfasern, *m.le* Myolemm, *m ke* Muskelkerne, *f.fz* Faserfilz des Bindegewebes, *Lac* Lakune.

verbindet und Raum für Blutlakunen läßt. In der Cutis erscheint es mächtig ausgebildet und besteht hier aus Fasern, die untereinander in Fibrillenaustauch stehen und in Schichten angeordnet sind, in welchen abwechselnd longitudinale uud zirkuläre Fasern liegen. Auch radiale Fasern kommen vor. Bindegewebszellen sind sowohl im Perimysium wie in der Cutis, vor allem aber in letzterer, doch nur vereinzelt mit Sicherheit nachweisbar. Neben den nicht selten eingelagerten kleinen Lymphzellen sieht man hier und da, in Annäherung an die Ringmuskulatur, aber noch in der Cutis gelegen, ziemlich große flächenhaft orientierte Kerne, von denen nach beiden Seiten hin, gleichfalls flächenhaft orientiert, dicht struierte Sarcstränge ausgehen, die ziemlich weit zu verfolgen sind und, ohne sich zu verästeln, undeutlich werden. Zweifellos repräsentieren diese Zellen die Cutisbildner. Die kleinen Lymphzellen zeigen dagegen wechselnd geformte, kleine Zellkörper

mit oder ohne körnigen Inhalt und mit einem runden, dunkel sich färbenden Kern, der bei Durchwanderung der dermalen Lamelle mannigfach seine Form verändert, gelegentlich schraubig gedreht erscheint. In einer medialwärts gewendeten Einbuchtung des Kerns liegt ein Diplosom.

Die Splanchnopleura des Darms besteht aus einer zarten äußeren Ringmuskelschicht und einer gleichfalls zarten inneren Längsmuskelschicht. Ein peritoneales Epithel soll am Darm vorhanden sein, an der Somatopleura fehlt es dagegen vollständig und es erweist sich somit die Leibeshöhle nicht als echtes Cölom, sondern als ein sog. Hämocoel oder Pseudocoel. Mit den weiten Leibeshöhlenkammern kommunizieren enge Spalträume (Lakunen), die in der Somatopleura gelegen sind. Als echte, von einem Endothel ausgekleidete Cölarräume sind nur die Endblasen der Nephridien aufzufassen (Nephrocöl.

Die Nephridien (Fig. 99) sind segmental geordnete Kanäle von gewundenem Verlaufe, die mit den erwähnten, in den Extremitätenstämmen gelegenen Endblasen beginnen. In jede Blase mündet mit trichterartiger Öffnung ein wimpernder Abschnitt (Wimperkanal) der den aufsteigenden Schenkel einer im Rumpf gelegenen Schleife bildet; an ihn schließt sich ein absteigender Drüsenkanal, der dicht an den Wimperkanal angepreßt verläuft und nach seinem Eintritt in den Extremitätenstamm sich zur Harnblase erweitert, von der ein kurzer Ausführgang zum Nephroporus, der an der medialen Fußfläche gelegen ist, hinführt.

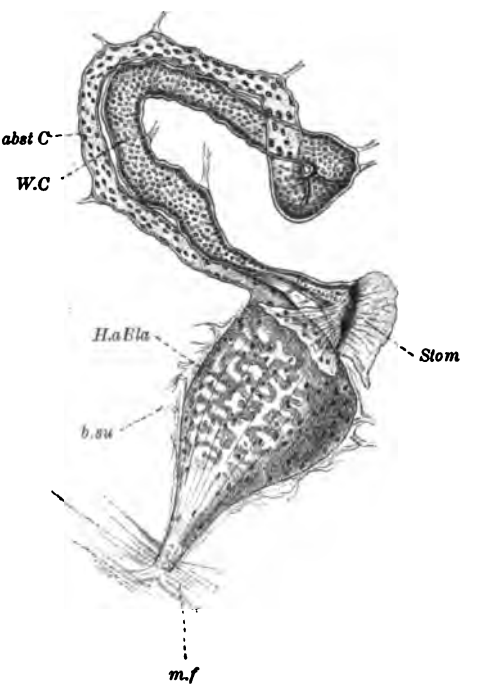

Fig. 99. *Peripatus capensis*, Nephridium, nach Gaffron.
Stom Stoma, das in das Endbläschen mündet, *W.C* Wimperkanal, *abst C* absteigender Kanal, *Ha.Bla* Harnblase, *b.su* Bindesubstanz, *m.f* Muskelfasern der Haut.

Das Endbläschen, welches als ein Cölarraum aufzufassen ist, zeigt ein plattes Endothel. Scharf davon hebt sich das Epithel des Wimperkanales ab, der mit nur wenig vorspringendem, trichterartigem Nephrostom in das Bläschen mündet. Das Epithel besteht aus dünnen Zylinderzellen, deren Kerne auf zwei Seiten des Querschnittes mehrschichtig, auf den dazwischen gelegenen, schmaleren Seiten einschichtig angeordnet sind. Zugleich sind hier die Zellen weniger hoch und entbehren der Wimpern, welche den anderen Seiten zukommen. Wenngleich ein Schlagen dieser Wimpern intra vitam nicht angegeben ist, läßt doch die formale Ausbildung der fädigen Anhänge keinen Zweifel, daß wirklich Wimpern vorliegen, deren Anordnung in

zwei Streifen übrigens mit der bei den Anneliden allgemein nachweisbaren übereinstimmt. Es lassen sich auch Basalkörner an den Wimpern nachweisen.

Das einzige vorhandene Gefäß, das kontraktile Herz, liegt im Perikard über dem Darme. Es bildet ein vorn und hinten offenes Rohr, das mitten in jedem Segment dorsal von einem Paar spaltförmiger Ostien durchbrochen ist. An der Leibeswand ist es durch Züge von Bindesubstanz befestigt; auch steht es durch Bindegewebe in Verbindung mit dem Perikardseptum; die Muskelfasern des letzteren treten direkt an die ventrale Fläche des Herzens heran und spielen zweifellos bei der Diastole desselben eine Rolle (Dilatatoren). Am Herzen findet sich eine einfache Schicht von Ringmuskelfasern, die durch Bindesubstanz zusammengehalten werden; ein Endothel fehlt vollständig. Die Muskelfasern zeigen das typische Verhalten (siehe bei Muskulatur). Im Innern des Herzens liegen Lymphzellen (siehe bei Bindegewebe).

Das Blut tritt durch die Ostien in das Herz bei der Erweiterung desselben (Diastole) ein; bei der Systole verschließen sich die Ostien und das Blut wird durch die vordere (und hintere?) Öffnung in die Leibeshöhle gepreßt. Diese durchströmt es gegen rückwärts, zugleich in die Lakunen der Körperwand eindringend, und sammelt sich im Perikard, in welches es teils von der Leibeshöhle aus, durch die Spalten des Perikardialseptums, teils aber auch aus den engen Lakunen der dorsalen Körperwand einmündet. Diese letzteren sind als Ringlakunen, etwa zu 12 im Segment, zwischen Ring- und Diagonalmuskulatur in der dorsalen Somatopleura entwickelt und seitwärts etwa bis in die Höhe der Speicheldrüsen zu verfolgen (Gaffron).

Im Perikard finden sich in großer Zahl umfangreiche körnige Zellen, die als Perikardzellen bezeichnet werden und nach Bruntz exkretorische Funktion besitzen, wohl auch Fett zu speichern vermögen (sog. Fettgewebe). Sie kommen auch in der Leibeshöhle, vor allem in der Nähe der Nephridien vor, sind stark vacuolär struiert, im übrigen reich an Körnern und von ellipsoider Gestalt. Ferner finden sich im Perikard in Menge, aber auch anderorts häufig, kleine Leukocyten mit spärlichem Sarc und mannigfach gestaltetem Kern.

Die Gonaden sind auf Schnitten durch die vordere Körperregion nicht getroffen.

---

8. Kurs.

Arthropoda (Crustaceen).

Branchipus stagnalis L.

Übersicht.

Der intersegmentale Querschnitt der Thorakalregion (Fig. 100) hat die Form eines dicken, kurzschenkligen Hufeisens. Der Einschnitt zwischen beiden Hufeisenschenkeln entspricht einer mittleren tiefen Einbuchtung der ventralen Fläche (ventrale Medialfurche oder Bauch-

furche). Die dorsale Fläche ist gleichmäßig gewölbt, die lateralen sind fast eben. Segmental entspringen ventral seitlich vom Körper die gegliederten Extremitäten, welche Ruderborsten tragen. In direkter Fortsetzung des Körpers liegt der Stammteil des Fußes, der medialwärts sechs Enditen, lateralwärts die proximale Atemplatte und den distalen Epipoditen (Kieme), sowie am freien Ende den Exopoditen trägt. Von den Rändern der Enditen und des Exopoditen entspringen große, zum Teil gefiederte Borsten, auf deren Verteilung und Form hier

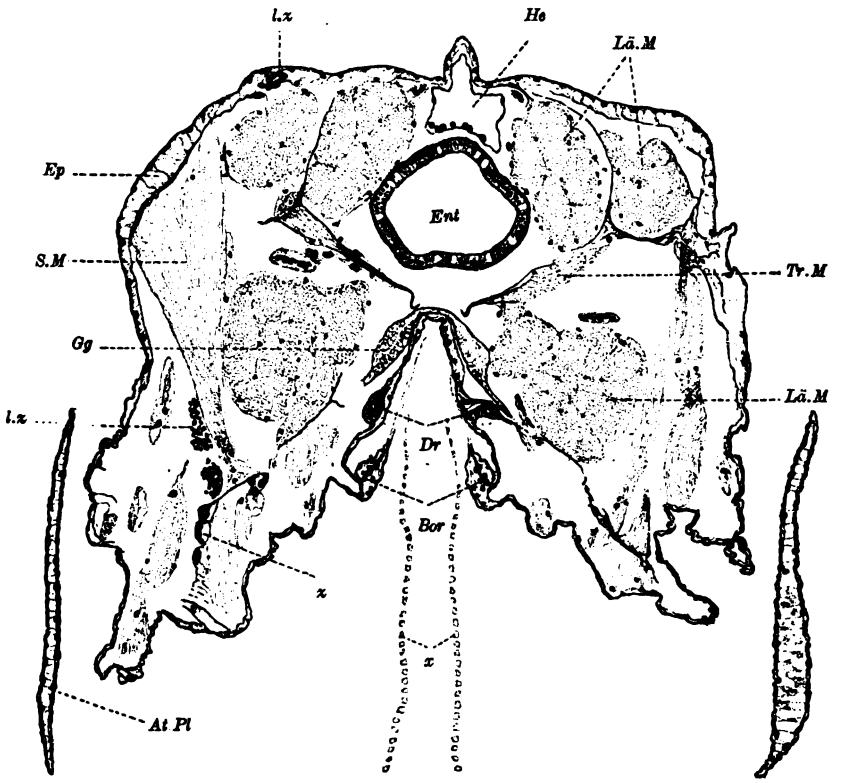

Fig. 100. *Branchipus stagnalis*, Querschnitt des Thorax.
Ep Epiderm, *Gg* Ganglion, *At.Pl* Atemplatte, *Dr* Bauchdrüsen, *Bor* Kante des proximalen Enditen mit Borste, *x* Borstenanschnitte anderer Enditen, *Ent* Enteron, *He* Herz, *l.z* Lymphzellen, *z* lymphoide Zellen, *Lä., Tr., S.M* Längs-, Transversal-, Sagittalmuskeln.

ebensowenig wie auf die Form der Glieder selbst eingegangen werden kann. In der Figur sind seitwärts von dem, am Ursprung durchschnittenen Stamme die Atemplatten getroffen; medial ist die Kante des proximalen Enditen mit einer großen Borste getroffen, darunter liegen Borstenquerschnitte anderer Enditen.

Das Epiderm überzieht den ganzen Querschnitt als zumeist niedriges Epithel, das nur an den Muskelansätzen an Höhe gewinnt und im allgemeinen eine eigenartige Ausbildung zeigt. Es enthält Blutlakunen, in denen Lymphzellen liegen. An der Ursprungsstelle der Borsten enthält es eine Gruppe von Sinneszellen (Borstenganglion),

die in das Innere vorspringen. Zum Epiderm gehören die neben der Bauchfurche gelegenen paarigen Bauchdrüsen, sowie die damit übereinstimmenden, im Stamm der Glieder gelegenen Beindrüsen. Dicht unter dem Epiderm, aber völlig von ihm gesondert, in der Leibeshöhle, liegt am Grund der Bauchfurche das strickleiterförmige Bauchmark. Rechts und links vom Boden der Furche verlaufen, weit getrennt, die paarigen Konnektivstränge, die segmental zu abgeplatteten, schräg gegen die Extremitäten hin geneigten, Ganglien anschwellen. Die Ganglien sind durch eine vordere und eine hintere Kommissur verbunden; es entspringen von ihnen am freien, schräg nach abwärts geneigten Rande Nerven, welche zur Muskulatur und zu den Borsten hin verlaufen.

In der Mitte zwischen dorsaler und ventraler Mediallinie liegt das kreisrunde Enteron des Mitteldarmes, das von einem niedrigen Epithel gebildet wird.

Vom Mesoderm ist auf den Thorakalschnitten nur Muskulatur und Herz getroffen. Die Muskulatur durchsetzt, locker angeordnet, die geräumige Leibeshöhle. Sie gliedert sich in die mächtig entwickelte, aber in einzelne Muskelmassen aufgelöste Somatopleura, in die sehr zarte Splanchnopleura und in die Transversalmuskulatur. Die Somatopleura zeigt vier starke Längsmuskeln, von denen zwei dorsal, rechts und links vom Darm, zwei ventral, rechts und links vom Bauchmark, liegen. Eine Ringmuskulatur fehlt vollständig; sie erscheint umgebildet und aufgelöst in die absteigenden Extremitätenmuskeln, von denen wir im Rumpfe jederseits eine laterale und eine mediale Gruppe unterscheiden. Die laterale Gruppe entspricht den Sagittalmuskeln von *Peripatus*. Sie besteht (Claus) aus einem vorderen, an der vorderen Segmentgrenze entspringenden Bündel, welches, verstärkt durch ein vom vorausgehenden Segmente stammendes Bündel, die Extremität nach vorn zieht, und aus einem mächtigeren hinteren Bündel, das im mittleren und hinteren Segmentbereiche am Rücken entspringt, steil nach abwärts verläuft und den Extremitätenstamm dorsalwärts hebt. Die mediale Muskelgruppe besteht nur aus wenigen, die Extremität gegen die Bauchseite hin bewegenden Bündeln, die vorn (Protraktoren) und hinten (Retraktoren) im Segment entspringen. Auf die Verteilung der Muskeln in den Extremitäten selbst kann hier nicht eingegangen werden.

Die Splanchnopleura wird von einer sehr dünnen Ringmuskellage gebildet. Die Transversalmuskeln inserieren jederseits am Boden der Bauchfurche mit dünner Sehne und verlaufen schräg dorsolateralwärts, wobei sie sich stark ausbreiten und mit flächenhaft entwickelter Endsehne einerseits die dorsalen Längsmuskeln durchbrechen, andererseits direkt an die Seitenwand des Rumpfes herantreten, aber auch Beziehungen zu den ventralen Längsmuskeln aufweisen. Weiter sind die Ringmuskeln des Herzens hier zu erwähnen.

Zum Mesoderm gehören auch die Grenzlamellen unter den Epithelien (Haut, Darm), die Muskelsehnen, Lymphzellen und große, hier als lymphoide Zellen bezeichnete Elemente, die einzeln oder in Strängen im Schnitte liegen und den Charakter von Fettzellen aufweisen.

Von Gefäßen ist nur das dünnwandige, muskulöse Herz entwickelt,

das dorsal über dem Darm liegt und im hinteren Teil jedes Segments von einem lateralen Ostienpaar durchbrochen wird. Es setzt sich im Kopf in eine kurze Aorta fort, die sich in die Leibeshöhle öffnet. Das Blut strömt im Herzen und in der Aorta von hinten nach vorn, in der Leibeshöhle von vorn nach hinten, und gelangt durch die Ostien wieder ins Herz, nachdem es in den Kiemen (Epipoditen) arteriell geworden ist.

Epiderm.

Flächenepiderm. Das Flächenepiderm von *Branchipus* besteht aus Deckzellen von charakteristischer Beschaffenheit. An jenen Regionen, wo keine Muskelfasern zur Haut treten, also z. B. vielfach seitlich am Rumpf und dorsal über dem Herzen, erscheinen die Zellen mitsamt den Kernen stark abgeplattet. Die Oberfläche trägt die Cuticula, die sich meist an den Präparaten leicht vom Sarc abhebt. Sie ist von geringer Dicke und, wie es scheint, ungeschichtet; eine faserige Struktur ist nicht zu erkennen. Der Kern enthält reichlich Nucleom und einen Nucleolus; in der Kernregion springt die Zelle gegen innen vor. Die basale Zellfläche wird von einer sehr feinen Grenzlamelle, die sich mit der VAN GIESON-Färbung rötet, überzogen.

An den Muskelinsertionen ist das Bild (Fig. 101) wesentlich anders. Stützfibrillen treten hier lokal deutlich hervor und bilden Säulchen

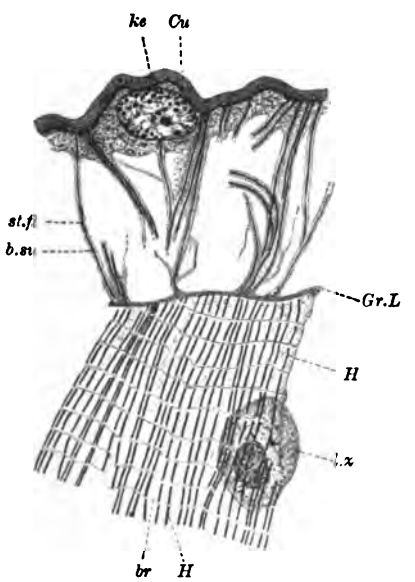

Fig. 101. *Branchipus stagnalis*. Haut. *Cu* Cuticula, *ke* und *st.fl* Kern und Stützfibrille einer Deckzelle, *b.su* Bindesubstanz, *Gr.L* Grenzlamelle, *l.z* Lymphzelle, *br* Quernetz, *H* Hauptstreifen der Muskelfibrillen einer Sagittalfaser.

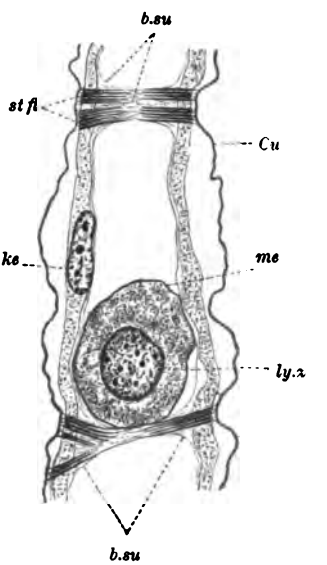

Fig. 102. *Branchipus stagnalis*, Atemplatte. *Cu* Cuticula, *ke* Kern einer Deckzelle, *st.fl* Stützfibrillen derselben, *b.su* Bindesubstanz, *ly.z* lymphoide Zelle, *me* Membran derselben.

(CLAUS) von verschiedener Länge, die sich mit der Muskelsehne verbinden. Die Fibrillen sind völlig gestreckt, glatt begrenzt, schwärzen sich leicht und wahren ihre Dicke vom basalen, in der Sehne gelegenen

Ende, bis zur Oberfläche. Ihre mechanische Bedeutung liegt in der Übertragung des Muskelzuges auf die feste Cuticula (Tonofibrillen). Solch fibrilläre Struktur der Epidermzellen an den Muskelinsertionen ist eine ganz allgemeine Eigenschaft bei den Arthropoden und von vielen Autoren beschrieben worden. Gelegentlich erscheinen die Tonofibrillen als direkte Fortsetzungen der Muskelfibrillen, sodaß diese unmittelbar an der Cuticula zu inserieren, ja sich auch in die Cuticularfibrillen (siehe unten) fortzusetzen, also Cuticulabildner zu sein scheinen (HOLMGREN, SNETHLAGE u. a.). Diese Beurteilung der Befunde ist indessen irrig, es wurde die Abgrenzung beider Fibrillenarten gegen einander übersehen. Nur ausnahmsweise dringen Muskelfasern zwischen den Deckzellen bis zur Cuticula vor, ein Verhalten wie es übrigens auch für *Lumbricus* geschildert ward und für Mollusken in Kurs 15 zur Schilderung kommt.

Sehr schön ist die eigenartige Ausbildung des Epiderms in den Atemplatten der Extremitäten (Fig. 102) zu studieren. Jeder cuti-

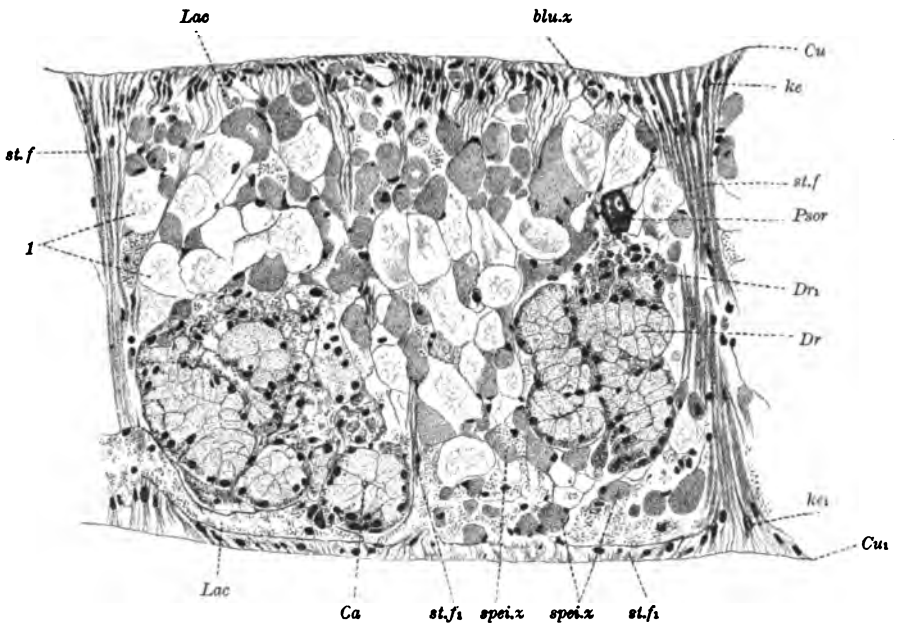

Fig. 103. *Astacus fluviatilis*, Schnitt durch den Kiemendeckel.
Cu Panzer (nur basale Grenzfläche angedeutet), *Cu*1 Cuticula der Innenseite (auch nur angedeutet), *st.f* und *ke* Stützfasern und Kerne des Außenepiderms, *st.f*1 und *ke*1 desgl. des Innenepiderms, *Dr* Drüse, *Dr*1 desgl. mit entleerten Schleimzellen, *Ca* kapillares Lumen der Drüsen, *Lac* Lakunen, *blu.x* Blutzellen, *spei.x* Speicherzellen, *1* LEYDIG'sche Zellen erster Ordnung, *Psor* Psorospermienkapsel.

cularen Lamelle des Podits liegen flache Zellen mit eingestreuten Kernen an. Beide Zellschichten sind durch Fibrillensäulchen verbunden, die meist schlanke Form besitzen. Bei Färbung mit Eisenhämatoxylin sieht man deutlich die geschwärzten Fibrillen der Säulchen von der Cuticula jeder Seite aus bis etwa zur Mitte des Poditquerschnitts verlaufen, wo sie undeutlich werden. Die Fibrillen beider Epithelflächen gehen nicht ineinander über; sie werden vielmehr nur durch Bindesubstanz, welche auch die Säulen seitlich einscheidet, zusammengehalten. Jedes Säulchen stellt derart eine Doppelbildung dar.

Es sei eine genauere Darstellung der Haut vom Flußkrebs angeschlossen, in der vor allem die hier als Panzer entwickelte Cuticula berücksichtigt werden soll. Speziell der Kiemendeckel sei in Betracht gezogen. Man unterscheidet (Fig. 103) eine äußere Epidermschicht, welche den Panzer des Kiemendeckels trägt, und eine innere, die nur mit einer unverkalkten, immerhin auch kräftigen Cuticula überzogen ist. Beide Schichten stehen untereinander in Verbindung, doch bleiben weite Lücken, in denen sich Schleimdrüsen, Bindegewebe, Nerven und Gefäße vorfinden. Lokal sind der Haut Lymphdrüsen eingelagert, die in Arterien einmünden.

Die Deckzellen sind von beträchtlicher Länge und stehen, wie in den Atemplatten von *Branchipus*, mit denen der anderen Epidermfläche durch Bindesubstanz in direktem Zusammenhang. Infolge der reichen Entwicklung anderer Gewebe innerhalb der Epidermduplikatur sind die Verbindungen zu isolierten Säulen zusammengedrängt, in welchen sich die faserartigen Zellen, zu Bündeln geordnet, von einem großen Epidermbereich sammeln. An diesen Säulen sind die Deckzellen schön zu untersuchen. Die Fibrillen verlaufen in dichter Anordnung, nur distal treten sie, leicht divergierend, etwas auseinander, derart, daß sich hier die Zellen mit den seitlichen Rändern berühren, während sie im übrigen, vor der bündelartigen Vereinigung, meist durch Lücken getrennt sind. Am distalen Ende sind die Fibrillen (Fig. 104) durch ein Korn (Körnerreihe) geschwellt; oberhalb desselben tritt die Fibrille in den Panzer ein, den sie als Cuticularfibrille durchsetzt (siehe unten). Der längliche Kern liegt der Faser, bald nahe am Panzer, bald in einiger Entfernung davon, dicht an; er ist einseitig rinnenartig ausgetieft und umgreift derart das Bündel sehr innig. Nebem reichlichem Nucleom enthält er einen deutlichen Nucleolus. Die Faser wird im mittleren Bereiche zwischen beiden Epithelien von Bindesubstanz eingescheidet und endet hier in nicht genau festzustellender Weise. Beide Epithelien verhalten sich hinsichtlich der Deckzellen gleichartig.

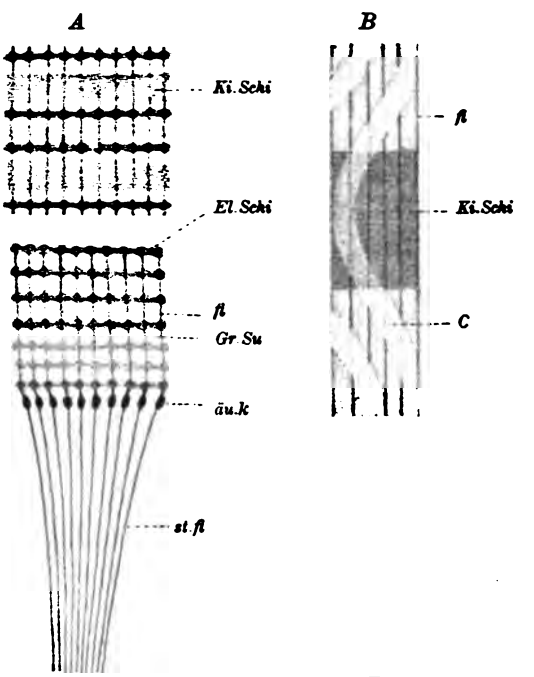

Fig. 104. *Astacus fluviatilis*, Panzer.
A distales Ende einer Deckzelle und Zonen der Innenlage und Hauptlage. *B* Zone der Pigmentlage. *st.fl*, *äu.k* Stützfibrillen und äußere Körner der Deckzelle, *fl* Panzerfibrille, *El.Schi* Elementarschicht, *Ki.Schi* dickere Kittschicht, *Gr.Su* Grundsubstanz, *C* Kanälchen.

Der Panzer (Fig. 105) stellt die kolossal entwickelte Cuticula des

äußeren Epiderms vor. Er besteht aus organischer (Chitin) und anorganischer (Kalksalze) Substanz. Beide sind aber, ähnlich wie beim Knochen, chemisch innig aneinander gebunden, sodaß sie an Schliffen nicht unterschieden werden können; die organische eiweißhaltige Grundstruktur ist mit Calciumcarbonat und -phosphat durchtränkt und bildet mit diesen eine komplizierte chemische Verbindung, die, mit Wasser in Berührung gebracht, sich sofort dissociiert und dabei schwer lösliche Krystalle liefert, die gleichfalls neben den genannten Kalksalzen eine organische Substanz enthalten und ihrerseits wieder sehr unbeständig sind (BIEDERMANN; siehe auch die Schlußbemerkung über die Verkalkung).

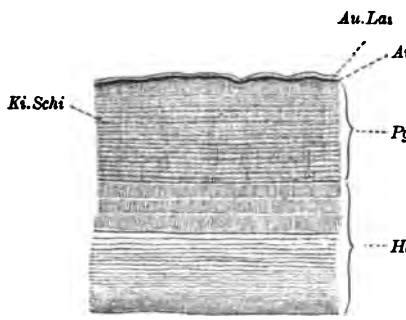

Fig. 105. *Astacus fluviatilis*, Schnitt durch den Panzer.
Au.La₁ und *La₂* äußerste und Außenlage, *Py.La* Pigmentlage, *Ht.La* Hauptlage (der unterste Teil wird als Innenlage unterschieden), *Ki.Schi* Kittschichten.

Sowohl am Querschliff durch den trockenen, mit Canadabalsam durchtränkten Panzer, als auch am Querschnitt durch entkalktes Material, das am besten durch Fixieren mit PERENYI'scher Flüssigkeit gewonnen wird, unterscheidet man eine flächenhafte, der Oberfläche parallele Schichtung, die in verschiedener Höhe ein verschiedenes Aussehen hat. Zu äußerst liegt nach der BÜTSCHLI'schen Nomenclatur die Außenlage, die nur etwa sieben Mikra dick ist, sich intensiv färbt und homogen erscheint. BÜTSCHLI trennt von ihr noch eine, etwa ein μ dicke, äußerste Lage ab, die sich noch intensiver färbt und chemisch eine besondere Beschaffenheit zeigt, weder Chitin noch auch Cellulose ist. Unter der Außenlage findet sich die dicke Pigmentlage, die deutlich geschichtet ist, und zwar außen dichter als innen. Sie enthält ein rotes Pigment, das indessen an den Präparaten nicht als körnige Einlagerung nachweisbar ist, vielmehr leicht und vollständig durch den Alkohol in Lösung geht. Wieder unter der Pigmentlage liegt die mächtigste Lage des Panzers, die Hauptlage. Sie ist gleichfalls deutlich geschichtet, vor allem gegen die Pigmentlage hin, wo ihre Schichten die der letzteren weit an Dicke übertreffen. Gegen innen zu wird die Schichtung immer zarter und ist in der Nähe des Epithels nur schwer noch erkennbar. Man trennt diesen innersten Bezirk der Hauptlage, welcher nach WILLIAMSON und VITZOU unverkalkt sein soll (von BÜTSCHLI bezweifelt), als Innenlage von der eigentlichen gröber geschichteten Hauptlage ab.

Der Panzer wird seiner ganzen Dicke nach von den erwähnten Cuticularfibrillen durchsetzt, die, wie schon TULLBERG vermutete, direkte Fortsetzungen der in den Deckzellen eingelagerten Fibrillen sind. Durch Kochen in Königswasser (TULLBERG) oder in Natronlauge (v. NATHUSIUS), sowie durch Zerzupfen dünner Querschnitte (TULLBERG), sind sie isoliert darzustellen. Im Gegensatz zu den Fibrillen im Zellleibe nehmen sie Eisenhämatoxylin nicht an, sind daher nur schwierig, aber doch mit Sicherheit im Schnitte zu erkennen. Zwischen ihnen findet sich eine homogene Kittsubstanz, welche die Schichtung bedingt, indem sie

regionenweis dichtere Beschaffenheit zeigt. Jede Schicht besteht aus einer unteren hellen und einer oberen dunklen und dichten Zone, die beide in der Innenlage etwa gleiche, sehr geringe Breite haben. Beim Übergang in die eigentliche Hauptlage verdicken sich zunächst beide, später aber allein die helle Zone, während die dunklere ein bestimmtes geringes Dickenmaß nicht überschreitet. In den hellen Zonen erfolgt leicht eine Spaltung des Panzers entsprechend der Schichtung. Die Verbindung der Fibrillen untereinander ist in den dunklen Kittschichten eine so innige, daß leichter die Fibrillen als die Schichten zerreißen. Übrigens sei bemerkt, daß zur Untersuchung der Fibrillen *Carcinus* ein besonders günstiges Objekt ist.

Die Außenlage enthält jedenfalls eine Kittsubstanz von eigenartiger chemischer Beschaffenheit (siehe oben). In dieser, wie in allen dicken Kittlagen, sind wieder dicht gestellte zarte Schichtlinien zu unterscheiden, die wohl als elementare Schichtung aufzufassen sind und auch in den dicken hellen Lagen vorkommen dürften. Wenigstens sprechen dafür die Angaben Bütschli's, die für einen im großen und ganzen sehr gleichmäßig netzigen Bau der ganzen Cuticula eintreten. Als vertikale Netzfasern dienen die Cuticularfibrillen, als horizontale Fasern brückenartige Zusammenhänge derselben, welche die Elementarschichten repräsentieren. In der Innenzone würden die vorhandenen, sehr dünnen, Kittschichten als Elementarschichten zu bezeichnen sein.

Mit dieser Auffassung der Krebscuticula stehen auch weitere Beobachtungen Bütschli's gut im Einklang, nach welchen die engen Innenräume der Netze oft lufthaltig an Schliffen sind. Bei der Austrocknung des Panzers schrumpft die minder dichte Grundsubstanz; dadurch entstehen zwischen den Netzfasern leere Räume, in welche die Luft eindringen kann. Regelmäßig mit Luft erfüllt sind am unentkalkten getrockneten Panzer die sogenannten Kanälchen, die seit langem bekannt sind. Flächen- und Querschliffe zeigen den Panzer von eng verteilten und selbst sehr engen Kanälchen durchzogen, die am Flächenschliff, je nach der Einstellung des Tubus, als sehr helle oder sehr dunkle Punkte scharf hervortreten. Ihr Durchmesser ist immer gleich, ihre Verteilung dagegen nicht völlig regelmäßig. Sie durchsetzen alle Lagen des Panzers (Bütschli), münden aber nicht nach außen aus. Ihr Verlauf ist ein leicht spiralig gewundener und zwar verhalten sich sämtliche Kanälchen in den verschiedenen Schichten der einzelnen Lagen übereinstimmend, sodaß hierdurch die Schichtung an Deutlichkeit gewinnt.

Die bis jetzt mitgeteilten Beobachtungen über die Bildung des Krebspanzers bei den jährlichen Häutungen erwiesen (Tullberg), daß die Deckzellen selbst mit ihren distalen Teilen in den Panzer eingehen. Die Panzerbildung stellt sich also als Wachstumsvorgang der Deckzellen dar, womit die Abscheidung einer kalkhaltigen Kittsubstanz zwischen die longitudinalen Zellfibrillen verbunden ist. Die Kalksalze dürften mindestens indirekt dem Blut entstammen. Wenigstens konnte Biedermann im Blut die gleichen Krystalle durch Eintrocknung nachweisen, die sich aus Stücken des Panzers bei Berührung mit Wasser sofort ausscheiden.

Nach den gründlichen Untersuchungen Biedermann's u. a. besteht auch die Cuticula der Insekten aus Fibrillen, die in Bündeln, entsprechend den chitinogenen Zellen, angeordnet sind. Sie bestehen ähnlich

den Muskelfibrillen (siehe diese) abwechselnd aus einfach- und doppeltbrechenden Abschnitten.

Im Kiemendeckel des Flußkrebses (und andrer Dekapoden) finden sich Schleimdrüsen eingelagert, die sich als echte vielzellige Drüsen von Tubulusform darstellen. Jeder Tubulus besteht aus einer einfachen Schicht ziemlich voluminöser pyramidaler Zellen, deren schmales distales Ende ein äußerst enges Lumen (Zentralkapillare) begrenzt. Innerhalb der Zellen selbst finden sich feine, sich verästelnde Sekretkapillaren (intracelluläre Kapillaren), die in die Zentralkapillare einmünden. Die letztere zeigt eine dunkle Intima, die als Limitans der Sekretzellen aufzufassen und von einem homogenen Saum umgeben ist, dessen Bedeutung fraglich bleibt. Das Sarc enthält ein gleichmäßig netziges Gerüst; Sekretkörner waren an den vorliegenden Präparaten nicht vorhanden. Nach Cuénot färbt sich das Sekret der gleichgebauten Kiemendrüsen mit Thionin blau mit einem Stich ins Rötliche, stellt also Schleim dar. Der Kern liegt einseitig an der Zellbasis; er färbt sich intensiv.

Die Art der Ausmündung konnte nicht sicher festgestellt werden. Die Zentralkapillaren setzen sich in gleichfalls enge Gänge fort, die gewunden verlaufen. Man findet an ihnen einzelne platte Kerne, die zu dem sehr dünnen Epithel gehören. Diese Ausführgänge konnten nicht bis zur Ausmündung verfolgt werden; doch dürften die Verhältnisse wie bei den Kiemendrüsen liegen, wo sie gesondert durch die Cuticula hindurch ausmünden.

Die Zellen erscheinen oft stark zusammengeschrumpft und dann von dichterem Sarc, dem einzelne Vakuolen eingelagert sind, erfüllt. Wahrscheinlich handelt es sich um regenerierende Zellen.

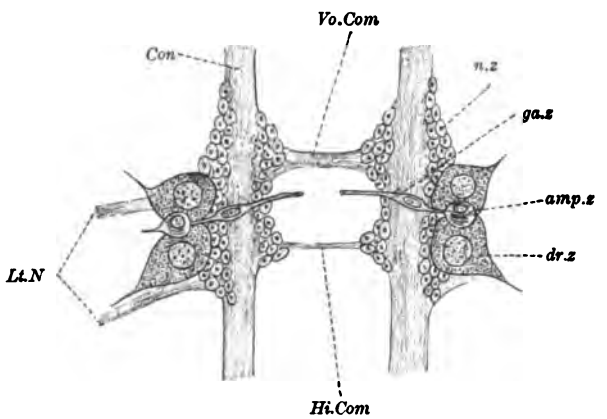

Fig. 106.
Branchipus stagnalis, Ganglion des Bauchmarks. *Con* Connectiv, *Vo.* und *Hi.Com* vordere und hintere Commissur, *Lt.N* Lateralnerv, *dr.z* Drüsenzelle, *amp.z* Ampullenzelle, *ga.z* Gangzelle, *n.z* Nervenzellen. Nach Claus.

Viel verbreiteter als die hier geschilderte tubulöse Drüsenform sind bei den Arthropoden ganz im allgemeinen Drüsen, die nur aus sehr wenigen (eine, zwei oder mehrere) Zellen bestehen und derart charakteristisch gebaut sind, daß sie einen besonderen Typus (Arthropodendrüsen) repräsentieren. Die Querschnitte von *Branchipus* machen mit Vertretern dieses Typus bekannt. Die bei der Übersicht angeführten Bauch- und Beindrüsen bestehen nach Claus aus zwei großen nebeneinander gelegenen Drüsenzellen (Fig. 106), welche zwischen sich eine kleinere Ampullenzelle fassen, in der ein ampullenförmiger Sammelraum das in radial geordneten stäbchenförmigen

Körnern auftretende Sekret enthält; eine schlanke Gangzelle, welche von einem feinen Kanal durchzogen ist, vermittelt die Entleerung der Ampulle nach außen.

Für *Phronima sedentaria* (Fig. 107) stellte ZIMMERMANN folgenden feineren Bau der drei Zellarten fest. An den platten Drüsenzellen ist eine periphere, dunkel sich färbende und fein radiär gestreifte Region, die auch den Kern enthält und die eigentliche Region der Sekretbildung darstellt, zu unterscheiden von einer zentralen hellen Region mit radial verlaufenden Sekretkapillaren, die von einem verschieden breiten

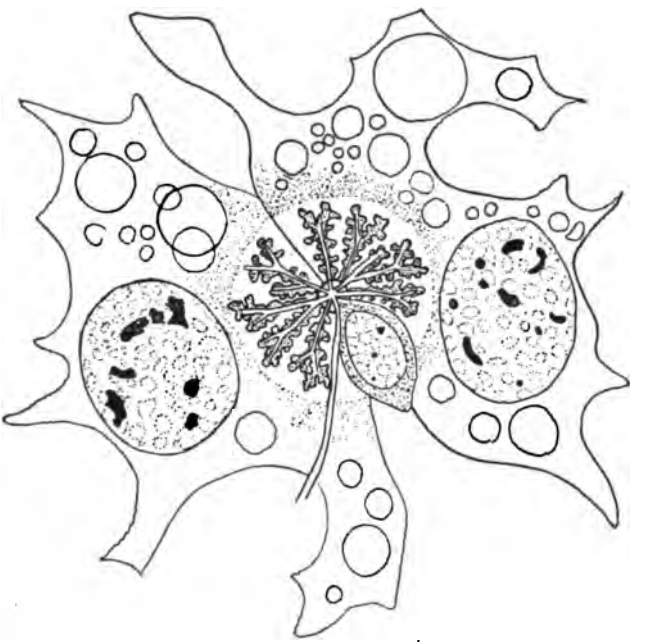

Fig. 107. Drüse von *Phronima*. Nach ZIMMERMANN.

Saum fertigen, sich dunkel färbenden Sekrets umgeben sind (Sternfigur) und unter Vereinigung zu Sammelkapillaren übergehen in Kapillaren der Ampullenzelle. An der Grenze beider finden sich schwärzbare Kittleisten. Die Ampullarkanäle verfließen rasch zur Ampulle, aus der seitlich ein ausführender Kanal entspringt, der seinerseits wieder, gleichfalls unter Entwicklung einer Kittleiste, in den feinen Kanal der Gangzelle übergeht.

Die scharfe Sonderung eines sekretorischen Teils der Drüsenzellen von einem kapillarenhaltigen ausführenden Teil, dem sich wiederum besondere Ampullar- und Gangzellen zugesellen, ist im allgemeinen charakteristisch für die Drüsen der Arthropoden.

Sinnesborsten. Die Beschaffenheit der Sinnesborsten (siehe auch *Peripatus*) ist bei *Branchipus* gut zu studieren. An der Borstenbasis ist das Epiderm wesentlich verändert. Ein dicker Zellzapfen unterbricht das niedrige Epithel und ragt weit nach innen vor. Er besteht aus spindeligen Zellen (Fig. 108), die unter dem Epithelniveau durch

den ellipsoiden Kern geschwellt werden und sich basal in eine Nervenfaser, distal in einen perzeptorischen Fortsatz ausziehen, der mit den anderen gemeinsam in die hohle Borste eindringt und hier weit zu verfolgen ist (perzeptorischer Terminalstrang (VOM RATH). Die spindeligen Zellen repräsentieren also Sinnesnervenzellen (RETZIUS), die, wie es scheint (VOM RATH), allen Borsten von *Branchipus* zukommen. Besonders günstig sind sie an den Enditenborsten zu studieren. Im Bereich des eigentlichen Epithels ist der Terminalstrang von einem Kranz schlanker Deckzellen mit schmalen Kernen umgeben, die sich auch in die Borste fortsetzen und deren Matrixzellen (Borstenzellen) repräsentieren. Besondere kleinkernige Hüllzellen in unmittelbarer Umgebung des Terminalstrangs und Ganglions, wie sie am Nerven vorkommen, konnten bei *Branchipus* nicht unterschieden werden; sie kommen aber bei anderen Formen gewöhnlich vor (VOM RATH). Es sei erwähnt, daß die Borstenwand sich mit Eisenhämatoxylin schwärzt und durch VAN GIESON-Lösung nicht rot gefärbt wird, sich in beiderlei Hinsicht also von der eigentlichen Cuticula unterscheidet.

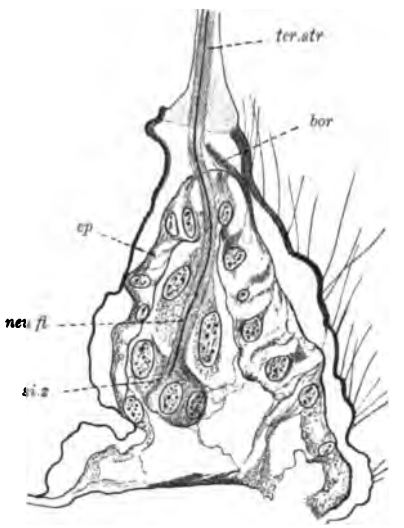

Fig. 108. Borstenbasis von *Branchipus stagnalis*; von einem Enditen.
ter.str Terminalstrang, *neu.fl* Neurofibrille, *si.z* Sinneszelle, *ep* Epiderm, *bor* neugebildete Härchen (die alte Cuticula wird abgeworfen).

Die Sinneszellen sind bei allen Borsten der Arthropoden, welche eine Sinnesfunktion äußern, nachgewiesen worden (LEYDIG, CLAUS, VOM RATH, RETZIUS, BETHE u. a.). Sie treten am schärfsten hervor bei GOLGI-Schwärzung oder vitaler Methylenblaufärbung. Die von den Zellen ausgehenden sensiblen Nervenfasern begeben sich in die Zentren, wo sie sich T-förmig aufteilen (siehe auch bei Bauchmark). Häufig gehört nur eine Zelle zu einer Borste, in anderen Fällen finden sich deren mehrere, welche ein kleines längliches Ganglion bilden, das bald näher, bald weiter entfernt, vom Epiderm liegt.

Bindegewebe und Gefäße. Zur Vervollständigung unserer Besprechung der Haut von *Astacus* bleibt noch übrig, das hier vorhandene Bindegewebe darzustellen. Mit dem Bindegewebe der typischen Arthropoden (Crustaceen und Insekten vor allem) ist es eigentümlich bestellt, worauf bereits im allgemeinen Teil bei Bindezelle hingewiesen wurde. Ein echtes Bindegewebe mit selbständiger Bindesubstanz fehlt vollständig, ist wenigstens nicht sicher nachweisbar. Ganz allgemein findet sich ein Zellengewebe, das hier, sowie bei Darm und bei Nervensystem, genauer darzustellen ist. In erster Linie erscheint das echte Bindegewebe ersetzt durch ein blasiges Zellengewebe (Fig. 109), dessen Zellen im Innern nur ein sehr locker fädiges Gerüst und außen eine dünne, aber resistente, gleichfalls von Fäden gebildete Membran

aufweisen. Der Kern liegt meist wandständig, gelegentlich auch im inneren Fadenwerk. Die Zellen sind im allgemeinen von rundlicher Form, durch den gegenseitigen Druck in den Konturen beeinflußt. Über ihre feinere Struktur siehe Näheres bei Enddarm, wo sie leichter zu konservieren und daher gewöhnlich besser erhalten sind. Diese Zellen

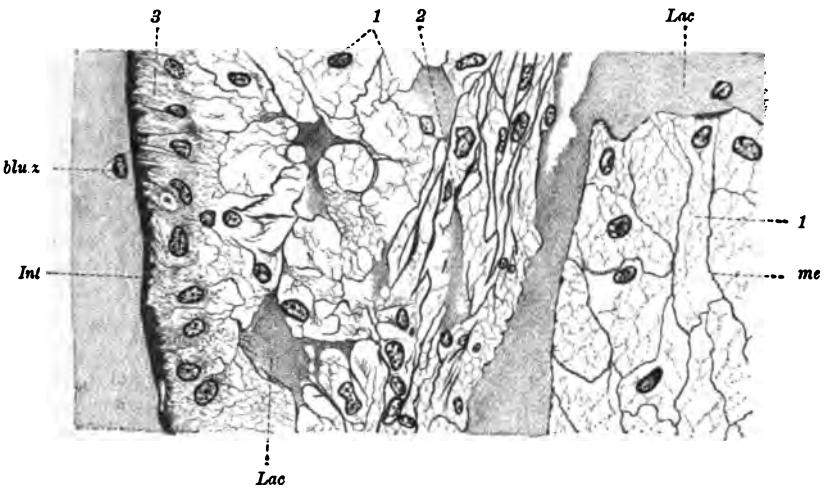

Fig. 109. *Astacus fluviatilis*, Hautschnitt.
1, 2, 3 Leydig'sche Zellen erster, zweiter, dritter Ordnung, *Int* Intima eines Gefäßes, *Lac* Lakunen, *blu.z* Blutzelle, *me* Membran von Zellen erster Ordnung.

sind nach ihrem Entdecker als Leydig'sche Zellen, und zwar als solche erster Ordnung zu bezeichnen.

Neben den geschilderten Zellen kommen andere (Fig. 110) vor, die strukturell einen höheren Differenzierungsgrad aufweisen, aber, wie Übergänge erweisen, nicht scharf von jenen zu sondern sind. Sie zeigen langgestreckte Form und das Gerüst zum Teil zu derben längsverlaufenden Fasern und schmalen Lamellen verdichtet. Auch die Wandung ist nicht gleichartig, sondern streifig verdickt. Der Kern liegt in Resten lockerfädigen Sarcs zwischen den Balken, Fasern und Lamellen, durch deren Entwicklung oft die Zellkonturen verwischt erscheinen.

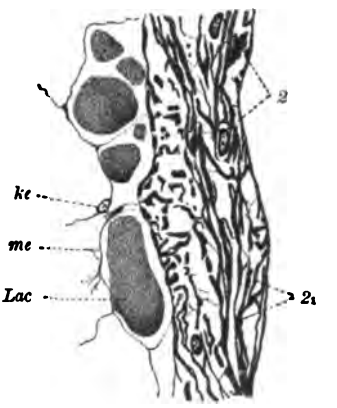

Fig. 110. *Astacus fluviatilis*, Hautschnitt.
2 Leydig'sche Zellen zweiter Ordnung, *2₁* Faserbalken von Zellen zweiter Ordnung, *me* Membran, *ke* Kern von Zellen erster Ordnung, *Lac* Lakunen.

Diese Zellen werden hier als Leydig'sche Zellen zweiter Ordnung bezeichnet. Durch ihr Auftreten kommen Stützbildungen zustande, wie sie in der Umhüllung von Organen, z. B. im Perineurium des Bauchmarks, nachweisbar sind. In der Haut finden sie sich parallel zum Epiderm dem blasigen Zellgewebe eingelagert, zum Teil als Grenzlamelle funktionierend. Wenn die Ausbildung von Fasern eine besonders reiche ist und dementsprechend vom

lockeren fädigen Sarc nur Spuren übrig bleiben, gewinnt das Gewebe Ähnlichkeit mit echtem fasrigem Bindegewebe, für das es gewissermaßen als Ersatz eintritt. Stets liegt aber der fundamentale Unterschied vor, daß sich bei dem Zellengewebe die Faserung vom Zellgerüst ableitet, während sie beim echten Bindegewebe durch fibrilläre Erstarrung einer von den Zellen abgeschiedenen Grundsubstanz entsteht.

Als LEYDIG'sche Zellen dritter Ordnung seien Zellen bezeichnet, die wir an den Gefäßen antreffen und auf deren Schilderung hier sogleich eingegangen werden soll. Allen Gefäßen der Arthropoden, ebenso wie der Leibeshöhle derselben, fehlt ein Endothel. Die Wand sowohl der Arterien wie der Venen zeigt eine innere Grenzlamelle[1]) (Intima), die sich mit Eisenhämatoxylin schwärzt, eine mittlere ein- oder mehrschichtige Zellenlage, welche Bildnerin der Intima ist, und eine äußere Grenzlamelle (Externa oder Adventitia), deren Stärke gleichfalls wechselt. Muskeln fehlen vollständig; sie kommen nur dem Herzen zu und sind dementsprechend bei *Branchipus*, am Herzquerschnitt, bei Anwendung von Eisenhämatoxylin, nachweisbar (in ihrem Bau entsprechen sie durchaus den in Kurs 10 zu beschreibenden quergestreiften Muskelfasern). Die drei Schichten der Gefäße sind bei den Arterien stärker als bei den Venen. Sowohl die Intima wie die Adventitia sind Bildungsprodukte von Bindezellen, die wir als LEYDIG'sche Zellen dritter Ordnung bezeichnen können, weil das Gerüst in die Lamellen eingeht, diese aber nur einseitige Bildungen der Zellen sind, deren übrige Seitenflächen nur mit zarten Membranen an die benachbarten Zellen stoßen. Der Übergang der Gefäßwand in die der Blutlakunen erfolgt einfach dadurch, daß die Wandungszellen den Charakter LEYDIG'scher Zellen erster Ordnung annehmen.

Gefäße kommen, ebenso wie Lakunen, in der Haut reichlich vor. Sie enthalten Elemente von zweierlei Art. Am häufigsten sind kleine helle Lymphzellen (Leukocyten), die oft die Gefäße fast völlig erfüllen. Sie sind von wechselnder, im kontrahiertem Zustand abgerundeter Gestalt und besitzen das Vermögen der Ortsveränderung, das besonders in den Lakunen, weniger in den Gefäßen (LÖWIT), zur Geltung kommt. Sie entwickeln kurze lappige oder spitze Pseudopodien. Das Sarc ist von heller Beschaffenheit oder nur fein granulär struiert. Im Kern liegt reichlich Nucleom, zum Teile grobe Brocken bildend; ein Nucleolus ist nicht zu unterscheiden. Diese hellen Lymphzellen sind phagocytärer Natur (CUÉNOT); sie nehmen injizierte Tuschekörner auf und häufen sich dann in den Lakunen lokal massenhaft an. Eine Vermehrung erfolgt durch direkte Kernteilung.

Die zweite Art sind körnige, eosinophile Lymphzellen, die gewöhnlich abgerundete Form zeigen und im Sarc mit Körnern mittlerer Größe mehr oder weniger reich beladen sind. Sie leiten sich von den Leukocyten ab; die Körner repräsentieren eine albuminoide Substanz. Bei der Degeneration geben sie die eosinophilen Körner ins Blut ab; ihre Bedeutung ist unbekannt.

---

[1]) Gegen die spezifischen Färbungen elastischen Gewebes verhält sich die Lamelle ziemlich ablehnend; sie kann deshalb nicht als elastisch bezeichnet werden.

Im Bindegewebe kommen außer Lymphzellen beider Art noch große, von Körnern erfüllte Zellen (proteische Zellen, CUÉNOT) vor, welche einen oder zwei Kerne enthalten und Albuminoide, dagegen kein Fett, aufspeichern. Manche Zellen zeigen nur wenige grobe oder nur einen riesigen Ballen, der das ganze Sarc erfüllt. Der Kern ist an den wachsenden Zellen immer einseitig gelagert und wird schließlich stark abgeplattet. Eine zarte, wenig deutliche Membran umgibt den körnigen Inhalt. Es ist wahrscheinlich, daß diese proteischen Zellen sich von den eosinophilen ableiten. Erwähnt sei noch, daß nicht selten auch Fettzellen im Bindegewebe vorkommen; ferner daß die LEYDIG-schen Zellen erster Ordnung bei reichlicher Ernährung Glykogen aufspeichern.

Parasiten. Im Bindegewebe der Haut und anderorts (am Darm, an Gefäßen usw.) kommen länglich-ellipsoide Kapseln oft in großer Anzahl vor, die folgenden Bau zeigen. Zu äußerst liegt eine homogene, sich nicht färbende Wand, die überall die gleiche Dicke hat. Dicht an sie geschmiegt folgt gegen innen eine schwärzbare Schicht mit longitudinalen tiefen Kerben, in deren Bereich sie stark verdünnt ist. Entsprechend den Kerben bilden beide Wandschichten stumpfe Kanten, wodurch die Kapsel auf dem Querschnitt sechs- oder achteckigen Umriß erhält. Im Innern liegt, von der Wandung weit getrennt und noch durch eine zarte, helle, gleichfalls auf dem Querschnitt polygonale Wand begrenzt, eine dick-stabförmige Sarcmasse ohne sicher zu unterscheidende Kerne, mit eingelagerten färbbaren Körnern und Schollen. Diese eingekapselte Sarcmasse repräsentiert einen protozoischen Parasiten, das *Psorospermium haeckeli* HILGENDORF. Außen an der Kapsel liegen mehr oder weniger reichlich platte LEYDIG'sche Zellen dritter Ordnung, welche als Bildner derselben aufzufassen sind.

---

9. Kurs.

Augen (*Palaemon squilla*).

Die zusammengesetzten Stielaugen von *Palaemon* (Fig. 111) sind günstige Untersuchungsobjekte. Zunächst ist das endständige halbkuglige Auge vom kurz zylindrischen, an seiner Basis verdünnten und beweglich eingelenkten Stiele zu unterscheiden. Im Stiele liegt axial innerhalb eines Leibeshöhlensinus das Ganglion opticum, das in vier gesonderte Knoten zerfällt. In den ersten, umfangreichsten Knoten tritt der vom Cerebralganglion kommende starke Nervus opticus ein. Man unterscheidet ein inneres, von Fasern durchflochtenes Neuropil und einen einseitigen dicken Mantel von Nervenzellen. Der zweite Knoten ist weit kleiner und abgeflacht; der dritte, ein wenig größere ist distal gewölbt, proximal leicht ausgetieft. Der vierte rekapituliert die Augenform und bildet einen dickwandigen Kugelausschnitt mit distaler konvexer und proximaler konkaver Fläche. Er wird als Retinaganglion unter-

schieden. Alle Knoten sind durch gekreuzt verlaufende Nervenfasern verbunden. Der zweite und dritte zeigen seitlich gelegene Nervenzellmassen und im Neuropil sowohl radial als konzentrisch verlaufende Nervenfasern. Das Retinaganglion enthält nur eine dünne proximale und eine dicke, aber lockere, distale Nervenzelllage; zwischen beiden verlaufen im Neuropil vorwiegend radiale und in ein paar Schichten auch konzentrische Fasern. Zwischen der distalen Zelllage und der

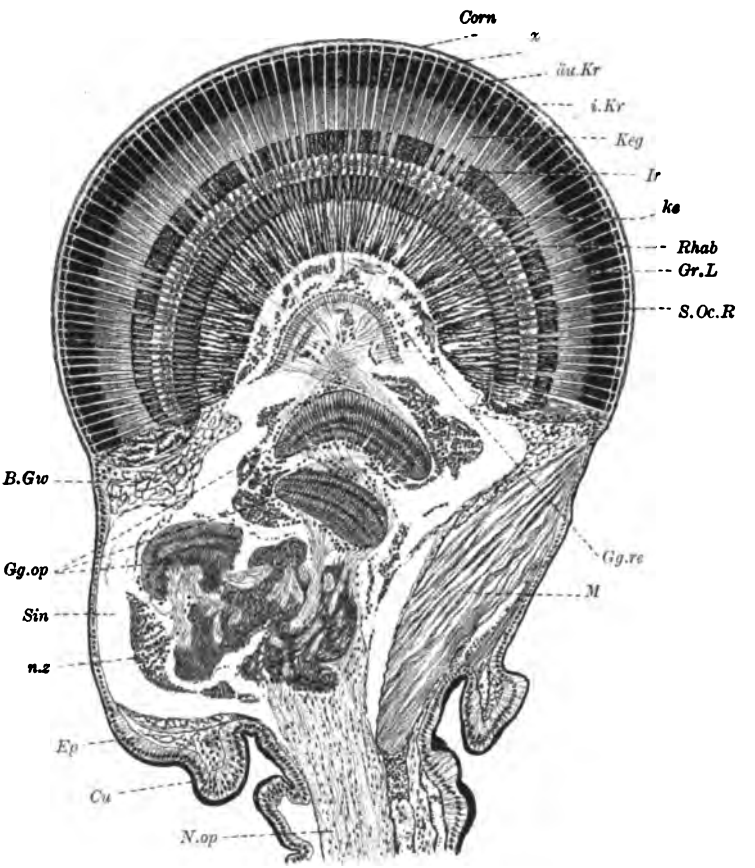

Fig. 111. *Palämon squilla*, Auge längs.
Ep Epiderm, *Cu* Cuticula, *Sin* Sinus, *M* Muskulatur, *B.Gw* Bindegewebe des Stiels, *N.* und *Gg.op* Augennerv und -ganglion, *Gg.re* Retinaganglion, *n.s* Sinneszellen, *S.Oc.R* suboculärer Raum, *Gr.L* Grenzlamelle, *Rhab* Rhabdom, *ks* Kerne der Retinulazellen, *Ir* Irispigment, *Keg* Kegel, *äu.* und *i.Kr* äußere und innere Kristallstücke, *Corn* Cornea, *x* Corneazellen.

Grenzlamelle des Auges bleibt noch ein breiter schalenförmiger Raum, der von den radial auf das Auge einstrahlenden Nervenfasern durchsetzt wird und zwischen diesen Pigmentstränge aufweist (suboculärer Raum). An der Grenze zum Retinaganglion liegen Blutgefäße, die übrigens auch in das Retinaganglion selbst eindringen und feine Kapillaren bis zur Grenzlamelle emporsenden.

Die äußere Wand des Stiels zeigt ein niedriges Epiderm mit dicker Cuticula und einwärts davon eine dünne Bindegewebslage, die sich un-

mittelbar am Auge verdickt und einseitig längsverlaufende Muskeln, die das Auge bewegen, enthält.

Das Auge bildet eine gleichmäßig dicke, hohle Halbkugel, in deren Höhlung das Retinaganglion und der subokulare Raum eingebettet sind. Es ist sehr regelmäßig gebaut und besteht aus einer außerordentlich großen Menge von schmalen Kegeln (Ommen oder Ommatidien, Einzelaugen), zwischen denen sich Pigmentzellen vorfinden. Jedes Omma wird von fünfzehn Zellen gebildet, die sich auf drei Schichten verteilen und durch ihre verschiedenartige Ausbildung und Gliederung eine charakteristische dreifache Schichtung des Auges bedingen. An die Grenzlamelle grenzt die Retinulaschicht; auf diese folgt die etwa doppelt so hohe Kegelschicht und peripher die flache Corneaschicht. In letzterer besteht jedes Omma aus vier Corneazellen mit aufliegender Cornea, welche das Cuticularprodukt jener ist. Die Kegelschicht wird von den vier Kegelzellen gebildet, die den dioptrischen Apparat des Omma, den Kegel bilden, von welchem gewisse Teile (siehe unten) sich durch besonders starke Lichtbrechung, als Krystallstücke, auszeichnen. In der Retinulaschicht liegen die Sehzellen des Omma, die sog. Retinulazellen, deren Zahl sieben beträgt. Sie liefern gemeinsam einen axial gelegenen perceptorischen Apparat, das Rhabdom, das sich distal innig an den Kegel anfügt und mit diesem zusammen den Sehstab des Omma bildet. Die eigentlichen Zellkörper der Retinulazellen umgeben die verjüngte Kegelbasis (Kegelstiel). Sie enthalten den Kern und meist auch Pigment (Retinulapigment); basal ziehen sie sich in Nervenfasern aus, welche die Grenzlamelle durchsetzen, in den subokularen Raum eintreten und zum Retinaganglion hin verlaufen.

In den Interommalräumen finden sich reichlich Pigmentzellen. Nach der Beschaffenheit der Pigmentkörner unterscheidet man erstens Iriszellen, welche die Kegel oder die Kegelstiele mantelartig umgeben und seitlich aus diesen austretende Lichtstrahlen absorbieren; und zweitens Tapetumzellen, welche im subokularen Raume und in der Retinulaschicht gelegen sind und selbst bis zur distalen Grenze der Irismäntel vordringen. Das Pigment der Tapetumzellen reflektiert das Licht, hat also funktionell die gleiche Bedeutung, welche bei den Insekten die Tracheengänge unter dem Auge haben, deren Luftinhalt ebenfalls das Licht reflektiert.

Je nach der Belichtung ist die Lage des Pigments eine verschiedene. Bei mangelnder Belichtung (Dunkelauge) liegt das Irispigment in Umgebung der Krystallstücke (siehe unten), also der Cornea sehr genähert. Das Retinulapigment ist, wenn überhaupt vorhanden, auf den subokularen Raum beschränkt. Bei intensiver Beleuchtung sinkt das Irispigment bis auf die Kegelstiele herab, dagegen sammelt sich das Retinulapigment vorwiegend in der Umgebung der Rhabdome an. Das Tapetumpigment wahrt seine Lage im subokularen Raum und basal zwischen den Retinulazellen (siehe Genaueres unten). — Auf die physiologische Bedeutung dieser Verschiebungen, sowie auf den Sehvorgang überhaupt, kann hier nicht eingegangen werden.

Das Auge entsteht zugleich mit dem Opticusganglion als eine einseitige Ektodermwucherung am Augenstiele, deren Differenzierung im einzelnen noch ungenügend bekannt ist.

Corneazellen. Jedem Omma entspricht eine Facette der Cornea (Fig. 112), die mit den benachbarten direkt zusammenhängt. Die Cornea

repräsentiert die Cuticula des Auges. Die Facetten haben eine fast plane Basis und eine leicht gewölbte Oberfläche. Sie sind fein geschichtet und lassen eine dünne schwärzbare Außenlage, wie sie überall an der Cuticula vorkommt, unterscheiden. Unter jeder Facette liegen vier unscheinbare Zellkörper (Corneazellen), zwischen welche sich medial von

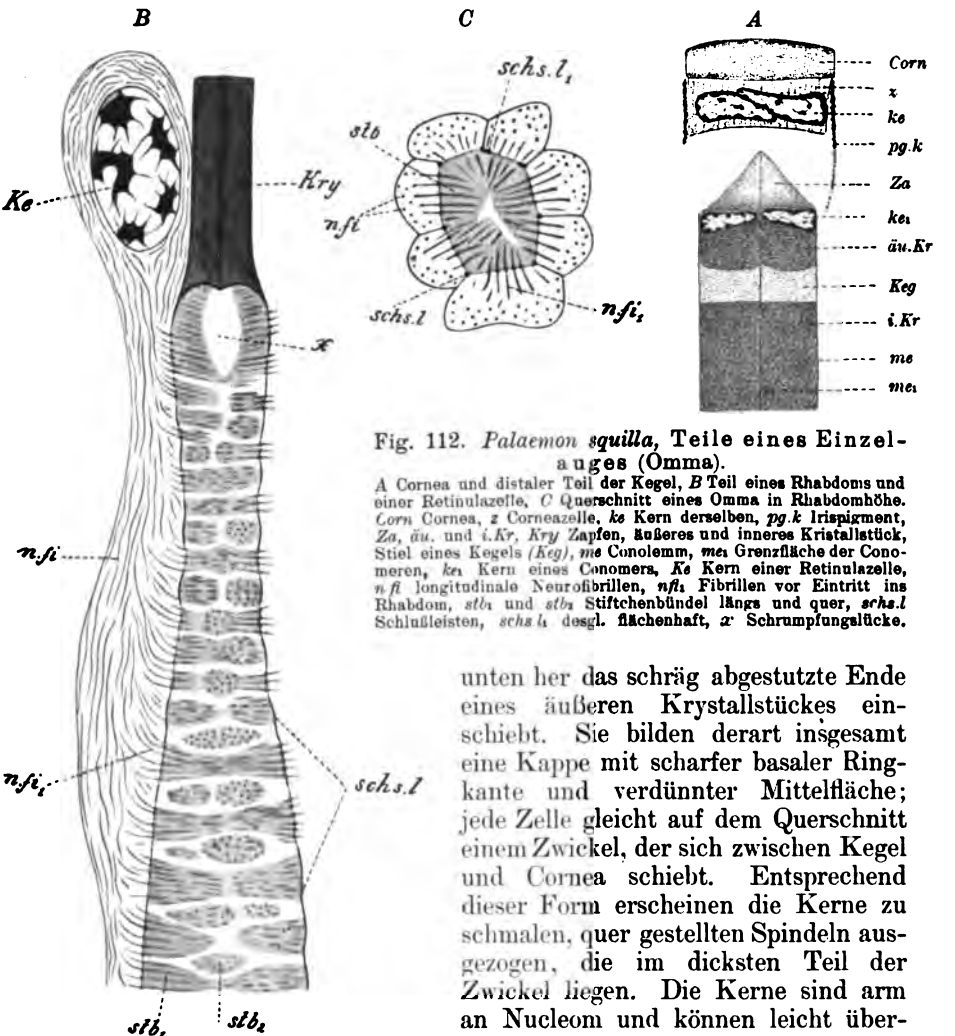

Fig. 112. *Palaemon squilla*, Teile eines Einzelauges (Omma).

A Cornea und distaler Teil der Kegel, *B* Teil eines Rhabdoms und einer Retinulazelle, *C* Querschnitt eines Omma in Rhabdomhöhe. *Corn* Cornea, *z* Corneazelle, *ke* Kern derselben, *pg.k* Irispigment, *Za*, *äu.* und *i.Kr*, *Kry* Zapfen, äußeres und inneres Kristallstück, Stiel eines Kegels *(Keg)*, *me* Conolemm, *me*$_1$ Grenzfläche der Conomeren, *ke*$_1$ Kern eines Conomers, *Ke* Kern einer Retinulazelle, *n.fi* longitudinale Neurofibrillen, *nfi*$_1$ Fibrillen vor Eintritt ins Rhabdom, *stb*$_1$ und *stb*$_2$ Stiftchenbündel längs und quer, *schs.l* Schlußleisten, *schs.l*$_1$ desgl. flächenhaft, *x* Schrumpfungslücke.

unten her das schräg abgestutzte Ende eines äußeren Krystallstückes einschiebt. Sie bilden derart insgesamt eine Kappe mit scharfer basaler Ringkante und verdünnter Mittelfläche; jede Zelle gleicht auf dem Querschnitt einem Zwickel, der sich zwischen Kegel und Cornea schiebt. Entsprechend dieser Form erscheinen die Kerne zu schmalen, quer gestellten Spindeln ausgezogen, die im dicksten Teil der Zwickel liegen. Die Kerne sind arm an Nucleom und können leicht übersehen werden, weil in den schmalen Interommallücken, welche die Corneazellgruppen von einander trennen, immer Pigment entwickelt ist (siehe unten).

Kegelzellen (Konuszellen). Die vier Konuszellen jedes Omma reichen von der Cornea bis zum Rhabdom, schieben sich also noch mit den basalen Stielen zwischen die distalen Enden der Retinulazellen ein. Jede Zelle bildet ein Viertel des Kegels, das als Conomer zu bezeichnen ist und auch auf den Längsschnitten unterschieden werden kann. Seiner Struktur nach besteht jeder Konus aus einer zarten

Membran (Conolemma), die sich mit Eisenhämatoxylin schwärzt, und aus einem weichen homogenen, leicht körnig zerfallenden Inhalt. Auch an den Berührungsflächen der Conomeren sind zarte Membranen entwickelt, welche die Grenzen bezeichnen, aber nur schwach hervortreten.

Distal in den Kegeln, dicht unter den Corneazellen, liegen die Kerne. Sie finden sich an der seitlichen Kante, im Umkreis des kurzen Endzapfens, der zwischen die Corneazellen eindringt und sind oft stark geschrumpft und dann schwer nachweisbar; in anderen Fällen treten sie deutlicher hervor. Sie haben, ganz wie die Corneakerne, die Form dünner, quer liegender Spindeln, die ziemlich arm an Nucleom sind. Der angrenzende Kegelteil bildet das kleine distale Krystallstück, das sich in den Zapfen auszieht und basal vier konvexe Flächen, entsprechend jedem Conomer, zeigt. Das Krystallstück schwärzt sich leicht und färbt sich mit Toluoidin blau; es besteht aus einer homogenen, stark lichtbrechenden Masse. Darunter folgt ein schmales, fein körniges Stück, das sich nur schwach färbt; darauf das große proximale Krystallstück, das oben und unten glatt abgestutzt ist und sich färberisch und strukturell wie das distale Stück verhält. Der basale Kegelabschnitt, der alle genannten um reichlich das Doppelte an Länge übertrifft, ist sehr fein gekörnt, färbt sich nicht und verjüngt sich allmählich gegen das Rhabdom hin; sein unterer verdünnter Teil ist als Stiel zu bezeichnen.

Nicht selten platzt bei der Konservierung das Conolemm und der weiche körnige Inhalt des unteren Abschnittes fließt aus und erfüllt als Gerinnsel die nun stark erweiterten Interommallücken. An der geschrumpften Membran ist die Kontinuität der Teile immer festzustellen.

Retinulazellen. Die 7 Sehzellen, welche jedem Omma zukommen, sind sehr eigenartig gebaute Elemente, deren feinerer Bau besonders von R. Hesse genau beschrieben wurde. Wir unterscheiden an ihnen folgende Abschnitte. Distal, in Umgebung des Kegelstieles, liegen die abgerundet endenden, den Kern enthaltenden Zellkörper, deren Kerne sich in verschiedener Höhe verteilen. Darunter folgen, bis zur Grenzlamelle herab, schlankere langgestreckte Abschnitte, welche das Rhabdom umgeben und, als Bildner desselben, die Rhabdomträger genannt werden können. Jedem Rhabdomträger, also auch jeder Retinulazelle, entspricht ein Rhabdomer, deren 7 das Rhabdom zusammensetzen. Basal laufen die Rhabdomträger, ohne wesentliche Verminderung ihres Volumens und Veränderung der Struktur, in sensible Nervenfasern aus, die an der Grenzlamelle beginnen, den subocularen Raum in gerader Linie durchsetzen und in das Retinaganglion eintreten.

Das Rhabdom hat in der Längsrichtung die Form einer schmalen Spindel, die in mittlerer Höhe etwa doppelt so dick als der Kegelstiel ist. Auf dem Querschnitt erweist es sich vierkantig und die 7 Rhabdomträger verteilen sich beliebig an seiner Peripherie. Es zeigt deutliche Querschichtung, die auf der Anordnung der Sehstiftchen beruht, welche sämtliche Rhabdomeren aufbauen. Jeder Rhabdomträger, der innig an das Rhabdom sich anschmiegt, entsendet in dieses das als langgestreckten Stiftchensaum aufzufassende Rhabdomer. Dieses gliedert sich in quergestellte Stiftchenbündel, die an der Zellgrenze aneinander stoßen, im Rhabdomer aber leicht divergieren, sodaß Lücken bleiben, die von Stiftchenbündeln anderer Rhabdomeren erfüllt werden. Die Bündel reichen etwa bis zur Mitte des Rhabdoms und schieben sich,

in der Weise wie es die Figur zeigt, zwischen einander, was bei der engen Benachbarung der Rhabdomträger selbstverständlich erscheinen muß. An Querschnitten sieht man deshalb nie von allen Rhabdomträgern Bündel ausgehen.

Die feineren Strukturen sind nicht völlig genau bekannt. Jedes Rhabdomer zeigt die quer verlaufenden Stiftchen in eine weiche Zwischensubstanz eingebettet, die leicht schrumpft, sodaß sich dann an den Schnitten helle Lücken ergeben. Jedes Stiftchen ist an der Basis durch ein schwärzbares Korn geschwellt, die insgesamt eine Limitans des Rhabdomträgers bilden. Letztere ist in ganzer Länge eingesäumt von deutlichen Schlußleisten, aus deren Anwesenheit sich klar ergibt, daß die an das Rhabdom angrenzende Fläche der Retinulazellen deren distale Endfläche ist, an welche den Rhabdomträgern zugehörige feine Fibrillen herantreten, die direkt in die Sehstiftchen übergehen. Wie sich die Fibrillen im Verlaufe innerhalb der Zellen verhalten, ist nicht mit völliger Sicherheit zu erkennen. Man sieht im Rhabdomträger aufsteigende Fibrillen, längs deren sich, wenn vorhanden, die feinen gelbbraunen Pigmentkörner in deutlichen Reihen verteilen und die sich in die Fibrillen der sensiblen Fasern, in denen auch Pigmentkörner vorzukommen pflegen, fortsetzen. Auch der Kern ist von konzentrisch verlaufenden, also distal in der Zelle umbiegenden, Fibrillen umgeben. Unbekannt bleibt die Beziehung dieser longitudinalen Fibrillen zu den quer ziehenden Endstücken (Hesse'sche Schaltfibrillen) in der unmittelbaren Umgebung des Rhabdoms. Es scheint als wenn die Endstücke distalwärts umbögen und derart in longitudinale Fibrillen übergängen. Mit diesem Befunde harmoniert auch die Tatsache, daß die Rhabdomträger distalwärts am dicksten sind, was ganz unerklärt bliebe, wenn die aus der sensiblen Faser aufsteigenden Fibrillen successive in die Rhabdomeren eintreten würden. Sehr viele laufen bis zum Kern empor und biegen dann wieder nach abwärts, um nun in das Rhabdomer überzugehen; andere mögen früher zum Rhabdomer abbiegen; immer aber wird der distale Zellteil, der eigentlich einen einseitigen, gegen oben gewendeten, Anhang der Zelle vorstellt, reich mit Fibrillen versehen, die eine steile enge Windung durchlaufen.

Der Kern hat ein charakteristisches Aussehen, das durchaus dem der Nervenzellen im Opticusganglion gleicht. Er enthält wenige, aber große und mannigfaltig begrenzte, wandständige Nucleombrocken, die durch Fäden verbunden sind. Nucleolen fehlen.

Iriszellen. Die braunkörnigen Pigmentzellen der Iris finden sich nur in Umgebung des Kegels. An Dunkelaugen umgeben sie die proximalen Krystallstücke, an Tagaugen den Kegelstiel in der mittleren Region. Es sind flächenhaft entwickelte Zellen, von denen nur wenige einem Omma angehören. Sie bilden geschlossene Ringe (Blendröhren), deren jede als eine Iris zu bezeichnen ist, und die sich bei Wechsel der Beleuchtung in toto verschieben, aber nur spärliche Fortsätze, nach abwärts in Umgebung der distalen Enden der Retinulazellen, nach aufwärts bis zu den Corneazellen, abgeben. Die Pigmentkörner sind denen der Retinulazellen gleich, von runder Form, geringer Größe und gelbbrauner Farbe. Sie liegen dicht aneinandergepreßt in Längsreihen, jedenfalls Gerüstfäden entsprechend, angeordnet. Die Kerne finden sich im basalen Zellende, oberhalb der Retinulakerne.

Tapetumzellen. Als Lichtreflektor (Tapetum) wirken strangartige Pigmentzellen, welche in sehr dichter Anordnung goldgelbe, opake Körner enthalten. Wird am Mikroskop das Licht abgeblendet, so heben sich die Stränge als leuchtend weiße Streifen viel deutlicher als bei Durchlichtung vom Iris- und Retinapigment ab. Die Kerne liegen zum Teil in der Retinulaschicht, vor allem aber im subocularen Raume, sind indessen infolge der dichten Körnelung nicht leicht festzustellen. Sie scheinen nur wenige, aber grobe Nucleombrocken zu enthalten. Die Stränge reichen vom Retinaganglion an bis zur distalen Grenze der Iris, also bei Tagaugen nicht so hoch als bei Dunkelaugen. Im subocularen Raume und in der Retinulaschicht sind sie am reichsten entwickelt; von hier ziehen einzelne Stränge bis ans Irisende empor und breiten sich dort in querer Richtung aus, derart daß bei Abblendung des Lichtes das Pigment distal von einem weißen Streifen begrenzt erscheint.

Grenzlamelle und Gefäße. Die Grenzlamelle bildet eine zarte, aber deutlich hervortretende Linie unterhalb der Retinula, der einzelne Kerne dicht anliegen. Sie wird begleitet von sehr engen Gefäßen, denen gleichfalls Kerne anliegen. Diese Kapillaren zweigen von den kräftigeren Gefäßen ab, die an der basalen Grenze des subocularen Raumes verlaufen.

---

10. Kurs.

Bauchmark (*Astacus fluviatilis*).

Betrachtet wird das Bauchmark des Abdomens. Es besteht aus sechs Ganglien, deren letztes (Schwanzganglion) auch die Nerven für das Endsegment abgibt. Die Ganglien stellen runde, oben und unten abgeplattete Knoten vor, die durch die äußerlich einfachen Konnektive verbunden werden und zwei Paar von Seitennerven abgeben. Das vordere Paar begibt sich zu den Pleopoden, das hintere innerviert die Körpermuskulatur. Ein drittes Nervenpaar entspringt dicht hinter dem Ganglion vom Konnektiv und dringt in die Körpermuskulatur ein. Im Ganglioninnern finden sich paarige Neuropile, die durch Kommissuren verbunden werden. In die Neuropile strahlen die Nervenfasern der Konnektive (paarige Konnektivstränge), sowie die der Seitennerven, ein; ein guter Teil der Fasern durchläuft die Neuropile und gibt nur Lateralen an dieselben ab. Die Nervenzellen liegen allein auf der ventralen, bogig vorspringenden Ganglionhälfte (Nervenzelllager). Zunächst wird die Struktur der Konnektive, dann die des Ganglions betrachtet. Die Schilderung bezieht sich in erster Linie auf das Binde- und Hüllgewebe, wobei sie die neuesten Angaben Halperns in den meisten Punkten vertritt; die nervöse Substanz wird in Hinsicht auf ihre Anordnung, sowie auf den Bau der Nervenzellen und Axone besprochen; betreffs der Faserverläufe berücksichtige man die Mitteilungen bei *Lumbricus* (Kurs 3).

Konnektiv. Das Konnektiv (Fig. 113) besteht aus den zwei runden Konnektivfasersträngen, die an den benachbarten Flächen durch ein bindegewebiges Septum getrennt werden. Das Septum geht dorsal und ventral in eine umhüllende Bindegewebslage (Perineurium) über, dessen äußerste Schicht als peritonealer Überzug die Verbindung des Bauchmarks mit anderen Organen vermittelt und meist nur sehr schwach entwickelt ist. Das Perineurium wird von zelligem Bindegewebe gebildet, dessen Elemente den LEYDIG'schen Zellen zweiter Ordnung entsprechen (siehe Kurs 8). Es sind oft schwer abzugrenzende gestreckte Zellen mit inneren bindigen Gerüstbildungen in Lamellen-

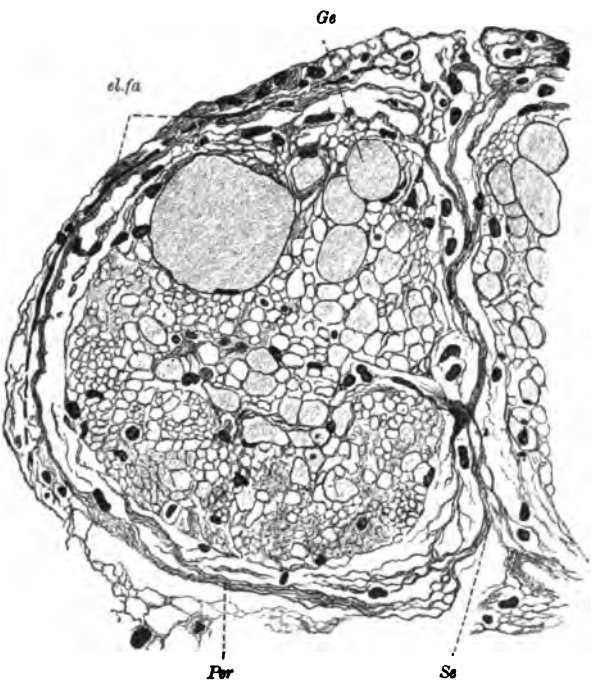

Fig. 113. Halber Querschnitt eines Konnektivs von *Astacus fluviatilis*. Nach HALPERN.

Ge Gefäß, *el.fa* elastische Fasern, *Per* Perineurium, *Se* Septum.

oder Faserform. Im Bau liegt kein besonderer Unterschied zu den Zellen des peritonealen Überzuges vor, doch wird anatomisch die Grenze scharf markiert durch eingelagerte longitudinal verlaufende bandartige Fasern, die wegen allerdings nicht sonderlich scharf ausgesprochener Affinität zur WEIGERT'schen Fuchsin-Resorcinfärbung als elastische Fasern bezeichnet werden können. Sie sind vor allem dorsal in einfacher Schicht entwickelt. Im Perineurium verlaufen ventral, wo es in das gleichbeschaffene mediale Septum umbiegt, sowie auch in diesem, enge Gefäße, von denen Zweige in die Faserstränge eindringen.

Die Nervenfaserstränge setzen sich gegen das Perineurium scharf ab. Sie bestehen aus Axonen sehr verschiedener Stärke, die von Hüllgewebe (sog. Endoneurium) eingescheidet sind. Jederseits liegen

dorsal zwei besonders dicke, sog. Kolossalfasern. Die Nervenfasern zeigen in einer hellen, durchaus körnchenfreien Perifibrillärsubstanz gleichmäßig verteilte zarte Neurofibrillen, die wohl als Elementarfibrillen aufzufassen sind. Jeder Faser liegt eine sehr zarte innere und eine derbere äußere Scheide (Fig. 114) an, zwischen welche sich vereinzelt abgeplattete Kerne einschieben. Die Innenscheide, die wohl ein Produkt der Nervenfaser selbst repräsentiert (siehe auch bei *Lumbricus*), ist deutlich längsfibrillär struiert. Man erkennt die Fibrillen auf dem Querschnitt als feine Punkte, die in Höhe und Tiefe weiter laufen; auch auf Flächenschnitten des Axons sind sie oft schön zu erkennen. Sie zeigen auch körnige Anschwellungen (siehe Ganglion) und werden durch eine Kittschicht zu einer zarten Membran verbunden. Die Außenscheide, die allein dem Hüllgewebe zuzurechnen ist, ist derber und läßt eine fibrilläre Struktur nicht mit Sicherheit erkennen. Beide Scheiden liegen dort, wo Kerne fehlen, dicht aneinander,

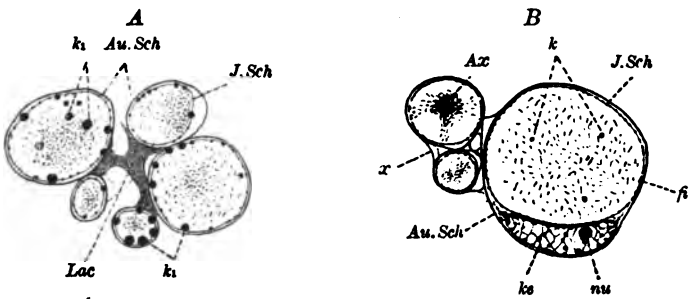

Fig. 114. *Astacus fluviatilis*, Querschnitt von Nervenfasern aus Ganglion (*A*) und Konnektiv (*B*). Nach HALPERN.
Ax Axon, geschrumpft (die Neurofibrillen durch Punkte oder kurze Striche angedeutet), *k* körnige Anschwellungen von Fibrillen, k_1 fettartige Körner, die teils im Axon, teils in Innenscheide (*J.Sch*) gelegen sind, *ks* Kern der Innenscheide, *nu* Nucleolus, *Au.Sch* Außenscheide, *x* fädige Verbindungen der Scheiden, *Lac* Lakune, *fi* Fibrillen der Innenscheide.

doch hebt sich bei Schrumpfung des Axons die Innenscheide meist von der äußeren ab und folgt jenem. Die Kerne des Hüllgewebes gleichen den Bindezellkernen; sie sind mäßig reich an Nucleom und enthalten einen kleinen seitenständigen Nucleolus.

Auch an den dünnsten Axonen sind beide Scheiden nachweisbar. Zwischen den Außenscheiden finden sich verbindende zarte Stränge, in denen gleichfalls vereinzelte Kerne eingelagert sind. Vom Perineurium ist das Hüllgewebe deutlich unterschieden. Dieser Unterschied verwischt sich indessen an den Nerven (siehe z. B. bei Darm), was besonders an den hinteren, vom Konnektiv entspringenden Seitennerven der Fall ist. Hier ist im Umkreis jedes der wenigen Axone, die weit getrennt liegen, eine größere Zahl von Außenscheiden entwickelt, zwischen denen reichlich Kerne vorkommen und die ohne scharfe Grenze in das umgebende Perineurium übergehen. Beiderlei Gewebe erscheinen auch ihrer feineren Struktur nach eng verwandt. Sie bestehen aus platten Zellen, deren Gerüst faserartige oder lamellöse Bildungen liefert, die sich mit der VAN GIESON-Färbung nur dann röten, wenn sie kräftig ausgebildet sind. Mit der typischen schwärzbaren Glia der Würmer, Mollusken und Cölenterier zeigt das scheidenartig ausgebildete Hüllgewebe keinerlei Verwandtschaft; es ist vielmehr dem Hüllgewebe der

genannten Formen durchaus vergleichbar und wie dieses wohl als eine besondere Art des ektodermalen Stützgewebes im Nervensystem aufzufassen. Für die Ableitung vom Mesoderm sprechen die embryologischen Befunde REICHENBACH's, die jedoch von anderer Seite angefochten wurden. Eine echte Glia fehlt den Crustaceen und wohl allen Arthropoden durchaus.

Der Vergleich des Hüllgewebes mit dem der genannten Formen wird noch dadurch gestützt, daß, wie bei manchen Würmern (z. B. Kolossalfasern von *Lumbricus*) und bei den weitaus meisten Vertebraten, auch bei manchen Dekapoden (z. B. *Palämon*), die vom Hüllgewebe gebildeten Scheiden Myelin enthalten. Dieses findet sich bei *Palämon* zwischen Innen- und Außenscheide; bei den stärkeren Fasern, welche mehrere Außenscheiden aufweisen, auch zwischen diesen, und schwärzt sich leicht mit Osmiumsäure. Durch RETZIUS sind auch Einschnürungen dieser Myelinscheiden, entsprechend den Einschnürungen bei den Vertebraten (siehe dort), aufgefunden worden.

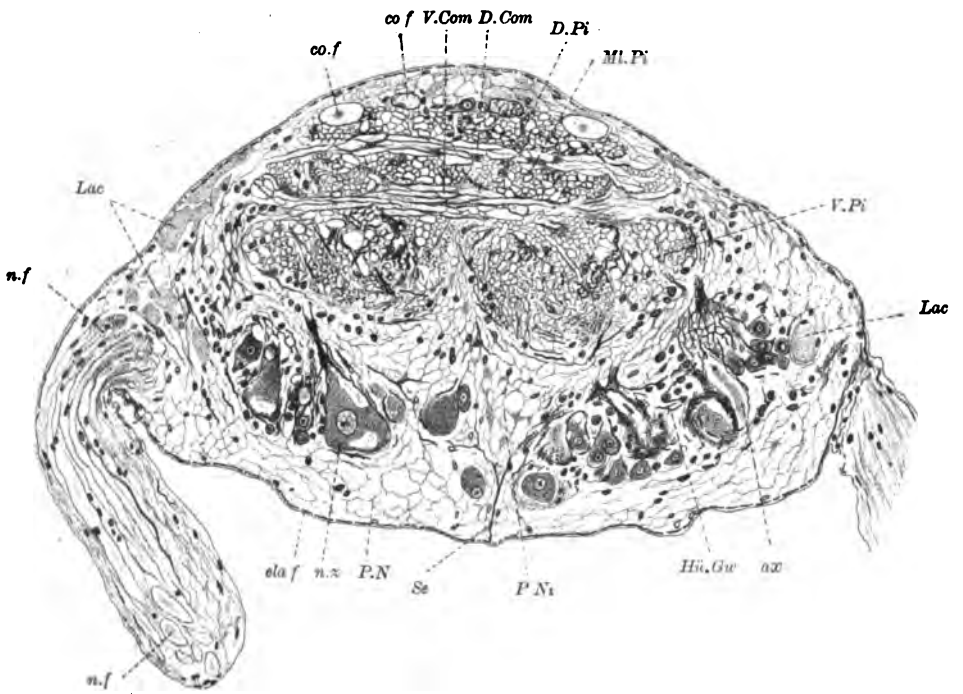

Fig. 115. *Astacus fluviatilis*, Abdominalganglion quer.
D. und *V.Com* dorsale und ventrale Faserkommissur, *D.*, *Ml.* und *V.Pi* dorsales, mittleres und ventrales Neuropil, *n.z* Nervenzelle mit geschwärzter Scheide des Axons (*ax*), *P.N* Perineurium, *P.Ni* desgl., innere lakunenreiche Zone, *Hü.Gw* Hüllgewebe, *Se* Septum, *ela.f* elastische Fasern, *co.f* Kolossalfaser, *Lac* Lacunen, *n.f* Nervenfasern eines Lateralnerven.

Ganglion (Fig. 115). An der Grenze zum Ganglion verändert sich die Struktur des Bauchmarks wesentlich. Das Septum zwischen den Konnektivsträngen verschwindet, diese nehmen an Umfang zu und schließen derart aneinander, daß beide zusammen auf dem Querschnitt fast kreisartig begrenzt sind. An der Eintrittsstelle ins Ganglion sind

sie reichlich von Bindegewebe und eingelagerten Blutlakunen durchsetzt, die dem stark verdickten Perineurium angehören. Auf diese lakunäre Zone folgen die Neuropile, welche untereinander durch die quer verlaufenden Kommissuren verbunden sind und in deren Umkreis sich ventral die Nervenzellen, in zwei Paaren von großen Paketen, einem vorderen Paar und einem hinteren, anordnen. Beide Paare sind deutlich gesondert, doch stoßen die Pakete jedes Paares in der Medianlinie direkt aneinander. Jedem Paket entspricht ein Seitennerv, der gegen rückwärts verschoben vom Ganglion entspringt. Die zwei Kommissuren zeigen deutliche Schichtung. Man unterscheidet eine dorsale, mittlere und ventrale Pilarkommissur von dazwischen eingeschalteten Faserkommissuren. In den ersteren durchflechten sich die feineren Faserverzweigungen beider Pile, in den letzteren verlaufen Axone von einer Seite zur anderen; sie kommen zum Teil direkt von den Nervenzellen und treten in die Seitennerven ein oder biegen in longitudinalen Verlauf um. Longitudinale Fasern finden sich in reichlicher Zahl, vor allem dorsal, in die Pile eingebettet; dorsal sind die vier Kolossalfasern, von denen Lateralen abgehen, gelegen.

Das Perineurium ist allseitig, vor allem aber ventral, stark verdickt. Während es außen den vom Konnektiv beschriebenen faserigen Charakter wahrt, schieben sich gegen innen LEYDIG'sche Zellen erster Ordnung reichlich ein und zwischen diesen treten überall enge Blutlakunen auf, die, wie beschrieben, an der Grenze zu den Konnektiven auch in die Faserstränge selbst eindringen. Ein bindegewebiges Septum fehlt im Ganglion vollständig. Dagegen tritt eine flach liegende selbständige Zone von Hüllgewebe unter den Pilen, eingebettet in das dicke ventrale Lager LEYDIG'scher Zellen auf, welche die Nervenzellen enthält und deren Fortsätze in die Pile begleitet, außerdem aber auch ein schwärzbares ventrales Längsseptum bildet, das in der mittleren Ganglionregion, zwischen den vorderen und hinteren Kommissuren, hoch dorsalwärts vordringt. Dieses Hüllgewebe bildet im wesentlichen eine dicke Platte, die an den Seitenrändern des Ganglions und im Längsseptum bis ans fasrige Perineurium herantritt, sich aber färberisch von diesem scharf unterscheidet. Das Ganglionseptum darf nicht mit dem Konnektivseptum verwechselt werden.

Die Nervenzellen (Fig. 116) sind fast durchwegs unipolare Elemente von charakteristischem Bau. Ihre Größe schwankt beträchtlich, auch liegen strukturell Unterschiede vor. Die Zellen haben die Form eines oft fast kugeligen Kolbens, dessen relativ dünner Stiel den Axon bildet. Der Kern liegt mittelständig; er ist fast kreisrund auf dem Querschnitt und enthält neben einem oder mehreren Nucleolen ein dichtes Nucleomitom, dem sich außerdem vielfach feine, schwach eosinophile Granulationen zugesellen. Die Nucleolen zeigen eine dünne Nucleomrinde und eingelagert eosinophiles Paranuclein in verschieden reicher Anhäufung. Im Sarc der großen Zellen tritt scharf eine Fortsetzung der Axonsubstanz hervor, die einseitig in nahezu peripherer Lage verläuft, sich mehr und mehr abplattet und allmählich, entgegengesetzt vom Axonursprung, undeutlich wird. Der Axon besteht, wie in den Nerven oder Konnektiven, aus dicht und nur leicht geschlängelt verlaufenden Neurofibrillen (Elementarfibrillen?) innerhalb einer hyalinen

Perifibrillärsubstanz. Nicht selten zeigt er einzeln verstreute grobkörnige Einlagerungen, wie sie auch das Hüllgewebe und die Nervenzellen enthalten (siehe weiter unten), die aber im weiteren Verlauf völlig schwinden. Die eigentliche Zellsubstanz ist ausgezeichnet durch eine feine Körnelung (Nissl'sche Körner oder Neurochondren) zwischen den Fibrillen, die sich in der Art, wie es die Figur andeutet, verteilt und die Fibrillen verdeckt. Gewöhnlich ordnen sich die Körner zu spindeligen, konzentrisch geschichteten Schollen, zwischen welchen sich, außer den Fibrillen, auch sehr schmale helle Streifen einer hyalinen Zwischensubstanz vorfinden. Manche Zelle zeigt ein deutlich konzentrisch geschichtetes Aussehen. Die Fibrillen scheinen ein loses Geflecht zu bilden.

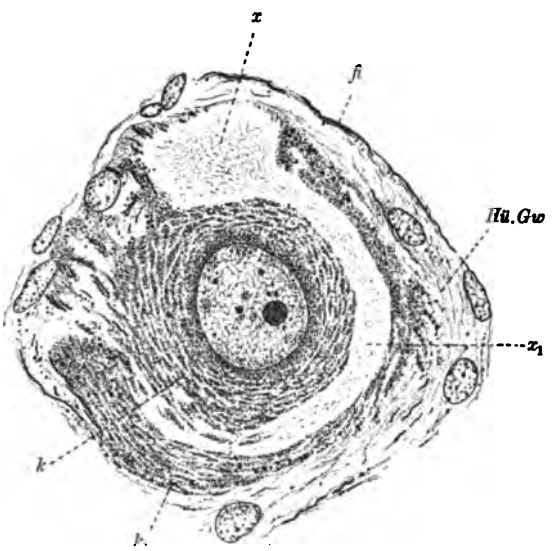

Fig. 116. *Astacus fluviatilis*, Nervenzelle des Bauchmarks.
x Ursprungsstelle des Axons, x_1 Fortsetzung des axonalen Gewebes in den Zellkörper, *k* konzentrisch geordnete Neurochondren, k_1 größere, fettartige Körner, *Hü.Gw* Hüllgewebe, *fi* schwärzbare Fibrillen desselben.

Die periphere Zone des Sarcs zeigt bei den großen Zellen ein mannigfaltiges, oft bizarres Aussehen. Eine scharfe Abgrenzung gegen das Hüllgewebe liegt nur bei den kleineren Zellen vor, wo jenes eine einfache oder aus wenig Schichten bestehende Kapsel mit spärlichen Kernen bildet. An den großen Zellen ist die Hülle voluminöser und besteht aus locker fädig struierten Zellen, welche Fortsätze in die Nervenzelle einsenken, die bis gegen den Kern hin zu verfolgen sind. Auch Kerne kommen in das Nervenzellsarc zu liegen, dessen Grenze lokal oft nicht sicher festzustellen ist.

Das Hüllgewebe ist in der Umgebung der Nervenzellen charakterisiert durch das Auftreten einer fettartigen, mit Eisenhämatoxylin sich schwärzenden Substanz, die, wenn sie auch kein Myelin repräsentiert, doch jedenfalls Verwandtschaft zu diesem zeigt. Sie ist immer in Anlehnung an das Gerüst der Hüllzellen entwickelt und bildet entweder aufgereihte Körner von fettartigem Glanz und oft tropfenartiger Form, oder umhüllt die Gerüstfäden auf lange Strecken, die dadurch scharf als schwärzbare Fibrillen hervortreten, oder erfüllt bei reicher Entwicklung die Zellfortsätze oder ganzen Zellen mehr oder weniger vollständig, so daß die mannigfaltigsten Bilder zustande kommen. Manche völlig inprägnierte Zellen lassen derart ihre Form gut erkennen. Schwärzbare dicke Fäden, die man nicht mit den hier durchaus fehlenden Gliafasern der Würmer verwechseln darf, dringen viel-

fach auch in die Nervenzellen ein und begleiten vor allem die Axone, in deren Umgebung oft dichte dunkle Scheiden vorliegen, deren Gehalt an fettartiger Substanz sich in den Pilen verliert.

Muskulatur.

Im folgenden seien mehrere Beispiele der Arthropodenmuskulatur besprochen (über *Peripatus* vergleiche den 7. Kurs). Der Querschnitt von *Branchipus* zeigt quer und längs getroffene Muskelfasern von beträchtlichem Volumen, an denen vor allem die Querschnitte, ferner die Vielkernigkeit auffällt. Berücksichtigen wir letztere zuerst. Untersuchung ganz junger Tiere lehrt, daß Vielkernigkeit einerseits durch Kernteilung, anderseits aber auch durch syncytiale Vereinigung einkerniger Myoblasten entsteht. Spindelförmige Elemente (Fig. 117), in denen Muskelsubstanz auftritt, legen sich in Reihen aneinander, wobei zunächst die Fibrillenzüge wie auch die Zellleiber selbständig erscheinen. Jede Zelle bildet ein Fibrillenbündel, das zur ganzen Länge der Faser auswächst. Später sieht man die Kerne in einem einheitlichen Sarc liegen und die Bündel zur Faser vereinigt. Es entstehen derart Myonen, wie ich die syncytialen quergestreiften Muskelfasern genannt habe. Eine entsprechende Bildung der Muskelfasern wurde auch für *Lernaea branchialis* von PEDASCHENKO beschrieben (ähnliche Angaben machen HENNEGUY u. a.). Vielkernig sind die weitaus meisten Arthropodenmuskelfasern.

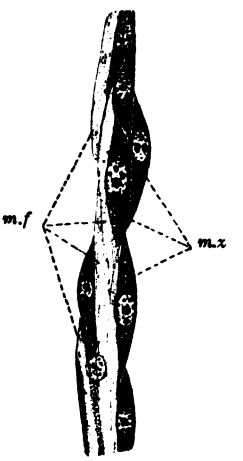

Fig. 117. *Branchipus stagnalis*, jung, Bildung eines Myons. *m.z* Myoblasten, sich aneinanderlegend, *m.f* von diesen gebildete Muskelfaser.

Für Untersuchung der Quergestreifung eignen sich gut die starken Mandibular-(Kau-)Muskeln des Flußkrebses. Zunächst ein paar Worte über deren formale Ausbildung. Die Kaumuskeln inserieren am Rückenpanzer mit breiter Fläche, verjüngen sich dagegen kegelförmig gegen die Ansatzstelle an der Mandibel hin und inserieren hier an einer röhrenartigen Einsenkung des Epiderms, die sich am inneren Ende in zahlreiche gestreckte, schwach divergierende Äste (Fig. 118) auflöst. Die Röhre, sowie deren Äste, sind vom Panzer ausgekleidet, dessen Stärke gegen innen zu beträchtlich abnimmt; er repräsentiert eine Cuticularsehne, die hier an Stelle der Bindegewebssehnen, z. B. der Vertebraten, tritt. Ein echtes Bindegegewebe fehlt auch hier wie überall beim Flußkrebs; die Muskelfasern stehen durch Vermittlung des Myolemms direkt in Beziehung zu den Epidermzellen, die in sich die typischen Stützfibrillen entwickeln (siehe Kurs 8).

Der eigentliche Muskel besteht aus starken Muskelfasern, in denen zu unterscheiden ist zwischen der kontraktilen Substanz (Muskelfibrillen), dem Myosarc (sog. Sarcoplasma) mit den Kernen und dem Myolemm (sog. Sarcolemm). Über Myolemm und Myosarc ist wenig auszusagen. Ersteres umkleidet die ganze Faser der Länge

nach und geht an deren Enden in kurze, derbe, sehnenartige Verbindungen mit dem Epiderm über; seiner Beschaffenheit nach erscheint es als bindegewebige Bildung, die von der Faser selbst stammt und auch in Beziehung zu den weiter unten zu erwähnenden Quermembranen steht. Das Myosarc ist zwischen dem Lemma und der kontraktilen Substanz reich entwickelt, enthält körnige Einlagerungen, die Nährstoffe repräsentieren oder solche speichern (Trophochondren, speziell Myochondren) und auch, wie schon bemerkt, Kerne, die in großer Anzahl vorkommen. Es findet sich auch in der eigentlichen Faser und gliedert diese, allerdings ziemlich unscharf, in Fibrillensäulchen und letztere wieder in Fibrillen. Demgemäß unterscheidet man eine Intercolumnärsubstanz von einer Interfibrillärsubstanz, wobei zu bemerken ist, daß bei *Astacus* (und anderen Crustaceen) beide sehr gleichwertig erscheinen, da die Gruppierung der Fibrillen zu Säulchen wenig scharf ausgesprochen ist; so sieht man z. B. benachbarte Säulchen in Fibrillenaustausch stehen. Auf Querschnitten der Muskelfasern erscheint das innerhalb der kontraktilen Substanz gelegene Myosarc als helles Geäder (Cohnheim'sche Felderung), das besonders bei Vergoldung, da es sich leicht imprägniert, überaus deutlich hervortritt.

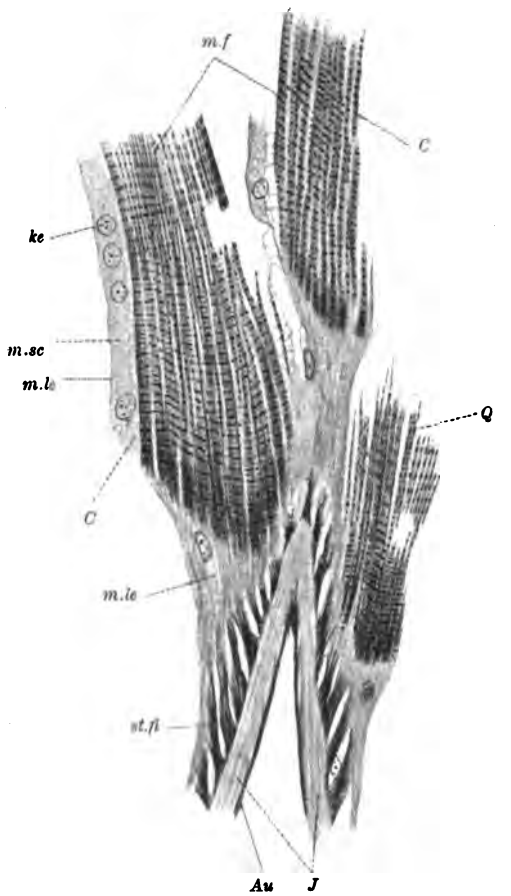

Fig. 118.
Astacus fluviatilis, Stück vom Kaumuskel.
J und *Au* Innen- und Außenlage der Cuticularsehne, *st.fi* Stützfibrillen der Deckzellen, *m.f* Muskelfasern, *m.sc* Myosarc, *m.le* Myolemm, *ke* Muskelkerne, *C* und *Q* Querstreifen der Muskelsäulchen.

Die kontraktile Substanz ist quergestreift (Fig. 119). Zu unterscheiden ist zwischen der eigentlichen Querstreifung, die auf die Fibrillen beschränkt bleibt, und einer Querverbindung der Fibrillen untereinander und mit dem Myolemm (durch das Myosarc hindurch), die von zarten Membranen (oder Fäden?) = Grundmembranen nach Krause, gebildet wird. Jeder Grundmembran entsprechen an den Fibrillen leichte Anschwellungen, die meist allein deutlich hervortreten und die Zwischenscheiben Engelmanns (Streifen

Z nach ROLLET) repräsentieren. Durch die Membranen wird die Muskelfaser in zahlreiche Muskelfächer (KRAUEE) geteilt, denen an jeder Fibrille ein Fibrillensegment entspricht. Der Zusammenhang der Membranen mit dem Myolemm läßt sich meist leicht feststellen. Wo das periphere Sarc mächtiger entwickelt ist, sieht man es durchquert von feinen Linien, die von *Z* ausgehen und gelegentlich unter Verschmelzung zu dickeren Streifen besonders deutlich hervortreten; ferner machen sich die Insertionsstellen am Myolemm bei kontrahierten Fasern durch Einkerbungen jenes bemerkbar.

Die eigentliche Querstreifung zeigt je nach dem Kontraktionszustand der Fibrillen ein anderes Bild. Während die Quermembranen und *Z* immer vorhanden sind und letztere bei starker Kontraktion nur durch die Ausbildung von *C* (siehe unten) undeutlich werden, zeigen die Segmente bei der Erschlaffung wesentlich andere Streifen als bei der Verkürzung. Wir betrachten zunächst die Streifung am erschlafften Segment. Die Streifen selbst entsprechen einer verschieden substanziellen Beschaffenheit (verschiedenen Dichte?) des Segments an verschiedenen Punkten. Stets läßt sich am ungefärbten Segment ein Wechsel von glänzenden und matten, am gefärbten von farbigen und blassen, bei Untersuchung im polarisierten Lichte ein Wechsel von doppelt- und einfachbrechenden (anisotropen und isotropen) Abschnitten (BRÜCKE) bemerken. Gefärbt, bezw. anisotrop, ist der mittlere Teil des Segments, den man als das dunkle Querband (Querscheibe ENGELMANN's, *Q* bei ROLLET bezeichnet. Ungefärbt, bezw. isotrop, sind die beiden Segmentenden, die an *Z* anstoßen; man bezeichnet sie nach ROLLET mit *J*. *Q* ist in der Mitte etwas schwächer gefärbt als an den Enden und zeigt hier auch schwächere Anisotropie; dieser differente Teil des Querbands wurde von SCHIEFFERDECKER als Q_h unterschieden. Bei den Crustaceen zeigt sich nun noch eine auffallende Eigenschaft des mittleren Bereichs von *Q*; der Mittelpunkt erweist sich nämlich, obgleich nicht stärker lichtbrechend als Q_h, doch stärker färbbar als dieses und markiert sich derart als sog. Mittelscheibe (HENSEN und MERKEL, *M* bei HEIDENHAIN). Nach HEIDENHAINS Auffassung soll *M* eine ähnliche Bedeutung wie *Z* haben, nämlich gleichfalls eine membranöse Verknüpfung der Fibrillen untereinander bewirken. Ich kann mich auf Grund meiner Erfahrungen dieser An-

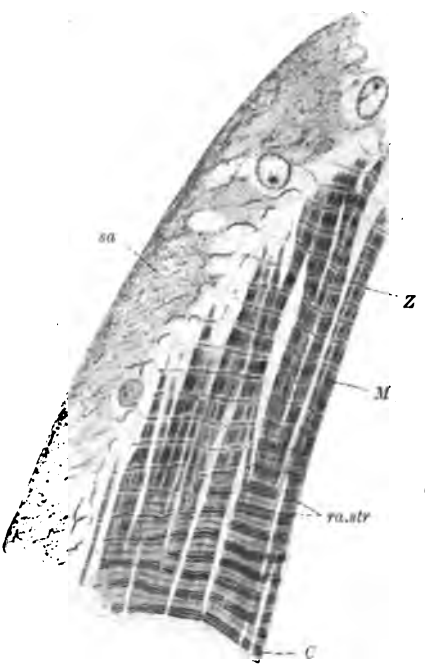

Fig. 119. Muskelfasern von *Astacus* bei der Kontraktion.
Z Zwischenscheibe, *M* Mittelscheibe, *C* Kontraktionsstreifen, *sa* Sarc, *ra str* Randstreifen.

sicht nicht anschließen, muß vielmehr *M* eine ganz andere Bedeutung zuschreiben, die weiter unten zur Sprache kommen wird.

Ganz anders als am erschlafften ist das Bild der Querstreifung am kontrahierten Segment. Die stark verkürzte Fibrille zeigt jetzt breite dunkle Querstreifen in den Niveaus von *Z* gelegen, während die Segmente selbst hell erscheinen, nur *M* mehr oder weniger deutlich hervortritt. Genaue Betrachtung lehrt, daß die dunklen Querstreifen nicht *Z* selbst repräsentieren, vielmehr oft deutlich aus drei Teilen bestehen: aus *Z*, das sehr zart erscheint, und aus zwei dicht angrenzenden dunklen Streifen, die jetzt die färbbare Substanz der Segmente repräsentieren. Alle drei Bildungen insgesamt werden als Kontraktionsstreifen (MERKEL) oder *C* bezeichnet. *C* entsteht beim Kontraktionsvorgang dadurch, daß die in *Q* vorhandene färbbare Substanz auf *J* übertritt und sich allmählich bis unmittelbar an *Z* heran verschiebt. Die Färbbarkeit konzentriert sich bei Beginn der Verkürzung zunächst auf die Grenzen von *Q* (sog. MERKEL'scher Randsaum) und allmählich entfärbt sich die erst so stark tingierbare Substanz völlig.

Nach MERKEL sollte auch die Anisotropie sich bei der Kontraktion verschieben, indessen zeigten ENGELMANN, ROLLET, v. EBNER u. a., daß die Segmentmitte dauernd anisotrop bleibt, während zugleich die Isotropie der Segmentenden fortbesteht (Fig. 43). Nur die Stärke der Doppelbrechung nimmt in der Segmentmitte etwas ab. Somit gibt die Verschiebung der färbbaren Streifen kein Abbild von dem Verhalten der anisotropen Streifen und es ist scharf zwischen färbbarer und anisotroper Substanz in der Fibrille zu unterscheiden. In welcher Beziehung die Verschiebung der färbbaren Streifen zum Kontraktionsvorgang steht, ist noch nicht einwandfrei festgestellt und kann hier nicht näher besprochen werden.

Über den Erschlaffungsprozeß wurden genauere Mitteilungen zuerst von mir (1902 und 1903) gemacht. Es wandert dabei nicht etwa die in *C* lokalisierte färbbare Substanz wieder zur Segmentmitte zurück, sondern verschwindet rasch vollständig, während *M*, das immer nachweisbar bleibt, beträchtlich an Breite gewinnt und sich rasch zu *Q* erweitert. *M* erweist sich also als Ausgangspunkt für das Wiederauftreten eines färbbaren *Q*. In Fig. 120 ist der Erschlaffungsprozeß, den man relativ selten zu beobachten Gelegenheit hat, dargestellt; es handelt sich um eine Fibrille von *Branchipus*. Man vergleiche hierzu auch die Darstellung der Muskulatur der Vertebraten in Kurs 44.

Ein weiteres Beispiel für den Bau der quergestreiften Muskulatur bieten uns die Muskeln der Insekten, speziell von *Hydrophilus piceus*. Wir haben es hier mit einer Querstreifung zweiten Grades zu tun, die das Fibrillensegment reicher als bei *Astacus* gegliedert zeigt. In Hinsicht auf die Flügelmuskulatur kommen auch noch andere Unterschiede in Betracht. Die Anordnung der Fibrillen zu Säulchen ist hier weit schärfer ausgeprägt als bei *Astacus* und auch als bei andern Muskelfasern von *Hydrophilus* (z. B. Extremitätenmuskeln) selbst. Die Interkolumnärsubstanz ist reich entwickelt (Fig. 121 und 122) und enthält zugleich die Kerne eingelagert; auch große, nährstoffhaltige Körner (Myochondren) finden sich in regelmäßiger Anordnung in ihr vor. Da ferner die Quermembranen überaus zarter Natur sind, so zerfällt die Muskelfaser beim Zerzupfen sehr leicht in die Säulchen, in denen da-

gegen um so schwieriger die Fibrillen, da eine Interfibrillärsubstanz völlig zu fehlen scheint, zu unterscheiden sind.

Das erschlaffte Muskelsegment läßt an den Extremitätenmuskeln (Fig. 123) *M*, das wir bei den Crustaceen vorfanden, vermissen, dagegen ist es bei den Flügelmuskeln (Fig. 124) leicht nachweisbar. Man sieht hier auch das färbbare *Q* nicht selten deutlich aus zwei Unterelementen (Fig. 124 *B*) zusammengesetzt, worüber Angaben auch von anderen Tieren vorliegen. Das Segment hat vor allem bei den Flügelmuskeln beträchtliche Länge und läßt innerhalb der farblosen isotropen Endstreifen (*J*) einen dunklen anisotropen Streifen erkennen, der als Nebenscheibe (*N* bei ROLLET) zuerst von FLÖGEL beschrieben wurde. Von manchen Autoren in Abrede gestellt und mit gelegentlich zwischen den Fibrillen vorkommenden interstitiellen Körnchen (v. KÖLLIKER) verwechselt, läßt er sich doch überall mit Leichtigkeit als integrierender Bestandteil der Fibrillen nachweisen. Seine Anwesenheit zerlegt *J* in zwei Hälften, von denen man die an *Q* angrenzende jetzt allein als *J*, die an *Z* angrenzende dagegen als *E* bezeichnet. Bei der Kontraktion bedingt die Ausbildung von *N* das Auftreten zweier Kontraktionsstreifen. Wie die Figuren lehren, nähert sich zuerst die in *N* befindliche färbbare Substanz *Z* an, um mit diesem C_1 zu bilden, das bei weiter fortschreitender Kontraktion wieder verschwindet. Durch nun folgende Annäherung der färbbaren *Q*-Substanz (Randstreifen) entsteht C_2, das



Fig. 120. *Branchipus stagnalis.* Muskelfibrille bei der Streckung. *C* Kontraktionsstreifen, *Z* Zwischenstreifen, *M* Mittelstreifen, *Q* Querstreifen, *Qh* heller Streifen in Q, *J* isotrope Streifen; Q_1 zeigt die Bildung von *Q* (färbbar) aus *M*.

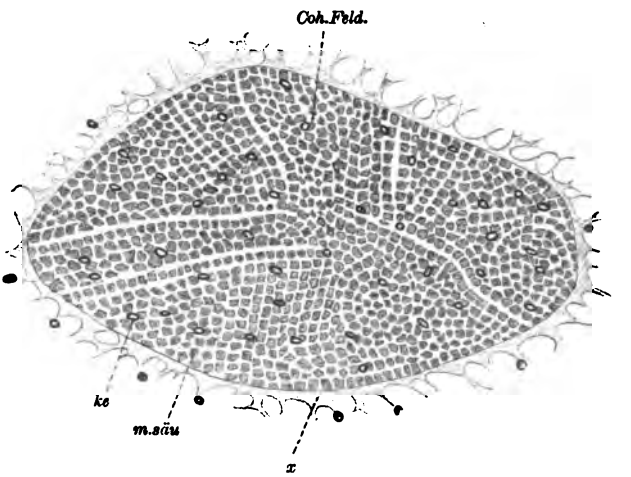

Fig. 121. *Lucanus cervus*, Querschnitt einer Muskelfaser, nach KÖLLIKER. *m.säu* Muskelsäulchen, *ks* Kern, *Coh. Feld.* COHNHEIM'sche Felderung (Intercolumnärsubstanz), *x* ansetzende Fettzellen der Umgebung.

erst bei beginnender Erschlaffung wieder verschwindet. Über den Erschlaffungsvorgang selbst liegen genauere Angaben nicht vor. *M* ist am kontrahierten Segment immer nachweisbar. — Hübsche Bilder vom Entstehen der Kontraktionsstreifen ergeben oft die Innervierungspunkte der Muskelfasern, wie Fig. 123 lehrt. Der Nerv tritt hier unter Bildung eines sog. Doyère'schen Hügels an die Faser heran und man findet diese nun nicht selten im Bereich solchen Hügels einseitig derart kontrahiert, daß auf der Hügelseite C_2 vorliegt, während die gegenüberliegende Faserseite sich im Erschlaffungszustande befindet. Von rechts nach

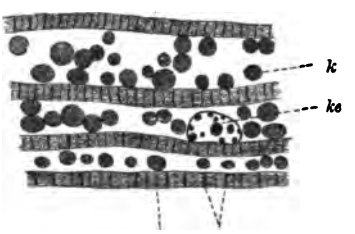

Fig. 122.
Hydrophilus piceus, Flügelmuskulatur.
k Myochondren, *ke* Muskelkern, *M, Cq* Querstreifen.

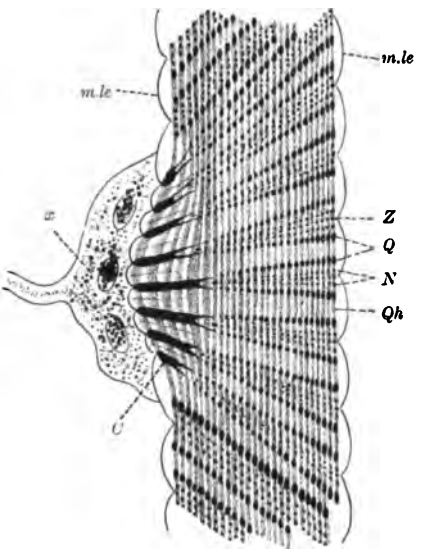

Fig. 123. *Cassida equestris*, seitliche Kontraktionswelle einer Muskelfaser, an der Zutrittsstelle der Nervenfaser (*x* Doyère'scher Hügel). Nach Rollet.
m.le Myolemm, *Z* Zwischenstreifen, *C* Kontraktionsstreifen, *Q*, *Qh* und *N* anisotrope Scheiben.

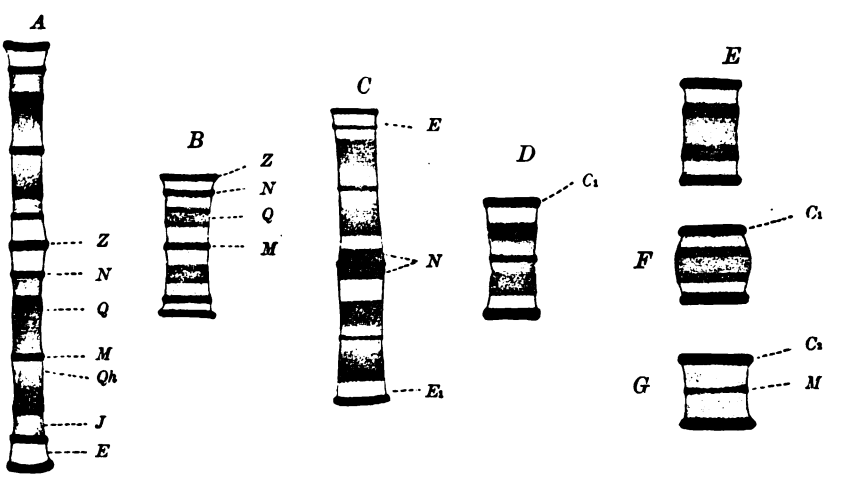

Fig. 124. *Hydrophilus piceus*, Säulchensegmente der Flügelmuskulatur.
A Erschlaffungsstadium, *B* Beginn der Kontraktion, *C—G* Kontraktionsstadien.
Z Zwischenstreifen, *N* Nebenstreifen, *Q* Querstreifen, *M* Mittelstreifen, *E* und *J* isotrope Streifen (*E*$_1$ nach Verschwinden von *N*), *C*$_1$ erster, *C*$_2$ zweiter Kontraktionsstreifen.

links kann man in der Figur alle Kontraktionsstadien nebeneinander beobachten.

Innervierung. Während bei den Crustaceen die eben erwähnten DOYÈRE'schen Hügel fehlen, sind sie bei den Insekten allgemein verbreitet. Sie erscheinen als Ansammlungen des Myosarcs, das bei den Insekten spärlicher entwickelt ist als bei den Crustaceen, woraus sich wohl der betreffende Unterschied erklärt (MANGOLD). Die letzten Zweige der Muskelnerven enthalten, wie es scheint, ganz allgemein bei den Arthropoden nur zwei Nervenfasern (von HÄCKEL zuerst für *Astacus* angegeben), die jedenfalls differente physiologische Bedeutung (der eine ein Hemmungsnerv?) haben. Sie durchbrechen beim Herantreten an die Muskelfasern deren Myolemm, in welches das Neurilemm direkt übergeht (LEYDIG), teilen sich in zwei entgegengesetzt verlaufende Zweige (KÜHNE) und verlaufen nun als nackte Nervenfasern innerhalb des Myosarcs, wobei sie sich im Umkreis der kontraktilen Substanz in Endbäumchen aufzweigen, deren Terminalen ohne besondere Endapparate abschließen (MANGOLD). Ein Eindringen von Nervenfasern in die kontraktile Substanz konnte an guten Methylenblaupräparaten ebensowenig festgestellt werden, wie eine Beziehung der Terminalen zur Querstreifung.

---

11. Kurs.

Darm.

1. Crustaceen.

Der Bau des Darms von *Branchipus* ist überaus einfach. Das Enteroderm besteht allein aus niedrigen Nährzellen, die einen flachen Stäbchensaum tragen und den runden Kern in fast basaler Lage zeigen. Das Sarc ist deutlich längsfädig struiert und enthält vielfach körnige Einlagerungen; im Kern tritt ein großer Nucleolus scharf hervor. Schlußleisten sind vorhanden. Eine dünne Grenzlamelle liegt dem Epithel innig an und wird außen von bandförmigen zirkulären Muskelfasern umspannt.

Komplizierter gebaut ist der Darm (Enddarm) von *Astacus*, an dem vor allem die mächtige Entwicklung der Splanchnopleura auffällt. Er unterscheidet sich als Derivat des Ektoderms (Proktodaeum) vom enterodermalen *Branchipus*darm auch in der Epithelbeschaffenheit, während in dieser Hinsicht die Leberschläuche (siehe unten) und der Mitteldarm mit jenem eng verwandt sind. Anatomisch ist folgendes vorauszuschicken. Der proktodäale Enddarm (Fig. 125) ist von beträchtlicher Länge und beginnt dicht hinter dem stomodäalen Kaumagen, von diesem nur durch den überaus kurzen enterodermalen Mitteldarm, der durch die Einmündung der paarigen Leber und der unpaaren dorsalen Mitteldarmdrüse charakterisiert ist, getrennt. Er ist von rundem Querschnitt und besteht aus einem hohen einschichtigen Epithel, das in sechs regelmäßige Längsfalten gelegt ist, ferner aus

umgebendem, vor allem in den Falten reich entwickelten Bindegewebe und aus Muskulatur. Letztere besteht aus einer inneren Längs- und einer äußeren Ringmuskulatur. Die Ringmuskulatur bildet eine dünne nicht geschlossene Lage dicht außerhalb der Falten und wird nur von wenig Bindegewebe (peritoneales Bindegewebe) überzogen. Die Längsmuskulatur liegt in den Falten, zum Teil der Ringmuskulatur dicht benachbart, zum Teil aber auch gegen das Epithel hin locker verteilt. Die Enden dieser inneren Muskelfasern inserieren an der Cuticula des Epithels, gegen welche sie, sich dichotom auflösend, emporsteigen. Blutgefäße kommen vor allem in der peritonealen Bindegewebslage vor. Wir können letztere auch als Tunica externa, die innere, vorwiegend in den Falten entwickelte Lage als Tunica propria, und die Muskellage als Tunica media oder Muscularis bezeichnen.

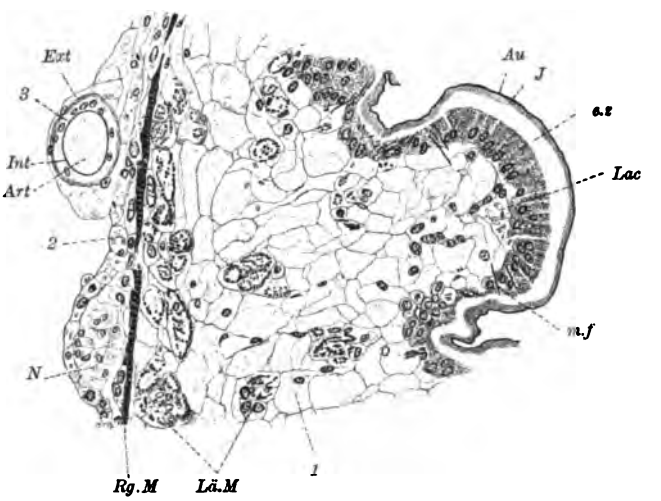

Fig. 125. *Astacus fluviatilis*, Stück eines Enddarmquerschnitts.
Au, *J* Außen- und Innenlage der Cuticula, *e.z* Epithelzellen, *Lac* Lacune, *m.f* radiale Muskelfaserenden, *Lä.* und *Rg.M* Längs- und Ringmuskulatur, *N* Nerv, *1*, *2* und *3* Leydig'sche Zellen erster, zweiter und dritter Ordnung, *Art* Arterie, *Int* Intima, *Ext* Externa.

Epithel. Das Epithel besteht aus mäßig hohen Zylinderzellen, welche eine dicke Cuticula tragen. Die Zellen sind deutlich längsfädig struiert und zeigen den ovalen Kern meist in basaler Lage. Zwischen den Zellen finden sich distal zarte Schlußleisten. Die Kerne zeigen neben mäßig viel Nucleom einen deutlichen Nucleolus. An der Cuticula unterscheidet man eine dünne schwärzbare Außen- und eine dickere helle Innenlage, welch letztere fein geschichtet und an den Ansatzstellen der Muskelfasern leicht verdickt ist. Sie zeigt also Verwandtschaft mit der Cuticula der Haut (siehe dort). In das Epithel, das durch keine deutliche Grenzlamelle vom Bindegewebe getrennt ist, dringen auch Blutlakunen und mit diesen Lymphzellen ein.

Bindegewebe. Das Bindegewebe ist allein als zelliges entwickelt. Es besteht in der Tunica propria aus Leydig'schen Zellen erster Ordnung und in der Externa auch aus solchen

zweiter Ordnung. Die ersteren Zellen sind am Darm besonders günstig zu studieren, da gute Konservierung leichter gelingt als an der Haut. Ein lockeres fädiges Gerüst im Innern tritt deutlich hervor und ebenso sind Fibrillen in der Wandung leicht festzustellen. Körnchen kommen vor, die sich zu Ballen von beträchtlicher Größe ansammeln können; es handelt sich um Reservestoffe (Glykogen). Der Kern liegt einseitig der Wand an oder im inneren Fadenwerk aufgehängt. Durch dichtere Zusammenfügung von Fibrillen im Zellgerüst nähern sich die Zellen den gestreckten Elementen zweiter Ordnung, die in der dünnen Tunica externa vorkommen und hier vorwiegend längs verlaufen und daher quer getroffen erscheinen. Ihre Wandung ist in toto oder lokal verdickt und im Innern treten die Querschnitte von Fasern und Balken hervor, denen durch Bindesubstanz zusammengehaltene Fibrillen zugrunde liegen. Auch Trophochondren in mehr oder weniger reichlichen Anhäufungen kommen vor; der Kern zeigt nichts Besonderes.

In der Tunica externa verlaufen longitudinal Gefäße und Nerven. Die Gefäße zeigen im Innern die feine schwärzbare Intima, darunter ein einschichtiges Zellenlager (Wandungszellen) und außen die nicht schwärzbare Adventitia, welche nicht immer eine geschlossene Schicht bildet. Von den Gefäßen gehen Verzweigungen in die Falten ab, die sich in die hier reichlich entwickelten Blutlakunen öffnen. Die Lakunen stellen nichts anderes als spaltartige Lücken zwischen den LEYDIG'schen Zellen vor, die auch ins Epithel, als stark erweiterte Intercellularräume, vordringen. Sie enthalten Blutgerinnsel und Lymphzellen. Die Nerven zeigen eine mäßige Zahl von Axonen, die in reichliches Hüllgewebe, wie es für die von den Konnektiven abzweigenden Seitennerven beschrieben wurde, eingebettet sind. Zweige der Nerven begeben sich in die Tunica propria und enden hier an der Muskulatur.

Muskulatur. Ring- und Längsmuskulatur bestehen aus einzeln verteilten Fasern, die in der Ringlage sich einschichtig, in der Längslage dagegen locker, fast über den ganzen Faltenquerschnitt, verteilen. Die Myofibrillen bilden auf dem Querschnitt schmale bandartige Säulchen innerhalb eines fast kreisförmigen Myolemms und sind durch Sarc, welches die Kerne enthält, von einander getrennt. Meist, aber nicht immer, liegen die Kerne dem Myolemm an, oft von reichlichem Sarc umgeben. Bei der Verzweigung (Längsmuskulatur) lösen sich die Fasern in die Säulchen, diese, wenn auch wohl nicht immer, in Fibrillen auf, welche an der Cuticula des Epithels inserieren.

2. Insekten (*Hydrophilus piceus*).

Im Gegensatz zum Darm der Dekapoden zeigt der Insektendarm, speziell von *Hydrophilus* und anderen Käfern, das Bindegewebe aufs äußerste reduziert, dagegen die Muskulatur stark entwickelt. Das Epithel selbst, das sich nach neueren Befunden (HEYMONS z. B.) bei den höheren Insekten innerhalb des ganzen Darms vom Ektoderm herleitet (das Entoderm geht in der Dotterbildung auf), ist am Mitteldarm mit kryptenartigen Ausstülpungen versehen, deren Aussehen nicht immer das gleiche ist. Es findet nämlich zeitweis eine Regeneration

des Darmepithels von den Krypten aus statt (BIZZOZERO), über welchen Vorgang wir durch RENGEL genauer orientiert sind. Der normale Anblick (Fig. 126) zeigt ein gleichförmiges Zylinderepithel, das über den Krypten zwar trichterförmig eingezogen erscheint, doch schließt jeder Trichter basal mit niedrigen Zellen ab, die von dem Krytenepithel scharf gesondert sind. Es schiebt sich hier von den Seiten her eine Grenzlamelle ein, die gegen die Krypten hin einen halskrausenartig gefalteten (BIZZOZERO) Vorsprung entwickelt, in dem eine kleine Lücke wahrgenommen werden kann. Diese sehr deutlich hervortretende Lamelle ist nur die innere Schicht der eigentlichen Grenzlamelle des Darms, deren äußere zartere Schicht an den Kryptenhälsen sich auf die Krypte fortsetzt, sich also hier von der inneren Schicht trennt. Wird bei der Regeneration des Darmepithels dieses nach innen, ins Darmlumen hinein, abgestoßen, so folgt ihm die innere Schicht, während die äußere sich dauernd erhält.

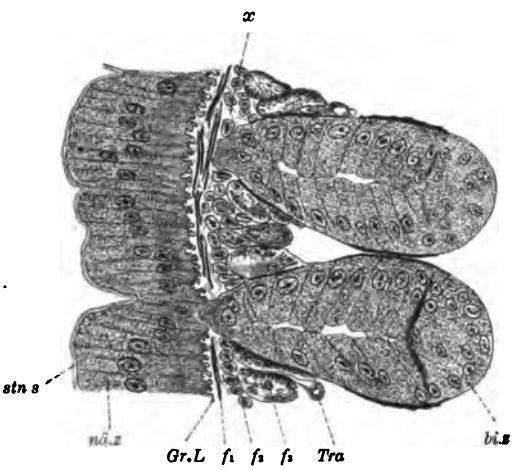

Fig. 126. *Hydrophilus piceus*. Stück eines Dünndarmlängsschnitts.
stn.s Stäbchensaum, *nä.z* Nährzellen, *Gr.L* Grenzlamelle, *Tra* Trachee, *x* Bindegewebe (?), *bi.z* Bildungszellen, *f₁* verästelte Muskelfasern, *f₂*, *f₃* innere und äußere Ringfasern.

Das Epithel der Krypten ist im Kryptenhals und Körper dem Darmepithel gleich (siehe unten), nur niedriger und umgibt ein schmales Lumen. Es sondert sich gegen den Kryptenfundus hin scharf ab von einer Zone schlanker Zellen, die dicht gestellt von der Peripherie aus gegen die Kryptenaxe hin radial einstrahlen und sich hier direkt berühren. Ganz am Fundus folgt noch eine dritte Zone rundlicher Zellen von embryonalem Aussehen, in denen man gelegentlich Kernteilungsfiguren sieht und die einen Regenerationsherd repräsentieren. Wird das Darmepithel mitsamt der inneren Grenzlamellschicht abgestoßen, so rückt das fertige Kryptenepithel längs der äußeren Lamelle in den Darm hinein vor, breitet sich hier flächenhaft aus und liefert das neue Darmepithel, das an der Basis eine neue Innenschicht der Lamelle abscheidet und sich derart wieder scharf vom Krypteninhalt trennt. Die Zone radial gestellter Zellen wird zum typischen Kryptenepithel und aus der Regenerationszone geht eine neue Zone radial gestellter Zellen hervor.

Epithel. Nur Nährzellen kommen vor, welche hohe, schlank zylindrische Form besitzen und mit einem Stäbchensaum (Härchensaum nach FRENZEL) versehen sind. Das Sarc ist deutlich längsfädig struiert; die Fäden setzen sich in die Stäbchen fort und tragen im ganzen Verlaufe Linochondren, die, wie es scheint, untereinander durch Brücken verbunden sind. Dicht unter der distalen Endfläche ist an einem Faden ein Diplosom angeheftet. Am Stäb-

chensaum ist ein innerer hellerer Bereich von einem äußeren, breiteren, der sich mit Eosin färbt, zu unterscheiden; ersterer ist als Außensaum zu bezeichnen. Bei Aufnahme der Nahrung sind beide Bereiche nicht von einander zu trennen. Seitlich ist das Sarcgerüst membranartig verbunden; Intercellularräume lassen sich nicht feststellen; Schlußleisten sind vorhanden und erscheinen von körniger Beschaffenheit. Durch Osmiumsäure werden bei der Resorption der Nahrung Fettkörner nachweisbar. Der Kern liegt in mittlerer Höhe, ist von länglicher Form, ziemlich reich an Nucleinkörnern und enthält einen mittelständigen, relativ sehr großen Nucleolus, der sich mit Eosin färbt.

Die Nahrungsaufnahme kommt außer dem Mitteldarme, der durch seinen Stäbchensaum dazu besonders geeignet erscheint, auch dem ektodermalen Vorderarme, vor allem dem Kropf, zu (PETRUNKEWITSCH), und ist hier, trotz der Anwesenheit einer anscheinend homogenen dicken Cuticula (Intima), sogar am intensivsten. Bei Fütterung mit Fett sind in den Cuticularzellen Fetttropfen in großer Menge nachweisbar, die rasch an die Lymphe der Leibeshöhle abgegeben werden. Bei Carminfütterung ist die Resorption besonders günstig nachweisbar.

Die Zellen des Kryptenepithels, deren geringe Länge bereits erwähnt ward, entbehren des Stäbchensaums und enden distal abgerundet. Sie besitzen sekretorische Funktion, da man das Kryptenlumen von Sekret erfüllt trifft. Über die übrigen Zellen ist strukturell nichts besonderes auszusagen.

Splanchnopleura. Die Splanchnopleura entbehrt dichten Gefüges. Sie besteht aus einer dünnen Grenzlamelle, welche dem Darmepithel innig anliegt und den Hals der Krypten umfaßt; aus einer inneren, gleichfalls innig dem Darm anliegenden, und aus einer äußeren, zwischen den Krypten entwickelten Muskellage; aus Nerven, welche die äußere Muskellage begleiten, und aus Tracheen mit ihren Endverzweigungen, die sich an die Epithelien anlegen und in sie eindringen. Die äußere Muskellage zeigt zweierlei Elemente. Vor allem fallen kräftige Längsfasern auf, die etwa zu dritt zwischen je zwei benachbarten Krypten verlaufen und mit seitlichen, sowie mit Endverästelungen, teils an die Krypten dicht sich anlegen, teils an die innere Muskellage herantreten. Ferner finden sich spezifische Kryptenmuskelzellen, die nur lateral am Fundus entwickelt sind und diesem innig sich anschmiegen. Jedem Fundus kommt eine Anzahl solch verästelter, sternförmiger Muskelzellen zu, welche einschichtig geordnete Myofibrillen in sehr verschiedener Verlaufsrichtung entwickeln. Wie bei allen Fasern ist ein Myolemm nachweisbar, das den Fibrillenbündeln folgt und deren feste Verbindung mit dem Fundus vermittelt. Fortsätze dieser eigenartigen Elemente ziehen auch zur inneren Muskellage. Die Fibrillen erweisen sich an günstigen Stellen deutlich quergestreift. Die Kerne liegen dem Myolemm an auf der Außenseite der Fibrillen.

Die innere Muskellage besteht aus einer kräftigen äußeren und einer schwächeren inneren Ringfaserschicht, die dicht aneinander schließen, und aus einer Schicht sternförmiger Zellen (Fig. 127), die der Grenzlamelle innig anliegen. Die letzteren erinnern an die sternförmigen Elemente der Krypten, sind aber kräftiger als diese, die Fortsätze länger ausgedehnt und von rundem Querschnitt. Die bündel-

weis geordneten, nach allen Richtungen verlaufenden Fibrillen sind deutlich quergestreift (über die feinere Struktur der quergestreiften Fasern siehe bei Muskulatur). Zu erwähnen ist, daß bei den Ringfasern die Kerne vorwiegend peripher, dicht unter dem Myolemm, bei den Längsfasern aber axial, zwischen den Fibrillen und hier in fast ununterbrochener Reihe, liegen. Die Ringfasern verästeln sich nicht.

Bindezellen sind überhaupt nicht mit Sicherheit nachweisbar. Die einzige typische Bindegewebsbildung des Darmes ist die leicht färbbare, homogene Grenzlamelle, welche im Umkreis des Darmepithels und der Kryptenhälse entwickelt ist und der Kerne vollständig entbehrt. Sie muß als ein Bildungsprodukt des Epithels selbst aufgefaßt werden. Man darf für Bindezellen nicht die reichlich vorhandnen Tracheenendzellen ansehen, die sich den Epithelien sehr innig anschmiegen. Der Zusammenhalt aller Teile wird durch die Zweige der Muskelfasern, durch die Tracheen mit ihren feinen Zellfortsätzen und durch die Nerven bewirkt. Die Splanchnopleura hat derart ein lockeres Gefüge. Immerhin bleibt die Deutung der mit x in der Figur bezeichneten feinen Fäden fraglich.

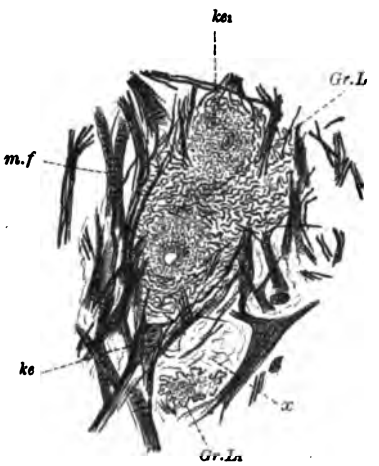

Fig. 127. *Hydrophilus piceus.* flächenhafter Anschnitt des Darms, um die unmittelbar der Grenzlamelle anliegenden verästelten Muskelfasern (*m.f*) zu zeigen. *ke* Muskelkern, *ke₁* Kern des Darmepithels, *Gr.L* gefaltete Grenzlamelle, *Gr.L₁* desgl., am Hals einer Krypte, *x* lockeres Gewebe verschiedener Art.

Die Nerven bilden dünne Stämmchen, welche den äußeren Längsmuskelfasern außen anliegen und Zweige an sie, sowie an alle anderen Elemente des Darmes abgeben. Beim Herantreten der Nervenfasern an die Muskelfasern bilden erstere kleine Endhügel (sog. DOYÈRE'sche Hügel), doch sollen auch sonst Nervenfibrillen frei in die Muskelsubstanz sich einsenken. Die Tracheen sind massenhaft entwickelt. Außerhalb der Krypten verlaufen starke Gänge, welche Äste zwischen die Krypten abgeben, die sich hier reich verzweigen. An den Teilungsstellen spannen sich häufig schwimmhautartige Sarcflächen zwischen den Ästen aus, die von entsprechend gelegenen Matrixzellen gebildet werden und auch dünne fadenartige Fortsätze abgeben, welche besonders reich zwischen den inneren Muskelfasern entwickelt sind. Die feinen Tracheengänge laufen in Endzellen aus, welche sich an die verschiedenen Elemente, z. B. an die Krypten, dicht anschmiegen und feine Fortsätze abgeben, die nach PETRUNKEWITSCH bei *Periplaneta* zwischen die Epithelzellen des Darms, bis zur Cuticula (Kropf), vordringen und sich auch an der Nahrungsaufnahme beteiligen. In den Endzellen und deren Fortsätzen verlaufen Kapillaren, deren Limitans äußerst zart ist und der Spiralfalte entbehrt. Die letztere endet scharf an der Abgangsstelle der Kapillaren (näheres über die Struktur der Tracheen siehe im 12. Kurs). Die aufgenommenen Nährstoffe werden an das Tracheenlumen abgegeben und gelangen von

hier aus in die Matrixzellen, zu deren Ernährung sie ausschließlich bestimmt sein dürften.

Im Darmlumen findet sich frei gelegen eine zarte röhrenförmige Membran, die aus Chitin besteht und als Trichter bezeichnet wird (A. SCHNEIDER). Sie umschließt die festen Nährstoffe, welche derart nicht mit dem Epithel in direkte Berührung kommen. Der Trichter beginnt an der Grenze des Vorder- und Mitteldarms und reicht bis zum After; Teile desselben werden als Umhüllung der Fäces bei der Defäkation mit ausgestoßen. Er ist ein Bildungsprodukt des vordersten Mitteldarmabschnitts (CUÉNOT), welcher den sog. Rüssel umgibt, der als ringartige Falte des Vorderdarmendes in den Mitteldarm vorspringt. Wie es scheint, wird er dauernd neugebildet.

Leber (Crustaceen).

Wir betrachten die Leber von *Astacus*. Die als Leber oder Hepatopankreas bezeichnete, umfangreiche, paarige Mitteldarmdrüse von *Astacus* hat einen tubulösen Bau. Zahllose, dicht gedrängte Tubuli gehen durch fingerartige Teilung aus kurzen stärkeren Gängen hervor, welche, jederseits zu zwei Hauptgängen von gleichfalls sehr geringer Länge vereinigt, in den Mitteldarm einmünden. Jeder Tubulus (Fig. 128) wird von einem hohen einschichtigen enterodermalen Epithel ausgekleidet, das, infolge verschiedener Höhe der Epithelzellen, flach längsgefaltet erscheint. Umgeben wird jeder Tubulus von einer dünnen Lage von Muskelfasern und Bindegewebe mit eingelagerten Gefäßen und Nerven.

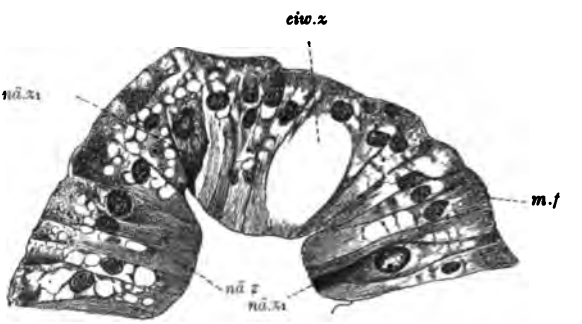

Fig. 128. *Astacus fluviatilis*, Anschnitt eines Lebertubulus.
nä.z Nährzelle, *nä.zi* dito, körnchenhaltig, *eiw.z* Eiweißzelle, *m.f* Muskelfaser.

Das Leberepithel setzt sich aus zwei Arten von Zellen zusammen. Neben vor allem reich entwickelten Nährzellen kommen Drüsenzellen vor, die speziell als Fermentzellen zu deuten sind. Wir betrachten zunächst die Nährzellen.

Die Nährzellen sind breite, hohe Zylinderzellen mit einem sehr niedrigen, oft garnicht wahrnehmbaren Stäbchensaum. Der Kern liegt in der basalen Hälfte, ist von ovaler Gestalt, reich an Nucleom, das sich in feinen Körnern ziemlich gleichmäßig verteilt, und enthält einen großen Nucleolus in seitenständiger Lage. Das Gerüst ist entweder durchaus deutlich längsfädig struiert oder mehr oder weniger stark von Vakuolen durchsetzt, in denen Fettkörner eingeschlossen liegen. Zum Nachweis der Fettkörner bedarf es der Fixierung mit Osmiumsäure, welche die oft ziemlich großen Körner schwärzt; bei anderen Fixierungsmethoden liegen meist nur helle Räume vor. Die Schlußleisten sind

ziemlich hohe Bänder, über deren Niveau sich der Stäbchensaum erhebt. Eine Zellmembran tritt gewöhnlich deutlich hervor; Intercellularlücken sind nicht sicher zu unterscheiden. Außer den Fettkörnern finden sich feine Granulationen oft basal vom Kern; manchmal erscheint die ganze Zelle von strangförmig angeordneten basophilen Körnern erfüllt. Nach CUÉNOT wird außer Fett auch Glykogen gespeichert; ferner läßt sich durch Injektion von Farbstoffen in die Leibeshöhle die exkretorische Funktion der Leberzellen nachweisen.

Zwischen den Nährzellen kommen, bald seltener, bald häufig, Zellen vor, die von einer riesigen Vakuole geschwellt werden. Das Sarc bildet nur eine dünne Wand und einen kurzen basalen konischen Stiel, der am Übergang zur distalen Endblase (Sekretbecher) den abgeplatteten, distal eingebuchteten, Kern enthält. In der Blase befindet sich eine intra vitam gelbgrün gefärbte Flüssigkeit, welcher die Leber ihre grünlichgraue Färbung verdankt, und außerdem eine mittelständige Gruppe von schwärzbaren feinen Körnern. Durch Platzen der Vakuolenwand wird das Sekret in das Tubuluslumen entleert.

Basal finden sich im Epithel einzelne kleine Zellen eingestreut, deren Bedeutung und Herkunft unbekannt bleibt. Um Ersatzzellen des Epithels dürfte es sich weniger handeln, als um Lymphzellen, die auch im Darmepithel vorkommen.

Das umgebende spärliche Bindegewebe besteht aus einer kräftigen Grenzlamelle mit flach anliegenden Kernen. Es finden sich außerdem in lockerer Verteilung zarte Bänder zirkulär verlaufender Muskelfasern, die durch feine Anastomosen untereinander verbunden werden (WEBER).

Malpighi'sche Kanäle (*Periplaneta orientalis*).

Die MALPIGHI'schen Gefäße sind dünne Schläuche (Fig. 129), welche als Ausstülpungen des Enddarmes entstehen und an der Grenze desselben zum Mitteldarm in das Darmrohr einmünden. Sie sind in großer Zahl vorhanden und nehmen vom blinden Ende gegen die Einmündungsstelle hin wenig an Dicke zu. Man unterscheidet an ihnen das innere Epithel, eine äußerst feine Grenzlamelle und außen an dieser zarte platte Muskelfasern in lockerer Verteilung und wenig regelmäßiger longitudinaler Anordnung. Tracheengänge in großer Zahl und Nervenäste legen sich außen an das Epithel an. Ihrer Funktion nach sind die MALPIGHI'schen Kanäle secernierende Exkretionsorgane, die einen Ersatz für die mangelnden Nieren bilden.

Das Epithel ist niedrig und besteht aus ziemlich umfangreichen Zellen, deren nur wenige, etwa sechs, auf einen Kanalquerschnitt kommen. Zwischen den Zellen finden sich distal Schlußleisten; Intercellularräume sind nicht immer vorhanden; die Zellen schließen dann mit deutlicher zarter Membran dicht aneinander. In andern Fällen dagegen beobachtet man sehr weite Lücken, die von langgedehnten fädigen Brücken durchspannt werden. Distal tragen die Zellen einen Stäbchensaum, der teilweis immer nachweisbar ist (siehe unten). Das Sarc ist undeutlich längsfädig struiert; am besten erkennt man die Fäden basal, wo sie jedoch nie den Charakter von Sekretfibrillen annehmen. Die Sekretkörner sind zwischen den Fäden, gewöhnlich in großer Zahl, gelegen; sie erreichen

nie besonders auffallende Größe und scheinen vor ihrer Entleerung durch den Stäbchensaum immer in eine feine Granulation zu zerfallen; wenigstens ist der Saum immer frei von größeren Körnchen. Man trifft in der Zelle gewöhnlich zweierlei Körner, von denen die einen dunkle Eigenfärbung besitzen, die anderen sich mit Eosin färben. Die letzteren stellen wohl nur Vorstufen der ersteren vor. Oft sind die Zellen reich an Flüssigkeit, die helle Kanälchen mit spärlichen Granulationen zwischen den Fäden bildet. Die Körner treten zuerst basal auf und nehmen später den distalen Bereich ein. Dieses Fortschreiten der Sekretion läßt sich am besten durch Injektion von Indigocarmin in die Leibeshöhle feststellen. Das Indigcarmin tritt zuerst in den basalen Zellteilen als Indigoweiß auf und erscheint dann an der Oberfläche des Stäbchensaums als Indigoblau. Entsprechend diesem färberischen Befunde ist die Reaktion der Zellen eine alkalische; die MALPIGHI'schen Röhren gleichen daher funktionell den Nierenkanälen der Crustaceen (Indigoniere), wenngleich die gebildeten Exkrete verschiedener Art sind.

Mit der Ausstoßung des Sekretes ist in manchen Fällen (ob immer?) die Bildung von Exkrethügeln verbunden, die in der Mitte der Endfläche auftreten und, wie es scheint, vom Sarc und zugleich vom Stäbchensaum, der sich nur seitlich erhält, gebildet werden. Die Hügel werden als Exkretbläschen abgestoßen. Da das Aussehen der Zellen schwankt, insofern als manche secernierende, stark angeschwollene Zellen ein helles, von Flüssigkeit durchtränktes Sarc aufweisen, so kann angenommen werden, daß ein und dieselbe Zelle verschiedene Exkretprodukte zu liefern imstande ist, womit auch die Mannigfaltigkeit der im Lumen nachweisbaren Exkretstoffe in Einklang steht.

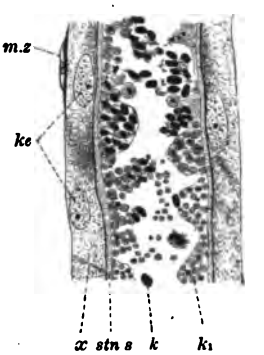

Fig. 129.
Periplaneta orientalis, Längsdurchschnitt durch ein MALPIGHI-sches Gefäß.
ke Kerne, *x* Zellgrenze, *stn s* Stäbchensaum, *k* große Körner, k_1 Gruppen kleinerer Körner, *m.z* Muskelzelle mit Faser.

Der Inhalt des Röhrenlumens unterscheidet sich morphologisch wesentlich vom Inhalt der Zellen. Es wurden festgestellt: Körner von harnsaurem Natron und harnsaurem Ammoniak, von oxalsaurem Kalk und blasse Leucinkugeln. Das durch den Stäbchensaum austretende helle und feinkörnige Sekret bildet rundliche Klumpen an den Zellen, in denen große Körner auftreten, die sich zum Teil intensiv mit Hämatoxylin färben. Man trifft ellipsoide Bläschen, die im Innern einen dicken dunkel gefärbten, die Bläschen fast erfüllenden Sekretstab enthalten.

Die Kerne sind je nach der Zellform flach ellipsoid oder von ovalem Querschnitt und liegen der Oberfläche näher als der Basalfläche. Sie enthalten reichlich feinkörniges Nucleom in dichter Verteilung und einen mittleren großen Nucleolus.

Die dem Epithel außen anliegenden Längsmuskelfasern sind zarte quergestreifte Bänder, die sich verästeln und untereinander anastomosieren. Sie zeigen den typischen Bau; die Kerne liegen gegen das Cölom hin zwischen den Fibrillen und dem Myolemm.

12. Kurs.

Tracheen (Insekten).

Zu sämtlichen inneren Organen des Körpers treten reichlich Tracheen heran, die als Atmungsorgane funktionieren. Sie stellen verzweigte, lufthaltige Gänge (gewöhnlich Röhren genannt) von kreisrundem Querschnitt vor, deren Hauptstämme an den Stigmentaschen ihren Ursprung nehmen. Sie (Fig. 130) bestehen aus einem platten Epithel mit umfangreichen, flächenhaft entwickelten Zellen (Gang- oder Matrixzellen), denen gleichfalls platte Kerne eingelagert sind und welche in der Umgebung des Lumens eine strukturlose chitinige Limitans (Intima) tragen, welche regelmäßig spiral gefaltet ist. Die Falten umgreifen das ganze Ganglumen in dichter Anordnung und sind manchmal ziemlich flach, meist aber kräftig vorgebuchtet und werden nirgends vermißt. Sie gabeln sich gelegentlich in zwei oder drei parallel verlaufende Falten und verstreichen nach verschieden langem Verlaufe. Die Falten enthalten eine Faser eingelagert (Spiralfaser), die von fester Beschaffenheit ist. Genaue Untersuchung zeigt folgendes. Zu unterscheiden sind die Furchen, welche die Falten begleiten, und an den letzteren selbst die Faltenwände, die histologisch mit den Furchen übereinstimmen, so wie die Faltendecke, die von der Spiralfaser gebildet wird. Letztere zeigt derbere Beschaffenheit und abweichendes färberisches Verhalten; bei gewaltsamer Dehnung der Trachee zerreißt die Intima immer längs der Furchen, rollt sich also in die Spiralfaser auf.

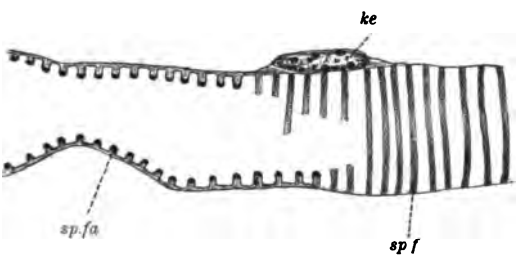

Fig. 130.
Anschnitt einer Trachee von *Hydrophilus piceus*. *ke* Kern innerhalb einer Matrixzelle, *sp.f* Spiralfalte, *sp.fa* Spiralfaser in ihr.

Auch die feinsten Tracheenäste, welche die Organe innig umspinnen und in reicher Verteilung an die einzelnen Fasern der Flügelmuskulatur herantreten, sind vom gleichen Bau wie die größeren Stämme; die Endabschnitte erweisen sich jedoch abweichend struiert. Jedes Gangende teilt sich unter rascher, vielfacher Aufzweigung in feinste Endkapillaren; an der Teilungsstelle endet die Spiralfalte, alle Kapillaren entbehren also derselben. Am konservierten Materiale sind die Kapillaren am besten mit der Golgi-Methode nachweisbar (Cajal); im übrigen empfiehlt sich die Untersuchung des lebenden Gewebes, die bei *Hydrophilus* leicht gelingt. Der Beginn der Endverzweigungen ist durch das Auftreten von umfangreichen Endzellen (Fig. 131) charakterisiert, deren Kerne viel größer als die der Gangzellen sind. Die Endzellen sind oft schwimmhautartig ausgebreitet, geben eine Anzahl ähnlich beschaffener Fortsätze ab und enthalten in diesen und in Verbindung mit der Trachee die Kapillaren, die auch von einer zarten Intima, jedoch ohne Spiralfalte, ausgekleidet sind. Während also in den Tracheengängen das Lumen ein intercelluläres ist, ist es in den Endzellen ein intracelluläres.

Die zarten Kapillaren anastomosieren untereinander und mit den Zweigen anderer Endzellen (CAJAL). Derart entstehen Kapillargeflechte (Fig. 132) von oft regelmäßiger Ausbildung. An den Muskelfasern von

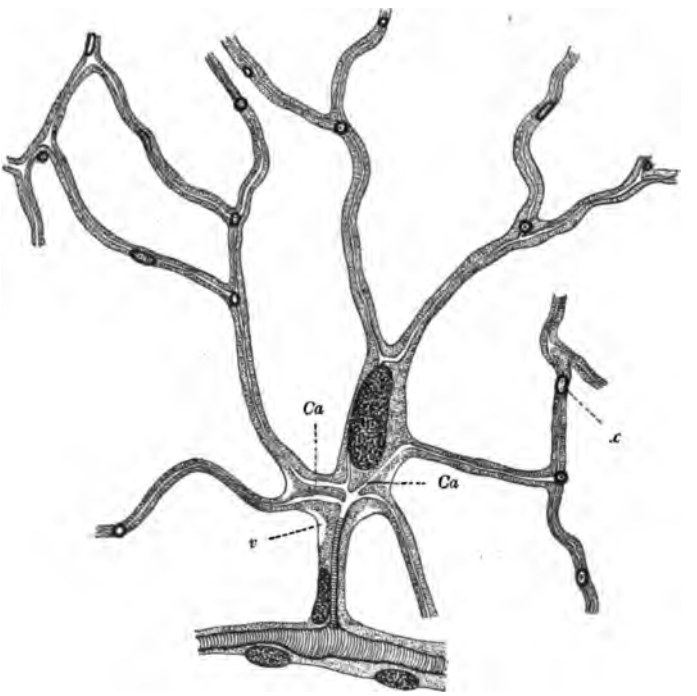

Fig. 131.
Phalera bucephala, Tracheenendzelle an Spinndrüse. Nach HOLMGREN.
Ca Endkapillaren, *v* durch Schrumpfung entstandene (?) Lücken, *x* fragliche Körner (Kerne nach HOLMGREN).

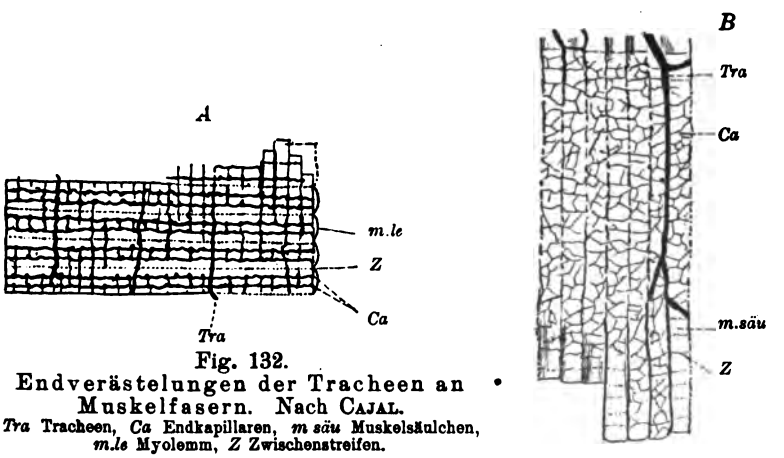

Fig. 132.
Endverästelungen der Tracheen an Muskelfasern. Nach CAJAL.
Tra Tracheen, *Ca* Endkapillaren, *m säu* Muskelsäulchen, *m.le* Myolemm, *Z* Zwischenstreifen.

Hydrophilus finden sich quer geordnete Geflechte, deren je eins auf ein Muskelfach kommt und sich zwischen den Säulchen in der Höhe des

Mittelstreifens (M) ausbreitet. Die einzelnen Quergeflechte stehen wieder untereinander in Zusammenhang. An manchen anderen Muskelfasern, z. B. von *Acridium* (CAJAL), ist die Anordnung der Endgeflechte keine gleich regelmäßig transversale (B der Figur). Wieder bei vielen anderen Fasern, z. B. bei der Extremitätenmuskulatur, finden sich zwei Quergeflechte in jedem Segment, welche den typischen Querstreifen (Q) entsprechen (*A* der Figur).

Sehr günstig sind an den lebenden MALPIGHI'schen Kanälen und Genitalschläuchen, z. B. bei *Hydrophilus*, die Endzellen, besonders die hier mit Luft gefüllten intracellulären Kapillaren, zu beobachten. Die feinen Endäste der Tracheengänge treten an die Kanäle heran und lösen sich hier plötzlich, nach Verlust der Spiralfalte, in sehr zarte Kapillaren auf, die sich nur in der Nähe des Ursprungs noch dichotom teilen, im übrigen auf lange Strecken hin, unter Wahrung des gegebenen Durchmessers, gewunden verlaufen und, wie es scheint, sämtlich blind geschlossen enden. Anastomosen mit Kapillaren derselben und anderer Zellen (Endnetze) waren nicht festzustellen. Eine Täuschung war um so mehr ausgeschlossen, als auch die nicht mit Luft erfüllten Kapillaren verfolgt werden konnten und gleichfalls im hellen Sarc frei endeten. Damit sollen jedoch die anderorts beobachteten Zusammenhänge (SINÉTY) nicht bestritten werden. Der Kern der Endzelle, sowie deren Form, ist am lebenden Materiale nicht festzustellen. Die Fortsätze sind oft flächenhaft ausgebildet und können membranenartig die Organe umscheiden, sodaß derart Grenzlamellen vorgetäuscht werden können. In die Zellen der Organe dringen die Endkapillaren für gewöhnlich nicht ein; doch kann man z. B. am Fettkörper sehr schön ein solches Eindringen in die dort vorhandenen Zellen, vor allem in die weingelben Oenocyten, beobachten.

Ein peritonealer Überzug der Tracheen gegen die Leibeshöhle hin fehlt ebenso wie an allen anderen Organen.

Fettkörper (Corpus adiposum) (*Periplaneta orientalis*).

Der Fettkörper (Fig. 133) bildet ein reich entwickeltes, großzelliges Gewebe, dessen Elemente in verzweigten, netzigen Strängen oder durchbrochenen Lappen angeordnet sind und sich vor allem im Abdomen massenhaft anhäufen. Der Anlage nach leitet er sich vom Mesoderm der Imaginalscheiben, nach verschiedenen Autoren direkt vom Ektoderm, ab und steht auch zu den Blutbildungsherden in Beziehung. Man unterscheidet an einem Strang oder Lappen eine Außenschicht von Fettzellen, die zugleich auch als Exkretzellen funktionieren, insofern sie Exkretstoffe speichern, und innerhalb derselben Ansammlungen von Bakteroidenzellen, die oft in einer Reihe angeordnet oder reichlicher angehäuft sind oder auch ganz fehlen. Die zuerst von BLOCHMANN genauer beschriebenen Bakteroidenzellen zeigen abgerundete, ellipsoide Form, die nur wenig durch die Nachbarelemente beeinflußt wird, während die Fettzellen nach Art eines Epithels, oder mehrschichtig, sich anordnen, außen und seitlich gerade begrenzt sind, dagegen mit konvexem Ende gegen das Stranginnere vorspringen. Sie sind an Material, das in Säuren (z. B. PERENYI'scher Flüssigkeit) konserviert wurde, frei von Exkretstoffen, die aus harnsaurem Natron bestehen; man trifft die

Konkremente jedoch am Sublimatmaterial an. Um das Fett der Fettzellen zu konservieren, ist FLEMMING'sche Flüssigkeit anzuwenden.

In den Fettzellen bildet das Gerüst außer einer zarten Membran ein lockeres Maschenwerk, in dessen kreisrunden Lücken intra vitam die Fettkörner und -tropfen liegen. Außerdem finden sich färbbare Granulationen, die wohl als Vorstufen der Fettkörner aufzufassen sind. In Hinsicht auf den Fettgehalt repräsentiert der Fettkörper ein Speicherorgan von Reservenahrungsstoffen; in Hinsicht auf den Gehalt an harnsauren Konkrementen, deren Menge mit steigendem Alter zunimmt, repräsentiert er eine Speicherniere. Die Kerne enthalten ein dichtes Nucleom und einen Nucleolus, in dessen Innern abweichend

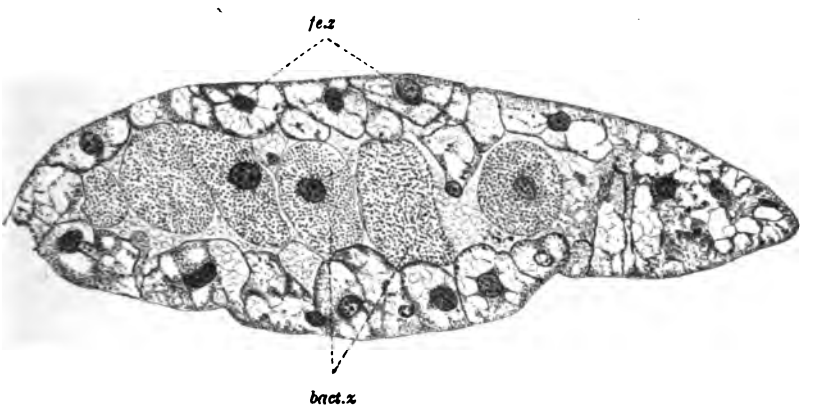

Fig. 133. *Periplaneta orientalis*, Fettkörperanschnitt.
fe.z Fettzellen, *bact.z* Bacteroidenzellen.

färbbares Paranucleom leicht zu unterscheiden ist. Erwähnt sei noch, daß die Exkretzellen intra vitam weder durch Ammoniakcarmin noch durch Indigocarmin gefärbt werden.

Das helle Sarc der Bakteroidenzellen ist ganz durchsetzt von schwach Sförmig gekrümmten, bakterienartigen Gebilden von 6—8 μ Länge, an denen eine dunkel färbbare Rinde und eine helle Achse zu unterscheiden ist. Nach BLOCHMANN ist ihr färberisches Verhalten völlig dem von Bakterien entsprechend; auch finden sich Teilungsstadien, doch gelang es bis jetzt nicht, sie in Reinkulturen zu züchten. Die Rinde färbt sich an beiden Stäbchenenden besonders intensiv; die helle Achse wird gelegentlich durch einspringende Scheidewände gekammert. Falls die Bakteroiden sich nicht als Bakterien erweisen sollten, würden sie sehr bemerkenswerte Chondren noch unbekannter Funktion repräsentieren, deren Vermehrung ein weiterer Beweis (siehe im allg. Teil, Cytologie, Zelle, Allgemeines) für die individuelle organisierte Natur aller Chondren wäre (siehe auch bei *Lumbricus* über die Bakteroiden in den Bindezellen). Die Bakteroiden kommen auch in Eiern, in Follikelzellen, im Darmepithel und in Spinndrüsen mancher Insekten vor; überall bleibt ihre Bedeutung fraglich.

An die Fettkörperstränge treten reichlich Tracheengänge heran, über deren intracelluläre Endkapillaren schon berichtet ward.

Vereinzelt kommen im Fettkörper auch die von WIELOWIEJSKI benannten Oenocyten (Xantocyten) gruppenweise vor, deren Sarc sich durch weingelbe Färbung intra vitam auszeichnet. Die Färbung ergibt sich aus der Anwesenheit kleiner unregelmäßiger gelber oder roter Körnchen. Die funktionelle Bedeutung dieser Zellen ist unbekannt; gegen injizierte Stoffe verhalten sie sich ablehnend.

Ovarium *(Hydrophilus piceus)*.

Zur Kenntnisnahme einer Arthropodengonade diene das Ovarium des großen schwarzen Schwimmkäfers. Zur Besprechung gelangt nur der keimbildende Teil des weiblichen Geschlechtsapparates, der hier, wie allgemein bei den Insekten, aus einer Anzahl sog. Ovarialröhren besteht, die, jederseits zu einem Büschel vereinigt, in die paarigen kurzen Ovidukte münden, die mit der unpaaren Vagina sich verbinden. An jeder Ovarialröhre (Fig. 134) unterscheidet man zunächst zwei Abschnitte: den Endfaden und die eigentliche Eiröhre, von denen die letztere wieder aus der dem Endfaden sich anschließenden, das Keimlager enthaltenden Endkammer und dem Follikelteil, in dem die Eier innerhalb von Follikeln heranreifen und die Eischale (Chorion) ausbilden, sich zusammensetzt. Der Querschnitt zeigt außen eine teils muskulöse, teils bindegewebige Gonopleura, darunter die Epithelschicht des Ovariums und im Innern die eigentliche Gonade mit ihren differenten Elementen.

Vergleichend histologisch sei folgendes zu den Insektenovarien bemerkt. Nach BRANDT sind Eiröhren ohne Nährzellen (Auxocyten) als panoistische (Fig. 134 *A*) von anderen mit Nährzellen als meroistische zu unterscheiden. Unter den letzteren Röhren unterscheidet GROSS wieder solche mit einer endständigen Nährkammer als telotrophe (Fig. 134 *C*) von anderen mit mehreren, im Follikelteil sich zwischen die Eikammern einschiebenden Nährkammern als polytrophe Röhren (Fig. 134 *B*). *Hydrophilus* besitzt Eiröhren nach dem telotrophen meroistischen Typus, hat also nur eine endständige Nährkammer (die sich mit der früher erwähnten Endkammer deckt) und im Follikelteil nur Eikammern. Panoistische Ovarien finden sich vor allem bei den niedersten Insekten (Apterygoten, Orthopteren z. B.), während die meroistischen den höheren Formen (Hemipteren, Coleopteren, Lepidopteren, Dipteren, Hymenopteren usw.) zukommen.

Gonopleura. Die Gonopleura besteht aus zwei Schichten, von denen die äußere, gewöhnlich Peritoneum genannte, muskulöser Natur ist, während die innere, sog. Tunica propria, eine dünne zellenlose Grenzlamelle vorstellt. Ein eigentliches Peritonealepithel fehlt vollständig; die Muskellage läßt wiederum eine äußere zarte Längs- und eine innere kräftigere Ringmuskelschicht unterscheiden. Alle Muskelfasern sind deutlich quergestreift; sie bestehen aus lose verbundenen und vorwiegend flächenhaft nebeneinander gelagerten Fibrillensäulchen, an denen *Q* und *Z* leicht zu erkennen sind. Der Verlauf der Längssäulchen ist zum Teil ein wenig regelmäßiger, wenn auch eine Verzweigung der Muskelzellen, wie sie für manche Insektenovarien angegeben sind (siehe auch die Muskulatur des Darmes), nicht vorzuliegen scheint. Außen liegen der Längsmuskelschicht auch Tracheen-

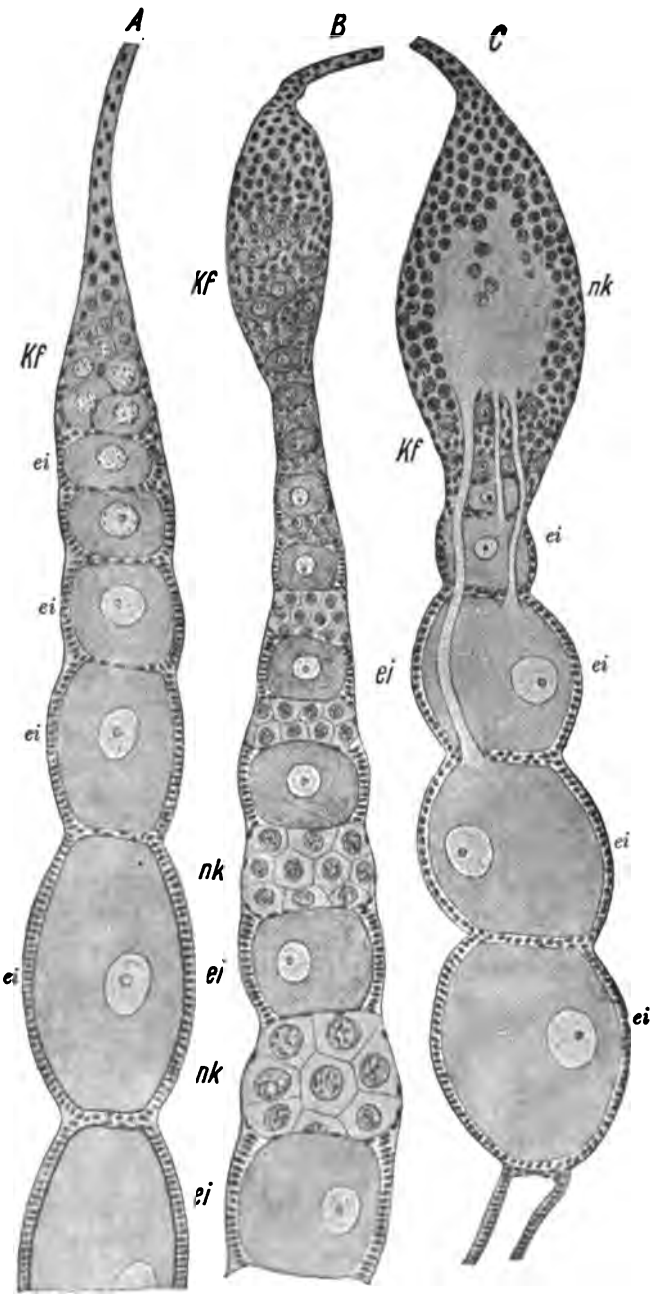

Fig. 134.

Insekten-Eiröhren in schematischer Darstellung. Nach KORSCHELT.

A ohne Nährkammern (Orthopteren). *B* mit mehrfachen Nährkammern (Coleopteren), *C* mit endständigen Nährkammern und Nährsträngen an den Eiern (Hemipteren). *ei* Eifächer, *kf* Keimfach, *nk* Nährkammern.

endzellen auf, die mit feineren Tracheenästen in Zusammenhang stehen; auch Nervenstämme treten an das Peritoneum heran. — Die Grenzlamelle dürfte eine Bildung des Peritoneums sein.

Endfaden. Der Endfaden zeigt einen einfachen Bau (Fig. 135). Er besteht aus einem soliden Zellstrang mit wenig deutlichen Zellgrenzen, hellem Sarc und rundlichen Kernen, die spärliches Nucleom, vor allem in randständiger Lage, enthalten. Bemerkenswert sind dunkel schwärzbare, faserartige Einlagerungen von glatter Beschaffenheit in den peripheren Saum des Endfadens. Ob es sich dabei um kontraktile Fibrillen handelt, bleibt vorderhand fraglich. Das Endfadengewebe ist von der Endkammer durch eine quer verlaufende Lamelle, die zur Tunica gehört, abgegrenzt, ein Verhalten, das indessen kein allgemeines ist; bei den meisten Ovarialformen steht der Zellstrang des Endfadens in direktem Zusammenhang mit dem Epithel der Endkammer.

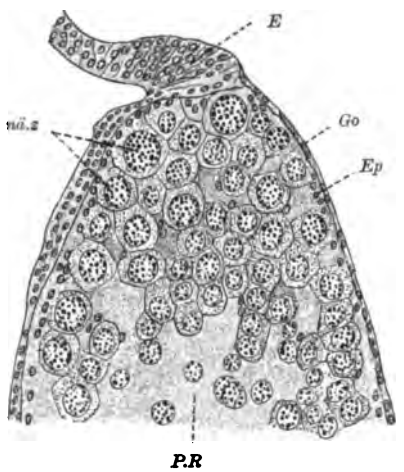

Fig. 135. Proximaler Teil der Endkammer von *Hydrophilus piceus*. Nach Korschelt.
E Endfaden, *Go* Gonopleura, *Ep* Epithel, *nä.z* Nährzellen, *P.R* Plasmaraum.

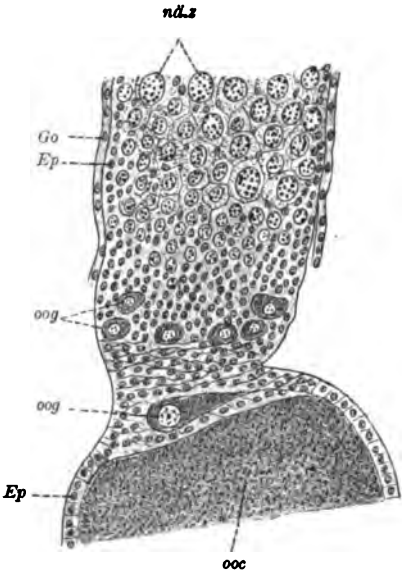

Fig. 136. Distaler Teil der Endkammer mit Keimzone. Nach Korschelt.
nä.z Nährzellen, *Go* Gonopleura, *Ep* Epithel, *oog* Oogonien, *ooc* Oocyte.

Endkammer. Die End- oder Nährkammer besteht im weitaus größten Bereich bloß aus dem Epithel und den Nährzellen (Auxocyten), nur distalwärts, also an der Grenze zum Follikelteil der Eiröhre, finden sich auch, im sog. Keimlager, jugendliche Eizellen eingelagert. Bevor ich mit der histologischen Schilderung der Endkammer beginne, sei kurz über die Beziehung der einzelnen Bestandteile in der Endkammer zu einander, unter Berücksichtigung der vergleichend-embryologischen Befunde, ausgesagt. Gemeinsam haben die histologische und embryologische Forschung, letztere in erster Linie durch die Untersuchungen Heymons, ergeben, daß aufs schärfste genetisch zu unterscheiden ist einerseits zwischen dem Epithel, andererseits zwischen den Nähr- und Geschlechtszellen — für Eier und Samen gilt das gleiche — die sich zusammen

von den Keimzellen (Urgenitalzellen) des Embryos (siehe näheres unten bei Eizellen) ableiten. Die früher ziemlich allgemein vertretene Anschauung, daß die Keimzellen sich vom Epithel der Gonade ableiten sollten, muß fallen gelassen werden; die Keimanlage entsteht unabhängig von der Gonadenanlage und tritt erst sekundär zu ihr in Beziehung, die für sie keine weitere als eine ernährende und schützende Bedeutung hat. Auch die neuere histologische Forschung, vor allem die Arbeit von GROSS, hat die Unabhängigkeit beider Gewebe von einander in sehr vielen Fällen erwiesen, in anderen wenigstens wahrscheinlich gemacht.

Das Epithel der Nährkammer (Fig. 135 und 136) erscheint in der ausgebildeten Gonade eigentümlich modifiziert, insofern die kleinen, epithelial angelegten Zellen hier nicht nur wandständig an der Tunica, sondern auch im Innern der Kammer, zwischen den Nährzellen vorkommen. Sie sind leicht an der Kleinheit der Kerne und an dem geringen Zellleib von den weit größeren Nährzellen zu unterscheiden. Das Sarc zeigt nichts besonderes, die Kerne sind arm an Nucleom und denen des Endfadens gleich; ein kleiner Nucleolus ist in seitlicher Lage nachweisbar.

Die als Abortiveier aufzufassenden (H. MEYER) Nährzellen erfüllen die Endkammer, mit Ausnahme der Region des Keimlagers, vollständig und repräsentieren polygonale oder rundliche Elemente mit einem, zwei oder mehreren großen runden Kernen. Die Vermehrung der Kerne erfolgt amitotisch. Es sind äußerst substanzreiche Gebilde, die ganz von gleichmäßig großen, rundlichen Nucleombrocken erfüllt sind. Das Sarc ist von dichter, feinkörnig-fädiger Beschaffenheit. In der proximalen Hälfte der Endkammer kommt es, nach KORSCHELT u. a., zu einem Zerfall der Nährzellen, aus denen eine formlose, stark mit Hämatoxylin sich färbende Plasmamasse hervorgeht, in der zunächst noch die Kerne erhalten sind, um aber gleichfalls allmählich zu degenerieren und ganz zu verschwinden. Wir wollen diese Stelle der Endkammer als den Nährraum (Fig. 137) bezeichnen. Er ist vom Keimlager relativ weit getrennt und eine Beziehung zu den wachsenden Follikeleiern nicht direkt erweisbar, wenn auch jedenfalls anzunehmen (siehe bei Follikelteil).

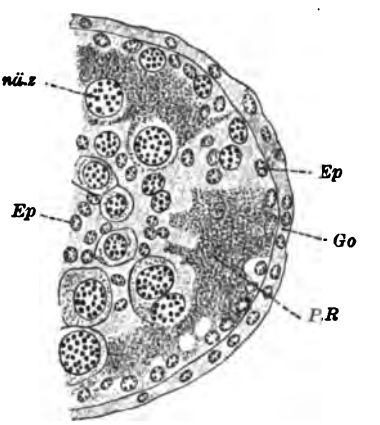

Fig. 137. Anschnitt der Endkammer mit Plasmaraum. Nach KORSCHELT.
P.R Plasmaraum, *nä.z* Nährzelle, *Ep* Epithel, *Go* Gonopleura.

Eizellen. Jugendliche Eizellen, sog. Oogonien, finden sich nur im Keimlager (Fig. 394), das folgenden Bau aufweist. Es besteht erstens aus Epithelzellen, die hier dicht gedrängt das Lumen der Kammer erfüllen und unmittelbar vor dem ersten Follikel eine charakteristische Zone quergeschichteter Elemente bilden; zweitens aus relativ spärlichen Keimzellen, aus denen ich einerseits die Nährzellen, anderseits die Oogonien, entwickeln (KORSCHELT). Die Keimzellen sind von geringer Größe, aber durch ihren Kern von den Epi-

thelzellen gut zu unterscheiden. Der Kern ist größer als bei letzteren und reicher an Nucleom, das nicht vorwiegend wandständig liegt, sondern gerade im Gegenteil den Innenraum des Kernbläschens bevorzugt und hier größere Klumpen bildet. Während nun die großen Kerne der Nährzellen durch starke Nucleomvermehrung charakterisiert sind, findet man in den gleichfalls stark wachsenden Eizellkernen nur wenig Nucleom in vereinzelten Brocken, daneben aber eine oxychromatische Körnelung, die sich als Abbauprodukt jener erweist. Somit sind die jungen Oogonien leicht von den Nährzellen zu unterscheiden, umsomehr da ihr Sarc rasch sich quantitativ stark vermehrt und die ganze Zelle ovale Form annimmt. Diese Oogonien verlagern sich vom Keimlager aus gegen den Follikelteil hin und werden hier sukzessiv zu großen Follikeleiern, worauf im folgenden Abschnitt einzugehen ist.

Follikelteil. Im Follikelteil der Eiröhre wachsen die Eizellen rasch heran; zwischen der ersten, in einem Follikel eingelagerten Eizelle, die wir als Oocyte (Mutterei) zu bezeichnen haben, und der im Keimlager nächstliegenden Oogonie besteht immer ein bedeutender Größenunterschied. Der Inhalt des Follikelteils gliedert sich in eine Anzahl Follikel, deren jeder eine Eizelle enthält, die hier auch die Reifeteilungen durchmacht und von einer Schale (Chorion) umgeben wird.

Die Follikel werden vom Epithel gebildet, das hier im seitlichen Bereiche der Eizellen ausschließlich wandständig entwickelt ist, nur vorn und hinten quer die Eiröhre durchsetzt, derart die Eizellen vollständig voneinander sondernd. Die Follikelzellen, wie man jetzt die Epithelzellen nennt, sind kubische bis kurz zylindrische, allmählich immer unscheinbarer werdende Gebilde, die nach allgemeiner Anschauung an der Ernährung der Eier sich beteiligen; mindestens muß solch nutritorisches Verhalten für die panoistischen Eiröhren ohne Auxocyten angenommen werden. Der Kern, der distal in den Zellen, der Oocyte dicht benachbart liegt, bewahrt seine früher geschilderte wandständige Nucleomanordnung. Von den Follikelzellen wird das Chorion (Eischale) als cuticulares Abscheidungsprodukt gebildet, worauf hier nicht weiter eingegangen werden kann. Mitotische Vermehrung ist für die Follikelzellen nachgewiesen worden.

Die Eizellen nehmen innerhalb der Follikel längliche Gestalt an und erreichen enorme Größe. Ursache für das außerordentliche Wachstum ist jedenfalls reiche Zufuhr von Nährstoffen aus der Endkammer; indessen ist die Art, wie das degenerierende Sarc der Nährzellen zur Eizelle gelangt, nicht genügend bekannt. Der erwähnte Nährraum der Endkammer steht nicht in direktem Zusammenhang mit den Oocyten, wie das z. B. bei den Hemipteren (Fig. 134 *C*) der Fall ist. Zwar sieht man auch hier sog. Dottersträuge, die bei den Hemipteren, je einer zu einer Oocyte gehörig, diese mit dem Nährraum der Endkammer in Verbindung setzen, aber diese Stränge sind hier sehr fein und konnten nur innerhalb des Keimlagers und nur von der jüngsten Oocyte ausgehend beobachtet werden. Sie wurden bereits von Gross für andere Käferformen mit telotrophen Eiröhren beschrieben. Über die feinere Struktur der von Wielowiejski als Pseudopodien bezeichneten Dotterstränge ist nur bekannt, daß sie, bei plasmatischer Grundstruktur gelegentlich faserig differenziert erscheinen und einerseits mit dem Eizellsarc, anderseits mit dem Plasma der Nährräume — wie bei anderen Formen beobachtet wird — in Verbindung stehen.

Das Sarc der Oocyten ist durch Anhäufung von Dotter ausgezeichnet, der in den jüngeren Follikeln in Form sehr feiner, in den älteren in Form grober Körner und Schollen vorliegt. Auch in der einzelnen Oocyte unterscheidet man feinere Granulationen, die peripher, und gröbere, die mehr zentral, gelegen sind; man erhält den Eindruck, daß die ersteren von seiten der Follikelzellen abgegebene Nährstoffe sind, die als Eiweißstoffe aufzufassen sind. Im gleichen Sinne spricht die membranartige Abgrenzung äußerer Höfe vom eigentlichen Zellsarc, die später ganz verschwindet (MOLLISON). Neben den Eiweißstoffen wird in älteren Oocyten auch Fett gespeichert.

Der Kern, welcher allmählich vollkommen kugelrunde Gestalt annimmt, zeigt eine unregelmäßige knollige Nucleommasse, in die ein (oder mehrere?) Nucleolus eingelagert ist. Daneben findet sich die bereits für die Oogonien erwähnte oxyphile Granulation, die wohl ein Umsatzprodukt des Nucleoms ist und den Kernsaft ganz erfüllt; kleinere Nucleommengen in Strangform sind meist neben der Hauptmasse zu unterscheiden. Letztere wird von verschiedenen Autoren als ein Synapsisstadium mit in Umgebung des Nucleolus dicht zusammengedrängten Miten aufgefaßt.

Nach Abschluß der Eireife und Bildung der Schale, für die die Anwesenheit feiner Poren und der sog. Mikropyle — einer Öffnung, durch die das Spermion bei der Befruchtung eindringt — charakteristisch ist, gelangt das Ei in den Ovidukt, wobei der Follikel, als sog. Corpus luteum, der Degeneration anheimfällt.

---

13. Kurs.

Mollusca.

Chiton siculus.

Zum Studium eines Molluskenquerschnittes empfiehlt sich *Chiton* ganz besonders, da er, auf Grund seiner primitiven Beschaffenheit, einfache klare Verhältnisse bietet. *Chiton* ist außerdem für das Verständnis der Struktur der Schale, also eines für die Mollusken besonders charakteristischen Organs vorzüglich geeignet, so daß seine Verwertung im Praktikum besonders anzuraten ist. Zur Untersuchung mancher Organsysteme sind dagegen andere Formen vorzuziehen.

Übersicht.

Wir betrachten den Querschnitt (Fig. 138) durch die vordere Körperregion, etwa an der Grenze des ersten und zweiten Körperdrittels, welcher Genitalhöhle, Magen, Leberschläuche und Mitteldarm trifft. Die Gestalt des Schnittes ist eine sehr komplizierte. Sie gleicht im allgemeinen der eines flachen gleichschenkeligen Dreiecks, mit breit ausgedehnter Basalfläche, spitzen Seitenwinkeln und stumpfem Rückenwinkel.

Sowohl die Rücken- wie die Bauchfläche ist der Länge nach gegliedert, erstere auch der Quere nach. Der Länge nach unterscheiden wir dorsal und ventral den breiten mittleren Rumpf und beiderseits davon, etwa von ein Drittel der Rumpfbreite, den Gürtel (Mantelfalte), der um das ganze Tier herumläuft und als ein Träger von Stacheln den Parapodien der Polychäten verglichen werden kann. Während er sich dorsal nur durch eine sanfte Einbuchtung von der steiler ansteigenden Rumpffläche abgrenzt, wird er ventral, wo er zudem etwas breiter ist,

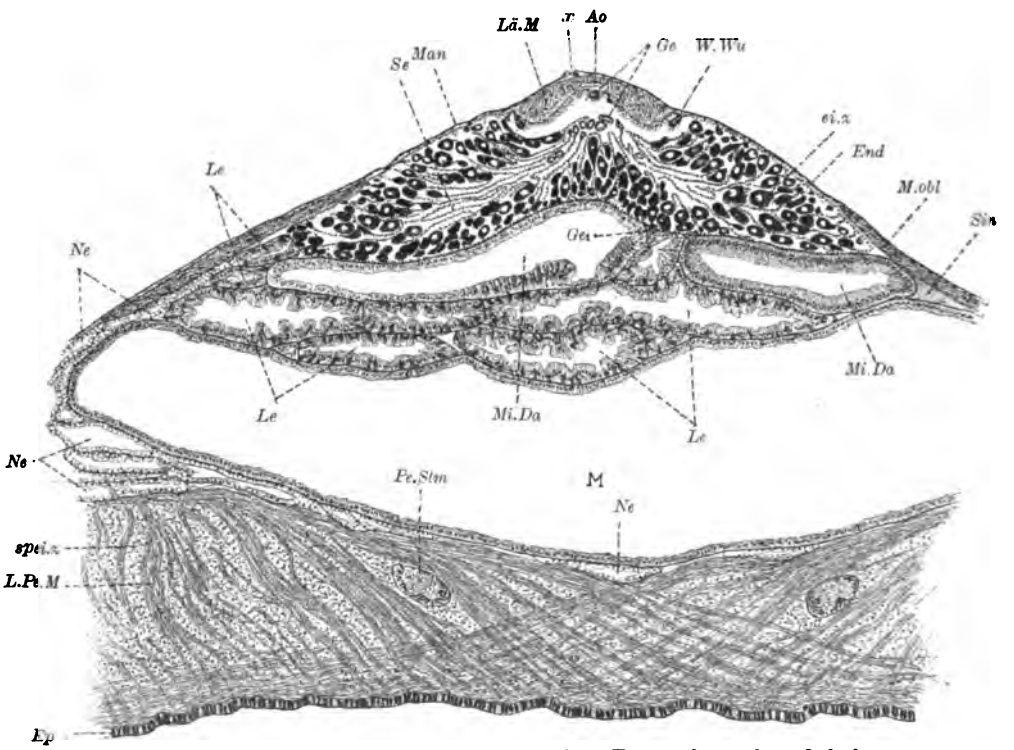

Fig. 138. ***Chiton siculus*****, Querschnitt des Rumpfes, ohne Schale.**
Ep Fußepiderm, *Man* Mantelepiderm, *Pe.Stm* Pedalstamm, *Lä.M* dorsomedialer Schalenmuskel, *M.obl* schräger Schalenmuskel, *L.Pe.M* Lateropedalmuskel, *M* Magen, *Mi.Da* Mitteldarm, *Le* Leber, *Ne* Nephridium, *ei.x* Eizellen, *End* Endothel und *Se* Septen des Gonocöls, *W.Wu* Wimperwulst desselben, *Ao* Aorta, *Ge* Genitalarterien, *Ge₁* Darmarterie, *Sin* Blutsinus, *spei.x* Speicherzelle, *x* Ansatzstelle eines Aestheten am Mantel.

vom Rumpfe durch eine tief und schräg medialwärts eindringende Furche gesondert. In dieser, als Kiemenhöhle bezeichneten Furche liegen in segmentaler Folge dreiundzwanzig Paar Kiemen, welche vom Boden der Höhle entspringen und fast bis zur Höhlenmündung vorragen. Die mittlere ventrale Fläche bildet die Kriechfläche des Fußes.

Durch diese äußere Längsgliederung, sowie durch die innere Organanordnung, zerfällt der Querschnitt in vier Bezirke. Medioventral liegt der Fuß, an dem wir äußerlich die ventrale Kriechfläche, scharfe seitliche Kanten und schräg medialwärts aufsteigende Seitenflächen, die medialen Flächen der Kiemenhöhle, unterscheiden: seiner inneren Struktur nach charakterisiert sich der Fuß durch mächtige Entwicklung von

Muskeln als Bewegungsorgan des Tieres. Über ihm, breiter ausgedehnt, liegt der Eingeweidesack, dessen Rückenfläche die Schale trägt, während von der schmalen ventralen, zur Kiemenhöhle gehörigen Fläche die Kiemen herabhängen. Im Innern finden sich der reich entwickelte Darm, die Geschlechtsorgane und Nieren, dagegen nur wenig Muskulatur. Beiderseits an den Eingeweidesack setzt sich der Gürtel an, dessen Bedeutung in der Produktion von Stacheln zu suchen ist und der vorwiegend Muskulatur enthält.

Während äußerlich Eingeweidesack und Gürtel auf der dorsalen Seite kaum voneinander gesondert erscheinen, wird die Sonderung eine scharfe, wenn man die innere Epidermgrenze verfolgt. Über dem Eingeweidesack ist die dicke Schale entwickelt, während der Gürtel nur von einer weit schwächeren, immerhin auch sehr ansehnlichen Cuticula, in welche die Stacheln eingebettet sind, überzogen wird. An der Grenze von Schale und Cuticula ist erstere am dicksten, so daß der Körper hier eine tiefe Einbuchtung erfährt und die Seitenfläche der Schale an eine steil aufsteigende Grenzfläche des Gürtels anstößt. Diese als Mantelkante bezeichnete Grenzfläche gliedert sich in einen unteren taschenartigen Teil (Kantentasche), in das medialwärts darüber vorspringende, scharf endende Gesims und in einen oberen, aufsteigenden Teil von geringer Höhe (Kantenstirn). Mit gleichfalls scharfem Rande (Kantenrand) stoßen Kante und dorsale Gürtelfläche aneinander.

Der Querschnitt wird vom verschiedenartig ausgebildeten Epiderm überzogen. Auf der dorsalen Fläche des Eingeweidesackes, sowie auf beiden Gürtelflächen, trägt es Skeletelemente, während Fuß und Kiemenhöhle davon frei bleiben. Man bezeichnet das skeletbildende Epiderm als Mantel. Es ist als niedriges einschichtiges Epithel ausgebildet, das sich aber lokal in Papillen von verschiedener Höhe auszieht. Vom Mantel des Eingeweidesackes wird die Schale gebildet. Sie gliedert sich in der Längsrichtung des Tieres in acht einzelne Schalenstücke oder Schalensegmente, deren hinterer Rand dachziegelartig leicht über den vorderen jedes folgenden Stückes übergreift. Derart ergibt sich auch eine äußere Quergliederung der Rückenfläche des Rumpfes. Die Schalenstücke, die im wesentlichen bei Flächenbetrachtung Parallelogrammform zeigen, folgen dicht aufeinander, nur durch schmale muskulöse Gewebsbrücken getrennt. Jedes Stück (Fig. 139) besteht seiner Dicke nach aus zwei unscharf getrennten Hauptlagen: einer oberen, dem Tegmentum, und einer unteren, dem Artikulamentum. An der Grenzfläche beider befindet sich eine Schicht von Fasersträngen (Faserstrangschicht), welche vom Gesims ausgehen und nach verschieden langem Verlaufe in die Ästheten umbiegen, die das Tegmentum durchsetzen (siehe unten). Den Umrissen nach stimmt das Tegmentum nicht völlig mit dem Artikulamentum überein. Letzteres springt mit seinen seitlichen Partien gegen vorn zu noch weiter unter das vorausgehende Schalenstück vor als Ersteres (Apophysen des Artikulamentums). Man trifft die Apophysen an entsprechenden Querschnitten jederseits in einer flachen Epitheltasche, die sich gegen vorn zu in den muskulösen Gewebsstreifen, der die Segmente trennt, einsenkt. Ferner ragt das Artikulamentum seitwärts über das Tegmentum vor, da es sich in die Kantentasche einsenkt, während das Tegmentum an der Kantenstirn endet.

Das Tegmentum besteht aus vier Lagen. Zu äußerst findet sich eine sehr dünne chitinige Schicht (Periostracum THIELE), die eine typische Cuticularbildung vorstellt. Sie schützt die tiefer gelegenen Kalkteile vor dem korrosiven Einfluß des Meerwassers. Unter ihr liegt zunächst eine dünne kalkige Schicht ohne Faserstrukturen. dann folgt eine dicke fasrige Lage (Deckplatte), in welcher Kalksalze nur spärlich eingelagert sind; darunter wiederum eine dünne kalkreiche Lage, welche an die Faserstränge und in den Lücken zwischen diesen auch an das Artikulamentum angrenzt; sie sei obere Kalklage genannt.

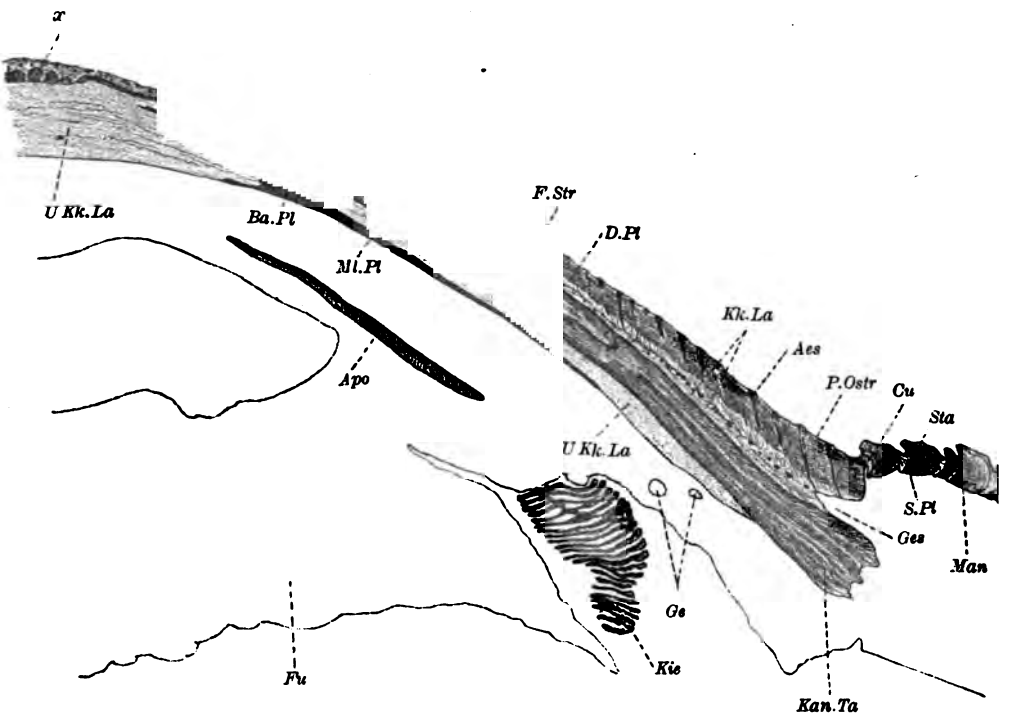

Fig. 139. *Chiton siculus*, Übersicht über die Schale.

Fu Fuß, *Kie* Kieme, *Ge* Gefäße, *Man* Mantelepithel des Gürtels, *Cu* Cuticula, *Sta* Stachel, *S.Pl* Seitenplatte desselben, *Ges* Gesims, *Kan.Ta* Kantentasche, *P.Ostr* Periostracum, *D.Pl* Deckplatte des Tegmentums, *Kk.La* obere und mittlere Kalklage, *F.Str* Faserstrangschicht, *Aes* Aesthoten, *Ml.Pl* Mittelplatte, (bei *x* durch Aestheten unterbrochen), *U.Kk.La* untere Kalklage, *Ba.Pl* Basalplatte, *Apo* Apophyse des Artikulamentums.

Beide letztere Lagen werden von den Ästheten durchsetzt; sie nehmen von der Schalenmitte her, die als Kiel zu bezeichnen ist, gegen die Mantelkante hin an Dicke zu. Die Deckplatte stößt an die Stirn, die obere Kalklage an die obere Gesimsfläche.

Das Artikulamentum zeigt vier Lagen: die mittlere und untere Kalklage, zwischen beiden die fasrige Mittelplatte und unter der unteren Kalklage im mittleren Seitenbereich des Eingeweidesackes die fasrige Basalplatte. Die mittlere Kalklage stößt mit der Oberfläche an die Faserstrangsschicht und das Tegmentum, seitwärts an die untere Fläche des Gesimses. Sie nimmt, gleich der Mittelplatte, die seitwärts in die Kantentasche sich einsenkt, gegen die

Kante hin an Dicke zu. Umgekehrt ist die untere Kalklage, die bis auf den von der Basalplatte eingenommenen Raum dem Mantel direkt aufsitzt, am Kiel weit mächtiger als seitwärts, wo sie scharf ausläuft. Die Basalplatte ist niedrig. Die mächtige Entwicklung der Kalklagen im Bereich des Schalenkiels am Artikulamentum läßt dieses im ganzen weit kalkreicher erscheinen als das Tegmentum; doch werden die Faserplatten in erster Linie von organischen Strukturen gebildet. Genaueres über Bau und Entstehung der Schale siehe bei der speziellen Besprechung in Kurs 14.

Es bleiben noch die Ästheten (Fig. 140) als spezifische Einlagerungen des Tegmentums. Es sind schlauchartige Gebilde, welche in schräger, medialwärts ansteigender Richtung das Tegmentum durchsetzen, sich an der Basis in einen Faserstrang ausziehen und distal

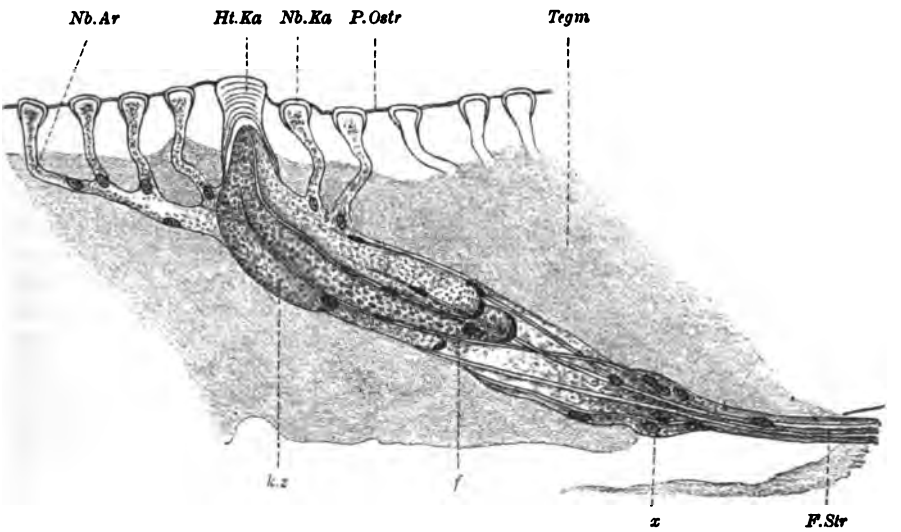

Fig. 140. *Chiton siculus*, Aesthet, nach Blumrich.
P.Ostr Periostracum, *Tegm* Tegmentum, *Ht.Ka* Hauptkappe, *Nb.Ka* Nebenkappe, auf einem Nebenarm *(Nb.Ar)*, *k.z* Körnerzellen, *F.Str* Faserstrang, *f* Faser, *x* Basalzellen.

kandelaberartig in Zweige teilen, unter denen ein kurzer dicker Hauptzweig (Hauptarm, sog. Megalästhet) in unmittelbarer Verlängerung des Ästheten liegt, umstellt von dünnen Nebenarmen (sog. Mikroästheten), die, winklig verlaufend, gleich ihm bis zur Cuticula aufsteigen. Alle tragen napfartige chitinige, stark glänzende und gelblich getönte Kappen (Haupt- und Nebenkappen). Im Innern der Schläuche liegen große kolbige oder zylindrische, mit glänzenden gelben Körnern beladene Körnerzellen; außerdem sieht man Fasern, die in die Faserstränge eintreten und, wenigstens zum Teil, Nervenfasern sind, die, nach Nowikoff, mit spezifischen Sinneszellen der Ästheten zusammenhängen sollen. Somit sind die Ästheten als Sinnesorgane (unbekannter Funktion, Tastorgane?) anzusprechen; erwähnt sei, daß sie bei manchen Amphineuren, z. B. bei *Tonicia*, in echte Augen umgewandelt erscheinen. Genauer kann hier auf ihren, noch immer unvollkommen bekannten Bau nicht eingegangen werden.

Die Ästheten verteilen sich regelmäßig über die ganze Schalenfläche (BLUMRICH), derart, daß die Kappen Gruppen bilden, die nur durch schmale Zwischenräume getrennt sind. Die von den Ästheten ausgehenden Faserstränge verlaufen in überwiegender Menge an der Grenze von Tegmentum und Artikulamentum (Faserschicht) zum Gesims, wobei sie sich vielfach zu dickeren Strängen sammeln. Nur am Schalenkiel und an den sog. Nahtlinien, welche schräg vom Kiel aus zur Mantelkante hinlaufen, durchsetzen die Faserstränge das Artikulamentum und steigen direkt oder in schräger Richtung zum Mantel herab. Wo es der Fall ist, erscheint die Mittelplatte unterbrochen. In den Fasersträngen sieht man die von den Ästheten ausgehenden Fasern, die bis zum Mantel hin verlaufen. Erwähnt sei noch, daß seitlich an der Mantelkante die Ästheten direkt vom Gesims oder von der Stirn entspringen.

Die am Gürtel gelegene Mantelfläche bildet eine dicke Cuticula, in welcher kalkhaltige Stacheln eingelagert sind. An der ventralen Gürtelfläche sind die Stacheln von zylindrischer Gestalt und liegen in zwei Schichten übereinander flach in der Cuticula, das distale Ende gegen den Gürtelrand wendend. An der dorsalen Fläche sind die Stacheln viel dicker und gleichen breiten Schuppen (Fig. 141), deren distales Ende leicht gegen die Mantelkante hin gekrümmt ist und über die Oberfläche vorspringt, nur von einer dünnen Cuticularschicht überzogen. Zwischen den Schuppen bildet das Epithel Papillen, über die, wie über alle feineren Strukturen des Gürtelskelets, weiter unten berichtet wird.

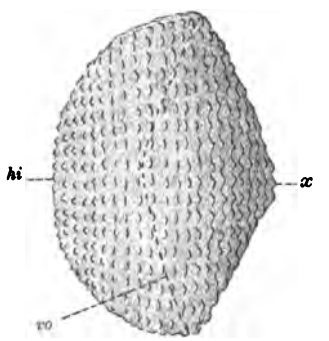

Fig. 141.
Chiton siculus, Stachel der dorsalen Gürtelfläche, von oben gesehen.
hi hintere, *vo* vordere basale Kante, *x* distales Ende. Nach BLUMRICH.

Das Epiderm des Fußes und der Kiemenhöhle ist einschichtig und an den Kiemen mit langen Wimpern ausgestattet. Jede Kieme (Ctenidium) bildet im ganzen einen pyramidalen Zapfen, der aus einer mittleren absteigenden Lamelle und zwei Reihen seitlich ansitzender Kiemenblättchen besteht. Das Epithel der Blättchen und vor allem das der freien vorspringenden Lamellenkanten trägt die Wimpern.

Das Nervensystem besteht aus zwei Paar von Längsstämmen, die ihrer ganzen Länge nach mit Nervenzellen belegt sind (Markstämme) und in profunder Lage, im Füllgewebe verlaufen. Im Fuße verlaufen, unweit der Grenze zum Eingeweidesacke, in beträchtlicher Entfernung von einander, die zwei Pedalstämme, die durch zahlreiche Kommissuren miteinander verbunden sind und zahlreiche Fußnerven abgeben, die lateral- und medialwärts gegen die Kriechfläche hinziehen und über dieser durch Anastomosen ein reiches Nervennetz bilden. Dicht über der Kiemenhöhle, längs der Ursprungslinie der Kiemen, verlaufen die ebenso starken Visceralstämme (Visceropallialstämme, Fig. 142), die mit den Pedalstämmen durch Kommissuren verbunden sind und paarige Nerven in die Kiemen, ferner

Nerven in den Gürtel, an die Musculi transversi (obere Rückennerven PLATE) und an die übrigen Schalenmuskeln (untere Rückennerven PLATE) abgeben. Der eine Kiemennerv begleitet das zuführende, der andere das abführende Kiemengefäß. Nieren, Gonade und Darm werden ebenfalls von besonderen Ästen der Visceralstämme innerviert; am Magen kommen kleine, durch eine Kommissur verbundene, sympathische Ganglien vor.

Vom Enteron sind verschiedene Teile getroffen, die im Eingeweidesack liegen. Zu unterscheiden sind das Enteroderm des Magens, des Dünndarms und der Leberschläuche (Hepatopankreas). Der Magen stellt einen geräumigen Blindsack dar, der sich von der rechten Seite her an der Grenze zum Fuße gegen links hin ausdehnt und dessen oberer Konkavität die Leberschläuche angelagert sind. Die eigentliche Längserstreckung des Magens ist eine sehr geringe, so daß der Dünndarm rasch auf den Schlund (Stomodäum) folgt und letzterer auf den Schnitten, welche den ersteren treffen, zum Teil mit angeschnitten ist. Der Magenblindsack hat im wesentlichen die Funktion eines Sekretreservoirs, doch kommen auch Speisereste in ihm vor (PLATE). In den Magen münden eine größere rechte Leber mit vier Öffnungen und eine kleinere linke Leber mit einer Öffnung. An der rechten Leber unterscheidet man vier Lappen von verschiedener Größe, von denen jeder ein weites, mit Ausbuchtungen (Acini) besetztes Rohr bildet. An den Schnitten ist diese Ausbildung nicht zu erkennen; man trifft hier über dem Magen verschieden große, flach ausgebreitete Anschnitte der Lappen, gegen deren Inneres vielfach Bindegewebssepten vorspringen, welche die Grenzen der einzelnen Acini bezeichnen. Über dem Magen, an der Grenze zum Genitalraum, liegen auch die Anschnitte des vielfach gewundenen Dünndarms, der den Körper mehr als vierfach an Länge übertrifft. — Während das Epithel des Dünndarms Wimpern trägt, ist das des Magens wimperlos und das der Leberlappen rein drüsig ausgebildet.

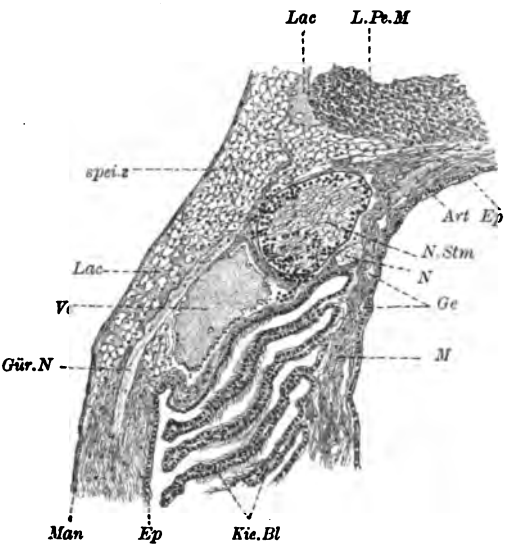

Fig. 142.

Chiton siculus, Ansatzstelle einer Kieme.
Kie Bl Kiemenblättchen, *Ep* Epiderm der Kiemenhöhle, *Man* Mantelepithel, *N.Stm* visceraler Nervenstamm, *N* Kiemennerv, *Art* Kiemenarterie, *Ve* Kiemenvene, *Ge* Kiemengefäß, *Lac* Lakunen, *spei.z* Speicherzellen, *Gür.N* Gürtelnerv, *L.Pe.M* Lateropedalmuskel, *M* Muskel der Kieme.

Das Mesoderm ist mächtig entwickelt und in der Hauptsache von kompakter Beschaffenheit. In der Genitalhöhle ist ein Cölarraum (Gonocöl) entwickelt, zu dem sich im hinteren Drittel des Tieres noch das Pericard (Cardiocöl) gesellt. Über die primäre Leibeshöhle siehe

unten. Die Plerommuskulatur ist zu eigenartiger starker Ausbildung gelangt, eine Somatopleura dagegen nur lokal erhalten und die Splanchnopleura verschieden entwickelt.

Als Reste einer Somatopleura haben wir die Schalen- und Gürtelmuskeln anzusehen. Die Schalenmuskeln (Fig: 143) gliedern sich in einen unpaaren dorsomedialen Längsmuskel, zwei neben diesem entwickelte schräge Muskeln, zwei seitliche Längsmuskeln und einen queren Muskel, der intersegmental entwickelt ist. Der dorsomediale Längsmuskel bildet eine gewölbte Platte unter dem Schalenkiel, die seitlich dicker ist als medial. Er entspringt am vorderen Rande jedes Schalensegments zwischen den Apophysen des Artikulamentums und

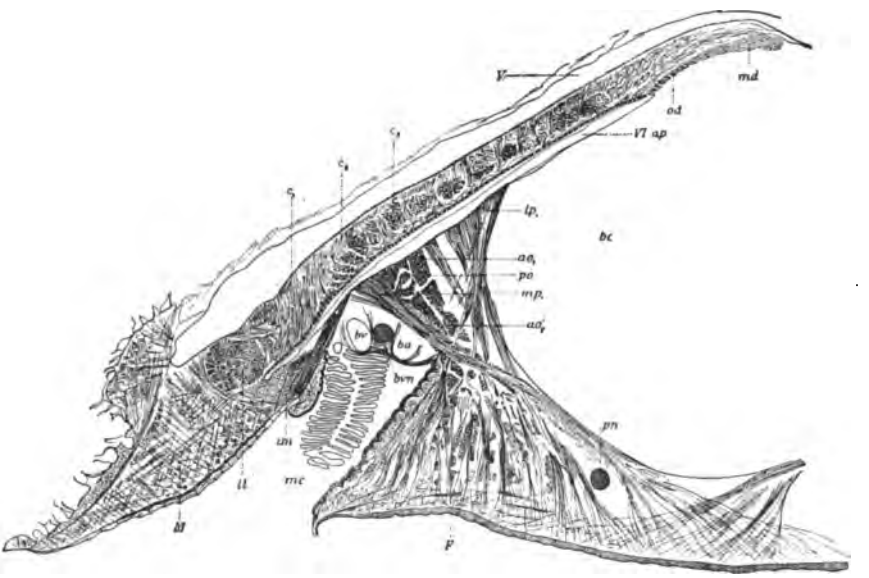

Fig. 143. Querschnitt durch Chiton zur Demonstration der Muskulatur, nach Sampson. Aus Lang, Anatomie.

Der Schnitt geht durch die vordere Gruppe der Fußmuskeln unter Schalenstück *VI*. Es ist nur eine Hälfte des Schnittes dargestellt. *V* Fünftes Schalenstück, *VIap* Apophyse des sechsten Schalenstückes, *ba* zuführendes, *bv* abführendes Kiemengefäß, *bvn* Pleurovisceralstrang, *bc* Körperhöhle, *F* Fuß, *M* Mantel, *mc* Mantelhöhle, *pn* Fußstrang. Muskeln: ao_1 antero-obliquus der vorderen, ao'_1 antero-obliquus der hinteren Gruppe von Fußmuskeln. *po* postero-obliquus der vorderen Gruppe, mp_1 medio-pedalis der vorderen Gruppe, lp_1 latero-pedalis der vorderen Gruppe. — *ll* Musc. longitudinalis lateralis der Schale, *md* Musc. medianus-dorsalis (rectus) der Schale, *od* Musc obliquus-dorsalis (obliquus) der Schale, c_1, c_2, c_3 Muskelkissen (transversus) zwischen den übereinanderliegenden Teilen zweier Schalenstücke, *im* innerer Mantelmuskel.

verläuft unter dem vorhergehenden Segment bis zu dessen vorderem Rande. Die schrägen Muskeln (Musc. obliqui) entspringen neben dem medialen Längsmuskel, verlaufen längs der Apophysenränder schräg lateralwärts unter das vorhergehende Segment, wo sie an der Ursprungsstelle der Apophysen desselben enden. Die seitlichen Längsmuskeln entspringen seitlich von der dorsalen Fläche jeder Apophyse und enden, ebenfalls seitlich, an der ventralen Fläche jeder Apophyse des vorangehenden Segments. Die queren Muskeln (Musc. transversi) bilden das intersegmentale Gewebe zwischen zwei Schalensegmenten und zeigen mannigfach geordnete Muskelbündel von vorwiegend schräger Verlaufsrichtung, worauf hier nicht genauer eingegangen werden

kann. In die queren Muskeln sind die Apophysen innerhalb von Epitheltaschen eingesenkt.

Die Gürtelmuskulatur ist auch zur Somatopleura zu rechnen und auf die Ringmuskulatur der Polychaeten zu beziehen. Zu unterscheiden ist vornehmlich der innere Gürtelmuskel, der an der Unterseite jedes Artikulamentums, nahe den Visceralstämmen, in zwei aufeinander folgenden Bündeln ansetzt, längs der äußeren Kiemenhöhlenwand verläuft und neben dieser an der ventralen Gürtelfläche endet. Zwischen den beiden Bündeln, in die er sich dorsal spaltet, kommuniziert die Kiemenvene mit dem Gürtelgewebe. Ein äußerer Gürtelmuskel entspringt von der Kantenstirn und Kantentasche und verläuft, in Bündel aufgelöst, nahe der Dorsalfläche des Gürtels zum Gürtelrande. Viele isolierte Muskelbündel verbinden ferner, in schräger Richtung sich durchkreuzend, die dorsale und ventrale Gürtelfläche; andere Bündel verlaufen in longitudinaler Richtung. Hier sind auch Muskelbündel, die in die Kiemen eindringen, anzuführen.

Die Splanchnopleura ist nur als dünne einschichtige Ringmuskellage an Magen, Dünndarm und an den Leberlappen entwickelt. Vor allem an den Leberlappen sind die Ringfasern von sehr geringer Stärke und nur bei Eisenhämatoxylinschwärzung deutlich wahrzunehmen.

Die enorm entwickelte Plerommuskulatur entspricht der Transversalmuskulatur der Polychäten. Sie durchsetzt den Rumpf in schräger Richtung, indem sie die Kriechfläche des Fußes mit der unteren Fläche der Artikulamenta verbindet (Lateropedalmuskeln). An jedem Schalensegment entspringen rechts und links, medialwärts von den Ansatzstellen der inneren Gürtelmuskeln, zwei Gruppen von umfangreichen Muskelbündeln, von denen die eine vorn, die andere hinten im Segment am Artikulamentum inseriert. Jede Gruppe gliedert sich wiederum in querer Richtung in drei Muskelbündel, in ein laterales, mittleres und mediales. Die Bündel steigen abwärts zum Fuß, breiten sich hier arkadenartig aus und inserieren an der ganzen Kriechfläche, wobei sich die Fasern der rechten und linken Muskeln in der mittleren Fußregion überkreuzen. Das gilt für die Fasern der lateralen Bündel, die in schräger Richtung absteigen; die steiler absteigenden Fasern der medialen Bündel begeben sich zu den Seitenpartien der Kriechfläche, durchflechten sich also mit den lateralen Fasern. Die Fasern des mittleren Bündels haben zunächst einen ziemlich schrägen Verlauf in sagittaler Richtung und strahlen dann wie die andern in den Fuß aus. — Longitudinale Muskeln fehlen im Fuße ganz. Wo Bündel als solche imponieren, handelt es sich um in sagittaler Richtung stark schräg geneigte Partien der Lateropedalmuskeln. In dem Raum zwischen den vorderen und hinteren Bündelgruppen jedes Segments liegen die Äste der Nierenkanäle.

Eine zarte Muskellage ist auch in der Umgebung der Genitalhöhle entwickelt (Gonopleura). An den Blutgefäßen findet sich, mit Ausnahme des hier nicht berücksichtigten Herzens, keine Muskulatur, sondern nur eine bindige Grenzlamelle.

Zwischen dem Muskelgewebe des Fußes und Gürtels findet sich in nicht besonders reicher Entwicklung Bindegewebe, dem im Fuße eine Menge von körnerreichen Lymphzellen (Körnerzellen) eingelagert sind. Die Schalenmuskeln sind sehr arm an Bindegewebe. Die einzelnen

Darmteile (Magen, Dünndarmschlingen, Leberlappen) werden durch Bindegewebszüge, welche die primäre Leibeshöhle (Darmsinus) durchsetzen, zusammengehalten. Lockeres Bindegewebe findet sich in der Umgebung der Nieren, der Nervenstämme, Kiemenarterien und -venen, und der Genitalhöhle und enthält in großer Menge die schon erwähnten Körnerzellen eingelagert. In unmittelbarer Umgebung aller Organe und unter dem Epiderm bildet das Bindegewebe dichte Grenzlamellen.

Eine primäre Leibeshöhle in Form mehr oder weniger geräumiger Sinus ist im Kopf, im Umkreis des Darms und lokal im Fuß entwickelt. Man unterscheidet einen weiten Kopfsinus, von diesem durch eine Art Zwerchfell getrennt einen minder geräumigen, lokal fast völlig erfüllten Darmsinus und im Fuß einen medialen und zwei laterale longitudinale Sinus. Die Blutgefäße unterscheiden sich von den Sinus durch bestimmte, bindige Umgrenzung, entbehren aber gleichfalls durchgehends (?) eines Endothels und eigener Muskeln. Letztere kommen in lockerer spongiöser Anordnung nur dem Herzen zu. Von Gefäßen sind in der Region des hier besprochenen Querschnittes folgende zu bemerken. Dorsal liegt in medialer Lage, unmittelbar der ventralen Fläche des Schalenlängsmuskels an, die Aorta. Sie kommt von dem rückwärts im Pericard gelegenen Herzen und mündet vorn in den Kopfsinus. Es gehen von ihr ab erstens die Genitalarterien, welche in das Gonocöl, vom Endothel desselben überzogen, eindringen, zweitens intersegmentale Arterien, welche zu den Schalenmuskeln verlaufen. Sie öffnen sich in schmale, spaltartige Lakunen, die ihrerseits wieder mit den Sinus kommunizieren. Zwischen den Eingeweiden verläuft die verästelte Arteria visceralis, die aus dem Kopfsinus entspringt und deren Äste sich in den Darmsinus öffnen. Das venöse Blut des Kopf- und Darmsinus gelangt vermittelst Lakunen in den Fuß und sammelt sich hier in den drei Pedalsinus an, die durch einen queren Spalt (Sinus transversus) in die Kiemenarterien münden. Die Kiemenarterien verlaufen an der medialen Seite der Visceralstämme und geben zuführende Gefäße in die Kiemen ab, die an der medialen Seite der Mittellamelle absteigen und ihr Blut in die Lakunen der Kiemenblättchen senden. Aus diesen tritt das Blut in abführende Gefäße, die an der lateralen Seite der Lamelle aufsteigen und in die Kiemenvene, welche lateral vom Visceralstamme gelegen ist, einmünden. Die Kiemenvenen senden Gefäße in das Füllgewebe des Gürtels und münden selbst in die Vorhöfe des Herzens. Diesen wird außerdem direkt venöses Blut aus dem Gürtel und vom Mantel her zugeführt.

Ein mit Endothel ausgekleideter Leibeshöhlenraum, der von den Sinus scharf getrennt ist, ist die Genitalhöhle (Gonocöl), die sich dorsal über dem Darmkomplex findet und beträchtlichen Umfang besitzt. Sie gleicht einem abgeflachten Sacke, der vorn und hinten abgerundet endet und durch paarige, in mittlerer Länge entspringende Genitalgänge in die Kiemenhöhle jeder Seite, dicht vor den Nephroporen und unter der vorderen Wand des Pericards, ausmündet. Die Innenfläche des Gonocöls wird durch Längsfalten vergrößert, die von Bindegewebe gestützt werden und Blutlakunen enthalten; es treten in sie die erwähnten Genitalarterien ein. Das Epithel ist an der trichterartig ins Innere der Höhle vorspringenden Mündung der Genitalgänge

(Gonostomen) mit langen Wimpern besetzt, die sich auch auf dem Endothelbelag der Genitalarterien finden. Im übrigen Umfange der weiblichen Höhle und an den Längsfalten sitzen die Eizellen der Grenzlamelle an und werden vom abgeplatteten Endothel follikelartig überkleidet. In den männlichen Genitalhöhlen haften die Spermogennen gleichfalls den hier nicht so mächtig entwickelten Längsfalten an; das Endothel ist allerorts zwischen den Spermogennen bewimpert.

Die Niere findet sich über den Visceralstämmen, dicht an der Seitenwand des Darmsinus und auf dessen ventrale Fläche übergreifend. Sie besteht aus einem longitudinalen Hauptkanal, von dem lateral- und medialwärts blind endende Zweige (Nebenkanäle) abgehen, die sich wieder verzweigen. Die lateralen Äste steigen neben dem Darmsinus empor, die medialen dringen bis zur Mitte der ventralen Sinusfläche vor. Der Vollständigkeit wegen sei erwähnt, daß sich der Hauptkanal bis ans Hinterende fortsetzt und durch einen kurzen Ast (Ureter) unterhalb des Perikards nach außen in die Kiemenhöhle mündet (Nephroporus), dicht hinter der Genitalöffnung. Es mündet in ihn ferner der Renoperikardialgang, der sich durch ein Nephrostom in das Perikard öffnet, und den man neben der Genitalhöhle vorfindet.

---

14. Kurs.

Chiton siculus.

Mantel, Stacheln und Schale.

Eins der interessantesten Organe der Mollusken ist die Schale, die deshalb hier, speziell von den Amphineuren, genauer berücksichtigt werden soll. Wir lernen nirgends so gut als bei Chiton den feineren Aufbau der Skelettelemente und ihre Beziehung zum Mantelepithel verstehen; zugleich begegnen wir einem ursprünglichen Verhalten, das uns eine innige Strukturverwandtschaft des Exoskeletts der Mollusken zu dem der Würmer und Arthropoden zeigt. Auf die Beziehung der Chitonschale zum Skelett der Lamellibranchiaten (u. a. Mollusken) wird nur kurz hingewiesen; die Erkenntnis der Strukturverhältnisse bei letzteren ist noch eine unvollkommene.

A. Gürtel.

Zunächst zu besprechen sind die Skelettbildungen des Gürtels und zwar beginne ich mit den Stacheln der dorsalen Gürtelseite. Die Stacheln entstehen von den Stachelzellen des Gürtelepithels aus. Die Stachelzellen (Fig. 144) finden sich auf breiten Territorien des Epithels, über welchen die schuppenförmigen Stacheln in der Cuticula eingebettet liegen. Sie sind von niedrig prismatischer Gestalt, ziemlich breit und berühren sich untereinander nur basal und distal, so daß der Zellleib im Längsschnitt seitlich leicht eingebuchtet ist. Von der Fläche gesehen zeigen sie unregelmäßig polygonale Umrisse; die intercellulären

Lücken erscheinen als ziemlich breite helle Streifen. Das Sarc enthält dicht gedrängte Längsfäden; der Kern liegt meist einseitig, scheinbar oft in den intercellulären Lücken, in einem vakuolenartigen, von Fäden freien, hellen Raume. Er ist von dichter Struktur, färbt sich intensiv und zeigt polymorphe Gestalt. Körnige Einlagerungen sind in der Zelle nicht zu unterscheiden.

Die Zellfäden setzen sich über die Oberfläche des Sarcs hinaus in den Stachelkörper fort (Stachelfibrillen) und durchsetzen diesen der ganzen Länge nach. Ein besonders differenzierter Grenzsaum der Zelle gegen den Stachel ist nicht vorhanden; während des Stachelwachstums ergibt sich die Grenze nur aus der viel geringeren Färbbarkeit der Stachelfibrillen gegenüber den Sarcfäden. Am besten sieht man erstere bei Schwärzung mit Eisenhämatoxylin ohne nachfolgende, oder bei nur sehr kurze Zeit andauernder Differenzierung in Eisenalaun. Dann sind die Fibrillen dunkelbraun gefärbt und treten deutlich hervor; dagegen ist allerdings die Zelle völlig schwarz, so daß der Zusammenhang von Zellen und Stacheln an weiter differenzierten oder auch andersartig gefärbten Präparaten untersucht werden muß. Der Fibrillenverlauf entspricht nicht genau der seitlichen Oberflächenbegrenzung des Stachels. Dieser erscheint, wie bereits bei Besprechung des Übersichtsbildes angegeben wurde, leicht hakig gekrümmt; die Hakenspitze ist medialwärts, gegen die Mantelkante hin, gewendet. Unmittelbar an der konkaven medialen Fläche verläuft nun die Faserung genau parallel zur Fläche selbst; weiter gegen die Mitte des Stachels hin wird jedoch der Verlauf ein schräger und im lateralen Teile ist meist eine Längsfaserung am wenigsten deutlich ausgeprägt. Die Abweichungen vom zur Oberfläche parallelen Verlauf treten deshalb scharf hervor, weil Schichtlinien vorhanden sind, die wirklich genau parallel zur Oberfläche verlaufen; die also leicht bogig gekrümmt von der Stachelbasis zur stumpfen Spitze konvergierend aufsteigen. Diese Schichtlinien werden von den Fibrillen im größten Bereiche des Stachels unter spitzem Winkel gekreuzt; erst gegen die Spitze hin verlaufen beide Liniensysteme einander parallel.

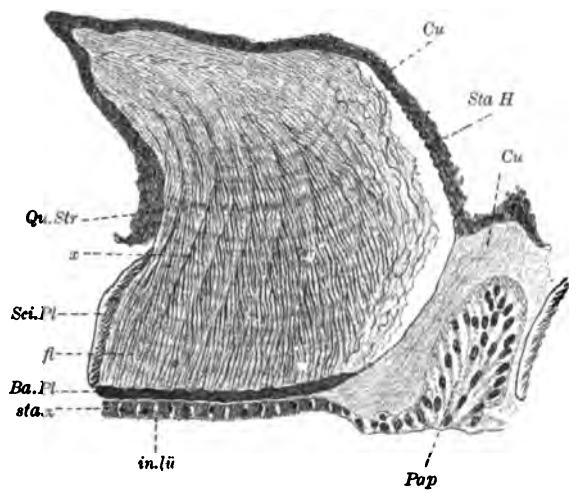

Fig. 144.
Chiton siculus, Stachel der oberen Gürtelfläche. *sta.z* Stachelzellen, *in.lü* Intercellularlücken, *fi* Stachelfibrillen, *x* Schichtlinien, *Qu.Str* Querstreifung, *Sei Pl* Seitenplatte, *Ba.Pl* Basalplatte, *Sta.H* Stachelhäutchen, *Cu* Cuticula, *Pap* Papille.

Die Schichtlinien entsprechen den Zellgrenzen, die selbst am überschwärzten Schnitte wegen der hellen intercellulären Räume

scharf hervortreten. Am deutlichsten läßt sich eine Abhängigkeit beider von einander nahe der medialen Stachelfläche erkennen, da hier die Stachelfibrillen parallel mit den Schichtlinien verlaufen. Letztere stellen nicht besondere Einlagerungen zwischen den Fibrillenbündeln des Stachels vor, sondern ergeben sich dadurch, daß die Elemente eines Bündels immer medialwärts dichter liegen als lateralwärts und derart eine Schichtung vortäuschen. Es bleibt zweifelhaft, ob diese einseitig dichtere Anordnung nur auf Schrumpfung infolge der Konservierung und Entkalkung beruht; die große Regelmäßigkeit, mit der sie bei allen Konservierungsweisen hervortritt, macht es wahrscheinlicher, daß eine von der Kalkablagerung abhängige Fibrillenanordnung vorliegt.

Die schräge Durchkreuzung der Schichtlinien von seiten der Fibrillen ist nur eine scheinbare. Genaue Untersuchung mit den stärksten Vergrößerungen zeigt in den meisten Fällen, daß die Schichtlinien von den Fibrillen nicht durchsetzt werden, diese vielmehr an ihnen durchschnitten enden. Die Zellen sind unterhalb der breiten Stachelbasis in Reihen geordnet, welche genau parallel zum halbkreisförmig gekrümmten latero-basalen Rande des Stachels verlaufen. Entsprechend diesen Zellreihen sind auch die zu den Zellen gehörigen Fibrillenbündel des Stachels in Reihen von derselben Anordnung verteilt; mit anderen Worten: die Schichtlinien des Stachellängsschnittes sind der Ausdruck von Grenzflächen zwischen den verschiedenen Reihen von Fibrillenbündeln, welche den Stachel aufbauen. Auch in der mittleren und lateralen Region des Stachels verlaufen die Fibrillen parallel zu den Schichtlinien, aber gegen die Anschnittsfläche des Stachels hin geneigt. Sie konvergieren ja alle von der breiten rhombischen Basis des Stachels aus gegen dessen Spitze hin, müssen also an Schnitten, die nicht genau den Stachel halbieren, schräg durchschnitten sein.

Innerhalb der Schichten ist eine Untergliederung jeder Bündelreihe in die einzelnen, den Zellen entsprechenden Bündel erkennbar, wenn der Schnitt eine solche Reihe unter besonders großem Winkel durchschneidet. Dann sieht man häufig eine rhombische Zeichnung, die als durch die Zellterritorien bedingt aufzufassen ist (siehe auch bei Schale).

Außer Faserung und Schichtlinien zeigt der geschwärzte Stachel noch eine Linienstruktur, welche rechtwinklich zur Faserung ausgebildet ist, eine Querstreifung der Fibrillen. Sie ist nicht immer deutlich ausgeprägt, tritt aber, je besser der Stachel erhalten ist, um so schärfer hervor. Wo sie erkennbar ist, unterrichtet sie sehr übersichtlich über den Verlauf der Faserung selbst. Bald liegen die Querstreifen weit voneinander und sind dann ziemlich dick, bald folgen sie sich in kurzen Abständen und sind dann dünn, manchmal sogar sehr zart. Ob diesen Verschiedenheiten eine gleichartige Elementarstruktur zu Grunde liegt, läßt sich nicht entscheiden; bedingt erscheint die Querstreifung durch leichte Verdickung der Fibrillen, die jedenfalls ihre Ursache im Auftreten einer Kittsubstanz hat.

Der wachsende Stachel sitzt direkt den Stachelzellen auf; solche Bilder erhält man in der Nähe des Mantelrandes (Blumrich), an welchem das Wachstum des Gürtels andauert. Ist der Stachel vollendet, so löst er sich von den Bildungszellen ab; es entsteht an seiner

Basis zunächst eine anscheinend homogene Schicht, die Basalplatte (Blumrich), in welcher, wie angegeben wird, Kalksalze fehlen. Sie erscheint also als echte Cuticularbildung, unterscheidet sich aber von der Cuticularsubstanz, in welche die Stacheln eingebettet sind, durch ihren starken Glanz, dichtere Beschaffenheit und leichte Färbbarkeit. An gewöhnlichen ungeschwärzten Präparaten läßt sich gelegentlich eine Faserung erkennen, die mit der Stachel- und Zellfaserung zusammenhängt; ferner erscheint die Platte in Territorien gegliedert, die den Zellgrenzen entsprechen. Nach Fertigstellung der Basalplatte schiebt sich zwischen diese und die Zellen die gleiche Cuticularsubstanz, wie ringsum; sie wird ebenfalls von den Stachelzellen gebildet; eine Faserstruktur ist in ihr nur schwierig wahrzunehmen.

Außer an der basalen Seite ist der Stachel auch sonst von einer spezifischen Cuticularbildung eingehüllt: vom Stachelhäutchen, das am unentkalkten Stachel eine regelmäßige, warzenförmige Skulptur auf der Oberfläche bedingt und an der medialen Stachelfläche in der unteren Hälfte zu einer glänzenden Platte, der Seitenplatte (Blumrich) verdickt ist. An Schnitten ist das Häutchen weniger leicht zu unterscheiden; es erscheint als eine Differenzierung der umgebenden Cuticula, der es auch innig an Schnitten anhaftet. Auch die Seitenplatte stammt nicht von den Stachelzellen. Sie wird von Fibrillen aufgebaut, die, schwer erkennbar, schräg aufsteigend gegen den Stachel hin verlaufen und hier, deutlich unterscheidbar, enden. Es scheint als hinge die Faserung mit der der Cuticula, an welcher auch die Seitenplatte festhaftet, zusammen (siehe unten). Sie unterscheidet sich von der Basalplatte durch geringe Affinität zu Farbstoffen (Blumrich); gewöhnlich enthält sie im äußeren homogenen Teil kleine intensiv glänzende Vakuolen eingelagert.

Der Stachel, mitsamt seinen spezifischen Einhüllungen: Häutchen, Seiten- und Basalplatte, liegt in einer nicht verkalkenden Cuticula, die von den eigentlichen Cuticularzellen gebildet wird. Ein scharfer Unterschied dieser zu den Stachelzellen existiert weder in Form noch Struktur; sahen wir doch bereits, daß die Stachelzellen auch Bildner einer echten Cuticularschicht, die sich unter die Basalplatte fertiger Stacheln einschiebt, sind. Die Cuticularzellen liegen in den Zwischenräumen der Stacheln, die als Zwischenstachelfelder unterschieden werden können. Die Felder sind im allgemeinen sehr schmal und nur am lateralen Rand der Stacheln, in dessen mittlerem Bereiche, breit entwickelt. Hier sind auch die Papillen eingelagert. Die Cuticula selbst ist von dichter Beschaffenheit und schwärzt sich leicht mit Eisenhämatoxylin. Günstige Stellen zeigen gleichfalls ihren Aufbau aus senkrecht und leicht wellig verlaufenden Fibrillen, zwischen denen eine homogene Kittsubstanz vorhanden ist. Von flächenhafter Schichtung ist nichts wahrzunehmen. Die Cuticula überzieht auch die distale Außenseite der Stacheln mit einer dünnen Schicht, in welcher vielfach bräunliche Pigmentkörner eingelagert sind.

Am Gürtelrand erfolgt Neubildung der Stacheln und es läßt sich feststellen, daß die Stacheln innerhalb von Papillen entstehen. Das flache Feld von Stachelzellen ist zunächst klein, vergrößert sich aber und ist umgeben von einem hohen Zellwall, als dessen Rudimente die erwähnten 3 Papillen übrig bleiben. Der medial gelegene Zellwall liefert die Seitenplatte, welche zeitlich vor der Basalplatte auftritt.

Die ventrale Seite des Gürtels (Fig. 145) zeigt eine abweichende Ausbildung des Epithels. Die Stachelzellen kommen nur einzeln vor und jede Zelle bildet einen einzelnen Stachel. Die Stacheln sind schlank und gleichmäßig zylindrisch geformt, mit stumpfem basalem und distalem Ende, und liegen mit der Längsachse parallel zur Gürtelfläche in die Cuticula eingebettet. das distale Ende gegen den Gürtelrand hin gewendet. Die Stacheln liegen dicht benachbart, so daß sie (BLUMRICH) bei Flächenbetrachtung an Ziegelmauerwerk erinnern. Von organischer Struktur ist in den Stacheln nicht viel wahrzunehmen; man erkennt eine zarte Längsfaserung, die meist stark zusammengeschrumpft ist; auch eine Querstreifung tritt gelegentlich hervor. Verhältnismäßig dick ist das Stachelhäutchen, besonders an der basalen Fläche des Stachels (Chitinbecher, BLUMRICH). Hier zeigt es auch gegen das Epiderm hingewendet einen

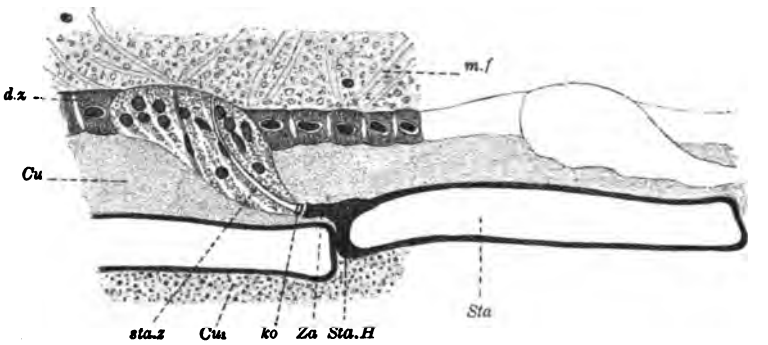

Fig. 145. *Chiton siculus*, Stachel von der ventralen Gürtelfläche.
Sta Stachel, *Sta.H* Stachelhäutchen, *Za* Zapfen, *sta.z* Stachelzelle, *ko* Endkölbchen, *d.z* Deckzelle, *Cu* Cuticula, *Cu1* desgl., äußere Schicht mit Pigmentkörnern, *m f* Muskelfaser.

kleinen Zapfen. Dieser steht in Beziehung zur Stachelzelle, welche am ausgebildeten Stachel fadenförmig ist und sich unter dem Zapfen zu einem Endkölbchen (BLUMRICH) leicht verdickt. Je jünger der Stachel, um so näher liegt er dem Epithel; seine Bildungszelle ist dann noch kurz und gedrungen zylindrisch, mit leicht verbreitertem distalem Ende. Sie zeigt eine deutlich längsfädige Struktur und einen dunklen, großen Kern, der später degeneriert. Der Stachel ist zunächst eirund (BLUMRICH) und gewinnt seine charakteristische Gestalt und Lage erst während des Wachstums.

B. Eingeweidesack.

Der Mantel besteht, soweit er dem Eingeweidesacke angehört, vorwiegend aus einer Deckzellart, die als Schalenzellen zu bezeichnen sind und die mit den Stachelzellen der oberen Gürtelfläche durchaus übereinstimmen. Die Zellen der Aestheten und Faserstränge finden hier keine nähere Besprechung. Cuticularzellen fehlen vollständig. Die Schalenzellen (Fig. 146) sind typisch allein unter den Faserplatten ausgebildet. Sie stellen niedere breite Zylinder dar, die durch geräumige Intercellularlücken von einander getrennt sind und eine dichte längsfädige Gerüststruktur aufweisen. Der Kern liegt in einem hellen Raume meist seitlich zwischen den Fäden; polymorphe Gestalt ist an ihm häufig nach-

weisbar. Die Fäden setzen sich direkt in die Schalenplatten fort (Schalenfibrillen) und erreichen in Deck- und Mittelplatte eine ungemeine Länge. Bei beiden Gebilden, vor allem aber bei der Deckplatte, fällt es am leichtesten, sich über die Beziehungen der Zellen zu den Skeletstücken, oder, was dasselbe heißt, über die Entstehung der Schale, eine Vorstellung zu machen.

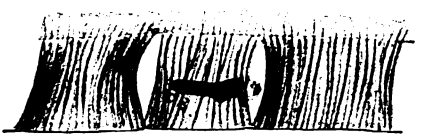

Fig. 146. Schalenzellen unter der Basalplatte des Artikulamentums.

Die Deckplatten der Tegmenta entstehen von Schalenzellen aus, welche an der Kantenstirn gelegen sind. Sie gleichen in toto ungeheuren, flächenhaften Stacheln, welche sich von der Mantelkante her über den Eingeweidesack legen (Fig. 139) und mit denen der Gegenseite zu einem einheitlichen Stück verschmolzen sind. In der Deckplatte ist die von den Stirnzellen ausgehende Faserung ausgezeichnet (Fig. 147) zu verfolgen; sie verläuft im Innern der Platte ziemlich genau parallel zur oberen und unteren Fläche, biegt jedoch ober-

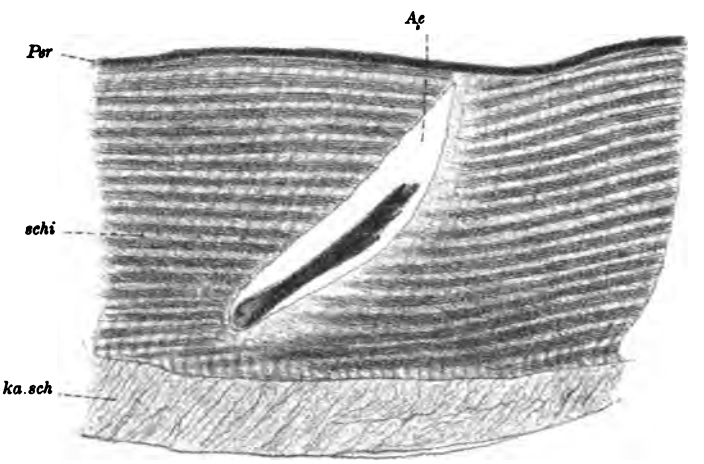

Fig. 147. Anschnitt des Tegmentums, zur Demonstration der Fibrillen. *ka.sch* obere Kalkschicht, *Per* Periostracum, *Ae* Raum, in dem ein Aesthet verläuft, *schi* helle Räume zwischen den Fibrillenbündeln der Deckplatte.

flächlich, unmittelbar unter dem Periostrakum gegen dieses, also nach außen zu, um und endet hier, frei auslaufend. Auch an der unteren Fläche laufen Fibrillen, aber proximalwärts, gegen den Schalenrand hin, frei aus; sie wahren im übrigen den geschilderten flächenhaften Verlauf bis ans Ende. Letztere Fibrillen stehen also nicht in direktem Zusammenhang mit Zellen, und diese auffallende Tatsache bleibt auch gewahrt, wenn man eine Fortsetzung derselben in die viel lockerer gestellten Fibrillen der oberen Kalkplatte annimmt, was allerdings zweifelhaft bleibt. Die Fibrillen würden dann an der Faserstrangschicht ihr Ende finden, soweit sie nicht noch zum Gesims gehören. Die Ursache für dieses Verhalten liegt in der Wachstumsart des Tegmen-

tums. Der Kantenstirn gliedern sich dauernd neue Zellen am freien Rande an, wo Elemente indifferenten Charakters an der Übergangsstelle zum Gürtel gelegen sind und wohl auch Zellvermehrungen stattfinden. Diese Zellen nehmen an der Bildung der Deckplatte teil, die also vom Kantenrande aus während des Wachstums kontinuierlich eine Verdickung erfährt. Zugleich aber rücken Zellen von der Kantenstirn auf das Gesims; sie partizipieren dann nicht mehr an der Bildung der Deckplatte, sondern werden nun Kalklagenbildner (siehe über diese unten). Die Zellverschiebungen markieren sich am deutlichsten in der Verschiebung der Aestheten. In welchem Sinne die Faserstränge zu deuten sind, siehe bei Besprechung des Articulamentums.

Während nahe der Stirn die Plattenfibrillen dicht gedrängt und regelmäßig verlaufen, erscheinen sie gegen den Schalenkiel hin lockerer und weniger regelmäßig verteilt, so wie es allgemein peripher der Fall ist. Der Verlauf wird oft besonders schön durch eine Querstreifung der Platte, nach Art der in den Schuppenstacheln des Gürtels beschriebenen, markiert. Die Fibrillen erscheinen zu Bündeln geordnet, von denen jedes einer Bildungszelle entspricht. Eine reihenweise Anordnung der Bündel ist gleichfalls nachweisbar. In der Umgebung der Aestheten erscheint der Fibrillenverlauf unbedeutend beeinflußt. Deutlich erkennt man nahe der Mantelkante Anwachsstreifen, welche gleich der Querstreifung verlaufen und sich von ihr nur als weit kräftigere, dunkle Streifen unterscheiden, welche auf Unterbrechungen im Wachstum, nicht aber auf Unterbrechungen der Fibrillen selbst, hindeuten.

Weit schwieriger zu analysieren ist der Faserbau der zum Artikulamentum gehörigen Mittelplatte. Ein genaues Studium ergibt, daß die an überschwärzten Präparaten scharf hervortretenden Fibrillen ihren Ursprung nur zum geringsten Teil an den Schalenzellen der Manteltaschen finden, vielmehr längs der ganzen Peripherie der Platte, nach oben und unten hin, in proximaler Richtung, auslaufen. Die nach unten hin auslaufenden Fibrillen sind von Schalenzellen der Rückenfläche abzuleiten (siehe unten); die nach oben hin auslaufenden jedoch von einer zusammenhängenden Epithelschicht, von der nur Reste in den Fasersträngen erhalten sind.

Jede Mittelplatte ist ein einheitliches Stück, das nur am Kiel und an den Nahtlinien von Aestheten durchbrochen wird. Es vergrößert sich nur am seitlichen, in der Manteltasche gelegenen Rande, wo die Verbindung der Fibrillen mit den an allen drei Taschenflächen gelegenen Schalenzellen leicht festzustellen ist. Die von den Zellen ausgehenden Fibrillen konvergieren zunächst gegen die mittlere Zone der Platte hin und nehmen dann sämtlich einen zur Plattenoberfläche parallelen, gegen den Kiel hin gewendeten Verlauf an. Ihre Endigung ist nicht festzustellen. Aus der auch an der Mittelplatte deutlich ausgeprägten Querstreifung erhellt dieser Verlauf besonders deutlich; die Querstreifen bilden Bogenlinien, welche konzentrisch zur Taschenoberfläche verlaufen und die Fasern immer unter rechtem Winkel durchkreuzen. Ebenso kommt die Taschenkonfiguration in den Anwachsstreifen zur Wiederholung, die sich direkt in die Anwachsstreifen der Kalklagen und der Deckplatte fortsetzen.

Wenn man die Oberfläche der Mittelplatte von den Taschenflächen

aus gegen den Kiel hin weiter verfolgt, sieht man allerorts die Fibrillen gegen die Oberfläche hin ausstrahlen. Jede Fibrille hat zum Teil einen zur Oberfläche parallelen Verlauf, der in der Tiefe der Platte nachweisbar und gegen den Kiel hingewendet ist; gegen die Tasche hin wendet sie sich, bogig umbiegend, der Peripherie zu und scheint hier, soweit eben nicht die Tasche in Betracht kommt, frei zu enden. Betreffs der Basalfläche der Platte ließe sich wieder annehmen, daß die Fibrillen sich in solche der unteren Kalklage fortsetzen und entweder direkt zu einer Schalenzelle der Rückenfläche hin verlaufen, oder vorher noch an der Bildung der Basalplatte sich beteiligen (siehe unten). Hinsichtlich der an der oberen Fläche ausstrahlenden Fibrillen kann man zwar auch annehmen, daß sie sich in die der mittleren Kalklage fortsetzen, sie müssen aber in der Höhe der zu den Aestheten verlaufenden Faserstränge enden. Das ergibt sich einerseits aus der widersprechenden Verlaufsrichtung der Fibrillen in der oberen und mittleren Kalklage, vor allem aber deuten darauf hin die Befunde am Gesims. Das Gesims wird oben und unten von Schalenzellen bedeckt, die früher an Bildung von Faserplatten teilnahmen, beim Wachstum des Tieres aber kielwärts verschoben wurden. Am freien Rande zieht sich das Gesims in die Faserstränge aus, dessen Wandungszellen aus den Gesimszellen hervorgehen. Das geschlossene Epithel des Gesimses löst sich auf in Zellstränge, innerhalb welcher die zu den Aestheten gehörigen Fasern verlaufen; diese Auflösung ist verbunden mit der Aufgabe der Schalenbildung von Seiten der Schalenzellen.

Die Basalplatte ist nur im mittleren Bereich jeder Schalenhälfte entwickelt. Sie besteht also aus paarigen flachen Stücken, die von der breiten Basis aus wachsen. Der Bau ist ein einfacher. Die Platten werden von aufrecht stehenden, scharf sich markierenden Fibrillen gebildet. Querstreifung tritt selten hervor.

Soweit die Schalenzellen nicht zu den besprochenen Platten in Beziehung stehen, zeigen sie ein abweichendes Verhalten. Sie sind am Gesims der Mantelkante und auf dem Eingeweidesack in Umgebung der Basalplatten von lockerer Beschaffenheit, ähnlich den Cuticularzellen des Gürtelrückens. Die von ihnen ausgehende Schalenfaserung ist gleichfalls eine lockere und die Verlaufsrichtung der Fibrillen erscheint oft durch Schrumpfung und Entkalkung stark beeinflußt oder ganz verwischt. Durch Verklebung der Fibrillen entstehen flach verlaufende gewellte Schichtlinien, die das Verständnis wesentlich erschweren. Zwischen den Fibrillen liegt eine reich entwickelte, hell granulierte Zwischensubstanz, die als Träger der Kalksalze aufzufassen ist. Eine Querstreifung fehlt vollständig und Anwachsstreifen sind nur dicht am Gesims angedeutet. Es sei hervorgehoben, daß nur bei starker Überschwärzung diese Strukturen hervortreten, sonst aber gar nichts davon wahrzunehmen ist.

Die erwähnten Zellen stehen zu den drei Kalklagen der Schale in Beziehung. Wir haben in ihnen Elemente zu sehen, die früher an der Bildung der faserigen Schalenteile partizipierten, später aber, indem sie sich beim Wachstum des Tieres von der Mantelkante entfernten, weniger Schalenfibrillen als vielmehr Kalksalze bildeten, wobei sie zugleich ihre Struktur veränderten. Ein Zusammenhang der spärlichen

Fibrillen in den Kalklagen mit den massenhaft vorhandenen der Faserlagen ist nicht sicher erweisbar und erscheint auch wegen der differenten Verlaufsrichtung der Fibrillen wenig wahrscheinlich.

Periostracum. Dem Tegmentum liegt eine dünne glänzende Cuticula auf, an der vielfach Fremdkörper anhaften. Die Cuticula überzieht auch die Kappen der Aestheten. Sie hängt an der Mantelkante mit der viel mächtiger entwickelten Cuticula des Gürtels zusammen, unterscheidet sich aber färberisch von ihr und stammt vielleicht von den Aestheten ab (NOWIKOFF). Nach THIELE ist sie dem Periostracum der Lamellibranchiaten zu vergleichen.

---

15. Kurs.

Konnektiv und Ganglion (*Helix pomatia*).

Das Unterschlundganglion (Fuß- und Eingeweideganglion) von *Helix*, sowie die davon ausgehenden Konnektive und Nerven sind ausgezeichnete Untersuchungsobjekte für Erforschung feinerer Strukturen. Zunächst seien die zum Cerebralganglion aufsteigenden Konnektive, dann das Ganglion selbst, in Hinsicht auf den feineren histologischen Bau, betrachtet.

Konnektiv. Im Konnektiv (Fig. 148) sind zu unterscheiden innerhalb der dünnen Neurallamelle, die ein Produkt des umgebenden Bindegewebes ist: Nervenfasern von sehr verschiedener Stärke, ein lockeres Hüllgewebe mit reichlich verstreuten Kernen und Gliazellen in peripherer Lage, von welchen aus Gliafasern radial zwischen die Nervenfasern einstrahlen, um dann in longitudinalen Verlauf umzubiegen. Über die Nervenfasern wird bei Besprechung des Unterschlundganglions näheres auszusagen sein. Das Hüllgewebe weicht in seiner Beschaffenheit nicht von dem der Würmer ab. Es besteht aus einem lockeren Filz feiner plasmatischer Stränge, die in der Hauptsache longitudinal verlaufen, und die Nervenfasern umspinnen und zusammenhalten. Wie sich der Filz zu den meist länglich ausgezogenen Kernen im speziellen verhält, ist schwer genauer festzustellen. Die von H. SMIDT mittelst der GOLGI-Methode erzielten Bilder, die jedenfalls zumeist auf Hüllgewebe zu beziehen sind, zeigen einen Zellkörper, der sich in mannigfacher Weise in Ausläufer auflöst. Die Kerne des Hüllgewebes sind von verschiedener Größe und oft

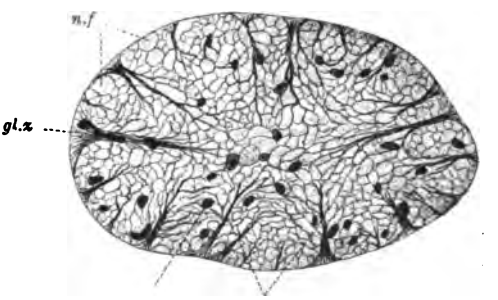

Fig. 148.
***Helix pomatia*, Konnektivquerschnitt.**
n.f Nervenfasern, *gl.f* Gliafasern, *gl.z* Gliazellen, *ke* Hüllzellkern.

unregelmäßiger Gestalt. Die meisten liegen gegen die Mitte des Konnektivquerschnittes hin, wenige der Peripherie genähert. Sie färben sich dunkel; ein Nucleolus ist meist zu unterscheiden.

Die Glia ist reich entwickelt. Bei gut gelungener Eisenhämatoxylinfärbung (besonders bei Sublimatkonservierung) ist das Hüllgewebe völlig blaß, kaum wahrzunehmen, die Glia (Fig. 149) dagegen, wie es scheint, vollständig gefärbt. Sie wird gebildet von gestreckt oder leicht gewunden verlaufenden, drahtartigen Fibrillen von intensiv schwarz-blauer Färbung, die an günstigen Schnitten auf beträchtliche Strecken zu verfolgen sind, dabei die gleiche Stärke wahren und wenig Neigung zur Teilung zeigen. Ihre Anordnung ist eine sehr charakteristische. Sie strahlen von der Peripherie des Konnektivs in dichten Bündeln, die sich gegen die Konnektivmitte hin auflösen, ins Innere ein. Von solchen Bündeln sind auf dem Querschnitt eines Nerven ungefähr 6—8, an den dickeren Konnektiven eine größere Zahl zu sehen, die gleichmäßig verteilt sind und derart zierliche Figuren ergeben. Jedes Bündel erscheint auf dem Querschnitt schmal, auf dem Längsschnitt aber septenartig lang ausgezogen. Es besteht aus einer großen Menge dicht gedrängt verlaufender Fibrillen, die an der Peripherie etwas divergieren und hier in verschiedenen Abständen kleine keilförmige Räume frei lassen, in denen die Kerne liegen.

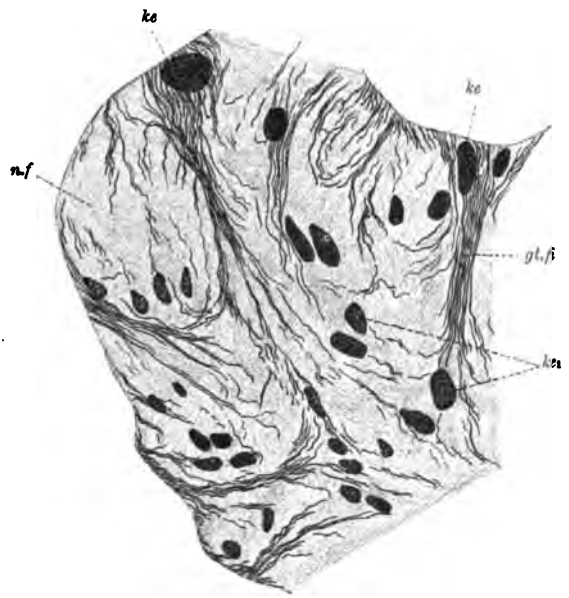

Fig. 149. *Helix pomatia*, Stück aus einem Konnektivanschnitt.
ke Kerne von Gliazellen, *gl.fi* Gliafibrillen, *ke*$_1$ Kerne von Hüllzellen, *n.f* Nervenfasern (nicht ausgeführt).

Ganglion (spez. Unterschlundganglion). Die großen Unterschlundganglien, von denen, außer den Konnektiven zum Hirn und zu den Buccalganglien, zahlreiche Nerven zur Muskulatur und zu den Eingeweiden ausstrahlen, zeigen auf dem Querschnitt im Innern paarige, von massenhaften Nervenfasern durchsetzte Neuropile, die in den Kommissuren zusammenhängen, und außen einen breiten Saum von Nervenzellen, der kein geschlossener ist, sondern aus lokalisierten Paketen besteht. Die Pakete bilden oft knotenartige Vorwulstungen der Ganglien, so daß die äußere Grenzkontur eine unregelmäßige ist. Aber auch die Kontur des Nervenzellsaums gegen die Pile ist eine wenig regelmäßige; durch Einbuchtungen in die letzteren ergeben sich bestimmte Bezirke, die wohl von verschieden funktioneller Bedeutung sind. Eine genauere Darstellung dieser formalen Verhältnisse kann hier

nicht gegeben werden; betont sei, daß eine innere Neurallamelle durchaus fehlt. In den Ganglienhälften ebenso wie in den Kommissuren, finden sich kein Bindegewebe und keine Blutgefäße.

Die Nervenzellhaufen bestehen aus großen Mengen von Nervenzellen und aus Hüllgewebe; Glia ist nicht mit Sicherheit in ihnen nachzuweisen. Die Nervenzellen (Fig. 150) sind formal alle einander

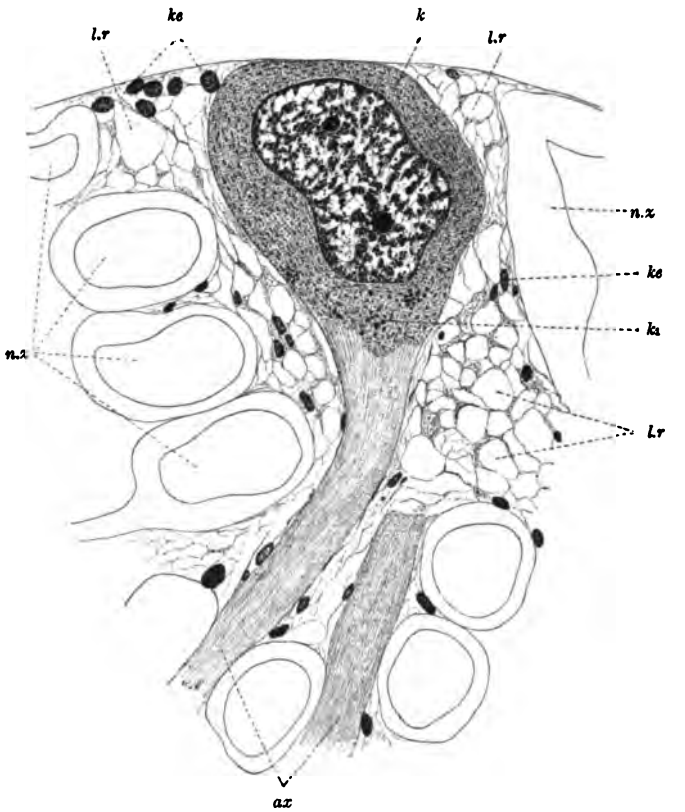

Fig. 150. *Helix pomatia*, Unterschlundganglion, Nervenzelle in situ. *k* konzentrisch zwischen den Neurofibrillen verteilte Neurochondren, k_1 größere Körner anderer Art, *n.x* Nervenzellen, nur Umrisse derselben und der Kerne angedeutet, *ax* Axone, *ks* Kerne des Hüllgewebes, *l.r* Lymphspalten desselben.

sehr ähnlich und unipolar. Sie zeigen ellipsoide oder kuglige Form; der Übergang in den Axon ist ein ziemlich schroffer; bei manchen, besonders kleineren Zellen erscheint der Axon wie ein dünner Stiel, der aber bei seinem Eintritt ins Pil oder schon vorher etwas an Dicke zunimmt. Die Größe der Nervenzellen variiert sehr, manche Zellen erreichen bedeutende Größe. Sie verteilen sich in den dicken Paketen auf zahlreiche, jedoch nicht regelmäßig geordnete Schichten; die Axone der peripheren Zellen müssen eine weite Strecke zurücklegen, ehe sie in das Pil gelangen. Meist ordnen sich diese Axone zu Bündeln, die zwischen den einwärts gelegenen Zellen verlaufen.

Die Nervenzellen besitzen durchweg einen großen kugeligen oder ellipsoiden Kern, dem gegenüber die Menge des Sarcs nicht selten

UNIVERSITY

fast spärlich erscheint. Der Kern hat eine charakteristische Struktur. Das Nucleom ist sehr gleichmäßig in ungefähr gleich großen, aus Körnchen zusammengesetzten Brocken verteilt, die durch äußerst zarte Gerüstfäden verbunden werden (Fixierung mit PERENYI'scher Flüssigkeit). Bei mangelhafter Konservierung ist von den Fäden nichts zu erkennen und die Brocken erscheinen als lose runde Körner. Ein großer Nucleolus ist stets vorhanden; in den großen Nervenzellen kommt meist eine wechselnde Anzahl derselben von verschiedener Größe vor. Oft ist der Kern an einer Seite stark eingeschnürt; von MC CLURE u. a. wurde in diesen Einbuchtungen bei den großen Zellen eine Sphäre mit eingelagertem Zentralkorn gefunden.

Im Sarc sind viererlei Bestandteile zu unterscheiden: eine hyaline Lymphe, eingelagerte feinste Granulationen, gröbere Körner und Neurofibrillen. Die Granulationen erfüllen manchmal die Lymphe derart, daß diese sich der Beobachtung ganz entzieht; sie geben dem Sarc bei Eisenhämatoxylinfärbung einen gelblichen Grundton. Aus Lymphe und feinsten Granulationen setzt sich auch die Perifibrillärsubstanz der Axone zusammen. Manchmal sind die Granulationen nur sehr spärlich vorhanden und der Zellkörper, sowie nicht selten auch der Axon, erscheinen hell. Derart unterscheiden sich oft kleinere Nervenzellen, aber auch die großen zeigen gelegentlich ein gleiches Aussehen. Es handelt sich hierbei weder um durch die Konservierung hervorgerufene Unterschiede, da im übrigen die Erhaltung der Zellen eine tadellose ist, noch um bedeutsame strukturelle Differenzen zwischen bestimmten Arten von Zellen, da alle Übergänge vorliegen; vielmehr sind es vermutlich verschieden physiologische Zustände, die sich strukturell bemerkbar machen.

Die Lymphe bildet oft größere helle Räume im Sarc, die untereinander zusammenhängen und auch mit den Lymphbahnen des Hüllgewebes (siehe unten) durch feine periphere Lücken kommunizieren. Gelegentlich sind solche Lymphkanälchen in großer Menge vorhanden, wobei die Fibrillen des Zellgitters und die vorhandenen Körner in die schmalen lamellenartigen Zwischenräume zusammengedrängt werden und demzufolge die Kanälchen scharf umrandet erscheinen. In diesen selbst liegen oft einzelne Körner.

Die Körner (Neurochondren, sog. NISSL-Substanz) färben sich mit Hämatoxylin und Eisenhämatoxylin (auch mit Methylenblau, MC CLURE). Sie finden sich in verschiedener Größe vor und sind von unregelmäßiger Gestalt; starke Vergrößerungen lösen die größeren Körner meist in Gruppen feinerer Körnchen auf, die ohne scharfe Grenze in die Grundgranulation des Sarcs übergehen. Wahrscheinlich stammt die letztere von den Körnern ab und ist als Dissimilations- oder Zerfallsprodukt derselben anzusehen. Manchmal, nicht immer, finden sich größere runde Körner in den großen Nervenzellen, die als besondere Bildungen (MC CLURE) aufzufassen sind. Ihre Anordnung ist gelegentlich eine regelmäßige. Sie finden sich besonders in Gruppen in der Nähe des Axonursprungs und bilden von hier aus manchmal eine einfache konzentrische Schicht um den Kern, die aber nur stellenweis entwickelt ist. Auch die übrigen Körner sind oft reihenartig oder anscheinend in konzentrischen Schichten um den Kern geordnet; diese Verteilung erscheint als Folge der Fibrillenanordnung. Gegen den

Axon hin ist eine deutliche Begrenzung der Körnelung nachweisbar; doch dringt letztere meist keilförmig ein kurzes Stück in den Axon vor, dessen hellere Substanz in den peripheren Zellbezirk übergeht und hier sich rasch verliert. Übrigens variieren in dieser Hinsicht die Bilder, indessen springt das helle Axonsarc nur selten in medialer Richtung gegen den Kern vor, um unter scharfer Begrenzung, wie meist bei den Würmern, zu enden.

Die Neurofibrillen verlaufen im Axon leicht gewunden in großer Zahl nebeneinander. Im Zellkörper sind sie schwer zu verfolgen. Es ließ sich in manchen Elementen eine konzentrische, in anderen eine unregelmäßige Anordnung der Fibrillen feststellen (Mc Clure). Die Neurofibrillen selbst scheinen in der Hauptsache äußerst zart zu sein; eine färberische Isolierung derselben ist bis jetzt noch nicht gelungen.

Noch zu erwähnen bleibt die von Popoff geschilderte Anwesenheit eines sog. Apparato reticolare im Sarc, der mit verschiedenen Methoden sichtbar gemacht werden kann (siehe im Allgemeinen Teil näheres darüber).

Das Hüllgewebe bildet im Ganglion ein lockeres plasmatisches Maschennetz innerhalb einer reichlich entwickelten Lymphe. Kerne liegen überall verstreut und sind von verschiedener Größe, zum Teil ziemlich klein; sie färben sich dunkel und zeigen einen deutlichen Nucleolus. Über die Form der einzelnen Zellen siehe bei Konnektiv. Die feinen fädig struierten Netzmaschen, welchen runde, mit Eisenhämatoxylin schwärzbare Körnchen anliegen, umflechten die Nervenzellen und deren Fortsätze aufs innigste; an den großen Nervenzellen und Axonen beobachtet man häufig ein Eindringen (Fig. 151) von Hüllzellfortsätzen, ja auch von ganzen Hüllzellen in das Sarc (Rohde, Holmgren). Glia ist in der Umgebung der Nervenzellen nicht nachweisbar. Dieser Befund ist umso sicherer, als an den gleichen Präparaten in den Konnektiven und Nerven die Glia außerordentlich deutlich geschwärzt war. Der Zusammenhang der Lymphräume mit den Kanälchen des Nervenzellsarcs ist leicht festzustellen.

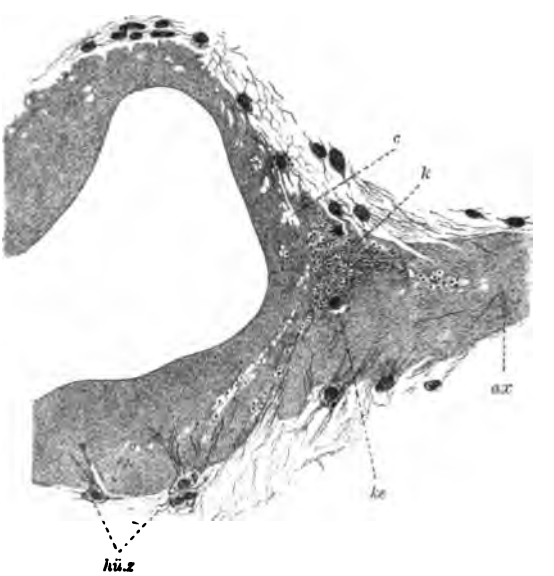

Fig. 151.
Helix pomatia, große Nervenzelle aus Unterschlundganglion, teilweis dargestellt, Kern hell. *ax* Axon, *c* Kanälchen, *ke* Kern einer eingewanderten Hüllzelle (*hü.z*), *k* Körner.

Über die Pile ist zur Zeit wenig auszusagen. Eine genauere

Analyse dürfte nur bei Anwendung verschiedener Methoden gelingen. Wir finden hier ein zartes Reticulum, das vom Hüllgewebe gebildet wird und nur wenige zugehörige Kerne enthält. In dem Reticulum liegen Nervenfasern aller Art, deren intrapilare Endigungen noch genauer zu studieren sind. Gliafasern scheinen nur spärlich vorzukommen; die zugehörigen Gliazellen wurden noch nicht ermittelt.

Muskulatur (*Anodonta*).

Es wird hier der Schließmuskel von *Anodonta* berücksichtigt, der in Hinsicht auf Insertion der Fasern und ihre sog. Doppeltschräg-

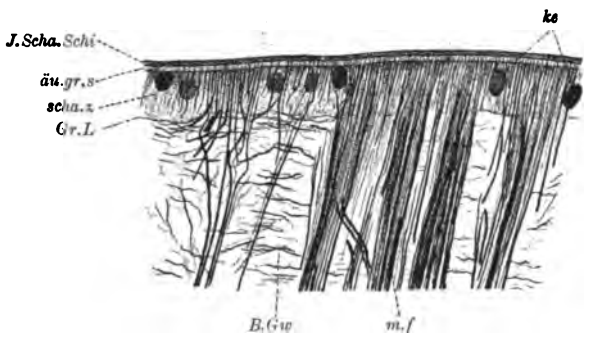

Fig. 152. *Anodonta mutabilis*, Schließmuskelansatz an Schale.
m.f Muskelfasern, *J.Scha.Schi* innerste Schalenschicht, *scha.x* Schalenzellen, *ks* Kerne derselben, *äu.gr.s* äußrer Grenzsaum, *Gr.L* Grenzlamelle, *B.Gw* Bindegewebe.

Fig. 153. Doppelt schräggestreifte Muskelfaser der Cephalopoden. Nach Ballowitz. Faserende in die Säulchen aufgelöst.

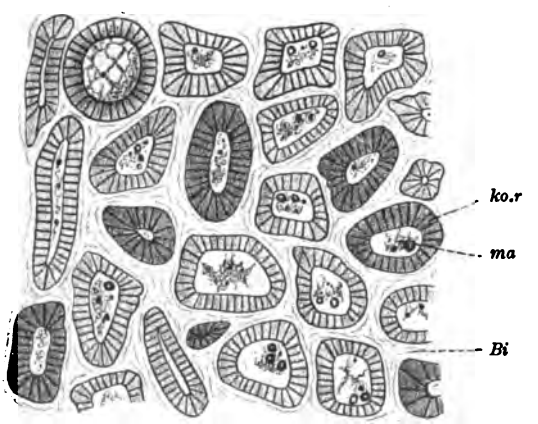

Fig. 154. Querschnitt durch doppelt schräggestreifte Muskelfasern von *Eledone moschata*. Nach Ballowitz.
ko.r kontraktile Rinde mit Fibrillensäulchen, *ma* Marksubstanz, *Bi* Bindegewebe.

streifung besondere Beachtung verdient. Der Schließmuskel besteht aus Bündeln glatter Muskelfasern (Fig. 152), zwischen denen sich lockeres Bindegewebe befindet, die von einer Schale zur anderen verlaufen, wobei ihre Enden sich anders verhalten, als es bei Würmern und Arthropoden gewöhnlich der Fall ist. Die Fasern inserieren nämlich nicht an einer Grenzlamelle unter dem Epiderm, das hier als Schalenbildner funktioniert, sondern dringen zwischen den unansehnlichen Deckzellen

bis zur innersten Schalenschicht vor, an die sie sich unmittelbar anheften; eine Grenzlamelle ist im Bereich der Muskelinsertion nicht entwickelt. An den Fasern ist der Aufbau aus glatten Fibrillen (oder Fibrillensäulchen) deutlich zu erkennen, besonders an den Enden treten die Fibrillen scharf hervor.

Die sog. doppelte Schrägstreifung der Fasern (Fig. 153) ist, wie die Untersuchungen vor allem von FOL und BALLOWITZ ergeben haben, nur eine Vortäuschung. Beide Streifensysteme liegen nicht in einem Niveau, sondern in zwei verschiedenen, und kommen dadurch zustande, daß die, wie bei den typischen glatten Muskelfasern (siehe bei *Lumbricus*) in einer kontraktilen Rindensubstanz befindlichen Fibrillenbänder (Fig. 154) nicht völlig gestreckt, sondern spiral gewunden verlaufen. Je gedehnter die Faser, um so gestreckter auch die Fibrillen; je kontrahierter jene, um so enger gewunden die Spirallinien, in welchem Falle die beiden Streifensysteme (der Ober- und Unterfläche der Faser) sich unter rechtem oder gar stumpfem Winkel überkreuzen. Besonders Fibrillenisolationen haben unzweideutig über den Spiralverlauf aufgeklärt, von einer Durchflechtung der Fibrillen kann keine Rede sein. — Zwischen den Fibrillenbändern der kontraktilen Rinde finden sich Streifen von Kittsubstanz und im Innern der Faser eine meist nur spärlich entwickelte Marksubstanz, die den Kern und wenige körnige Einlagerungen enthält. Bei den dargestellten Cephalopodenfasern ist sie reichlicher entwickelt.

---

16. Kurs.

Augen.

1. *Haliotis tuberculata* (Gastropoden).

Haliotis hat offene, sog. becherförmige Augen (Fig. 155), die unterhalb der langen pfriemenförmigen Tentakeln auf speziellen Augenträgern sitzen. Im Augeninneren findet sich ein gallertiger Glaskörper, der pfropfartig aus der engen Öffnung des Bechers vorspringt. An der der Becheröffnung abgewendeten Seite tritt der Augennerv heran, der, in mehrere Äste sich auflösend, in die Retina, wie das Augenepithel bezeichnet wird, übergeht; seine Endabschnitte breiten sich fast unter dem ganzen Epithel aus. Eine geschlossene Grenzlamelle fehlt; die Stützzellen des Auges inserieren direkt auf der feinfaserigen Bindesubstanz des Augenträgers, die sich zwischen den Endteilen des Nerven in geringer Menge ausbreitet und in der man außer Bindezellen auch Bluträume und Muskelfasern eingelagert findet.

Die Retina setzt sich aus zwei Zellarten (Fig. 156) zusammen, die als Stützzellen und Sehzellen zu bezeichnen sind. Es sei bemerkt, daß beide Zellarten auch für die Augen anderer Gastropoden charakteristisch sind (BÄCKER); die Sehzellen sind Träger perzipierender Stäbchen, die wohl immer pigmentierten Stützzellen

stehen zum Glaskörper, dessen Bildner sie wohl sind, in Beziehung. Wir betrachten zunächst die Stützzellen (von BÄCKER Pigmentzellen genannt). Es sind außerordentlich schlanke Elemente, die im basalen Teil eigentlich nur aus einer schwärzbaren Stützfibrille (Bacillus PATTENS) bestehen, den schlanken Kern in mittlerer Höhe oder im distalen Drittel tragen und hier zugleich einen dünnen Plasmaleib, der von braunen Pigmentkörnern erfüllt ist und axial die Stützfibrille erkennen läßt, besitzen. Gelegentlich ist Pigment auch in der Tiefe des Epithels nachweisbar; es dürfte dann aber nicht den Stützzellen, sondern ins

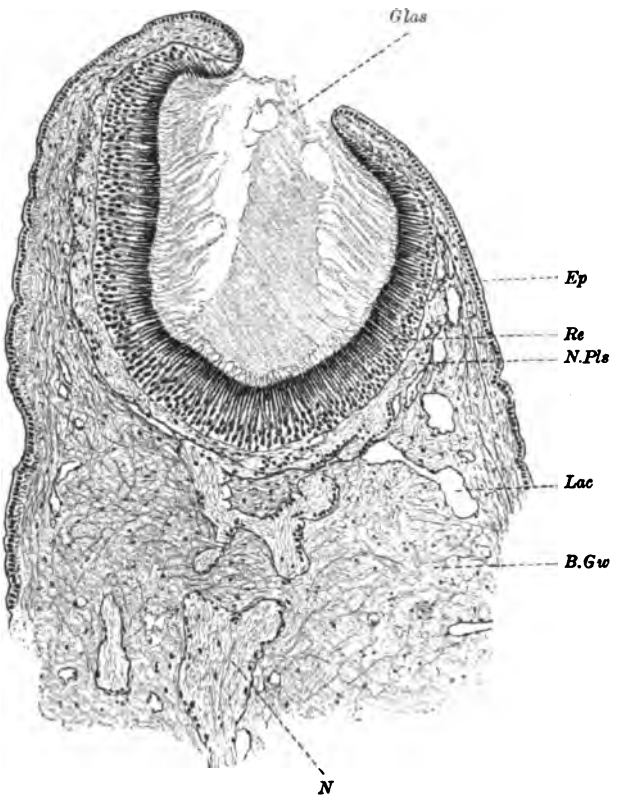

Fig. 155. *Haliotis tuberculata*, Auge längs.
Re Retina, *Glas* Glaskörper, *N* Augennerv, *N.Pls* Nervenplexus, *Ep* Epiderm, *Lac* Lakune, *B.Gw* Bindegewebe.

Auge eingewanderten mesodermalen Zellen, wie sie auch anderorts nachweisbar sind, angehören. Besonders interessant ist das Verhalten der Stützfibrille am distalen Ende der Stützzellen. Die Fibrille tritt hier aus dem Sarc aus und löst sich in ein Büschel wellig gewordener, sehr feiner Fäden auf, die sich ebenfalle mit Eisenhämatoxylin schwärzen und kontinuierlich in den gleichfalls schwärzbaren Glaskörper übergehen. Dieser besteht aus zweierlei Substanzen: ersteres aus Fadenbüscheln, die sich von den Stützfibrillen ableiten, und aus einer homogenen, gallertigen Grundsubstanz, die vermutlich gleichfalls von den Stützzellen gebildet wird. Die Faserbüschel seien hier als Lophien be-

zeichnet; sie waren bereits PATTEN bekannt, sind aber in ihrer wahren Beschaffenheit erst von Bäcker erkannt worden. Es handelt sich um Apparate, die auch anderen Molluskenaugen zukommen, wenngleich nicht immer so gut zu beobachten sind wie bei *Haliotis* (siehe auch die

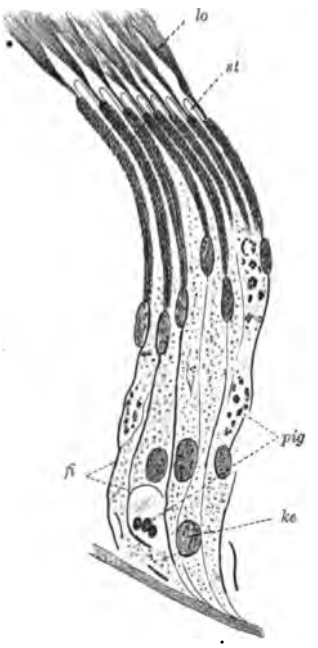

Fig. 156. Zellen aus der Retina des Haliotisauges. Kombiniert nach BÄCKER. *ks* Sehzellkern, *fi* Stützfibrillen, *pig* Pigment in Lymphzellen, *st* Stäbchen, *lo* Lophium.

Fig. 157. Zellen aus der Retina von *Helix*. Nach BÄCKER. *si.z* Sehzellen *sti* Stiftchensäume.

folgende Schilderung vom *Pecten*auge; ferner die Darstellung der Sinnesknospen von *Salamandra*).

Zwischen den Stützzellen liegen in etwa gleicher Zahl die Sinneszellen, die, umgekehrt zu jenen, distal fadenartig dünn, basal dagegen relativ dick, wenn auch immer noch sehr schlank, sind. Im basalen Teil, der, wie die Zelle überhaupt, aus einem hellen Sarc besteht, enthalten sie auch den ovalen, manchmal fast rundlichen Kern; Pigment ist in ihnen nicht vorhanden, kommt aber, nach HESSE u. a., den Sinneszellen anderer Gastropoden zu. Nur an ganz dünnen Schnitten sind die distalen Teile mit Sicherheit zu erkennen, nur an ihnen läßt sich auch feststellen, daß jeder Zelle ein kurzes dünnes Sehstäbchen aufsitzt, das zwischen die Anfangsteile der Lophien sich einschiebt (BÄCKER). Bei anderen Gastropoden, z. B. bei *Helix* sind dagegen die Sehstäbchen, die hier die Gestalt von Stiftchensäumen haben (Fig. 157), leicht nachweisbar, wie auch die Sehzellen selbst viel voluminöser erscheinen. Innerhalb des Sarcs sind Neurofibrillen nicht sicher unterscheidbar. An günstigen Präparaten erkennt man den Zusammenhang der Zellen mit Nervenfasern, in welche jene sich an der Epithelbasis, unter Änderung der Verlaufsrichtung, ausziehen. — Besondere Nervenfasern im Epithel sind nicht nachweisbar (gegen PATTEN).

An der Mündung des Augenbechers geht die Retina ziemlich unvermittelt in das niedrige pigmentlose Epithel des Tentakels über. Es verschwinden dabei die Sehzellen und die ihr Pigment und die Lophien

verlierenden Stützzellen werden durch Abplattung und Verdickung zu den kurzzylindrischen Deckzellen.

2. *Pecten jacobaeus* (Lamellibranchiateu).

Die großen *Pecten*augen (Fig. 158) finden sich am Mantelrande in einfacher Reihe verteilt. Ihr Bau ist ein äußerst komplizierter und in mancher Hinsicht noch ungenügend bekannt. Sie gehören zu den inversen Augen, wie z. B. das Planarien- und Vertebratenauge, bei denen

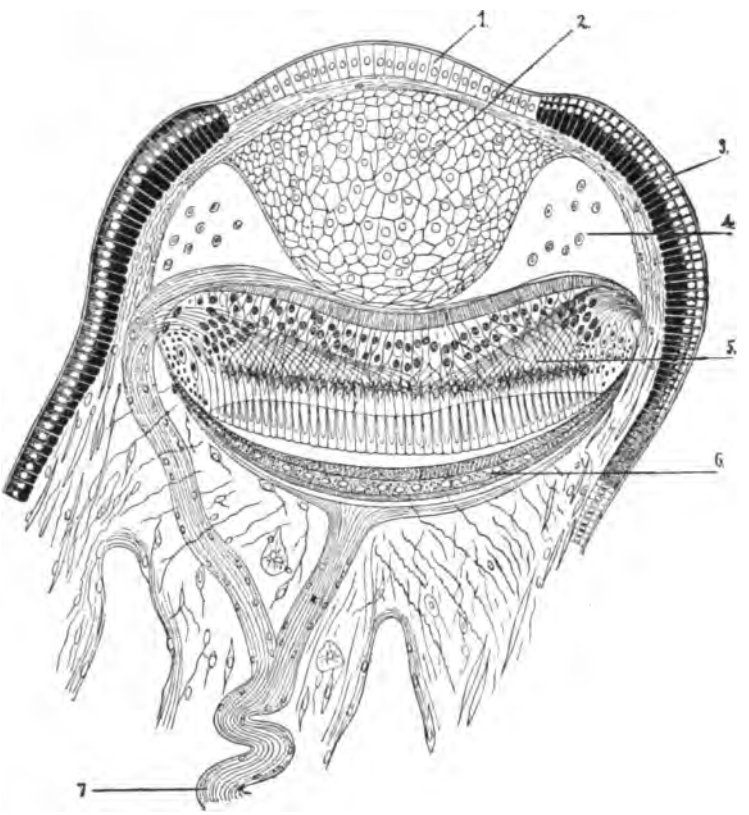

Fig. 158. Schnitt durch ein Auge von *Pecten*, nach PATTEN.
1 Cornea, 2 Linse, 3 Iris, 4 Blutsinus rings um die Linse, 5 Retina, 6 Pigmentepithel und vor derselben das Tapetum, 7 Augennerv. Aus dem Lehrbuch von HATSCHEK.

die perzipierenden Retinastäbe von der Peripherie abgewendet sind, so daß der Lichtstrahl zunächst die Zellkörper passieren muß. Die Augen sitzen auf kurzen Stielen zwischen den kleinen Tentakeln des Mantelrandes. Sie bestehen aus mehreren Teilen, die sich vom Ektoderm und Mesoderm ableiten. Am Ende des Augenstiels ist das Epiderm in Cornea und Iris umgewandelt. Dicht an die Grenzlamelle, unterhalb der Cornea, fügt sich die vom Mesoderm stammende Linse an, die distal flach, proximal hoch gewölbt ist und in einen geräumigen Blutraum hineinhängt. Die proximale Grenze des Blutraums bildet eine

zarte Grenzlamelle (Augenseptum), die unmittelbar der Augenblase anliegt. Die Blase hat auf dem Schnitt die Form einer flachen, an der distalen Seite eingebuchteten Ellipse und grenzt seitlich und proximal an das Bindegewebe. Ein inneres Lumen ist nur als flacher Spalt zwischen der distalen und proximalen Blasenwand entwickelt. Im Stiel verläuft der Augennerv, der sich in der Nähe des Auges in zwei Äste gabelt. Der eine tritt dicht an die proximale Fläche der Augenblase heran und löst sich hier in Äste auf, welche seitlich bis zur Übergangsstelle beider Wände emporsteigen und mit den Sehzellen, die zur distalen Wand gehören, in Verbindung treten (proximaler Nerv). Der andere steigt in einem Bogen neben dem Auge empor und legt sich an das Septum mit verbreiterter Endfläche an (distaler Nerv).

Cornea. Die Cornea ist bei *P. jacobaeus* von geringerer Dicke als das anstoßende Blendepithel und nur schwach gewölbt, bei *P. pusio* dagegen hoch und stark gewölbt. Sie hat den Umfang der distalen Linsenfläche und besteht aus zylindrischen hellen Deckzellen mit etwa in mittlerer Höhe gelegenen runden Kernen und mit längsfädigem Gerüst, ohne körnige Einlagerungen. Die distale Endfläche wird von einer zarten Limitans gebildet, die sich leicht abhebt. Über derselben liegt ein heller Aussensaum, der von Fäden durchsetzt wird, und auf diesen folgt die Cuticula, welche etwa die Dicke des Saumes hat. Schlußleisten liegen in der Höhe der Limitans. Zwischen den Zellen finden sich schmale Intercellularlücken, die von Brücken durchsetzt werden.

Iris. Die Iriszellen unterscheiden sich von denen der Cornea durch dichte Erfüllung mit gelbbraunen Pigmentkörnern in der basalen Hälfte und mit gleichmäßig feiner Körnelung in der oberen Hälfte, die bis zur Limitans reicht und sich mit Eisenhämatoxylin schwärzt. Die Körnchen liegen longitudinal geordneten Fäden an. Nicht selten findet man Pigment auch in Längsstreifen der oberen Zellhälfte eingelagert; die in mittlerer Höhe gelegenen Kerne sind oft vom Pigment verdeckt.

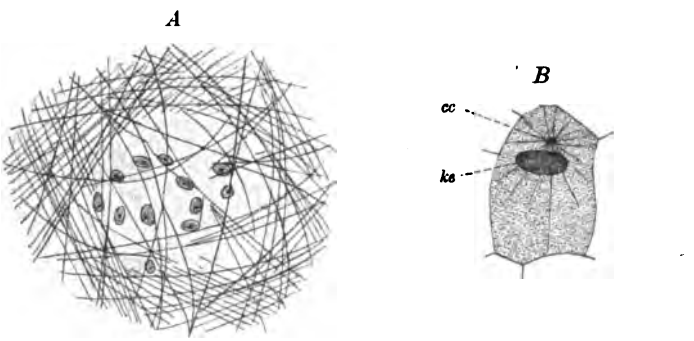

Fig. 159. Akkommodationsmuskel auf der distalen Linsenfläche (*A*) und Linsenzelle (*B*) von *Pecten*. Nach Hesse.
ke Kern, *cc* Zentrosom.

Linse. Die Linse besteht aus Zellen verschiedener Form und verschiedener Größe. Die proximal und lateral gelegenen Zellen sind entsprechend der Linsenkontur abgeplattet, die in der mittleren Region dagegen von rundlicher Form und wesentlich größer; die distalen er-

scheinen gegen die Grenzfläche hin seitlich zusammengedrückt. Im einzelnen finden sich viele Varianten, wie sie durch die dichte Aneinanderdrängung der Zellen bedingt sind. Der Kern liegt seitlich, ist klein und färbt sich dunkel. Das Sarc ist angefüllt von Körnern geringer Größe und enthält außerdem Fäden, die scharf, fibrillenartig, hervortreten und radial von einem meist seitlich gelegenen Centrosoma (Fig. 159 *B*) zur Zellmembran ausstrahlen (Hesse). Die Radien sind glatt begrenzt und schwärzen sich leicht. Sie dürften vermutlich einen Stützapparat der Zellen vorstellen.

Der distalen Linsenfläche liegen unmittelbar Muskelfasern (Fig. 159 *A*) auf, die im mittleren Bereiche sich überkreuzen, gegen den Rand hin vorwiegend zirkulär verlaufen. Sie stellen eine regelmäßig ausgebildete Schicht der sonst im Bindegewebe reichlich verstreuten Muskelfasern vor. Nach Hesse repräsentieren sie einen Akkommodationsapparat der Linse für die Einstellung auf die Nähe, indem durch ihre Kontraktion die proximale Linsenfläche stärker gewölbt, demnach der Abstand des Brennpunkts der Lichtstrahlen der Retina näher gerückt wird.

Distale Wand der Augenblase. Diese ist kompliziert gebaut. Zu unterscheiden sind zwei Epithelschichten: die Retina, die an das Blasenlumen grenzt, und das eigenartige distale Außenepithel, das an das Augenseptum stößt. Die Retina wird von Sehzellen und Stützzellen gebildet (Fig. 160). Erstere sind schlanke Elemente, deren distaler Teil aufrecht steht, während der proximale sich lateralwärts wendet und in eine sensible Nervenfaser ausläuft, die sich zum proximalen Nerv begibt. Je näher der Retinamitte, um so kürzer wird das aufsteigende Zellstück, um so länger das lateralwärts verlaufende; ganz in der Mitte erfolgt die Umbiegung nahe dem distalen Ende. Die Sehzellen erscheinen als dickes Neurofibrillenbündel, dem basal, in der Nähe der Übergangsstelle in die Faser, der ovale, dicht aber deutlich gekörnte, nucleomreiche Kern anliegt. Alle Sehzellkerne sind entsprechend dieser Lage auf die seitliche Zone der Retina zusammengedrängt und fehlen im weitaus größeren mittleren Bereiche ganz. Das distale Zell-

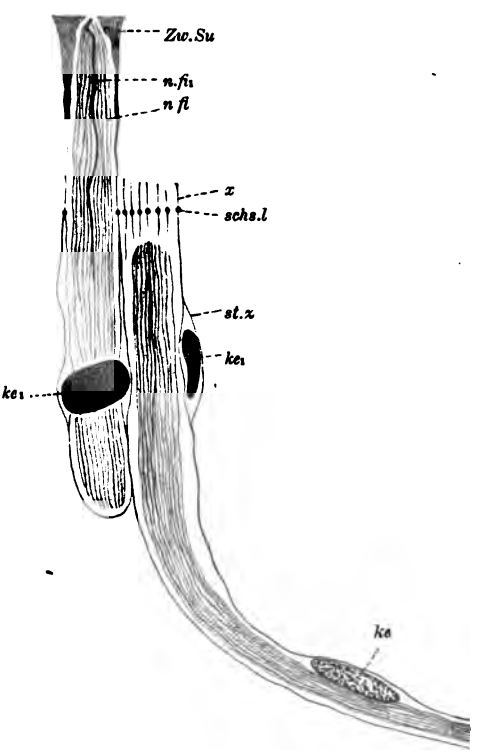

Fig. 160.
Pecten jacobaeus, Sehzellen des Auges.
ke Kern einer Sehzelle, *st.x* Fäden der Stützzellen, *n.fi* Neurofibrillen, *n.fi₁* dicke axiale Fibrille, durch Vereinigung von Elementarfibrillen hervorgegangen, *schs.l* Schlußleistenkörner, *ke₁* Kerne der Stützzellen, *Zw.Su* Zwischensubstanz, *x* Fäden der Lophien.

ende trägt einen Sehstab, der in seinem Bau völlig mit der Zelle übereinstimmt und als direkte Fortsetzung derselben erscheint. Die Stäbe enden konisch zugespitzt.

Die Neurofibrillen sind glatt begrenzte Fäden, zwischen denen sich eine helle gering entwickelte Lymphe ohne körnige Einlagerungen findet. Sie haben die Neigung, sich dicht aneinander zu legen. Immer trifft man im Stab eine besonders kräftige Fibrille, die sich intensiv schwärzt, drahtartig gewunden verläuft und distal frei endet. Sie wird gegen die Zelle hin meist zusehends schwächer und verschwindet in ihr ganz; selten tritt sie auch im lateralwärts verlaufenden Zellstück scharf hervor. Sie repräsentiert wohl ein Verklebungsprodukt einer größeren Zahl der in der Zelle gewöhnlich völlig frei verlaufenden Elementarfibrillen. Diese zerfallen bei schlechter Konservierung leicht in ein körniges Gerinnsel.

Zwischen den Sehzellen finden sich parallel verlaufende membranartig geordnete Fäden, die an der distalen Grenze des Epithels zu schwärzbaren Körnern anschwellen und sich zwischen die Stäbe fortsetzen. In diese Membranen sind platte Kerne von kompakter Beschaffenheit und äußerst wechselnder Form eingefügt; auch die Lage wechselt, doch finden sie sich im allgemeinen in einem bestimmten Niveau, ziemlich nahe der distalen Zellgrenze, manche dicht an diese herantretend, andere dem Außenepithel genähert. Kerne und zugehörige, membranartig im Umkreis der Sehzellen geordnete Fäden stellen eigenartige, stark seitlich abgeplattete, vermutlich geflügelte Zellen vor, die hier als Stützzellen gedeutet werden. Nach Patten und Hesse sollten sie nervöse Elemente repräsentieren; indessen ist diese Deutung unhaltbar und neuerdings auch von Hesse aufgegeben worden. Die Sinneszellen sind auf das umfangreiche mittlere Areal der Retina (Sinnesareal) beschränkt, fehlen dagegen in einem ringförmigen Grenzstreifen, der niedrig an der Übergangsstelle zum Pigmentepithel (siehe unten) beginnt, sich aber rasch verdickt und manchmal wulstartig ein wenig über das Sinnesareal (Areal der Sehstäbe) vorspringt. Noch im Grenzwulst des Grenzstreifens finden sich Sehzellen, die zu niedrigen Stäben in Beziehung stehen; sie fehlen jedoch seitlich davon. Hier finden sich nur Deckzellen mit locker längsfädiger Struktur, die durch Schlußleisten verbunden sind. Sie seien hier auch als Stützzellen bezeichnet. Ihre basale Endigung ist nicht immer sicher festzustellen, doch ziehen viele Fäden in gelockertem Verlaufe bis zum Augenseptum, wo jedenfalls alle inserieren. Die zu den Zellen gehörigen Kerne liegen über den Gruppen der Sehzellkerne und gehen dem Niveau und der Beschaffenheit nach direkt in die platten Kerne des Sinnesareals über. Von den Sehzellkernen sind sie durch kompaktere Beschaffenheit, etwas geringere Größe und weniger regelmäßige Form unterschieden. — Die distal im Sinnesareal an der Epithelgrenze gelegenen Körner repräsentieren eine Art Limitans, die von den Stützzellen gebildet wird. Betreffs der Fortsetzungen der Stützzellen zwischen die Sehstäbchen ist folgendes zu erwähnen. Sie haben ungefähr dieselbe Länge wie die Stäbchen, verdicken sich distal etwas und bilden insgesamt eine homogene Zwischensubstanz, in die die Stäbchen eingebettet erscheinen. Ihrem feineren Bau nach sind es vermutlich Lophien, d. h. sie bestehen aus einem Fadenschopf mit angelagertem Sekret (siehe näheres bei

HALIOTIS). Gegen das Lumen der Augenblase endet die Zwischensubstanz scharf mit glatter Kontur.

Das Außenepithel (Fig. 161) zeigt sehr bemerkenswerte Strukturverhältnisse. Es besteht aus einer einfachen Lage zylindrischer Zellen, die an der Grenze zur Retina abgerundet enden, gegen das Septum hin aber einen Schopf von wimperartigen Fäden tragen, die jedoch intra vitam nicht schlagen (HESSE). Die Schöpfe seien mit HESSE indifferent als Bürstenbesatz bezeichnet. An der Basis jedes Bürstenfadens ist ein Basalkorn vorhanden; alle Basalkörner einer Zelle bilden zusammen eine leicht schwärzbare, dichte Platte (Basalplatte), die an gleiche Bildungen der Terminalzellen von Protonephridien erinnert. Zur Platte ziehen longitudinal verlaufende Fäden des Sarcs; sie sind im basalen, den runden Kern enthaltenden Zellteil nicht deutlich zu unterscheiden. Eine Zellmembran fehlt. Der relativ große runde Kern enthält einen Nucleolus und erscheint gewöhnlich heller als die Retinakerne.

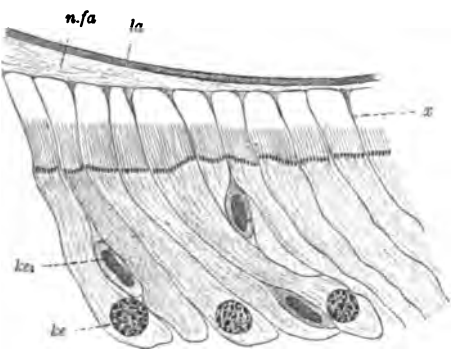

Fig. 161. Stück des Außenepithels aus dem *Pectenauge*. Nach HESSE.
la Grenzlamelle, *n.fa* Nervenfasern, *x* Stützzellenden, *ke* Kern einer Bürstenzelle, *ke1* Kern einer Stützzelle.

Zwischen den Bürstenzellen finden sich die gleichen platten Kerne wie in der Retina und stehen ebenfalls zu membranartig geordneten Fäden in Beziehung, die besonders regelmäßig im Umkreis jedes Bürstenbesatzes, gleich einem Kragen, zum Septum verlaufen und hier, oft unter deutlicher Fußbildung, enden. Mit den Fasern des weiter unten zu besprechenden distalen Nerven haben die Membranfäden nichts zu tun. Jeder Bürstenbesatz ragt derart in einen gesonderten Raum hinein; die Wände dieser Räume zeigen an der Basis der Bürstenbesätze Schlußleisten. Zwischen den Bürstenzellkörpern wird die Anordnung der Fäden eine lockere; über die Beziehung derselben zu den aus der Retina einstrahlenden Fäden der Stützzellen ist nichts sicheres zu ermitteln. Kerne plus Fäden repräsentieren, wie in der Retina, besondere Stützzellen; doch ist die Anordnung der Kerne eine weniger regelmäßige.

Unverkennbar stellt die Schicht von Bürstenzellen eine Epithelschicht dar (HESSE), deren ontogenetische Entstehung noch unbekannt ist. Sie endet seitwärts im Bereiche der Retinakerne, wo die Zellen etwas schief gestellt, mit ihren distalen Enden gegen die Mitte hin geneigt sind. Der Eindruck einer mehrschichtigen Anordnung (Fig. 158) wird nur durch Schiefschnitte bewirkt. Mit der Retina stößt das Außenepithel direkt zusammen; die Stützzellen scheinen den Zusammenhalt zu vermitteln.

Das Außenepithel steht in Beziehung zum distalen Nerven, der einseitig am Auge emporsteigt, sich an das Epithel anlegt und an dessen Mitte, außen der Grenzlamelle innig angeschmiegt, unter rundlicher

Verbreiterung endet. Ein Eintritt von Nervenfasern ins Außenepithel durch die Lamelle hindurch ist von verschiedenen Forschern beobachtet worden, doch über die Endigung dieser Fasern nichts sicheres bekannt. Wahrscheinlich dünkt ein Zusammenhang mit den Bürstenzellen, der neuerdings auch von Hesse vertreten wird. Hingewiesen sei auf meinen Befund an einer nicht näher bestimmten Pectenart, nach welchem in der Terminalausbreitung des Nerven gleichfalls Bürstenzellen vorkommen können, die unter Durchbrechung der Grenzlamelle mit dem Epithel sich unter Bildung eines Umschlags verbinden. Innerhalb solchen Umschlags treten reichlich Nervenfasern in das Außenepithel ein, derart zur Basis desselben Beziehung aufweisend (Fig. 162). Weitere Unter-

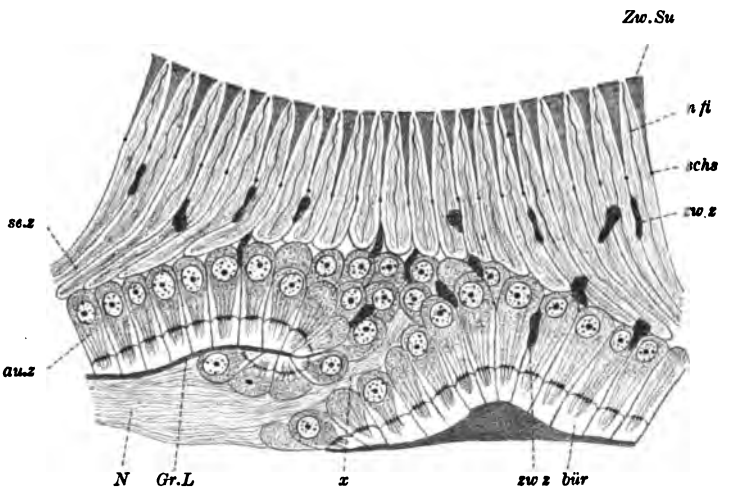

Fig. 162. *Pecten spec.*, Auge, Beziehungen der Außenschicht zum distalen Nerven.

se.z Sehzelle, *n.fi* dicke Neurofibrille, *Zw.Su* Zwischensubstanz zwischen den Sehstäben (Lophien), *schs* Schlußleiste, *sw.z* Zwischenzellen, *au.z* Außenzellen, *bür* Bürstenbesatz, *x* Umschlagsstelle der Außenschicht und Eintritt des Nerven in die Retina, *N* distaler Nerv, *Gr.L* Grenzlamelle. Etwas schematisch gehalten.

suchungen, vor allem embryologische, dieser interessanten Verhältnisse erscheinen dringend erwünscht.

Proximale Wand der Augenblase. Diese gliedert sich in die innere Argentea (Tapetum) und in das äußere Pigmentepithel. Die Argentea wird von einer einzigen platten Zelle gebildet (Hesse), die sich wie eine flache Schale unter der Retina, von dieser durch das spaltartige Blasenlumen getrennt, aber an den dünnen seitlichen Rändern mit ihr zusammenhängend, ausspannt. Die Zelle zeigt eine deutliche flächenhafte Schichtung. Die Schichten haben metallischen Glanz und färben sich nicht; sie dienen als Reflektoren des Lichtes. Der große, etwas abgeplattete Kern liegt im mittleren Bereich innerhalb der tieferen Schichten, die noch plasmatischen Charakter besitzen; er enthält neben wenig Nucleom einen großen Nucleolus.

Das Pigmentepithel besteht aus einer oft undeutlich einschichtigen Zellenlage mit abgerundeten Zellen, die von pigmentartiger Körnelung erfüllt sind. Von dem Pigment des Epiderms unterscheidet

sich das des Pigmentepithels wesentlich. Die Körner sind meist glanzlos und nehmen Farbstoffe an. Manchmal sind große Ballen vorhanden, deren Färbung abweicht. Ontogenetisch sind die Zellen gleichen Ursprungs wie die Argentea, da sie sich von der proximalen Wand einer blasenartigen Ektodermeinwucherung ableiten. Die Kerne zeigen wechselnde Form und Orientierung; sie enthalten einen deutlichen Nucleolus.

---

17. Kurs.

Darm (*Anodonta mutabilis*).

Als Beispiel für die Darmhistologie der Mollusken sei die Teichmuschel gewählt, da sie interessante Zellelemente enthält, die uns mit einer noch nicht erwähnten Zellstruktur bekannt machen. Auf Querschnitten (Fig. 163) des im Füllgewebe des Fußes verlaufenden Mitteldarmes erkennt man einseitig eine Längsfalte (Typhlosolis), die von Bindegewebe gestützt wird. Andere zarte Falten des Epithels verstreichen bei Anfüllung des Darmes. Zu unterscheiden ist das Enteroderm von der Splanchnopleura, die sich ziemlich scharf vom locker spongiösen Füllgewebe der Umgebung abhebt.

Splanchnopleura. In einer zarten Schicht dichten feinfaserigen Bindegewebes, die sich in der Typhlosolis mächtig verdickt und überall verästelte Bindezellen enthält, finden sich Muskelfasern in wenig regelmäßiger Anordnung. Am Enddarm unterscheidet man leicht eine innere Lage von Längs- und eine äußere Lage von Ringfasern. In die Typhlosolis dringt nur die Längsmuskulatur ein, deren Fasern hier locker verteilt verlaufen, zum Teil auch gegen das Epithel aufsteigen.

Enteroderm. Das Enteroderm besteht aus hohen zylindrischen Nährzellen (Fig. 164), zwischen denen in geringer Zahl Schleimzellen vorkommen. Die Nährzellen sehen verschieden aus, insofern man an ihnen eine schmale und eine breite Seite unterscheiden kann; derart erscheinen sie bei verschiedenem Anschnitt bald dick, bald dünn, was sich besonders in Hinsicht auf den gleich zu erwähnenden Fibrillenkonus, der von den Wimperwurzeln gebildet wird, geltend macht. Charakteristisch ist die Anwesenheit eines langen Wimperschopfes, dem an der Zellgrenze große Basalkörper anliegen und der sich in das Sarc hinein in Form eines kegelförmig gestalteten Bündels von Wurzelfibrillen fortsetzt (Engelmann). Der feinere Aufbau ist folgender.

Die Wimperwurzeln sind starre glatte Stützfibrillen, die sich intensiv mit Eisenhämatoxylin schwärzen (nach Apathy mit Goldfärbungen stark tingieren). Sie sammeln sich noch im distalen Zelldrittel zu einer derberen, gleichfalls lebhaft färbbaren Faser, die einseitig am Kern vorbeiläuft und sich basalwärts wieder in feinere, nur schwierig zu erkennende Fäden auflöst. Weitere Fäden scheinen im Sarc nicht vorzukommen, doch zeigt die deutlich unterscheidbare Zell-

membran eigne fädige Struktur. Zwischen Faser und Membran findet sich ein helles, oft von Vakuolen reichlich durchsetztes Plasma, das gewöhnlich Körnchen eingelagert enthält. Der Kern liegt in der

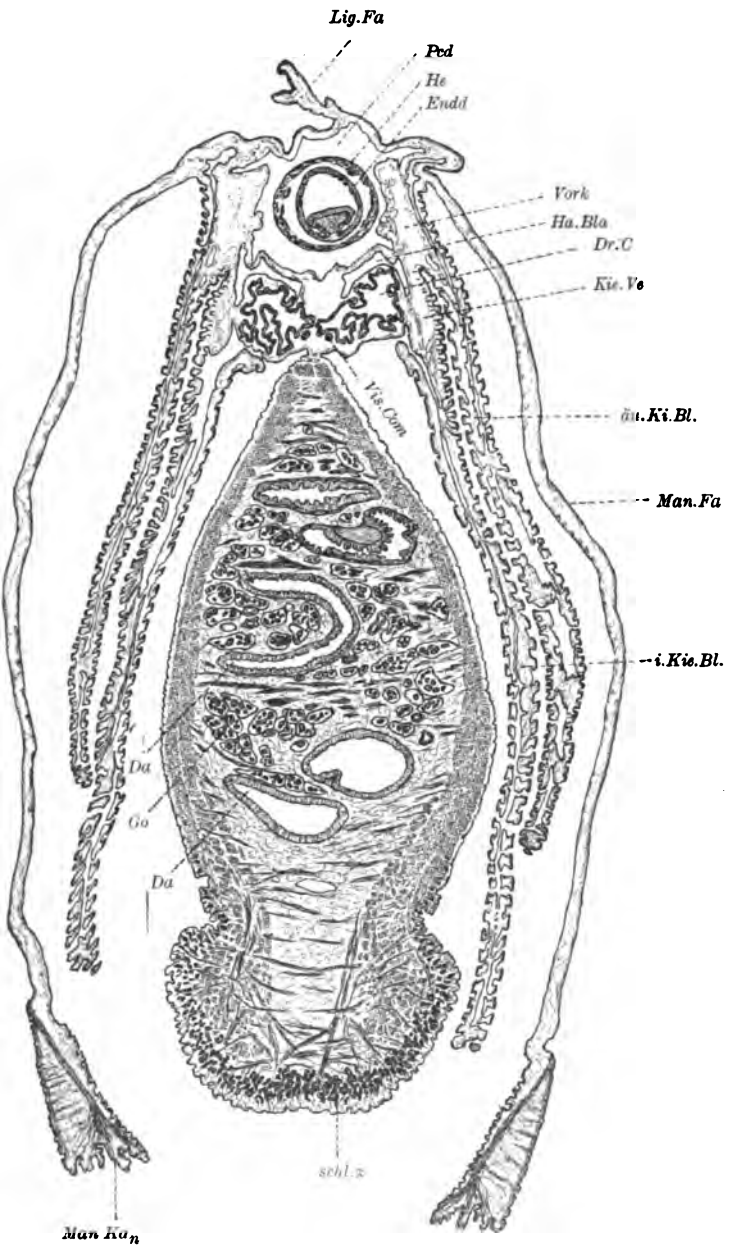

Fig. 163. *Anodonta*, Querschnitt (für Darm dargestellt).
Lig.Fa Ligmentfalte, *Man.Fa* Mantelfalte, *Man.Kan* Mantelkante, *äu.* und *i.Kie.Bl* äußeres und inneres Kiemenblatt, *Da* Mitteldarm, *Endd* Enddarm, *He* Herz, *Vork* Vorkammer, *Kie.Ve* Kiemenvene, *Vis.Com* Visceralcommissur, *Ha.Bla* Harnblase, *Dr.C* Drüsenkanal des Nephridiums, *Go* Gonade, *schl.* Schleimzellen, *Pcd* Pericard.

basalen Zellhälfte, ist länglich, färbt sich stark und enthält einen Nukleolus. Distal treten Basalkörner scharf hervor. Während sie bei Betrachtung der breiten Zellfläche eng aneinander schließen, liegen sie rechtwinklig dazu lockerer und sind dann leicht einzeln zu unterscheiden. Ihre Zugehörigkeit zu den Wurzelfibrillen einerseits, andererseits zu den Wimpern ist mit Sicherheit festzustellen. Kleine Wimperbulben in geringem Abstand, sowie eine zarte innere Körnerreihe sind zu unterscheiden, Schlußleisten gleichfalls. Von besonderem Interesse ist das Vorkommen eines Kragens. Seine Höhe ließ sich nicht völlig genau feststellen, doch beobachtet man ihn selbst an Stellen, wo die Membran sich vom Konus, wohl infolge reicher Erfüllung der Zellen mit Nährsubstanzen, weit abhebt, deutlich in Verlängerung der Membran. Es sitzen den Schlußleisten nicht einzelne kurze Wimpern (Apathy) auf, sondern zarte Membranen, die in Höhe und Tiefe laufen und jedenfalls selbst von verklebten Fäden gebildet werden.

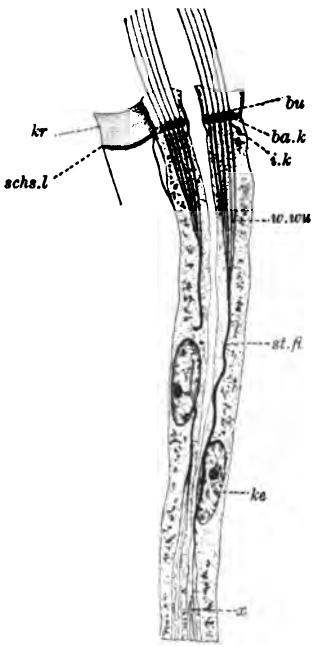

Fig. 164. *Anodonta mutabilis*, Nährzellen.
kr Kragen, *schs.l* Schlußleisten, *bu* Bulbus, *ba.k* Basalkörner, *i k* inneres Korn, *w.wu* Wimperwurzel, *st fi* Stützfibrille, *x* Auflösung derselben basal, *ke* Kern.

An den Nährzellen wurde durch Experiment festgestellt, daß die abgetrennten Wimpern nur dann schlagen, wenn die Basalkörner an ihnen anhaften (Peter). Der Konus verändert bei Isolation seine Form nicht, erscheint also nicht kontraktil, sondern als eine Stützbildung (Peter).

Über die Schleimzellen ist wenig Besonderes auszusagen. Das Sekret beschränkt sich auf die distale Zellhälfte (Becher); der Kern liegt basalwärts.

Zwischen allen Zellen finden sich meist geräumige Intercellularlücken, in denen häufig Lymphzellen, manchmal in beträchtlicher Menge, vorkommen.

Leber (*Helix pomatia*).

Die Leber von *Helix* ist ein voluminöses Organ, das das Ende des in der Schale gelegenen Eingeweidesackes vorwiegend einnimmt. Es besteht aus drei Lappen, welche den Dünndarm umhüllen und mit weiten Ausführgängen in dessen Anfangsteil einmünden. Jeder Gang verzweigt sich außerordentlich reich und läuft in eine Menge kurzer Tubuli aus; die Leber ist demnach eine verzweigte tubulöse Drüse. Es wird hier nur auf den feineren Bau der Tubuli eingegangen; die Pleura samt Gefäßen und Nerven, die nichts besonderes zeigt, bleibt unberücksichtigt.

Das Epithel der Tubuli (Fig. 165) ist ein einschichtiges, ungleich hohes und erscheint daher auf dem Querschnitt schwach papillenartig vorgewulstet. Es besteht aus dreierlei Zellen, aus Leberzellen,

Fermentzellen und Kalkzellen. Die Leberzellen sind zylindrisch geformt und etwa drei- bis viermal so lang als breit; sie zeigen einen sehr niedrigen Stäbchensaum, sind durch Schlußleisten verbunden und besitzen ein locker struiertes Sarc, in dem der Kern basalständig liegt. Zwei Arten von Körnern sind im Sarc zu unterscheiden: kleine, die sich mit Eosin rot tingieren, und größere (sog. Enterochlorophyll) von gelbgrüner Eigenfarbe, die oft in Masse in der ganzen Zelle angehäuft sind. Beiderlei Körner finden sich auch gemeinschaftlich im Lumen, nicht selten unter Bildung runder Ballen, in denen sie untereinander gemischt sind. Der Kern ist von mäßiger Größe und reich an Nucleom, das ihn ziemlich dicht erfüllt.

Die Leberzellen besitzen nutritorische Funktion, da sie Fette und andere durch den Mund eingeführte Nährstoffe zu resorbieren vermögen (Biedermann & Moritz, Cuénot). Die Körner der ersten Art sind wohl aufgenommene Nährstoffe oder deren Derivate, die gelbgrünen Körner werden von Enriques als echte Chlorophyllkörner, die gleichfalls mit der Nahrung aufgenommen werden, von Mac Munn u. a. dagegen nur als dem Chlorophyll verwandte Substanzen aufgefaßt.

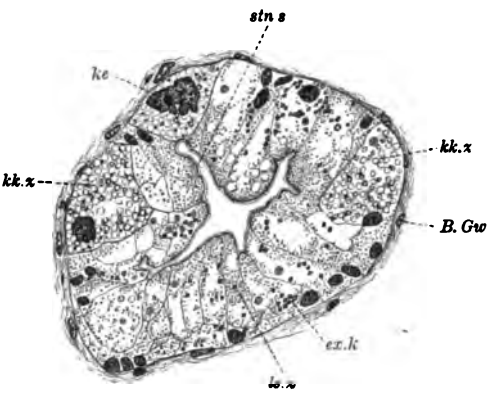

Fig. 165. *Helix pomatia*. Querschnitt eines Lebertubulus.

le.z Leberzelle, *ex.k* Exkretkörner, *kk.z* Kalkzelle, *ke* polymorpher Kern einer solchen, *B.Gw* Bindegewebe, *stn.s* Stäbchensaum.

Die Fermentzellen zeigen formal eine auffallende Ähnlichkeit mit den entsprechenden Elementen der *Astacus*leber. Sie bilden im reifen Zustande runde Blasen, die mit einem kurzen dreieckigen Stil an der Grenzlamelle anhaften und den platten Kern am Übergang zur Blase zeigen. In der Blase findet sich eine helle Flüssigkeit und ein großer Fermentballen von ähnlich gelbgrüner Färbung wie das Enterochlorophyll der Leberzellen, der sich aber im Gegensatz zu letzterem mit Osmiumsäure rasch und stark schwärzt. Er stellt ein Bläschen vor, das selbst wieder vakuolige Struktur und einen flüssigen Inhalt aufweist, und entsteht durch Zusammenfluß kleinerer Bläschen, die einzeln in der zunächst schlanken Zelle auftreten, aber rasch an andere sich anlegen und nach und nach innig untereinander verschmelzen. Durch Platzen der Vakuole gelangt der Sekretballen ins Tubuluslumen und von hier durch den Darm nach außen. Es gibt zwei Arten von Fermentzellen, gemäß dem verschieden färberischen Verhalten bei Injektion von Farbstoffen intra vitam.

Die von Barfurth entdeckten Kalkzellen liefern phosphorsauren Kalk (was indessen von Enriques bestritten wird). Man erkennt in ihnen runde Körner mäßiger Größe, die sich zunächst mit Hämatoxylin lebhaft blau färben, später aber farblos bleiben und sich reichlich in den Gerüstmaschen des Sarcs verteilen. Sie zeigen an den Präparaten

selten lebhaften Glanz, sind oft überhaupt nicht nachweisbar. Beim ersten Auftreten sind sie sehr klein; später gleichen sie Bläschen mit dünner färbbarer Rinde. Außer durch diese eigenartigen Körner zeichnen sich die Zellen noch in zweierlei Hinsicht charakteristisch aus. Sie haben eine niedrig konische Form, sitzen mit breiter Basis der Grenzlamelle auf und scheinen das Tubuluslumen nicht immer zu erreichen. Ferner besitzen sie stets einen auffallend großen Kern von unregelmäßig gelappter Form, der sehr reich an Nucleinkörnern ist und auch einen großen Nucleolus enthält. Nicht selten ist Kernzerfall zu konstatieren. Manche Kalkzellen enthalten bis fünf kleinere Kerne.

Niere (*Helix pomatia*).

Die Niere von *Helix* ist ein voluminöses Organ, das an der Decke des Lungensackes (Fig. 166) in unmittelbarar Nähe des Herzbeutels (Perikard) liegt. Ein unscheinbares Nephrostom führt aus dem letzteren in den Nephridialkanal, welcher einen weiten Sack (Nierensack) bildet, der durch reichlich entwickelte, weit vorspringende Falten innen abgeteilt wird. Der Sack geht über in den Ausführungsgang

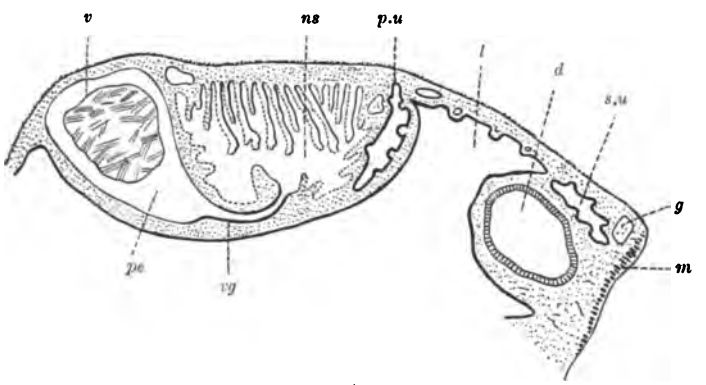

Fig. 166. Schnitt durch die Niere von *Helix pomatia*. Nach Stjasny.
v Herzventrikel, *ns* Nierensack, *pe* Pericard, *p.u* primärer, *s.u* sekundärer Ureter, *l* Lungenhöhle, *g* Gefäß, *d* Darm, *vg* Verbindungsgang vom Nephrostom zum Nierensack, *m* Muskeln.

(primärer Ureter), der neben ihm, dem Enddarm zugewandt, zurückverläuft und sich jenseits desselben in den sekundären Ureter, der längs des Enddarms zum Nephroporus verläuft, fortsetzt. Eine früher mehrfach angegebene Harnblase existiert nicht (Stjasny).

Hier wird allein das charakteristische Epithel des Nierensackes betrachtet. Es besteht aus zylindrischen Nephrocyten (Fig. 167) von geringer Höhe mit basalständigem Kerne und großer distaler Exkretvakuole, die gewöhnlich ein Konkrement von beträchtlichem Umfange enthält. Manchmal liegt das Konkrement direkt im Sarc eingeschlossen, was sich nach Cuénot aus Wassermangel im Organismus, bei Tieren, die an trockenen Orten leben, erklärt. Durch Injektion von wässerigen Flüssigkeiten in die primäre Leibeshöhle wird die Bil-

dung der Vakuolen ermöglicht. Jedes Konkrement besteht aus einer organischen Grundlage und enthält Harnsäure. Die organische Grundlage wird von konzentrisch geschichteten zarten Häuten und einem dichteren Kern gebildet. Die Harnsäure bedingt den intensiven Glanz und die radialfaserige Struktur der Konkremente. Sie werden durch Eröffnung der Vakuolen ausgestoßen und gelangen in unverändertem Zustande nach außen (CUÉNOT). Nach KOWALEWSKY färben sie sich mit Indigocarmin blau; indessen zeigt das Exkret der Niere, nicht wie man, diesem Befund entsprechend, erwarten sollte, eine alkalische, sondern eine stark saure Reaktion (CUÉNOT).

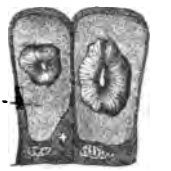

Fig. 167. *Helix pomatia*, Nierenzellen.
ex.v Exkretvakuole.

Zwitterdrüse von *Helix pomatia*.

Die in die Leber eingebettete Zwitterdrüse von *Helix* ist ein günstiges Material zur Untersuchung der Samenbildung, mit der wir uns hier vor allem beschäftigen wollen. Sie besteht aus vielen sich verästelnden Schläuchen, die sich im Zwittergang vereinigen und an denen man außen eine Tunica (Pleura), innen das Epithel und im Lumen reifende und reife Spermiengruppen (Spermogennen) unterscheidet; die Eier liegen entweder im Epithel oder auch im Lumen einzeln verstreut. Über letztere wird zum Schluß ausgesagt werden.

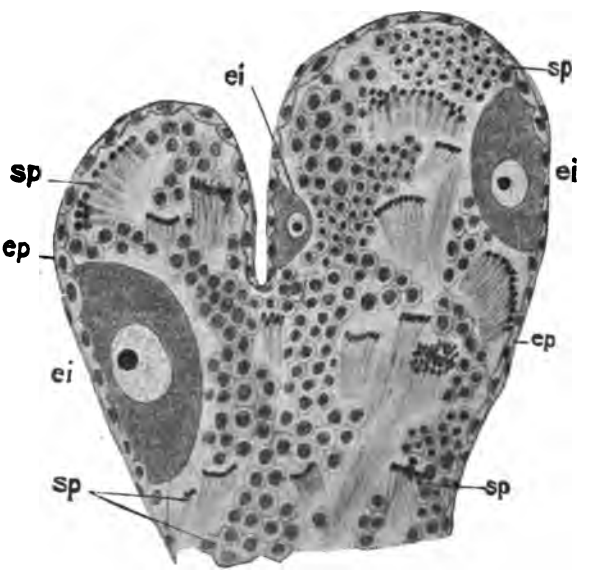

Fig. 168.
Ein kleines Stück der Zwitterdrüse von *Helix* im Durchschnitt. Aus KORSCHELT und HEIDER.
ei Oocyten, *ep* Epithel der Wandung (Keimepithel), *sp* Spermatogonien, Spermatocyten und Spermatozoen.

Epithel (Fig. 168). Im Epithel sind dreierlei Elemente zu unterscheiden: erstens die indifferenten Wandungszellen, zweitens die Basalzellen und drittens die Genitalzellen, unter denen uns hier zunächst die Ursamenzellen (Spermogonien) interessieren. Die Wandungszellen sind platte Elemente mit flachem kleinem Kern, ohne besondere auffallende Charaktere. Man trifft sie überall, vereinzelt (Fig. 169) dagegen nur die Basalzellen und Spermogonien, die beide wohl gleichen Ursprungs, d. h. von Urgenitalzellen ableitbar sind. Die Basalzellen erscheinen als echte Epithelzellen von relativ an-

sehnlichem Umfange, denen sich die Spermogonien gegen innen zu anlagern. Hierbei kommt es zu aktiven Wandungen der letzteren, an denen auf vitalen Zupfpräparaten amöboide Bewegungen beobachtet werden (PLATNER, PROWAZEK u. a.). Für die Basalzellen charakteristisch ist ein großer, äußerst chromatinreicher Kern von mannigfaltiger Form, der auch in mehrere Teile durch Amitose zu zerfallen vermag und später dem Untergang verfällt. Neben den dicht gehäuften Chromatinkörnern finden sich auch mehrere Nucleolen; das Sarc enthält in dem hügelig ins Lumen der Gonade vorspringenden Abschnitt, an den sich die Spermogonien anheften, verschieden gestaltete Körnchen von gelblicher Farbe. Ihrer funktionellen Bedeutung nach sind die Basalzellen Nährelemente für die Samenzellen und derart vergleichbar den entsprechenden alimentären Zellen der übrigen Tiergruppen, z. B.

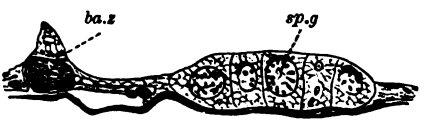

Fig. 169. Spermogonien *(sp.g)* und Basalzelle *(ba.z)* aus Zwitterdrüse von *Helix*. Nach PROWAZEK.

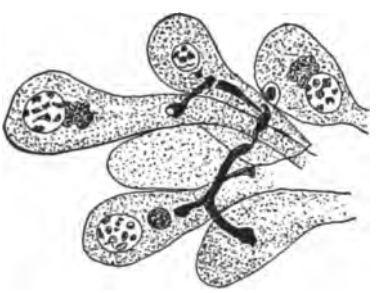

Fig. 171. *Helix pomatia*, Zellkoppel der Spermogonien. Nach BOLLES LEE.

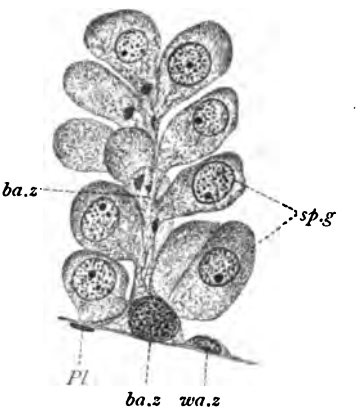

Fig. 170. *Helix pomatia*, Spermogenne. *sp.g* Spermogonien, *ba.z* Basalzelle, *wa.z* Wandungszelle, *Pl* Pleurakern.

den VERSON'schen Zellen der Insekten und den SERTOLI'schen Zellen der Säuger. Über ihre Umbildung in den Zytophor der reifenden Spermogonien siehe bei Spermatiden.

Spermogonien. Die an die Basalzelle, gegen das Lumen der Gonade hin angelagerten Ursamen stehen in direktem Zusammenhange mit jener und machen hier eine Anzahl von Teilungen durch, die zur Bildung einer umfangreichen Spermogenne (Fig. 170) führen. Bei den Teilungen bleiben die Tochterelemente in Verbindung und erscheinen dann trauben- oder ährenartig einer gemeinsamen Stielbildung, die von der Basalzelle entspringt, angeheftet. Im Stiel unterscheidet man neben feinen Fasern, die als Plasmadifferenzierungen aufzufassen sind, die sog. Zellkoppeln (Fig. 171, ZIMMERMAMN), die Spindelrestkörper repräsentieren (BOLLES LEE). Bei der Teilung erhält sich in einer gemeinsamen Sarcmasse (Stiel) die Zentralspindel als kompaktes Band, das an den Zellgrenzen eine als Zwischenplatte zu deutende Verdichtung aufweist. In den Spermogonien beobachtet man folgende Strukturen. Im abgerundeten, von der Basalzelle abgewendeten Zellteil liegt der

rundliche Kern, dessen Aussehen ein sehr mannigfaltiges ist (siehe unten). Zwischen ihn und die Kapsel schiebt sich eine kleine Sphäre, das sog. Idiozom, in dem ein paar kleine Zentralkörper, ein Diplosom, nachweisbar sind und das eine dichtere Struktur als das übrige Plasma aufweist. Überall im Sarc finden sich unregelmäßig gezackte Granulationen, sog. Mitochondrien, die an Sublimatpräparaten am besten bemerkbar sind (PROWAZEK). Sie bilden zum Teil auch kurze Schleifen (Chondriomiten), die sich dem Idiozom peripher anlegen, es derart kapselartig einhüllend (POPOFF).

Der Teilungsvorgang der Spermogonien ist gegenüber den komplizierteren Verhältnissen bei den Spermocyten 1. Ordnung (siehe unten) ein einfacher. Es sei bemerkt, daß in der sonst vorzüglichen Schilderung des Vorganges bei BOLLES LEE irrtümlich Stadien, die den Muttersamen zugehören, auf die Ursamen bezogen sind, so z. B. das Synapsisstadium. Die Spindelfigur entsteht, indem die Sphäre (Idiozom) sich teilt, beide Hälften, die einen einzelnen, sich etwas vergrößernden Zentralkörper enthalten, und seitwärts in opponierte Stellung an die Kernmembran zu liegen kommen, eine Strahlung entwickeln, während zugleich bei Auflösung der Membran die Spindelradien auftreten, die von den Polen (Zentralkörpern) zu den in einer Äquatorialplatte sich anordnenden Kernschleifen (Miten) verlaufen. Im Kern kommt es während der Prophase zur Ausbildung eines Knäuelfadens von ziemlicher Dicke und lockerer Anordnung, der eine Längsspaltung gewöhnlich deutlich erkennen läßt und wohl bereits in die 24 Schleifen (Miten), die in die Spindelfigur eintreten, gegliedert ist. Nach Auflösung der Kernmembran unterscheidet man in der Aequatorialplatte (Fig. 172 *A*) die einzelnen Schleifen als kurze, leichtwinklig gekrümmte, also typisch schleifenförmige Elemente, an welche die Zugfasern inserieren. Bei Beginn der Metakinese (Anaphase) zerfällt jede Schleife in beide Tochterelemente, die nun durch die Zugfasern nach den Spindelpolen hin verlagert werden (Tochtersterne, Fig. 172 *B*). Dabei tritt die vom Kern sich ableitende Zentralspindel hervor, deren Elemente von einem Pol zum anderen verlaufen. Sie ist es, die bei Umbildung der Tochtersterne in neue ruhende Kerne, während zugleich die Strahlung verschwindet und die Zelle sich teilt, die Verbindung beider Tochterzellen wahrt und als Spindelrestkörper in der Koppel sich dauernd erhält.

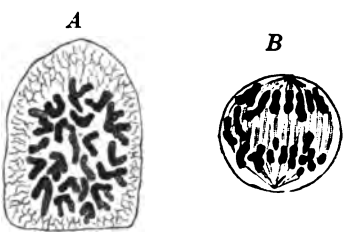

Fig 172. Spermogonienteilung. Nach B. LEE. *A* Aequatorialplatte, *B* Anaphase.

Spermocyten. Die letzte Spermogonienteilung führt zur Bildung der Spermocyten 1. Ordnung (Muttersamen), die zunächst sehr sarcarm erscheinen, bald aber den Zellkörper durch Wachstum ansehnlich vergrößern. In Hinsicht auf das Sarc liegen keine wesentlichen Unterschiede zu den Spermogonien vor, dagegen sind die in der langdauernden Prophase sich abspielenden Kernvorgänge wesentlich anderer Art. Aus dem ruhenden Kerngerüst entwickelt sich ein charakteristisches Stadium, das durch feine starre Miten, die sich gruppenweis dicht zusammenlegen, ausgezeichnet ist. Es kommt zur Vereinigung

von je zwei dieser elementaren Miten, zu Doppelmiten, welcher Konjugationsvorgang (Fig. 173) sich im Synapsisstadium vollendet, d. h. in einem Stadium, das alle Miten am Polfeld zu einem dichten Knoten (Mitamma) (Fig. 174) zusammengedrängt zeigt. Die Doppelmiten zeigen die freien Enden der Sphäre zugewendet und am Nucleolus (oder dessen selbständigen Teilstücken) befestigt, während die Schleifenwinkel ins Kerninnere vorragen. Bei Lockerung des Knäuels verteilen sich die nun völlig gesondert vorliegenden Doppelschleifen, deren nur 12, also die Hälfte der Normalzahl, vorhanden sind, im ganzen Kern und lassen ihre

Fig. 173. Konjugation der Miten im Muttersamen. Nach B. Lee.

Fig. 174. Synapsisstadium. Nach B. Lee.

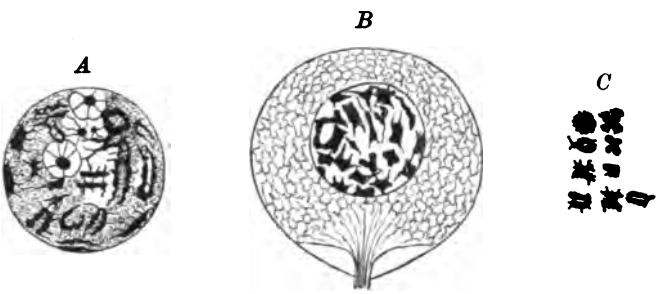

Fig. 175. Entstehung (*A* u. *B*) der heterotypischen (Doppel-)Miten (*C*). *A* u. *B* nach B. Lee, *C* nach Prowazek.

Fig. 176. Mutterstern der Muttersamen. Nach B. Lee.

Fig. 177. Mutterstern der Tochtersamen. Nach B. Lee.

abweichende Struktur gut erkennen (Fig. 175). Sie sind relativ kurz und deutlich aus zwei Komponenten bestehend, die sich spiral umwinden und stachlige, rauhe Konturen haben. Sie verkürzen sich zu ringartigen, nicht selten auch kompakten Gebilden, die mehr oder weniger deutlich aus vier Teilen bestehen (sog. Tetraden). In die Aequatorialplatte der ersten Reifeteilung treten derart 12 vierteilige Chromosomen ein, deren jedes auf zwei Miten der Spermogonienteilung zu beziehen ist

(Prowazek). Im Vorstadium hat also eine Verschmelzung von Miten stattgefunden, die als Pseudoreduktion der Schleifenzahl bezeichnet wird (Häcker). Ob in der Anaphase (Fig. 176) Längsteilung (Aequationsteilung) oder Querteilung (Reduktionsteilung) statthat, konnte nicht entschieden werden.

Die aus den Tochtersternen sich entwickelnden Kerne der Spermocyten 2. Ordnung (Tochtersamen) bewahren die 12 übernommenen Miten (Fig. 177), die als Doppelschleifen (Dyaden) aufzufassen sind; es entsteht kein ruhendes Kerngerüst, nur nehmen die Schleifen vorübergehend unregelmäßige Begrenzung an. Unmittelbar folgt die zweite Reifeteilung, bei der die Doppelelemente halbiert werden, so daß jeder Tochterzelle — jeder Spermatide — 12 einfache Schleifen zukommen. Falls also die erste Reifeteilung keine Reduktionsteilung darstellt, muß es für die zweite Teilung gelten.

Spermatiden. In den jungen Samen, die aus der zweiten Reifeteilung hervorgehen, kommt es zu eigenartigen Vorgängen (Fig. 178) am Kern und Sarc, die die Ausbildung der reifen Samen (Spermien) vermitteln. Zunächst erfolgt innerhalb der neu auftretenden Kernmembran eine Verdichtung des Nucleoms zu einem kompakten runden Körper, was mit Ausstoßung des Kernsaftes in Form einer Vakuole (Fig. 179 *A*) verbunden ist. Gleichzeitig wird die Sphäre, in der sich wieder ein Diplosom befindet, verlagert und zwar kommt sie in der verkleinerten Zelle abgewendet von der Zellkoppel, also in eine der früheren opponierte Stellung zu liegen. Das Diplosom tritt ganz an die Zellperipherie,

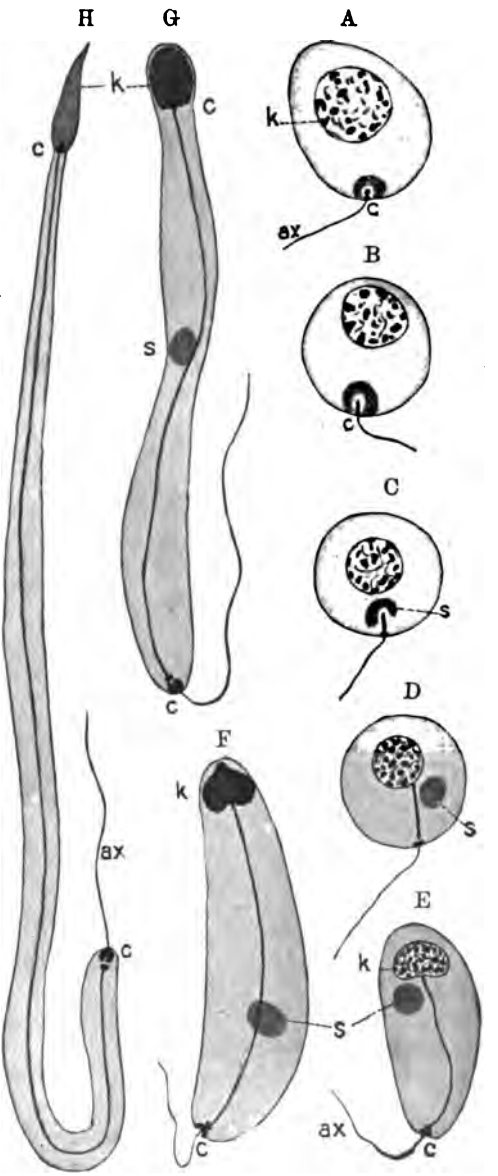

Fig. 178. Spermatiden von *Helix pomatia* in verschiedenen Stadien der Ausbildung nach v. Korff.
ax Achsenfaden, *c* Centren, *s* Sphäre, *k* Kern. Aus Korschelt und Heider, Lehrb. d. vergl. Entwickelungsgesch.

schüsselartig von der Sphäre umlagert. Es geht nun aus dem einen — inneren — Zentralkorn ein Stäbchen hervor, das gegen den Kern hin vorwächst, hierbei die Sphäre ganz bei Seite schiebt und sich mit seinem inneren Ende in den muldenartig eingetieften Kern etwas einsenkt; der andere — äußere — Zentralkörper bildet sich zu einem Ring um und umgibt den proximalen Teil des feinen Endfadens, der wie eine Geißel aus der Zelle hervorwächst. Später gliedert sich von ihm noch ein kleiner innerer runder Körper ab, der dem allmählich sich verdickenden Axenfaden (Stäbchen) anhaftet.

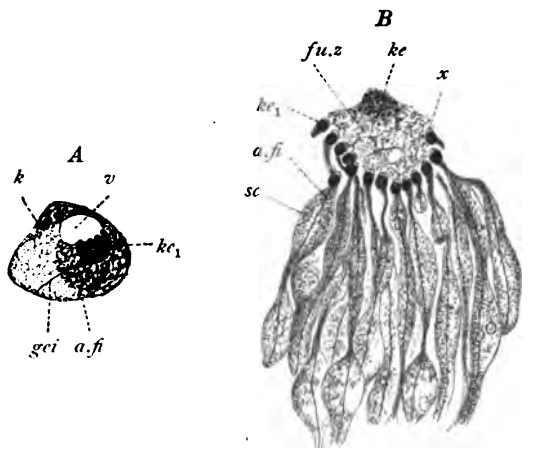

Fig. 179. Stadien aus der Spermatidenreifung. *A* Ausstoßung des Kernsafts, *B* freie Spermogenne.
k Körner, *v* Vakuole, *ke* degenerierender Kern der abgelösten Basalzelle (*fu.z*), ke_1 Kern des Spermatids, *a.fi* Axenfibrille, *gei* Geißel, *sc* Sark, *x* Spitzenteil des Kopfes.

Diesem ersten Schritt in der Ausbildung der Spermatide folgt ein zweiter, der hauptsächlich durch das Längenwachstum des Zellleibs charakterisiert ist. Ursache ist jedenfalls das Wachstum des Achsenfadens, um den herum sich alles Sarc, mitsamt der Mitochondren, als Schwanz des Spermions ansammelt. Der kompakte Kern kommt an das innere Ende der Zelle zu liegen und erscheint in das Sarc der Basalzelle leicht eingesenkt. Er gewinnt zuerst herzförmige, dann längliche Gestalt, während zugleich an seinem Innenende die Membran vom Nucleom sich leicht abhebt und unter Anteilnahme eines kleinen Chromatinkörpers (oder Nucleolarkörpers?) den Spitzenteil des Spermatozoenkopfes liefert. Die Sphäre, die bei anderen Tierformen zur Bildung des Spitzenstückes Verwendung findet, bleibt hier unbeteiligt und geht im Mittelstück ihrem Untergang entgegen.

Das ausgebildete Spermion besteht aus einem schlanken Kopf mit fein auslaufendem Spitzenteil und aus dem Schwanz, der im Innern den Achsenfaden enthält und in den Endfaden, der vom distalen Zentralkörper ausgeht, verläuft. Während der letzten Reifungsperiode hat sich die Basalzelle mit dem in sie eingesenkten Spermienpacket (Spermogenne) vom Epithel abgelöst (Fig. 179 *B*) und repräsentiert nun den sog. Cytophor, eine rundliche Sarkmasse, in der der Kern degeneriert ist. Spermogenne mit Cytophor kommen ins Innere des Genitalschlauches zu liegen und werden allmählich gegen den Zwittergang hin verlagert.

Eibildung. Weitaus einfacher als die Spermogenese gestaltet sich die Oogenese, betreffs welcher hier auch nicht auf die feineren Kernvorgänge geachtet werden soll. Man trifft die wachsenden Eizellen (Fig. 168) allenthalben in den Genitalschläuchen, wo sie, gleich den

Samenzellen, aus Urgenitalzellen hervorgehen. Von letzteren leiten sich auch Elemente ab, die man an der freien, dem Lumen zugewendeten Eifläche gewöhnlich vorfindet und die mit dem Eisarc verschmelzen (Fig. 180); sie sind als Nährzellen aufzufassen. Im großen bläschenförmigen Kern entwickelt sich ein ansehnlicher Keimfleck, der nach den Untersuchungen von OBST (mittelst Färbung mit Boraxkarmin und Methylgrün) sich als echter Nucleolus, d. h. aus acidophilem Paranuclein bestehend, erweist. Immerhin ist auch eine Neigung zur Aufnahme basischer Farbstoffe unverkennbar, so daß für den Nucleolus das gilt, was im allgemeinen Teil über die Eizellnukleolen überhaupt gesagt wurde. Erwähnt sei, daß bei manchen Gastropoden (und Lamellibranchiern) ein oder zwei Nebennucleolen im Anschluß an den Hauptnucleolus auftreten, die als nur schwach und abweichend färbbare Abbauprodukte des letzteren aufzufassen sind. — Neben dem Nucleolus und dem spärlich vorhandenen Nucleom findet sich im Eikern noch eine oxyphile Granulation, die gleichfalls für Eikerne charakteristisch ist (siehe allg. Teil).

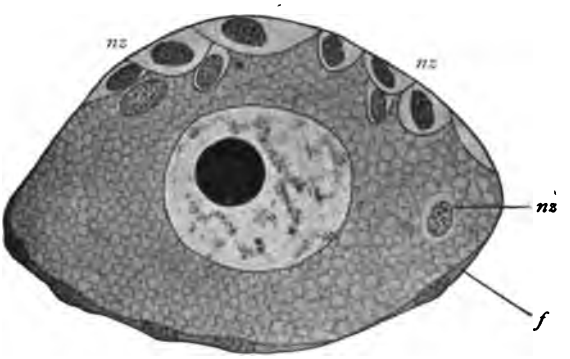

Fig. 180. Eierstocksei von *Helix pomatia*, mit umgebenden Follikel- und Nährzellen (nach P. OBST). *f* Follikelepithel, *nz* Nährzellen. Aus KORSCHELT und HEIDER.

---

18. Kurs.

Scoleciden.

Von niederen Würmern seien zwei Vertreter gewählt: ein Nematode (*Ascaris megalocephala*) und ein Platode (*Dendrocoelum lacteum*). Den Übersichten reihe ich sofort die Besprechung einer Anzahl der interessantesten Organe an.

Ascaris megalocephala (Nematoden).

Übersicht.

Betrachtet wird der Querschnitt der vorderen Körperregion (Fig. 181) vor den Genitalschläuchen. Der ungeschrumpft kreisrunde völlig glatte Schnitt zeigt außen das Epiderm mit auffallend dicker Cuticula, in welcher verschiedene Lagen zu unterscheiden sind; das Epithel bildet

eine relativ dünne Zellschicht (sog. Subcuticula), deren Bau ein sehr komplizierter und schwierig zu deutender ist. Zu unterscheiden sind hauptsächlich eingelagerte Stützfibrillen von langem gewundenem Verlauf und dazwischen verstreute Kerne. Das Epiderm ist an vier in genau gleichen Abständen gelegenen Streifen zu Wülsten verdickt, die gegen das Innere vorspringen und entsprechend welchen der Schnitt orientiert werden kann. Man unterscheidet die zwei breiten Seitenwülste (sog. Seitenlinien) und die zwei schmalen, am Ursprung halsartig dünnen, gegen innen hin leicht kolbig geschwellten Medialwülste (sog. Mediallinien), deren ventraler meist etwas dicker ist als

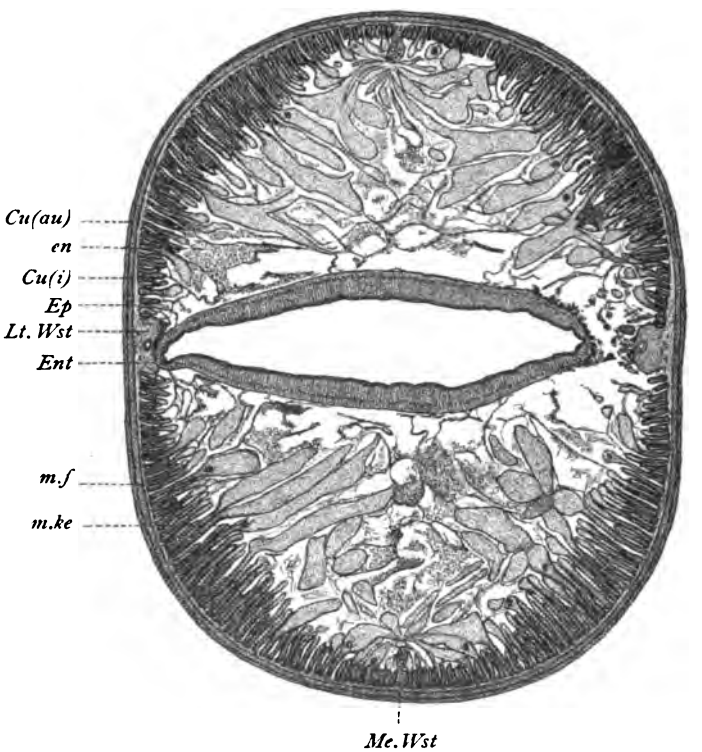

Fig. 181. *Ascaris megalocephala*, Querschnitt.
Cu(au und *i)* Cuticula, äußere und innere (Faser-)Lage, *Ep* Epiderm, *Lt. Wst* Lateralwulst, *Me. Wst* Medialwulst, *Ent* Enteroderm, *m f* Muskelfaser, *m ke* Kern einer solchen, *en* Enchym, von Bindelamellen durchsetzt. An den rechtsseitigen Lateralwulst stoßen Zweige einer büschelförmigen Zelle an.

der dorsale. Die Medialwülste umschließen im verdickten inneren Bereiche einen Nervenstamm; selten liegt auch, gegen außen hin, eine große Nervenzelle eingebettet. In den Seitenwülsten ist medial und gegen einwärts hin der Durchschnitt des dickwandigen Nierenkanals, medial und gegen auswärts hin der Querschnitt einer Zellreihe wahrzunehmen, die sich als lichter schmaler Raum gegen innen zu verbreitert, in seitliche Zipfel auszieht und ab und zu mit einem Kerne ausgestattet ist. Neben dieser Zellreihe fallen leicht Gruppen kleiner Kerne auf, je eine rechts und links, die manchmal fehlen. Ferner enthalten die Seitenwülste jederseits den Querschnitt einer Nervenfaser

(Seitenwulststämme). In der Nähe der Seitenwülste liegt jederseits im niedrigen Epiderm, dicht an der Muskulatur, der Querschnitt eines nur aus zwei oder drei Fasern bestehenden Nervenstammes (Sublateralstämme); gegen rückwärts werden die Fasern in die Seitenwülste selbst verlagert (HESSE). Schließlich sind ab und zu einwärts im Epiderm Anschnitte von Kommissuren getroffen, welche ringförmig die Medial- und anderen Stämme verbinden. Merkwürdigerweise findet sich auf der rechten Seite mindestens die doppelte Zahl von Kommissuren als links (HESSE).

Im Innern des Querschnittes liegt das Enteron, in Form eines dorsoventral abgeplatteten breiten Bandes, das sich zwischen den Seitenwülsten ausspannt. Es wird von einem hohen eintönigen Epithel gebildet.

Das Füllgewebe zeigt eine sehr bemerkenswerte Ausbildung. Die Muskulatur besteht allein aus einer äußeren Längsmuskellage, die sich an das Epiderm anlegt. Das Bindegewebe besteht nur aus dünnen Bindesubstanzlamellen, die sich an Epiderm Muskulatur und Enteron anlegen und sehr wenig Zellen umschließen. Die Längsmuskellage stellt die Somatopleura dar; Muskulatur der Splanchnopleura fehlt dagegen vollständig und nur eine dicke Grenzlamelle sondert das Enteron vom Plerom, das von dem erwähnten Enchym-Grundgewebe, ohne die geringste Beimischung von Muskulatur, gebildet wird.

Charakteristisch ist die Längsmuskulatur entwickelt, deren voluminöse, dabei schmale und hohe Fasern wie die Blätter eines Buches in einer Schicht nebeneinander stehen. Aus dem kontraktilen Fibrillenmantel jeder Faser quillt im mittleren Bereich ein mächtiger Zellkörper wie ein Bruchsack hervor. Er enthält an seiner Ursprungsstelle den Kern und giebt sog. nervöse Fortsätze ab, die zu den Medial- oder Sublateralstämmen der gleichen Körperhälfte hinziehen und mit den Nervenfasern derselben in Kontakt treten (ROHDE). Die Zellkörper und die zum Teil enorm langen Fortsätze erfüllen einen großen Teil des Querschnitts; der Rest gegen den Darm hin wird von den Grundlamellen und ihrem flüssigen, körnchenführenden und verschiebbaren Enchym eingenommen.

Über die Lage der paarigen Nierenkanäle in den Seitenwülsten wurde schon ausgesagt. An Schnitten durch die vordere Körperregion sind gelegentlich riesige Zellen getroffen, die im Bindegewebe zwischen Darm und Seitenwülsten liegen und deren im ganzen vier, zu zwei Paaren geordnet, vorkommen (büschelförmige Körper). Der umfangreiche, in longitudinaler Richtung gestreckte Zellkörper umschließt einen kolossalen ellipsoiden Kern und gibt mächtige Fortsätze ab, die sich am Darm und an den Muskelzellkörpern ausbreiten und die Bindelamellen auseinander drängen. Die Fortsätze tragen kleine grobkörnige Anhänge von kugliger Form, die injizierte Farbstoffe aufnehmen (NASSONOFF). Im Innern der Fortsätze und des Zellkörpers verlaufen Fibrillen, die sich mit Eisenhamatoxylin intensiv schwärzen. Ihrer physiologischen Bedeutung nach sind die büschelförmigen Zellen als Lymphzellen mit phagotischer Funktion aufzufassen.

Auf Schnitten durch die Genitalregion, die reichlich zwei Drittel der Körperlänge einnimmt, liegen neben dem Darm, welcher hier eine unregelmäßige und wechselnde Querschnittsform zeigt, zahlreiche Anschnitte der zwei weiblichen oder des einen männlichen Genital-

schlauchs, die in langgestreckten Windungen den pleromalen Raum durchsetzen. An ausgewachsenen Weibchen vor allem ist die Muskulatur samt ihren Zellbäuchen und nervösen Fortsätzen in der Genitalregion stark reduziert und von den Bindelamellen bleiben nur so spärliche Reste erhalten, daß es zur Entwicklung einer primären Leibeshöhle kommt. Genaueres über die Gonaden siehe im betreffenden Kapitel.

Epiderm.

Das Epiderm ist in bemerkenswerter Weise ausgebildet. Unter der kolossalen Cuticula, über die weiter unten ausführlich berichtet wird, findet sich eine dünne Gewebslage, die zweierlei Elemente (Fig. 182)

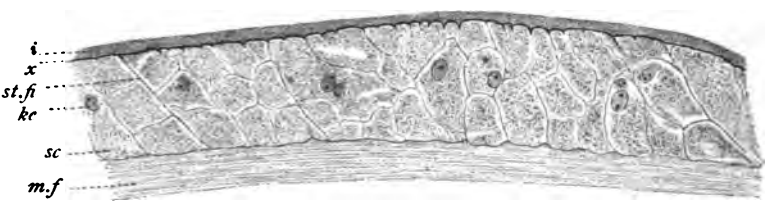

Fig. 182. *Ascaris megalocephala*, Epiderm, Längsschnitt.
i Innenlage der Cuticula, *x* Grenzmembran, *st.fi* Stützfibrillen, *ks* und *sc* Kern und Sarc des Syncytiums, *m.f* Muskelfaser angeschnitten.

unterscheiden läßt: einerseits Fibrillen, die zur Cuticula in Beziehung stehen und sich intensiv mit Eisenhämatoxylin schwärzen; zweitens eine zusammenhängende Sarcmasse, in welche Kerne eingebettet sind (Syncytium). Das Epiderm zeigt vier wulstige, gegen innen vorspringende Verdickungen (Seiten- und Medialwülste), über deren Charakteristika, hinsichtlich der Einlagerung von Nervenstämmen und Nierenkanälen, bereits in der Übersicht ausgesagt wurde. Von den genannten Wülsten ist das übrige Epiderm als Flächenepiderm zu unterscheiden. In der folgenden speziellen Beschreibung wird stets bei den einzelnen Strukturelementen vom Letzteren ausgegangen werden.

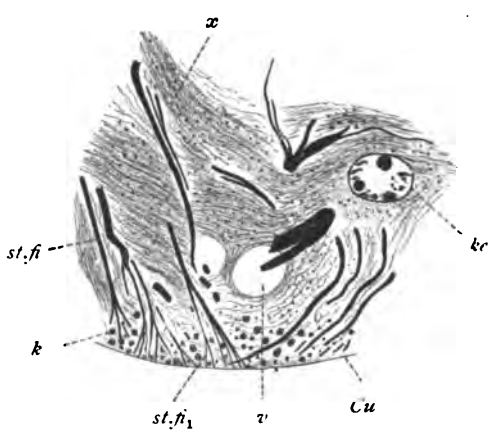

Fig. 183. *Ascaris meg.*, Anschnitt einer Mundlippe.
k Körner, *st.fi* Stützfibrillen, *st.fi*$_1$ feinste Endäste solcher, *x* Syncytium, *ks* Kern desselben, *v* Vakuole, *Cu* Grenze der Cuticula.

Stützfibrillen. Die Fibrillen des Epiderms haben durchaus den Charakter von Stützfibrillen. Um ihre Form und den Verlauf kennen zu lernen, bedarf es des Vergleichs von Längs- und Querschnitten der Haut. Zunächst lassen sich Beziehungen der Fibrillen zur Cuticula nachweisen. An die Innenlage der Letzteren treten sehr feine End-

fibrillen (Fig. 183) heran, die sich, wie es scheint, ganz gleichmäßig verteilen. Durch Vereinigung der Endfibrillen gehen primäre Stützfibrillen hervor, die das Epithel gegen vorn und rückwärts, in schräger Richtung, selten direkt abwärts steigend, durchsetzen und leicht sich windend der basalen Epidermgrenze zustreben. Sie legen sich dabei bündelweis mehr oder weniger innig aneinander und biegen an der Epithelbasis in tangentialen Verlauf um. Hier sind die Fibrillen so dicht gedrängt, daß es unmöglich ist, das Schicksal einer einzelnen zu verfolgen; besonders entsprechend jeder Muskelfaser bilden sie eine Art Fibrillenpolster, das auch in direkter Beziehung zu entsprechenden Fibrillen der Fasern steht (siehe bei Muskulatur). Viele Fibrillen biegen wieder aufwärts zur Peripherie und verschmelzen mit anderen ihresgleichen zu derberen Fibrillen (sekundäre Stützfibrillen, Stützfasern). Diese Fibrillen zweiter Ordnung sind vor allem an Längsschnitten zu studieren, wo sie in sehr schräger Richtung nach vorn oder rückwärts verlaufen, aber auch in verschiedener Epidermhöhe in longitudinalen oder zirkulären Verlauf umbiegen. Viele erreichen die Cuticula wieder, biegen aber, wie es scheint, bald unter stumpfem Winkel aufs neue basalwärts um; es ist zweifelhaft, ob sie in irgend einem Falle außen zur Endigung kommen.

Die Medialwülste (Fig. 184) erscheinen als ein Sammelpunkt von Stützfasern, die im Hals gegen einwärts, immer in seitlicher Lage, emporsteigen und sich in Umgebung des Nervenstammes in zirkulär oder schräg verlaufende Fibrillen auflösen, die, wie es scheint, hier ihr Ende finden (Stützfibrillenmantel). Zwischen den Nervenfasern des Stranges trifft man nur vereinzelt aufsteigende oder longitudinal verlaufende Fibrillen. Daß die Mantelfibrillen in die Stützfibrillen der nervösen Muskelzellfortsätze übergehen (APATHY), läßt sich nicht mit Sicherheit erweisen; eher scheint es, als wenn beiderlei Bildungen nur in Berührung mit einander träten. Am Hals der Medialwülste kommt es zu Bildungen förmlicher Fibrillennester, die an die geflechtartigen Fibrillenmäntel vieler Gliazellen erinnern.

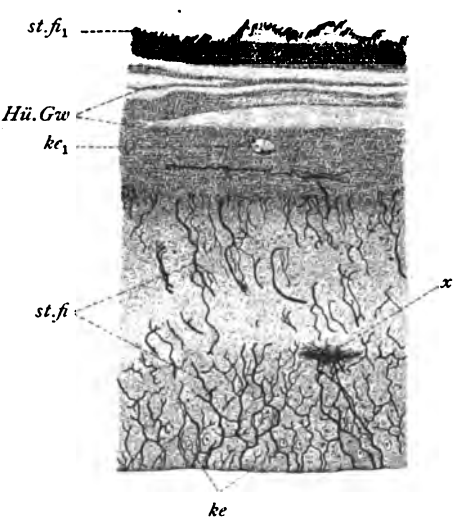

Fig. 184. *Ascaris megalocephala*, Stück eines Längsschnittes durch einen Medialwulst.

Hü.Gw Hüllgewebe, *ke* und *ke*$_1$ zugehörige Kerne (der letztere neben einer Nervenfaser gelegen), *st.fi* Stützfibrillen, *st.fi*$_1$ desgl. am freien Rande des Medialwulstes, *x* dichte Verschlingung der Fibrillen. Die Cuticula ist nicht mit dargestellt.

Ganz zurückzuweisen ist die Anschauung APATHYS, nach der die beschriebenen Stützfibrillen, denen sich noch die gleichartigen Elemente der Muskelfasern zugesellen (siehe dort), Neurofibrillen darstellen sollen. Weder stehen sie in irgend welcher Beziehung zu dem Inhalt der Nervenfasern, noch sind in diesem bis jetzt ähnlich beschaffene Neuro-

fibrillen nachgewiesen worden; sie zeigen auch niemals den spiral geschlängelten Verlauf, der für letztere charakteristisch ist, und gleichen im übrigen in allen Stücken echten Stützfibrillen, wie sie anderorts beschrieben wurden.

In die Seitenwülste (Fig. 185) strahlen auch derbe Stützfibrillen von den Seiten her ein und steigen in ihnen, gleich den zu den Wülsten zugehörigen Elementen, in schrägem Verlaufe, sich unter einander durchkreuzend, gegen einwärts hin auf, um, wie es scheint, hier ihr Ende zu finden. Eine auffallende Komplikation im Bau des Epiderms bedeutet die mediale Zellreihe jedes Seitenwulstes, die hier zu besprechen ist, da die Zellen in direkter Beziehung zur Cuticula und zu den Fibrillen stehen. Man bemerkt an der Cuticula auf dem Querschnitt des Wulsts, in medialer Lage, eine schmale, verdickte, knopfartig leicht vorspringende Stelle, von welcher ein Bündel feiner Endfibrillen entspringt, die direkt

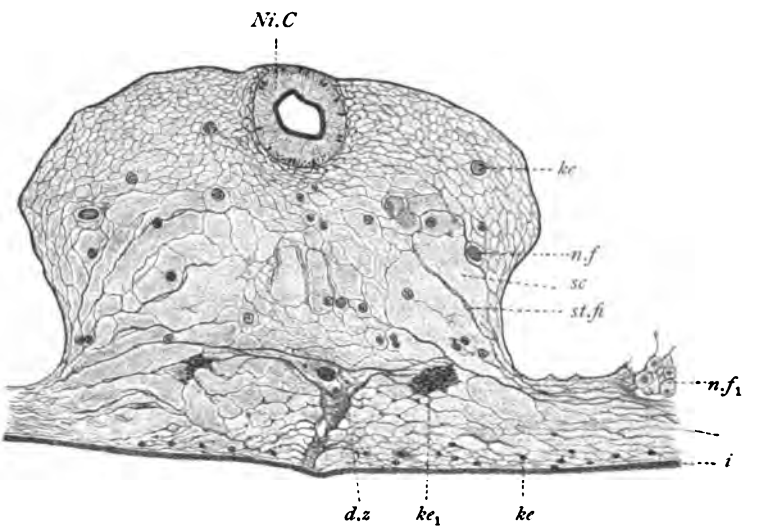

Fig. 185. *Ascaris megalocephala*, Seitenwulst, quer.
i Innenlage der Cuticula, *d.z* Deckzelle (sog. mediale Zellreihe), *Ni.C* Nierenkanal, *ke* Kerne und *sc* Sarc des Syncytiums, *ke*1 Kernnest, *st.fi* Stützfibrillen, *n.f* Nervenstamm des Wulstes, *n.f*1 desgleichen der Sublaterallinie.

nach einwärts verlaufen und sich zu dünnen primären Stützfibrillen vereinigen. Derart ergibt sich ein schlanker Zellhals, der in einiger Entfernung von der Cuticula zu einem Zellkörper anschwillt. Die Form des letzteren wechselt. Bald ist sie einfach elliptisch, mit aufrecht stehender Längsachse, bald basal verbreitert und hier in seitliche Zipfel ausgezogen. Jede Zelle läuft in Höhe und Tiefe des Schnittes weiter und bildet derart ein Septum, das durch anstoßende, nicht scharf abgegrenzte Zellen fortgesetzt wird. Im Zellkörper liegt der in der Längsachse der Zelle ellipsoid ausgezogene Kern, der alle anderen Kerne des Epiderms an Größe übertrifft und fast die Größe eines Muskelzellkerns erreicht. Er enthält einen deutlichen Nucleolus und reichlich Nucleom; in seiner Umgebung erscheint das Gerüst besonders gedrängt.

Syncytium. Das zwischen den Fibrillen gelegene Gewebe erscheint neben diesen sehr selbständig. Es füllt alle Lücken aus und ist in un-

mittelbarer Nähe der Fibrillen von heller, im übrigen Raume von deutlich feinkörniger, oft auch vakuolärer Struktur. Gelungene Präparate lassen in ihm ein feines Gerüst erkennen, daß von parallel verlaufenden, zirkulär orientierten blassen Fäden gebildet und immer sehr gleichmäßig beschaffen ist. Oft finden sich Reihen oder Gruppen von kleinen Vakuolen, die Anhäufungen heller Zwischensubstanz repräsentieren und das zarte Gerüst auseinander drängen. Die Kerne sind elliptisch, mit flach liegender Längsachse, färben sich nur schwach und enthalten fast ausschließlich nur einen Nucleolus. Nicht selten folgen sich in zirkulärer Richtung Reihen von dicht neben einander gelagerten Kernen; in anderen Fällen sind sie ziemlich spärlich verteilt; ihre Größe wechselt.

In den Medial- und Seitenwülsten ist das Bild ein etwas abweichendes. In beiden gewinnt das Syncytium an Masse gegenüber den Fibrillen. Die syncytialen Stränge, wie sie durch die Einlagerung der zirkulären Fibrillen, durch die zirkulär fädige Struktur und die Kernreihen vorgetäuscht werden, biegen in beiden Wülsten in longitudinalen Verlauf um, indem sie sich zugleich gegen die innere Wulstkontur senken. Dabei verändert sich ihr Charakter etwas. An den Medialwülsten erscheinen sie in Umgebung und innerhalb der Nervenstämme reicher an Granulationen und auch die fädige Struktur tritt deutlicher hervor; die Kerne liegen viel spärlicher, sind aber größer. Das Syncytium bildet hier ein kompaktes Hüllgewebe für die Nervenfasern, während die Stützfibrillen, wie erwähnt, fast ganz auf einen äußeren Mantel beschränkt sind. Infolge dieser Anordnung ist auch von einer Strangbildung durch das Syncytium hier durchaus nicht zu reden. Um so deutlicher dagegen scheinen longitudinale Stränge an den Seitenwülsten vorzuliegen, da auf dem Querschnitt die Anordnung der Stützfibrillen eine ziemlich regelmäßig gitterartige und innerhalb jeder Masche auch das Aussehen des Syncytiums ein auffallendes ist. Es erscheint nämlich das fädige Gerüst jedes Stranges peripher gelagert, während den Innenraum eine dichte homogene Masse einnimmt, die sich mit Eosin leicht rot färbt, bei Eisenhämatoxylinfärbung einen gelben Ton annimmt. Nur wenig locker verteilte Fäden sind innerhalb dieser wohl gallertartigen, dickflüssigen Substanz (Gallertstränge) zu unterscheiden. Auch die Kerne liegen meist peripher an den Stützfibrillen. Hier finden sich ferner spärliche Granulationen, die sich mit Eisenhämatoxylin schwärzen.

Das Aussehen der Seitenwülste variiert sehr nach der Beschaffenheit des Syncytiums, die übrigens bedeutend von der Fixierung abhängen dürfte. Vor allem der innere Bereich der Wülste bietet mannigfache Bilder, auf die hier nicht eingegangen werden kann. Die Kernverteilung ist eine lose. Indessen findet sich eine Stelle jederseits neben den Medialzellen, wo gewöhnlich zahlreiche, auffallend kleine Kerne dicht gedrängt nebeneinanderliegen (Kerngruppen). Durch Vergleich vielfacher Bilder überzeugt man sich, daß diese Kernnester zum Syncytium gehören und daß hier die Kerne degenerative Erscheinungen durchmachen. Es finden sich alle Übergänge zwischen den normalen bläschenförmigen, hellen Kernen und winzigen kompakten Kernen, in denen das Nucleom zu einer dichten Masse zusammengedrängt ist.

In neuester Zeit hat Goldschmidt abweichende Ansichten über den Bau der Seitenwülste entwickelt. Nach ihm ist der an die Cuticula angrenzende Teil

allein dem Epiderm zuzurechnen, während der eigentliche Seitenwulst aus einem besonderen sog. Grundgewebe und aus einem exkretorischen Drüsengewebe, welch letzteres die eigentliche Niere repräsentieren und rechts und links vom Nierenkanal in Strangform vorkommen soll, bestehen soll. Diesen in erster Linie für *A. lumbricoides* gemachten Angaben, die aber auch für A. *megalocephala* gelten sollen, kann ich in Hinsicht auf letztere Form nicht zustimmen; hier ist das Gewebe der Seitenwülste durchaus gleichartig und die oben gegebene Beschreibung bleibt zu Recht bestehen. Daß sich das Gewebe der Wülste an der Exkretion beteiligt, scheint nach den experimentellen Befunden METALNIKOFFS und GOLOWINS festgestellt, doch findet sich ein besonderes Drüsengewebe nicht vor.

Deutung beider Gewebe. Es bleibt fraglich, ob die Stützfibrillen vom Syncytium gebildet werden oder von besonderen Zellen

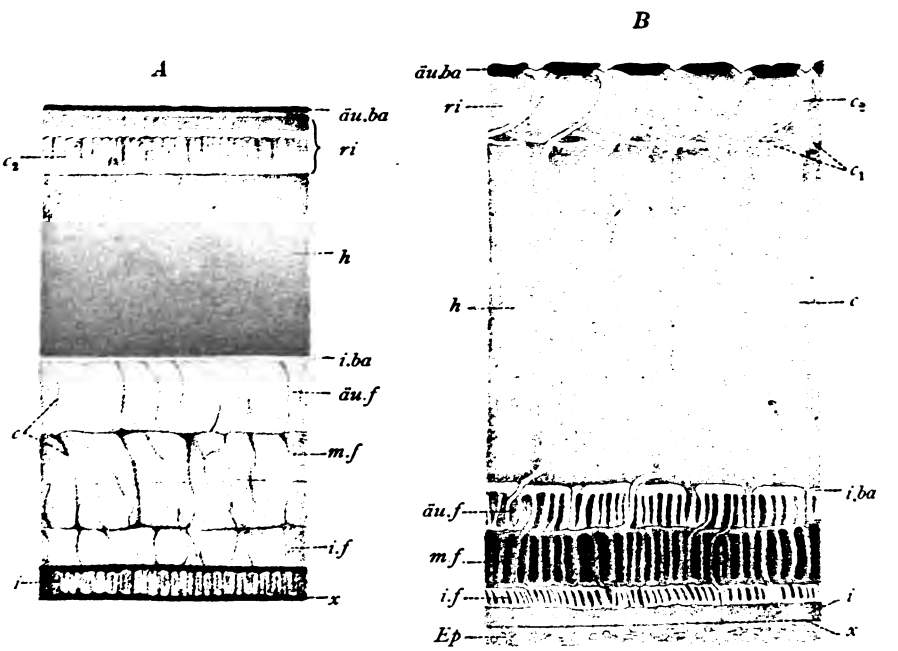

Fig. 186. *Ascaris megalocephala*, Cuticula, quer *(A)* und längs *(B)* geschnitten.
Ep Epiderm, *x* Grenzmembran, *i* Innenlage, *i.f*, *m.f*, *äu.f* innere, mittlere und äußere Faserlage, *i.ba* innere Bänder, *h* homogene Lage, *ri* Rindenlage, *äu.ba* äußere Bänder, *c*, c_1, c_2 Lymphkanälchen. Nach TOLDT.

sich ableiten, deren Kerne — mit Ausnahme der in den Seitenlinien erwähnten Elemente — degeneriert sind. Nach ZUR STRASSEN geht embryonal das Ektoderm ganz in die Cuticula ein, während die Subcuticula vom Mesoderm stammt; nach anderen Autoren, z. B. MARTINI, entsteht sie aus Zellreihen des Ektoderms. Im letzteren Falle wäre also jedenfalls das ganze epidermale Gewebe einheitlicher Natur, im ersteren dagegen die genetische Beziehung der Fibrillen zum Syncytium zweifelhafter Natur.

Cuticula. Die mächtige Cuticula (Fig. 186), welche nach der letzten larvalen Häutung dauernd weiter wächst und an Dicke der zugehörigen Zellschicht an jungen Tieren gleichkommt, bei großen Tieren sie um das Doppelte und Dreifache übertrifft, setzt sich aus fünf

Schichten zusammen: aus der Rindenlage, homogenen Lage, Faserlage, Innenlage und Grenzmembran. Bei Eisenhämatoxylinfärbung bleiben die homogene und Innenlage meist hell, während beide andere Lagen geschwärzt werden; sie heben sich dann scharf voneinander ab. Strukturell lassen sich dreierlei Bildungen in den verschiedenen Lagen mit mehr oder weniger Sicherheit nachweisen: sehr zarte Fibrillen (Cuticularfibrillen), die wohl als Fortsetzungen der in der Zellschicht nachweisbaren Endfibrillen anzusehen sind; eine dichte Grund-(Kitt-)substanz und helle Saftbahnen, die von einer hyalinen, in die Zellschicht einmündenden Zwischensubstanz (Lymphe?) erfüllt sind. Die genaueste Schilderung wurde von C. TOLDT gegeben, an die sich die folgende Beschreibung anschließt.

Die Grenzmembran ist dünn, ohne deutliche Struktur und färbt sich leicht mit Hämatoxylin. In der dickeren Innenlage ist eine aufrechte Streifung leicht zu erkennen. Zwischen den feinen Streifen (Cuticularfibrillen), die mit den Endfibrillen direkt zusammenhängen dürften, liegt eine helle Grundsubstanz. An Längsschnitten des Epiderms sieht man eine zarte Schichtung der Innenlage, die einer Verklebung der Fäden untereinander entsprechen dürfte. Die Faserlage besteht aus drei Schichten, deren innerste und dünnste etwa der Innenlage an Dicke gleichkommt oder etwas gegen sie zurückbleibt, während die mittelste an Mächtigkeit beide anderen erreicht. Zur Faserlage gehört auch eine an der Grenze zur homogenen Lage befindliche sog. Bänderschicht, die aus zirkulär verlaufenden, ziemlich dicht nebeneinander gelegenen, platten und schmalen Ringen, korrespondierend mit den äußeren Bändern (siehe bei Rindenlage), besteht. Die charakteristische Ausbildung der Faserlage wird durch die Saftbahnen bedingt. Bei Flächenansicht zeigen die Bahnen die Form diagonal gestellter, schmaler Spalten, die in der inneren und äußeren Lage schräg von rechts hinten nach links vorn, in der mittleren schräg von links hinten nach rechts vorn, verlaufen. Zwischen den Bändern treten sie in Kanälchenform, einen leichten Bogen bis zur mittleren Außenfläche jedes Bandes beschreibend, hindurch, und gehören nun der homogenen Lage an. Morphologisch ist die Bänderschicht insofern interessant, als der zirkuläre Verlauf über den Seitenwülsten einem longitudinalen weicht. Alle Bänder verfließen hier zu einem längsverlaufenden Bande.

In der homogenen Lage, welche meist alle anderen Lagen zusammen an Dicke übertrifft, verlaufen die hier knanalartigen Saftbahnen direkt aufsteigend zur Rindenlage. Man nimmt sie nur an günstigen Präparaten, dann aber oft mit großer Schärfe und in regelmäßiger reihenweiser (siehe unten) Anordnung wahr. Die zwischen ihnen gelegene Grundsubstanz färbt sich mit Hämatoxylin im inneren Bezirke intensiver als im äußeren. Sie gibt Eisenhämatoxylin leicht ab; wo jedoch die Entfärbung keine vollständige ist, kann man gelegentlich eine wenig scharfe, aufrecht stehende Streifung sehen, die feinen, dicht geordneten Fibrillen zu entsprechen scheint. Eine Schichtung ist nirgends angedeutet. — Die Rindenlage ist wieder durch komplizierte Anordnung der hier zwar gleichfalls kanälchenartigen, aber sich verzweigenden Saftbahnen ausgezeichnet. Die aus der homogenen Lage aufsteigenden Kanäle biegen an der Grenze gegen rückwärts um und verlaufen in einer Bogenlinie zur Oberfläche, wo sie ausmünden. Dabei teilen sie

sich an der Umbiegungsstelle in etwa vier oder fünf Äste, die gegen die Peripherie hin leicht divergieren und hier in zirkulären Reihen angeordnet sind. Zwischen den einzelnen Kanalsystemen bestehen Verbindungen, die von den Teilungsstellen ausgehen, und einerseits die benachbarten Kanäle in querer Richtung verknüpfen, andererseits bogenförmig gegen vorn hin zu den Ästen der nächst vorderen Systeme verlaufen und in diese einmünden. Von einzelnen dieser Einmündungsstellen senken sich sog. Kanäle zweiter Ordnung in die homogene Lage hinein. — Die äußere Begrenzung der Rindenlage ist auf Längsschnitten eine wellige. Zwischen den Ausmündungsreihen der Kanalenden liegen bandartige, leicht vorspringende Streifen einer dichten Grundsubstanz, die auch gegen innen zu deutlich kontrastieren (äußere Bänder oder äußere Schicht der Rindenlage). An den Seitenwülsten stehen die zirkulären Bänder durch ein Längsband, welches dem der inneren Bänderschicht entspricht, im Zusammenhang. In der Grundsubstanz der Rindenlage, die sich leicht mit Eisenhämatoxylin schwärzt, sind Fäden nicht zu unterscheiden.

Ein Überblick über das Saftbahnensystem zeigt also von außen nach innen folgendes Bild. Zwischen den zirkulären äußeren Bändern münden reihenförmig gestellt die gekrümmten, der Rindenlage angehörigen Endäste relativ dicker Kanäle aus, welche gleichfalls reihenförmig gestellt, die homogene Lage durchsetzen und an der Grenze zur Rindenlage Verbindungen untereinander eingehen. An der Grenze zur Faserlage weichen sie den inneren Bändern aus, durchsetzen die drei Faserschichten in Form diagonal gestellter schmaler Spalten, die in den drei Schichten verschieden orientiert sind, und lösen sich in der Innenlage in feine Kanälchen auf, welche in das Epiderm einmünden dürften. Zweifellos ist die Funktion dieser Saftbahnen eine ernährende.

Gelegentlich trifft man auf anormale, mächtig entwickelte Saftbahnen, deren Zusammenhang mit der Zellschicht leicht festzustellen ist und die auch die Faserlagen in Kanälchenform durchsetzen.

---

19. Kurs.

Ascaris megalocephala.

Nervensystem.

In den eingangs angeführten Nervenstämmen finden sich Nervenfasern und vereinzelte Nervenzellen. Die Nervenfasern sind von verschiedener, im allgemeinen von beträchtlicher Stärke. Eine färberische Isolation der Neurofibrillen ist erst ganz neuerdings (Deineka) gelungen; die von Apathy beschriebenen, durch Vergoldung dargestellten Elemente sind nichts anderes als die beschriebenen Stützfibrillen (siehe auch bei Muskulatur). Nach Deineka sind die Neurofibrillen mit Methylenblau färbbar und zeigen im übrigen keine Unterschiede zu denen anderer

Tiere; jeder Faser kommt ein Bündel feiner Fibrillen zu. Über Verzweigung und Endigung der Fasern siehe bei Zellen.

Nervenzellen kommen vorwiegend dem Schlundring und der Analregion zu, finden sich aber auch in den Nervenstämmen des Rumpfes und sind von zweierlei Art: sensibler und motorischer Natur. Die ersteren, kleineren stehen mit ihren effektorischen Fortsätzen zu den Papillen der vorderen und hinteren Körperregion in Beziehung, für die charakteristisch ist, daß immer zwei Nervenfasern (differenter Zellen) in je eine Papille eintreten (DEINEKA). Auf den Bau der Papillen kann, da sie der hier beschriebenen Körperregion fehlen, nicht eingegangen werden. Lateralen der sensiblen Axone begeben sich übrigens auch zur Muskulatur, an deren Fasern sie in Endplättchen auslaufen (sensible Endapparate, DEINEKA). Die perzeptorischen Fortsätze (Dendriten) lösen sich an den Enden in ein Elementargitter auf, aus dem auch die Dendriten der motorischen Zellen entspringen. Die motorischen Zellen sind viel größer als die sensiblen Zellen. Ihr motorischer Effektor (Neurit oder Axon) gibt kurze Lateralen ab, die zumeist die Medialwülste oder Sublateralstämme gar nicht verlassen und an die Fortsätze der Muskelzellen sich mit motorischen Endplättchen anlegen. Manche Lateralen sind indessen länger und erreichen nach DENIEKA auch die Muskelfasern (was indessen nicht abgebildet wird).

Die hier nach DEINEKAS Befunden geschilderte Art der Muskelinnervierung stimmt mit älteren Beobachtungen und Annahmen durchaus überein, wenigstens kann ich nicht finden, daß DEINEKAS Angaben das Bild wesentlich verändert hätten. Es besteht noch immer der prinzipielle Unterschied in der Innervierung der Nematodenmuskeln zu der der Muskeln höherer Scoleciden (Annulaten). Die motorischen Fasern begeben sich nicht zur kontraktilen Substanz, vielmehr entsenden die Muskelzellen Fortsätze zu den Nervenstämmen, die mit den motorischen Lateralen in Berührung treten. Entsprechendes gilt auch für die Innervierung der Plathelminthenmuskulatur (siehe Kurs 21), so daß also alle niederen Würmer in Hinsicht auf die Muskelinnervierung von den Anneliden (siehe Kurs 4) fundamental sich unterscheiden.

Erwähnt sei noch das Vorkommen sog. radiärgestreifter Nervenzellen (LEUCKART), deren eigentümliche Struktur nach GOLDSCHMIDT durch eindringende Stützfasern, die von einer Gliahülle ausgehen sollen, bedingt ist.

Enteroderm.

Das dorsoventral abgeplattete, quer zwischen den Seitenwülsten ausgespannte Enteron zeigt ein sehr einförmiges Epithel. Es besteht (Fig. 187) allein aus schlankzylindrischen hohen Nährzellen von schematisch regelmäßiger Form, mit distalem Stäbchensaum. In den Winkeln der flachen Röhre sind die Zellen etwas niedriger als sonst. Ihr strukturelles Aussehen variiert nach dem Ernährungszustande in Hinsicht auf den Gehalt an Körnchen oder Ballen, während die Gerüststruktur immer gleichartig erscheint. An Eisenhämatoxylinpräparaten sieht man basal deutliche geschwärzte Fäden, die an der Grenzlamelle entspringen und peripheriewärts in die Zellmembran einstrahlen, in der sie im ganzen Zellbereich nachweisbar sind. Im Sarc selbst ist

der Nachweis von Fäden ein unsicherer; die distal nachweisbare feine Körnelung scheint zu Fäden in Beziehung zu stehen, doch konnte ein sicherer Entscheid nicht gefällt werden.

In Hinsicht auf das Chondrom zeigt die Zelle folgenden Aufbau. Unter der Limitans liegt die nutritorische Zone des Sarcs, die eine feine helle Granulation oder fast homogene Beschaffenheit aufweist. Ohne Zweifel steht dieser eigenartige Zellsaum zur Resorption der Nährstoffe in Beziehung. Es folgt darunter ein deutlich, wenn auch feinkörniger Zellabschnitt, der sich färberisch anders verhält und vor allem durch Einlagerung (allerdings nicht immer nachweisbarer) glänzender, gelblich-grüner Körner, die wohl Exkretkörner repräsentieren, charakterisiert ist. Das übrige, in mittlerer Höhe und basal gelegene Sarc ist weniger dicht struiert; es findet sich hier die feine Körnelung nur in losen Zügen, zwischen welchen lichte Räume mit oft großen, blau sich färbenden Körnern und Schollen, von mir als Trophochondren (Nährkörnern) bezeichnet, vorkommen. Unterhalb des Kernes bemerkt man noch eine schwer analysierbare Ansammlung basophiler Substanz, die wie ein Klumpen dicht zusammengedrängter Schleifen aussieht und wohl dem von Goldschmidt für *A. lumbricoides* beschriebenen sog. Chromidialapparat (Sarcomitom) entspricht.

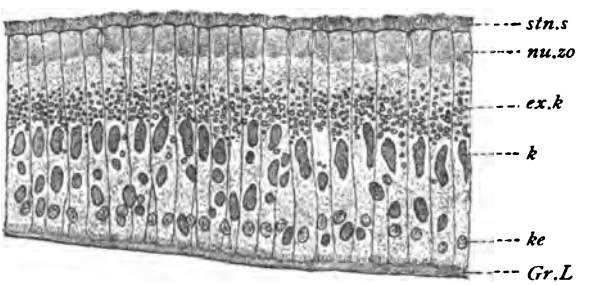

Fig. 187. *Ascaris megalocephala*. Stück eines Enterodermquerschnitts.
stn.s Stäbchensaum, *nu.zo* nutritorische Zone, *ex.k* Exkretkörner, *k* Trophochondren (?), *ke* Kern, *Gr.L* Grenzlamelle.

Der Stäbchensaum erscheint manchmal völlig homogen, in anderen Fällen treten die einzelnen Stäbchen deutlich hervor. Daß sie mit Zellfäden zusammenhängen, läßt sich nicht sicher dartun, einerseits wegen der dichten Beschaffenheit der nutritorischen Zone, andererseits weil eine intensiv sich schwärzende Limitans Sarc und Stäbchen trennt, deren Auflösung in einzelne Körnchen selbst an sehr dünnen Schnitten kaum gelingt. Zwischen den Stäbchen liegt eine dichte Substanz; doch beobachtet man auch helle kanälchenartige Lücken. In der nutritorischen Region läßt sich ein Diplosom, gewöhnlich in aufrechter Stellung, an günstigen Präparaten mit ziemlicher Sicherheit, wenn auch nicht besonders deutlich, nachweisen. Distal finden sich zwischen den Zellen hohe, schmale Schlußleisten. Nicht selten beobachtet man, daß unterhalb der Leisten die nutritorische Sarcsubstanz sich leicht von der Membran abhebt, also jedenfalls ein wenig geschrumpft ist.

Der Kern ist relativ klein und liegt immer basal, unweit der Grenzlamelle. Er ist ellipsoid, mit aufrecht stehender Längsachse, färbt sich nur hell und enthält einen kleinen Nucleolus. Die Gerüstfäden umgeben ihn von allen Seiten.

Muskulatur.

Die umfangreichen Muskelzellen der einschichtigen Längsmuskellage bestehen aus einer relativ kurzen plumpen Faser, deren kontraktile Rinde auf dem mittleren Querschnitt (Fig. 188) die Form eines hohen, aufrecht stehenden Hufeisens mit einwärts gewendeter Öffnung hat, und aus dem Zellkörper, der enorm entwickelt, in Form eines bruchsackartigen Beutels, aus der Hufeisenöffnung in das Innere des Körpers hineinhängt und mehrere Fortsätze abgiebt, von denen der größte, als sog. nervöser Fortsatz zum Medialwulste oder zum Sublateralstamme der betreffenden Körperhälfte verläuft, während die übrigen mit Fortsätzen anderer Zellen, auch über die Medialwülste hinübergreifend, sich verbinden (Nebenfortsätze). Im Innern der kontraktilen Rinde findet sich eine kräftige Sarcachse; wo diese mit dem Zellkörper zusammenhängt, liegt der Kern. Das ist im mittleren Bereich der Faser der Fall, während gegen vor- und rückwärts die kontraktile Rinde allseitig geschlossen ist.

Der hier geschilderte Bau der Muskelfaser ist typisch für viele glatte Fasern anderer Tierformen und wird daher bei diesen als Nematodentypus der Muskelfasern bezeichnet.

Die kontraktile Rinde der Faser besteht aus radial gestellten Muskelleisten (Fig. 189), die sich an dünnen Querschnitten

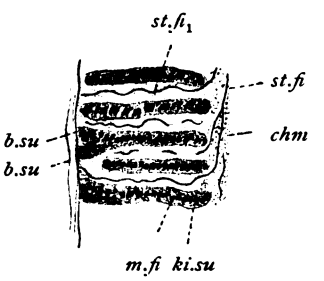

Fig. 189. *Ascaris megalocephala*, Stück eines Muskelfaserquerschnitts.

m.fi Muskelfibrillen (zu Leisten angeordnet), *ki su* Kittsubstanz, *chm* Chondrom, *st.fi* Stützfibrille, *st.fi*$_1$ dgl. radial zwischen die Leisten auslaufend, *b.su* Bindesubstanz.

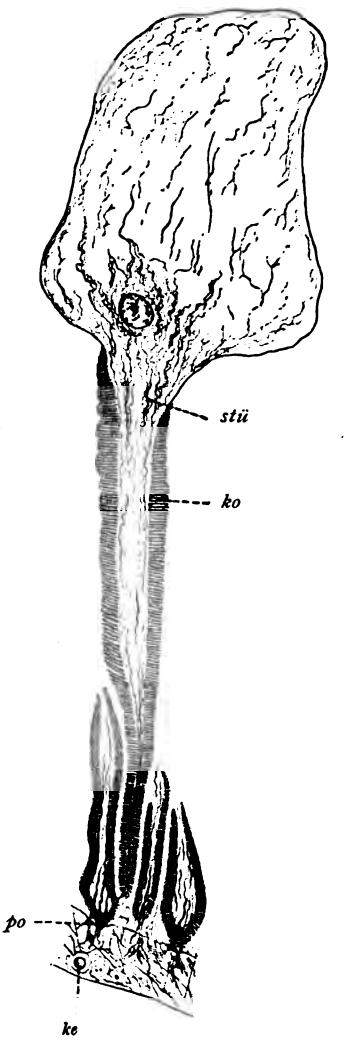

Fig. 188. Muskelzelle von *Ascaris*, aus einem Querschnittsbild.

ko kontraktile Rinde, *stü* Stützfibrillen, *ke* Kern des Syncytiums der Haut, *po* Stützfibrillenpolster an Muskelfaser.

und bei gelungener Eisenhämatoxylinfärbung in Reihen von Myofibrillen auflösen. Die Fibrillen werden durch eine dichte, sich nicht oder minder stark schwärzende Grund- oder Kittsubstanz zusammengehalten. Durch Maceration gelingt es auch, Fibrillen zu isolieren, von denen es

indessen dahingestellt bleibt, ob sie Elementarfibrillen sind. Die Fibrillen sind im ganzen Verlaufe völlig gleichartig, gestreckt und glatt begrenzt; sie verquellen in organischen Säuren und lassen sich auch durch Vergoldung gut darstellen (APATHY). Die Leisten verlaufen nicht sämtlich, sondern nur gruppenweise, einander parallel; auch durchziehen sie nicht die ganze Länge der Faser.

Zwischen den Muskelleisten befindet sich gleichfalls eine zähe Grundsubstanz, die aber ohne scharfe Grenze in die hyaline Zwischensubstanz der Sarcachse übergeht. In der Zwischensubstanz verlaufen Stützfibrillen, die sich leicht mit Eisenhämatoxylin schwärzen und bei Vergoldung einen dunkleren Ton annehmen als die Myofibrillen (APATHY). Ihre Stärke und Verlaufsrichtung schwankt. Innerhalb der Sarcachse verlaufen sie zum großen Teil longitudinal, den Myofibrillen parallel; solche Fibrillen herrschen besonders in den Endabschnitten der Faser vor. Sie liegen hier zum Teil in der Nachbarschaft der kontraktilen Rinde und dringen auch in diese ein, um mehr oder weniger direkt nach auswärts zu verlaufen und vielfach an der Peripherie der Faser zu enden, zum Teil biegen sie aber auch wieder in longitudinalen Verlauf um. In der Sarcachse nehmen sie entweder aufsteigende Verlaufsrichtung an und dringen in den beutelartig vorspringenden Zellkörper ein, oder sie verlaufen gegen das Epiderm hin und durchbrechen die kontraktile Rinde dort, wo sie an die Fibrillenpolster anstößt, in die sie einstrahlen und sich in ihnen dem Nachweis entziehen. Die in den Zellkörper eintretenden Fibrillen liegen hier vorwiegend peripher, gehen in die nervösen Fortsätze über und verlaufen in diesen, als oft starkes Fibrillenbündel, bis zum Medialwulst, wo sie in den Fibrillenmantel dieses übergehen und gleichfalls nicht weiter zu verfolgen sind.

Im ganzen Sarc, vor allem aber in den Zellkörpern, finden sich meist massenhaft körnige Einlagerungen, die als gespeicherte Nährstoffe (Trophochondren) zu deuten sind. Sie verfließen nicht selten zu dichten klumpigen Massen. Unmittelbar im Umkreis des Kerns ist das Sarc gleichmäßig fein gerüstig beschaffen und enthält nach GOLDSCHMIDT ein reichliches basophiles Sarcomitom, aus gewundenen Schleifen bestehend, eingelagert. Der Kern wird von einem ziemlich dichten Nucleomitom durchsetzt, dem auch ein großer Nucleolus eingebettet ist.

Über die Innervierung der Muskulatur siehe bei Nervensystem.

Bindegewebe.

Der Zwischenraum zwischen Enteron und Epiderm, soweit er nicht von den Muskelzellen eingenommen wird, ist durchsetzt von dünnen Lamellen aus Bindesubstanz, die sich bei VAN GIESON-Färbung schwach röten. Auch zwischen den Muskelfasern findet sich Bindesubstanz, in allerdings etwas abweichender Beschaffenheit, und grenzt ferner die Fasern gegen das Epiderm als zarte Grenzlamelle, die von den Stützfibrillen durchbrochen wird, ab. Die Lamellen bilden ein außerordentlich weitmaschiges Wabenwerk, dessen Wandungen die Muskelzellkörper und deren Fortsätze umscheiden. An den Lamellen selbst haftet krümliges Sarc, das die Waben oft ziemlich vollständig erfüllt, an anderen Stellen dagegen stark reduziert ist. Verstreut liegen in ihm

zahllose kleine, bläschenartige Gebilde, deren Wandung einseitig verdickt und hier intensiv gefärbt ist. Solche Bläschen finden sich von den minimalsten Größen bis zum Durchmesser eines kleinen Kerns; an den größeren, die relativ selten sind, ist die Wand an mehreren Stellen verdickt und entsprechend den Verdickungen stärker vorgekrümmt, was einen bevorstehenden Zerfall andeutet, der auch oft beobachtet werden kann. Wie diese Bläschen zu deuten sind, bleibt offene Frage.

Zu diesem Maschenwerk von Bindesubstanz gehören nach GOLDSCHMIDT einige wenige Zellen, von denen besonders eine dorsal dicht hinter dem Nervenring gelegene unschwer nachweisbar ist. Zu ihr steht das Parenchym des Vorderkörpers in Beziehung, während für das übrige Bindegewebe noch mehrere Zellen, allerdings mit völlig reduziertem Zellleib, nachgewiesen werden konnten. Der Kern dieser riesigen Bindezellen ist relativ sehr klein, nur etwa doppeit so groß als ein Muskelkern.

Zum Bindegewebe sind ferner die Grenzlamellen des Enterons und der Genitalschläuche zu rechnen, die sich als fein geschichtete Lagen von Bindesubstanz darstellen. Am Darm scheint die innere Schicht der Lamelle in engerer Beziehung zum Epithel zu stehen, wird wenigstens von basalen Fortsätzen der Epithelzellen (LEYDIG, BÖMMEL u. a.) durchsetzt, verhält sich auch färberisch abweichend, doch muß es fraglich erscheinen, ob sie ein Bildungsprodukt des Epithels selbst vorstellt.

Nephridium.

Das Nephridium besteht aus einem rechten und linken intracellulären Kanal, die beide sich vorn, dicht hinter dem Schlundring zu einem kurzen unpaaren Abschnitt vereinigen, welcher in der ventralen Mediallinie ausmündet. Das ganze Kanalsystem liegt innerhalb einer einzigen ungeheuren Zelle, deren Kern sich vorn am linken Kanal, dicht vor dessen Umbiegung gegen die Ventralseite hin, findet. Am hinteren Ende sind die Kanäle blind geschlossen. Sie verlaufen innerhalb der Seitenwülste, einwärts von der medialen Zellreihe und sind auf dem Querschnitt von rundlicher oder seitlich zusammengedrückter Form. Das Lumen ist von einer kräftigen Cuticula ausgekleidet, an der eine feinere Struktur nicht unterschieden werden kann. Das umgebende Sarc ist von geringer Dicke, meist ventral am stärksten entwickelt und scharf vom umgebenden Wulstgewebe abgegrenzt. Doch sendet dieses Stützfibrillen in es hinein, die bis zur Cuticula emporsteigen und hier wohl enden dürften. Im nephridialen Sarc selbst ist eine Gerüststruktur nicht deutlich zu unterscheiden; man sieht nur eine feine helle gleichmäßig entwickelte Granulation, die sich nicht färbt und auch keine Eigenfärbung besitzt. Selten kommen färbbare Körner vor. Sie finden sich am reichlichsten in der Kernregion, wo das Sarc zu einem ellipsoiden Zellkörper stark anschwillt und von großen Vakuolen aufgelockert ist. Diese Vakuolen werden von Körnern, die wohl Exkretkörner sind, umgeben. Auch hier ist im dichten Sarc ein zartes fädiges Gerüst nur andeutungsweise zu erkennen. Der sehr große Kern ist dicht erfüllt von einem gleichmäßigen Nucleomitom, in welches Nucleolen in unbestimmter Zahl eingelagert sind. — Auf die Angaben GOLDSCHMIDTS, gemäß welchen ein Teil des Seitenwulstgewebes als eigentliche

Niere dem Kanal zugehören soll, wurde schon bei Epiderm hingewiesen, zugleich das problematische dieser Angabe betont. Erwähnt sei hier noch, daß nach manchen Autoren die Nephridien nichts als kolossale Hautdrüsen sind, so daß nach dieser Anschauung den Nematoden Nieren ganz fehlen würden.

Phagocytäre Organe.

Auf Querschnitten durch die vordere Körperregion trifft man gelegentlich Anschnitte riesiger Zellen, die zwischen Darm und Seitenwülste ins Plerom eingebettet sind und als büschelförmige Körper (A. Schneider) bezeichnet werden. Auf Fig. 181 sind rechts Ausläufer einer solchen Zelle eingezeichnet. Im ganzen sind vier büschelförmige Körper (Fig. 190), je zwei auf einer Seite im vorderen Körperdrittel, vor der Gonade, vorhanden, die bereits bei Betrachtung des Tiers von außen als orangegelbe Flecken durch die Haut hindurch sichtbar sind. Sie besitzen die Form spindelförmiger Zellen von enormer



Fig. 190. Büschelförmiger Körper eines Ascariden, nach Nassonoff, aus Gurwitschs Biologie.

Größe, die nach allen Richtungen verzweigte Fortsätze abgeben, vor allem aber, entsprechend der Längsachse des Tieres, sich lang ausziehen. Die Fortsätze sind mit rundlichen Endorganen (Hamann) dicht besetzt. Sie lehnen sich einerseits an den Darm, andererseits an die Seitenwülste an, dringen aber auch allenthalben zwischen die Lamellen des Parenchyms und die nervösen Muskelfortsätze ein und übergreifen dabei ein bedeutendes Areal.

Auf den Schnitten ist im Innern des eigentlichen Zellkörpers ein Kern von riesiger Größe, der dem im Exkretionsorgan an Umfang vergleichbar ist, nachweisbar. Seine Struktur stimmt auch mit der des Nierenkerns überein. Man unterscheidet ein dichtes netziges Nucleom, das aus Reihen von Körnchen zu bestehen scheint, und zahlreiche Nucleolen verschiedener Größe darin eingelagert. Das Sarc (Fig. 191) ist peripher anders beschaffen als zentral, und zwar gilt das nicht bloß für den Zellkörper und seine Fortsätze, sondern auch für die Endorgane, die, oft zu Bündeln gedrängt, massenhaft vorhanden sind. Die innere Substanz, die am Zellkörper weitaus überwiegt, erscheint homogen und enthält teils feine, teils derbe Stützfibrillen eingelagert, die entsprechend der Längsachse der Spindel verlaufen und in allen Fortsätzen nachweisbar sind. Sie wurden bereits von Hamann angegeben und zeigen den gleichen Bau wie alle Stützfibrillen bei Ascaris.

so daß auf die Schilderung des Epiderms und der Muskulatur verwiesen werden kann. Die äußere Sarcsubstanz ist hell und enthält meist reichlich Körnchen eingelagert, die aber auch der axialen Substanz nicht völlig fremd, wenngleich hier gewöhnlich nur spärlich vorhanden sind. Es scheint, als würden die schwach acidophilen Körnchen, wenigstens zum Teil, direkt von außen aufgenommen (siehe unten weiteres). Eine Zellmembran ist vorhanden und tritt lokal an Eisenhämatoxylinpräparaten sehr scharf hervor. — Bemerkt sei, daß der Gegensatz der äußeren zur inneren Substanz nicht selten ganz verwischt und dann auch der innere Teil der Zellfortsätze aufgelockert und von Körnchen erfüllt erscheint.

Die büschelförmigen Körper sind als Phagocyten aufzufassen, da sie nach NASSONOFFS Befunden in die Leibeshöhle injizierte Stoffe aufnehmen.

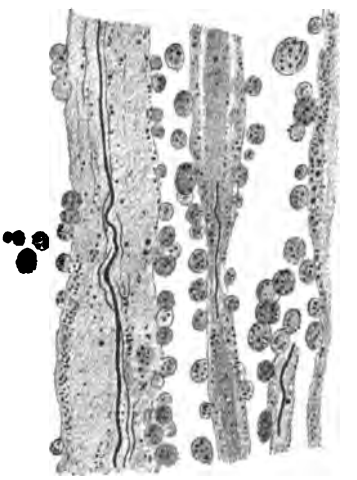

Fig 191. Strukturbild eines büschelförmigen Körpers. Fortsätze mit Stützfibrillen und Endorganen.

---

20. Kurs.

Dendrocoelum lacteum (Turbellarien).

Zur Besprechung gelangt eine Übersicht des Querschnittes von *Dendrocoelum lacteum* (Triclade), sowie eine Anzahl von Organen, und zwar nicht bloß von der erwähnten Triclade, sondern auch vom Bandwurm (Cestoden), wo manches besser zu studieren ist als bei Turbellarien, speziell das Bindegewebe und die Niere.

Übersicht.

Fig. 192 zeigt den Querschnitt des Tieres in der vorderen Körperregion zwischen Pharynx und Ovarien. Der Querschnitt ist stark abgeplattet und zeigt leicht abgerundete Seitenkanten. Die dorsale Fläche ist schwach gewölbt, die ventrale flach. Die ganze Oberfläche wird von einem niedrigen, wimpernden Epiderm überzogen, das vom unterliegenden Gewebe durch eine dünne Grenzlamelle scharf abgetrennt ist und an den Präparaten sich oft von dieser etwas abhebt. Zum Epiderm gehören auch Elemente, die ins unterliegende Bindegewebe tief eingesenkt sind. Es sind dies zwei Arten von Drüsenzellen, deren kolbige Zellkörper in reichlicher Menge einwärts von der Hautmuskulatur und zwizchen den Darmästen liegen, und die Rhabditen-

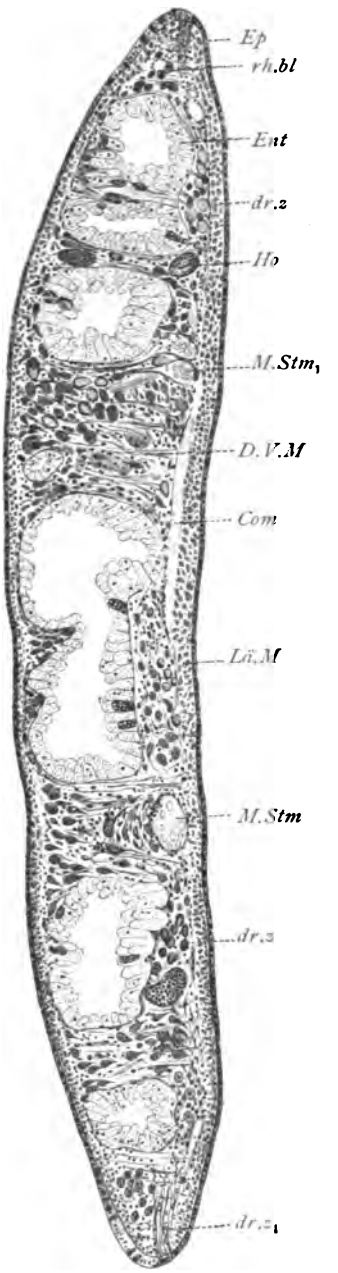

Fig. 192. *Dendrocoelum lacteum*, Querschnitt.
Ep Epiderm, *Ent* Enteroderm, *Ho* Hodenbläschen, *Lä.M* Längsmuskulatur, *D.V.M* Dorsoventralmuskulatur, *M.Stm* Markstamm, *M.Stm*$_1$ desgl., von dorsoventralen Muskelfasern durchsetzt, *Com* Commissur, *rh.bl* Rhabditenbildungszellen, *dr.z* Drüsenzellen, *dr.z*$_1$ sog. Kantendrüsenzellen.

zellen, die sich in ähnlicher Lage befinden und vor allem an den Seitenrändern leicht nachweisbar sind. Sie erzeugen eigentümliche feste Sekretstäbe (Rhabditen), welche ins Epiderm gelangen und wohl als ein Verteidigungsmittel funktionieren. Von den Drüsenzellen fallen besonders die sog. Kantendrüsenzellen auf, die in den Seitenrändern des Schnittes, als Bündel quer verlaufender dünner Stränge liegen und an der Kante, ein wenig ventralwärts, ausmünden.

Das Nervensystem ist vorwiegend in zwei longitudinalen Hauptstämmen entwickelt, die ventral, einwärts von der Hautmuskulatur, weit von einander getrennt, verlaufen und durch Kommissuren verbunden sind.

Das Enteron ist in mehreren Anschnitten im Inneren des Tieres getroffen. In der Mitte liegt der longitudinale vordere Darmschenkel, von dem nach beiden Seiten Äste vorgehen, die sich wieder verzweigen. Solche Äste liegen in den seitlichen Teilen des Schnittes vor.

Das Mesoderm nimmt den Raum zwischen Epiderm und Enteroderm ein und besteht aus Füllgewebe, Niere und Gonade. Dicht an die dermale Grenzlamelle grenzt die Hautmuskulatur (Somatopleura), welche den ganzen Querschnitt einsäumt und aus Ring-, Diagonal- und Längsfaserlagen besteht. Zwischen den Fasern findet sich ein spärlich entwickeltes Bindegewebe. Das Enteron wird von einer sehr zarten Muskelschicht (Splanchnopleura) umgeben. Ein kompaktes, aber mäßig entwickeltes Plerom verbindet Somato- und Splanchnopleura. Es besteht aus lockerem Bindegewebe mit eingelagerter Muskulatur, mit den Drüsenzellen des Epiderms, sowie mit der Niere und den Geschlechtsorganen. Die pleromale Muskulatur wird von dorsoventralen Faserbündeln, die zwischen den Darmästen verlaufen und beide Somatopleuren verbinden, und von einer dünnen Lage transversaler Fasern, die ventral einwärts vom Hautmuskelschlauch liegen, gebildet. Von der Niere sind ohne Schwierigkeit nur seit-

lich Anschnitte der Hauptkanäle wahrnehmbar. Erwähnt sei, daß nach JIJIMA u. a. die Hauptkanäle durch mehrfache Poren dorsal nach außen münden. Von den Genitalorganen treffen wir an: die Ovidukte mit ihren seitlichen Verzweigungen, den Dotterstöcken, die nur bei völliger Geschlechtsreife entwickelt sind; die Vasa differentia und zahlreiche Hodenbläschen, welche mittels feiner, nur an günstigem Material nachweisbarer Vasa efferentia in die ersteren einmünden. Die paarigen Ovidukte liegen dicht über den Hauptstämmen des Nervensystems. Die Dotterstöcke sind bei voller Entwicklung als weite verästelte Schläuche, die sich überall im Plerom finden, leicht zu unterscheiden; es fallen an ihnen besonders die glänzenden Dotterkörner auf. Auch die Hodenbläschen treten als rundliche Körper, in denen die kleinen Samenzellen dicht gedrängt liegen, scharf hervor. Sie verteilen sich, wie die Dotterstöcke im gesamten Plerom vor allem dorsal und ventral in der Nähe der Hautmuskulatur. Schwierig nachweisbar sind die paarigen Vasa deferentia, die medialwärts von den Nervenstämmen, unweit von diesen, longitudinal verlaufen.

Epiderm.

Das Epiderm besteht aus einer dünnen Epithelschicht, die nur an den Seitenkanten, und zwar an deren dorsalem Saume, ein wenig verdickt ist. Sie wird von wimpernden Deckzellen gebildet, in welche stäbchenförmige Elemente (Rhabditen), die sich mit Säurefuchsin lebhaft rot färben, in Packeten oder einzeln eingebettet sind. Zum Epiderm gehören auch profundoepithelial gelegene Drüsenzellen, die tief in das unterliegende Bindegewebe, durch die Grenzlamelle hindurch, eingesenkt sind und deren Verbindung mit dem Epiderm nur an günstigen Punkten nachweisbar ist. Vom kolbenförmigen Zellkörper steigt zum Epiderm ein dünner gewundener, ausführender Abschnitt empor. Ist letzterer nicht sekreterfüllt, so ist es unmöglich, ihn selbst auf kürzere Strecken zu verfolgen. Der im Epithel gelegene Endabschnitt, der gleichfalls nur bei Sekreterfüllung erkennbar ist, liegt (ob immer?) in die Deckzellen eingebettet. Die Rhabditen stellen das eigenartig entwickelte Sekret der Rhabditenzellen vor, die gleichfalls im Bindegewebe, in geringer Entfernung von der Grenzlamelle und am zahlreichsten im seitlichen Körperbereiche, gelegen sind und ebenfalls mit dem Epithel nur durch einen dünnen Fortsatz Verbindung wahren, der bei Überwanderung der Rhabditen sichtbar wird.

Von Drüsenzellen gibt es zwei Arten: Schleim- und Eiweißzellen, die in Form und Verteilung übereinstimmen. Die Zellkörper liegen einwärts vom Hautmuskelschlauch, vielfach längs der dorsoventralen Muskelbündel zwischen den Darmschenkeln, und wenden im letzteren Falle ihr spitzes Ende gegen jene Seite des Tieres hin, auf der ihr ausführender Abschnitt nach außen mündet. Eine besondere Form der Eiweißzellen bilden die Kantendrüsenzellen, die jederseits ventral an der Körperkante dicht gedrängt nach außen münden und sich durch schlanke Form und Verästelung des ausführenden Abschnittes auszeichnen.

Deckzellen. Die Deckzellen (Fig. 193) sind kubische oder breit zylindrische Elemente, die am dorsalen Seitenrande schlankere Form

annehmen, an anderen Stellen gelegentlich platter erscheinen. Sie tragen einen dichten Wimperbesatz, der indessen an den seitlichen Körperregionen mit dem Alter verloren geht. Das Sarc ist deutlich längsfädig struiert. Die Längsfäden sind im lockeren basalen Sarc leichter als im dichten distalen, welches feine Körner eingelagert enthält, zu verfolgen, und laufen, wie man annehmen darf, in die Wimpern aus. Jedem Wimperfaden entspricht an der Zelloberfläche ein Korn, das sich mit Eisenhämatoxylin schwärzt und mit Säurefuchsin rot färbt (Basalkorn, äußere Körnerreihe). Bei *Planocera* (Polycladen) ließ sich in geringer Entfernung davon einwärts ein zweites kleineres Korn (innere Körnerreihe) feststellen, das vielleicht mit ersterem zusammen als Diplochonder aufzufassen ist.

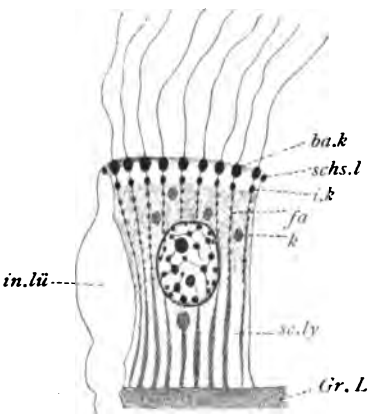

Fig. 193.
Planocera folium, Deckzelle.
ba.k Basalkorn, *schs.l* Schlußleiste, *i.k* inneres Korn, *fa* Faden mit Linochondren, *k* Korn (Trophochonder?), *sc.ly* Sarclymphe, *in.lü* Intercellularlücke, *Gr.L* Grenzlamelle.

Zwischen den Deckzellen finden sich oft deutlich hervortretende Intercellularlücken; auch wurden in den Zellen vieler Turbellarien (Sekera, Böhmig u. a.) helle aufsteigende Kanälchen beobachtet, die einerseits die Grenzlamelle durchsetzen und mit dem Enchym (siehe unten) zusammenhängen, andererseits auch nach außen ausmünden können. Die Kanäle nehmen oft den Charakter weiter Vakuolen an. Sie sind wohl als Lymphkanälchen zu betrachten.

Die Kerne sind bald längs, bald quer zur Zelle elliptisch ausgezogen oder auch fast rund, je nachdem die Zellen zylindrisch oder niedriger sind. Sie sind stark färbbar, ein kleiner Nucleolus ist zu unterscheiden.

Rhabditenzellen. Die Rhabditen liegen in den Deckzellen, gewöhnlich in Packeten angeordnet; sie sind hier aber nicht entstanden, entstammen vielmehr den Rhabditenbildungszellen, oder kurz Rhabditenzellen, die in das Bindegewebe eingelagert sind und mit dem Epiderm nur durch feine Plasmastraßen zusammenhängen. Nur bei der Einwanderung der Rhabditen ins Epiderm lassen sich diese Fortsätze, innerhalb welcher die Rhabditen emporrücken, deutlich erkennen. Die Bindungszelle ist von rundlicher Form und besitzt ein dichtes, mit Hämatoxylin leicht färbbares Sarc, in welches die jungen Rhabditen eingebettet sind. Die Rhabditen färben sich intensiv mit sauren Farbstoffen, in diesem Verhalten sich eng an das Sekret der Eiweißzellen anschließend. Sie treten auf als kleine, dicht in einem Haufen zusammengedrängt liegende Sekretstäbchen von zylindrischer Form mit leicht verschmälerten und abgerundeten Enden. Der Rhabditenhaufen liegt einseitig in der Bildungszelle, der dunkle Kern nimmt die andere Seite ein. Die fertigen Rhabditen sind von verschiedener Größe; im allgemeinen sind sie am Rücken größer als ventral; am größten an den dorsalen Körperrändern, wo sie die ganze Länge der Deckzellen erreichen. Sie besitzen lebhaften Glanz, der bedingt ist durch die Kon-

sistenz des Sekretes, welches sie bildet. An gut erhaltenen Rhabditen ist das Gefüge ein durchaus gleichartiges. Eine homogene Randschicht läßt sich nach v. GRAFF u. a. bei vielen Rhabditenformen von einer mehr körnigen Innenmasse unterscheiden. Körnige Struktur ist in vielen Fällen Resultat teilweiser starker Verquellung. Besonders in den Bildungszellen trifft man oft die einzelnen Rhabditen verquollen und nur körnige Reste erhalten; in anderen Fällen ist die Rhabdite stark angeschwollen und nur an einzelnen Stellen des Randes, seltener des Innern, festes Sekret in unregelmäßigen Trümmern erhalten, während das übrige eine farblose Flüssigkeit bildet.

Schleimzellen. Die Schleimzellen (Fig. 194) sind von bedeutender Größe. Ihre Form ist eine kolbenförmige; der dicke, basal ab-

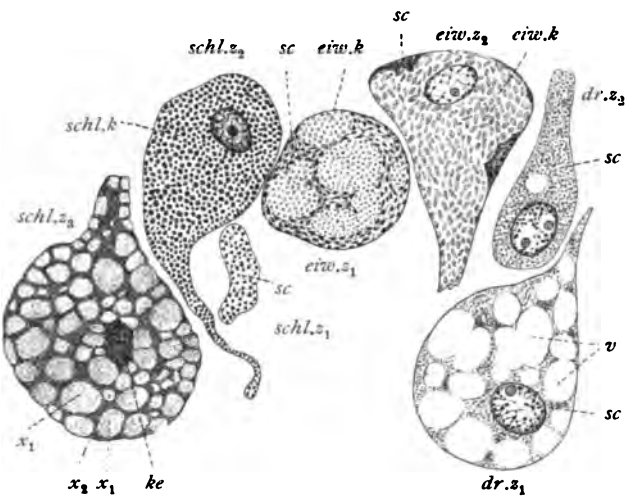

Fig. 194. *Dendrocoelum lacteum*, Drüsenzellen in verschiedenen Funktionsphasen.

*dr.z*₁ sekretleere Drüsenzelle, *v* Vakuolen, *sc* Reste des Sarcs, *dr.z*₂ sekretleere Drüsenzelle geschrumpft, *eiw.z*₁ regenerierende, *eiw.z*₂ reife Eiweißzelle, *sc* Sarc, *eiw.k* Eiweißkörner, *schl.z* Schleimzellen, ₁ regenerierend, ₂ reif, ₃ verquollen, *schl.k* Schleimkörner, *ke* geschrumpfter Kern, x_1 stark verquollenes Sekret, umgeben von dichteren Sekretlamellen (x_2), die ein Gerüst vortäuschen.

gerundete Zellkörper verjüngt sich allmählich oder auch ziemlich unvermittelt in den langen, im weiteren Verlaufe schwer zu verfolgenden geschlängelten Abschnitt, dessen Ende die Grenzlamelle und Deckzellen als feiner Strang durchsetzt. Der Anblick der Zellen ist je nach dem physiologischen Zustande ein verschiedener. Die reife Zelle ist dicht erfüllt von kleinen, cyanophilen Körnern, die jede andere Struktur (siehe bei Regeneration) verdecken und auch die Unterscheidung des Kernes erschweren. Der Kern liegt im kolbigen Endabschnitt, meist in mittlerer Lage, und zeigt kurzellipsoide Form, ist glatt begrenzt und reich an Nucleom, das überall verstreut liegt; ein großer Nucleolus, manchmal deren zwei, treten scharf hervor. Der ausführende Teil der Zelle ist selten ganz von Körnern erfüllt; er erscheint oft lokal geschwellt, ist aber zwischen den Verdickungen, weil sekretleer, gar nicht oder nur sehr schwer nachweisbar. Verquollene Zellen trifft man häufig an. Die Ursache der Verquellung dürfte wohl die Konservierung sein, da normalerweise das Sekret in Körnerform ausgestoßen

wird und erst außerhalb in einen homogenen Schleim sich auflöst. Indessen dürfte für die Verquellung auch eine bestimmte Disposition des Sekretes, vielleicht unter Vermittlung nervöser Einflüsse, notwendig sein, da ein und dasselbe Reagens, z. B. Sublimat, nicht immer Verquellung hervorruft. Verquollene Zellen übertreffen die reifen körnigen Zellen beträchtlich an Umfang. Die Sekretkörner haben sich in Schleim aufgelöst, der zähflüssig und wenig färbbar ist. Manchmal ist die Verquellung nur unvollkommen; dann sind die Körner entweder nur vergrößert und zum Teil untereinander verklebt, oder zu blauwandigen Blasen aufgeschwollen, die untereinander zusammenhängen und derart ein intensiv gefärbtes Wabenwerk in der Zelle bilden, in dessen Maschen heller farbloser Schleim liegt. Wo der Kern an solchen Präparaten hervortritt, ist er dunkel, klein und oft zackig konturiert.

Nach der Sekretentleerung erfolgt die Sekretneubildung (Regeneration). Die Zelle wahrt zunächst noch den beträchtlichen Umfang, doch bildet ihr Sarc in der Hauptsache einen dünnen Wandbelag (Theka) und feine innere Gerüststränge, die den durch die Verquellung entstandenen Hohlraum nach allen Richtungen durchsetzen, vor allem auch zum meist mittelständigen Kern in Beziehung stehen. Der Zellleib schrumpft nun stark zusammen und erscheint gleichmäßig vom Gerüst und von undeutlicher Körnelung erfüllt. Wenn die Körner schärfer infolge Wachstums hervortreten, färben sie sich mit Hämatoxylin. Sie erreichen rasch die definitive geringe Größe und füllen den Zellleib, der auch wieder an Größe zunimmt, völlig aus. Der Kern ist an den regenerierenden Zellen größer als an den reifen, zugleich regelmäßig begrenzt, manchmal fast kreisrund, und enthält neben reichlichem Nucleom meist ein paar Nucleolen.

Eiweißzellen. Die Eiweißzellen unterscheiden sich von den Schleimzellen durch die eosinophile Beschaffenheit des etwas grobkörnigeren Sekretes. Die Zellform und Größe ist dieselbe wie bei den Schleimzellen; vor allem bei der Regeneration sind sie schwierig von letzteren zu unterscheiden. Denn das Sarc, das vorwiegend einen Wandbelag und wenige Gerüstmaschen bildet, färbt sich mit Hämatoxylin blau. Die runden Sekretkörner sind von Anfang an größer und verteilen sich nicht gleichmäßig, sondern häufen sich mittelständig in den Vakuolen an und pressen das blaue Gerüst auseinander. Für Eosin und Fuchsin sind sie zunächst wenig empfänglich, werden aber durch Orange gelb gefärbt. Erst allmählich tingieren sie sich lebhaft rot, mit Eisenhämatoxylin schwarz. Noch nicht völlig ausgereifte Zellen bieten dann ein eigentümlich buntes Bild. Die Zelle hat schlauchartigen Charakter, mit dünner Theka, die sich blau färbt und meist den jetzt unregelmäßig begrenzten Kern enthält, ferner mit innerer Körnermasse, die zum Teil intensiv rot, zum Teil gelb gefärbt ist. Verquellung des Sekretes durch die Konservierungsmittel ist bei den Eiweißzellen weniger oft zu beobachten als bei den Schleimzellen und ergibt dann andere Bilder. Als Verquellung dürfte bereits eine stabförmige Verlängerung der Sekretkörnchen zu bezeichnen sein, die gelegentlich zu beobachten ist und die Zellen wie von jungen Rhabditen erfüllt erscheinen läßt. Manchmal ist der Inhalt ganz homogen oder es sind wenigstens größere Sekretballen vorhanden. Bei der Verquellung nimmt die Färbbarkeit ab, wie bei den Schleimzellen. Man

erkennt dann die Eiweißzellen als runde homogene, dunkel- oder blaßrote oder auch völlig farblose Flecken im Bindegewebe, die von einer zarten Kontur (Theka) eingesäumt sind.

In Analogie zu den Verhältnissen bei anderen Tieren dürfen wir die Eiweißzellen als Giftzellen auffassen, die beim Fang der Beute Verwendung finden. Ihrer Verwandtschaft mit den Rhabditenzellen wurde schon bei diesen Erwähnung getan.

Epiderm von Taenia saginata. Das Epiderm der Trematoden und Cestoden zeigt von dem der Turbellarien wesentlich verschiedene Verhältnisse, die hier kurz berücksichtigt werden sollen. Abgesehen davon, daß ein Flimmerkleid fehlt, dafür eine dicke Cuticula vorhanden ist (Fig. 195), sehen wir das Epithel hier in bemerkenswerter Weise in die Tiefe verlagert. Schon bei Turbellarien (Landtricladen,

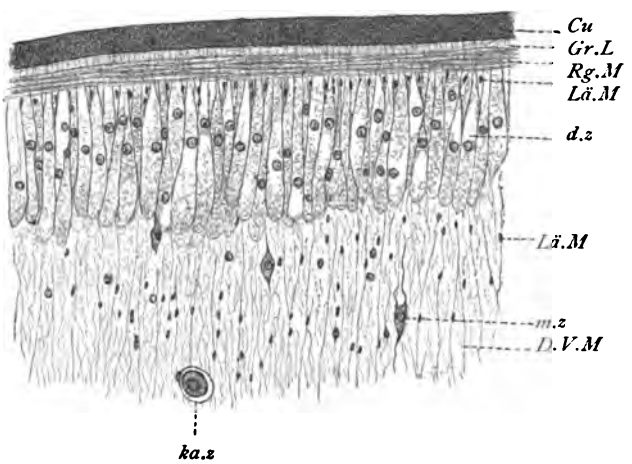

Fig. 195. *Taenia saginata*, Stück eines Querschnitts.
Cu Cuticula, *Gr.L* Grenzlamelle, *d.z* Deckzellen, *Rg.M* Ringmuskulatur, *Lä.M* Längsmuskulatur, *D.V.M* Dorsoventralmuskulatur, *m.z* Muskelzelle, *ka.z* Kalkzelle.

v. Graff) wird das Einsinken einzelner Deckzellen in die Tiefe beobachtet. Es ist dann zu unterscheiden zwischen einem distalen deckenden Zellteil, der die Cilien trägt und einem profunden aufrechten Teil, der zwischen die Muskulatur zu liegen kommt. Bei den Trematoden und Cestoden liegen sämtliche Deckzellen profundoepithelial (Blochmann); in echtepithelialer Lage, unmittelbar unter der Cuticula, befindet sich nur ein überaus zarter deckender Teil, an den unmittelbar die Grenzlamelle des Hautmuskelschlauches anschließt. Diese letztere wird durchbrochen von zarten Sarcsträngen, die auch die Ringmuskelschicht der Somatopleura durchsetzen und mit den eigentlichen Zellkörpern zusammenhängen, die in der hier sehr locker struierten Längsmuskelschicht gelegen sind und die Kerne enthalten. Sie zeigen basal abgerundete Zellenden.

Hingewiesen sei hier auf die Hirudineen, spez. *Hirudo*, bei dem ähnliche Verhältnisse (man beachte auch die Schwämme in Kurs 24 und 25) vorliegen (Fig. 196). Beide Zellteile sind hier in ihrem Zusammenhange besser zu erkennen; nur Bindegewebe, Pigment und

Blutgefäße finden sich zwischen den aufrechten Zellkörpern, die Muskulatur bleibt in tieferer Lage.

Drüsenzellen gehen dem Epiderm vollständig ab, dagegen wurden bei verwandten Taenien Sinneszellen gefunden (ZERNECKE), die wohl auch der *Taenia saginata* zukommen und als spindelförmige Elemente mit kurzem distalem Sinnesfortsatz und langem nervösem basalen Fortsatz, der zum subepithelialen Plexus oder zu den Nervenstämmen verläuft, zwischen die Deckzellen eingelagert sind. Sie sind leicht mittelst der EHRLICH'schen Methylenblau- und der GOLGI'schen Silbermethode nachweisbar. Der Sinnesfortsatz verläuft bis zur Cuticula,

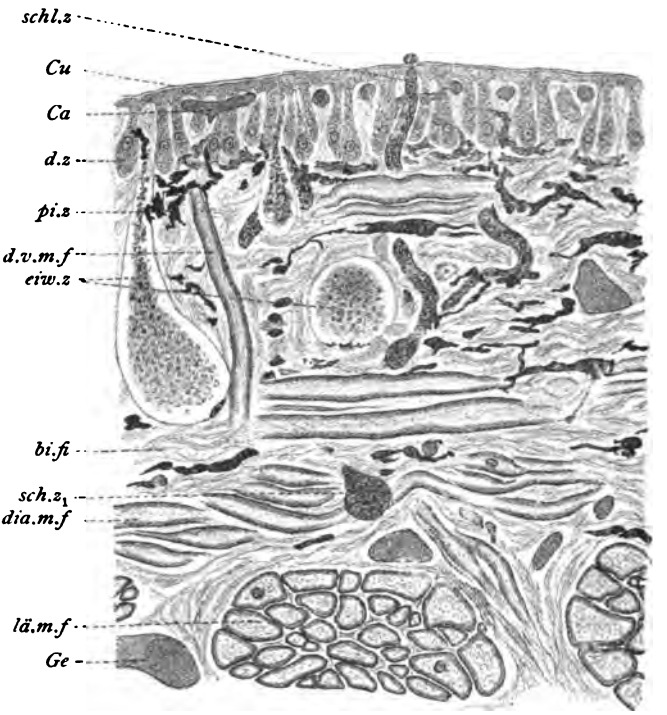

Fig. 196. ***Hirudo medicinalis*, Hautschnitt.**

Cu Cuticula, *d.z* Deckzelle, *schl.z* Schleimzelle, *sch.z*$_1$ desgl., kolbiges Ende, *eiw.z* Eiweißzellen, *pi.z* Pigmentzelle, *bi fi* Bindefibrillen, *Ca* Capillare, *Ge* Gefäß, *lä.*, *dia.*, *d.v.m.f* Längs-, Diagonal-, Dorsoventralmuskelfaser (die zirkulären sind nicht bezeichnet).

tritt hier in einen bläschenförmigen Hohlraum ein, den er durchsetzt, am Ende desselben mit plattenartiger Verbreiterung endet und einen Sinnesstift trägt, der etwa halb so lang als das Bläschen ist. Von den Sinneszellen gehen auch feine seitliche Fortsätze ab, von denen einzelne sich zu dem subepithelialen Plexus begeben und vielleicht mit Muskeln in Verbindung stehen. Es würde sich hier also um motorische Fortsätze von Sinneszellen handeln.

Zwischen den Zellen des Epiderms steigen die Endverästelungen vieler Nervenfasern empor, welche einem subepithelialen Nervenplexus angehören und teils von hier gelegenen Nervenzellen (Fig. 197),

teils von Zellen der inneren Nervenstämme ausgehen. Sie laufen in feine Zweige aus, bilden auch vielfach regelmäßig verästelte Endbäumchen, die unter der Cuticula enden (ZERNECKE).

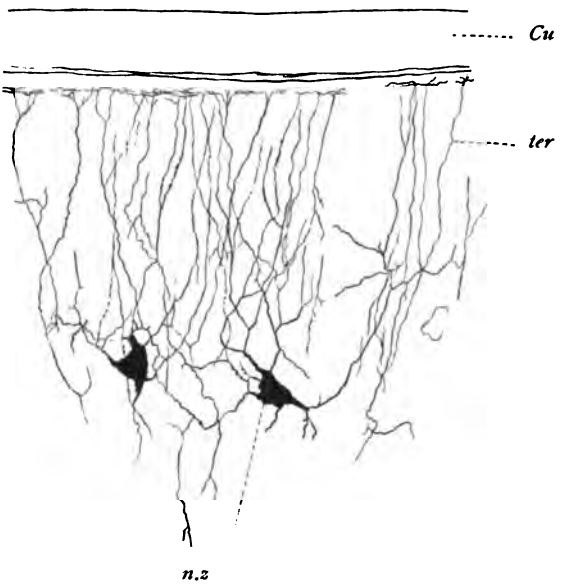

Fig. 197. *Ligula*, Hautnervenplexus, nach ZERNECKE.
n.z Nervenzelle, *ter* Terminale, *Cu* Cuticula.

Nervensystem.

Das Nervensystem zeigt zwei longitudinale Hauptstämme, deren Lage in der Übersicht angegeben wurde. Sie stehen untereinander durch Kommissuren in Verbindung, deren Zahl größer ist, als die der Darmäste, und die wieder durch Anastomosen sich verknüpfen. Wo sie von den Markstämmen entspringen, gehen auch nach den Körperseiten hin seitliche Nerven ab, die, wie die Kommissuren, dicht einwärts von der Längsmuskellage verlaufen. Es entspringen hier ferner dorsalwärts aufsteigende Äste, deren weiterer Verlauf unbekannt ist. Ein dorsal, gleichfalls einwärts dicht an der Längsmuskulatur gelegener Nervenplexus scheint mit den Seitennerven zusammenzuhängen. Von allen erwähnten Stämmen, Nerven und Geflechten gehen feine Äste an die Muskulatur und zum Epiderm, wo sie Endverästelungen bilden (siehe das oben Gesagte).

Auf dem Querschnitt erscheint jeder Hauptstamm als ein Strang von Nervenfasern, die zum Teil von ziemlich beträchtlicher Dicke sind und durch ein netzartiges Gewebe, das als Hüllgewebe zu deuten ist, zusammengehalten werden. Es gelang durch Eisenhämatoxylinschwärzung Gliafasern mit den zugehörigen Zellen nachzuweisen. Nicht selten ist ein Hauptstamm durch derbere Bindegewebszüge, in denen dorsoventrale Muskelfasern eingebettet sind, in zwei Unterstämme aufgelöst; doch handelt es sich hierbei nur um eine lokale Spaltung. Nervenzellen finden sich sowohl in den Hauptstämmen als in den abgehenden

Nerven und im peripheren Plexus. An den Hauptstämmen liegen sie besonders am Ursprung der Nerven, den Fasersträngen an- oder eingefügt. Hier finden sich auch neuropilartige Geflechte feinster Faserverzweigungen eingelagert, so daß die betreffenden Stellen als ganglienartige Anschwellungen aufzufassen sind.

Von Nervenzellen wurden speziell aus dem Hirn, doch auch von den übrigen Zentren, durch R. Monti, mittelst der Golgimethode folgende Formen beschrieben. Bipolare Zellen senden einen einfachen oder sich teilenden Fortsatz zur Peripherie, wo er im Epiderm Endverästelungen bildet; der zweite Fortsatz verläuft im Zentrum auf verschieden weite Entfernung, teilt sich gelegentlich, wobei der eine Ast durch einen Nerven austreten kann, und gibt Lateralen ab, die sich wieder kurz verästeln, oder löst sich in reiche Endgeflechte auf. An manchen bipolaren Zellen gehen beide Fortsätze zur Peripherie und zwar zu verschiedenen Körperseiten; von dem einen (gemischten) Fortsatz entspringt eine zentral verlaufende Nervenfaser. Bei multipolaren Zellen ist zwischen Hauptfortsätzen, die zur Peripherie verlaufen und Nebenfortsätzen, die sich im Neuropil verästeln, zu unterscheiden. Große unipolare Zellen, deren Fortsatz in den zentralen Stämmen verbleibt und auf gewissen Strecken sich verästelnde Lateralen abgibt, sind wohl mit den Kolossalzellen der höheren Würmer und Nemertinen zu vergleichen. Schließlich lassen sich auch in den peripheren Geflechten multipolare Zellen unterscheiden, unter deren Fortsätzen ein Teil sich im Epiderm aufästelt, während andere, meist zwei, sich zur Muskulatur oder in die zentralen Stämme begeben und in letzteren Lateralen abgeben. Von diesen ableitenden Fortsätzen können aber auch wieder Zweige zum Epiderm abgehen, um sich hier aufzuästeln. Kurz, das Bild des Nervensystems ist ein kompliziertes und noch nicht völlig aufgeklärtes; die Unterscheidung von Rezeptoren und Effektoren erscheint oft schwierig.

Augen (*Euplanaria gonocephala*).

Die weit vorn über dem Gehirn und nahe dem dorsalen Epiderm gelegenen Augen (Fig. 198) bestehen aus einem Pigmentbecher, der eine Kugelschale mit weitem Ausschnitt bildet, und aus der Retina, welche den Hohlraum des Bechers ausfüllt. Man unterscheidet im Becher die percipierenden Endkolben der Retinazellen, deren Zellleiber außerhalb liegen; ferner Glia und spärliches Hüllgewebe (?). Jedes Auge stellt ein vom Epiderm stammendes Bläschen mit einseitig stark verdickter und ins Innere vorgestülpter Wandung (Retina) dar. Die Retinateile beider Augen sind voneinander ab-, gegen die Seiten des Tieres und ein wenig gegen oben hingewendet.

Pigmentbecher. Der Pigmentbecher besteht aus einer Schicht kubischer Zellen, deren ovale Kerne basal, d. h. gegen außen hin, gelagert sind. Das Sarc ist von gelbbraunen, gleich großen Pigmentkörnern dicht erfüllt, vor allem gegen die Innenseite des Bechers hin, spärlicher in der Umgebung der Kerne. Die Zellterritorien markieren sich oft durch leichte Vorwölbung der Endfläche.

Retina. Die Retina wird von eigenartig gebauten Sehzellen gebildet, deren Zellkörper außerhalb des Auges liegt, im Umkreis einer

nervösen Fasermasse, die an die Öffnung des Pigmentbechers angefügt ist. Innerhalb des Bechers liegen die kegelförmigen Endkolben, welche mit den Zellkörpern durch faserartige Abschnitte in Verbindung stehen. Aus diesen distalen faserartigen Abschnitten und zugleich aus den sensiblen Nervenfasern, welche vom Zellkörper zum Gehirn verlaufen und den Augennerv bilden, setzt sich die erwähnte Fasermasse zusammen (HESSE). Diese eigentümliche Durchflechtung beider Teilgebilde der Retinazellen ergibt sich aus der oft auffallenden Form letzterer; an den dorsalwärts gelegenen Zellen ist der Körper knieartig gebogen, so daß der perceptorische Fortsatz nicht in entgegengesetzter Richtung, sondern unter rechtem oder sogar unter spitzem Winkel zum Axon

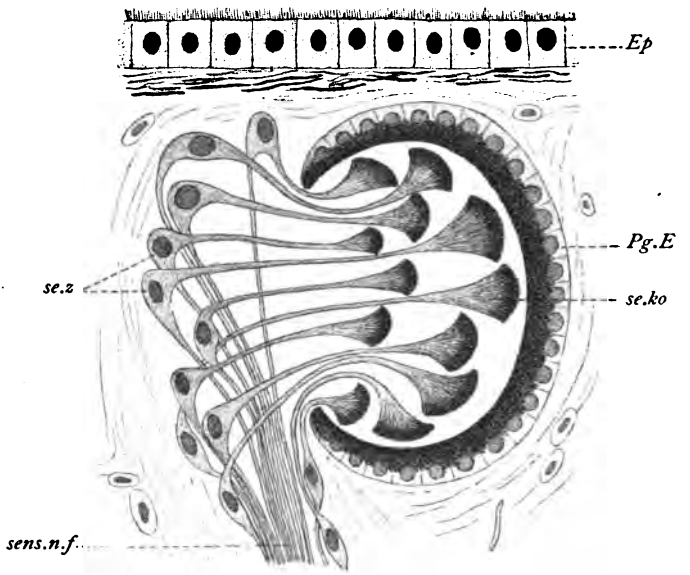

Fig. 198. *Euplanaria gonocephala*, Auge.
Ep Epiderm, *Pg.E* Pigmentepithel, *se.z* Sehzellen, *se.ko* Sehkolbben, *sens.n.f* sensible Nervenfasern. Nach HESSE.

verläuft. Bei den weiter ventralwärts gelegenen Zellen ist die Krümmung geringer oder fehlt ganz. Nur selten liegt eine Retinazelle direkt in der Fasermasse drin. Die Zellen sind im allgemeinen spindelförmig; sie umschließen einen rundlichen oder ovalen bläschenförmigen Kern mit deutlichem Nucleolus und zeigen ein dichtes Sarc, das auf der einen, basalen Seite in den Axon, auf der anderen, distalen, in den perceptorischen Fortsatz ausläuft. Letzterer wird von dicht gestellten, längs verlaufenden feinen Fibrillen gebildet; er tritt in den Pigmentbecher ein und schwillt hier, entweder sofort oder in größerer Tiefe desselben, zu einem kurzen Endkegel an, dessen distale freie Fläche konvex gekrümmt ist. Die Fibrillen des faserartigen Abschnittes divergieren leicht in dem Endkegel und sind hier lockerer in einer homogenen Zwischensubstanz verteilt, daher leichter wahrnehmbar. Sie laufen in stiftartige Endabschnitte aus (HESSE), die insgesamt den lichtempfindlichen Teil des Kegels bilden. Die Kegel füllen die ganze Höh-

lung des Pigmentbechers aus, sind nur von Glia und sehr schmalen hellen Scheiden getrennt (siehe unten), und wenden sämtlich ihren lichtempfindlichen Endsaum gegen die pigmentierte Wand des Bechers hin (inverses Auge).

Glia. Die in den Nervenbahnen nur als feine Fäden nachweisbaren Gliafasern erscheinen in der Umgebung der distalen faserartigen Abschnitte der Retinazellen als dünne Scheiden (Fig. 199), die sich mit Eisenhämatoxylin schwärzen. Jede Scheide ist, wie sich hie und da erkennen läßt, kein völlig homogenes Gebilde, sondern besteht aus dicht gelagerten Fibrillen. Am Endkolben trennen sich diese und bilden um dessen proximalen Bereich ein zierliches Endkörbchen, das aus dichotom sich auflösenden Fibrillen besteht, die äußerst fein auslaufen und am distalen Kolbenabschnitte sich verlieren.

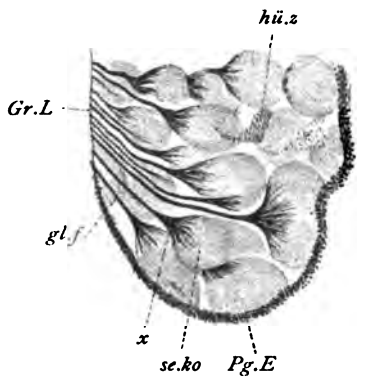

Fig. 199. *Euplanaria gonocephala*, Stück eines Augenschnittes. *Gr.L* Grenzlamelle, *Py.E* Pigmentepithel (angedeutet), *se.ko* Sehkolben, *gl.f* Gliafaser, *x* Endverästelung derselben, *hü.z* Hüllzelle (?).

Bindegewebe. Zunächst ist eine zarte Lamelle zu erwähnen, welche die Öffnung des Pigmentbechers abschließt und von den Endteilen der Retinazellen, mitsamt ihren Gliascheiden, durchsetzt wird (Sieblamelle). Sie wird vom Bindegewebe geliefert und verliert sich außerhalb der Pigmentzellen, steht wohl auch in Verbindung mit den dünnen Zügen von Bindegewebe, welche die nervöse Fasermasse an der Bechermündung durchsetzen und gelegentlich auch Muskelfasern eingelagert zeigen. Im Innern des Auges bemerkt man körnige Züge nahe der Sieblamelle zwischen die Endkolben eingebettet; die Körner liegen in einer homogenen hellen Substanz, welche, wie schon oben erwähnt, alle Kegel als schmaler Saum umgibt und wohl mit dem Enchym des Bindegewebes zusammenhängt. Kerne wurden in ihr nicht gefunden.

---

21. Kurs.

Dendrocoelum lacteum (und *Taenia saginata*).

Enteroderm.

Das Enteroderm ist in den Darmschenkeln und deren Ästen überall gleichartig beschaffen und besteht aus Nährzellen, zwischen welche in geringer Menge Eiweißzellen eigeschaltet sind (Fig. 200).

Nährzellen. Die Nährzellen sind im allgemeinen von zylindrischer Form, mit leicht kolbig geschwelltem distalem Ende, das abgerundet in das Darmlumen vorspringt. Am regelmäßigsten gestaltet sind sie an Tieren, die einige Zeit gehungert haben. Ihr Sarc erscheint

an diesen auch am dichtesten und ist deutlich längsfädig struiert. Wimpern fehlen. Bei Erfüllung mit Nährstoffen ist die Gerüstanordnung eine lockere und man unterscheidet eine längsstreifige Membran, von einem inneren Maschenwerke, in welches Körner verschiedener Größe eingelagert sind. Basal ist die Beschaffenheit des Sarcs am dichtesten. Die Verdauung ist eine intracelluläre (METSCHNIKOFF). Bei Anwesenheit eines Beuteobjektes im Darme verlieren die Nährzellen ihre regelmäßige Begrenzung; sie umfließen jenes mittelst Pseudopodien und nehmen die zerfallenden Stoffe, soweit sie assimilierbar sind, in Gestalt von Ballen und Öltropfen, auf; auch unverdauliches gelangt in die Zellen, um dann wieder ausgestoßen zu werden. Man trifft auf Muskelstücke, Borsten usw. Bei voller Verdauung ist es unmöglich in

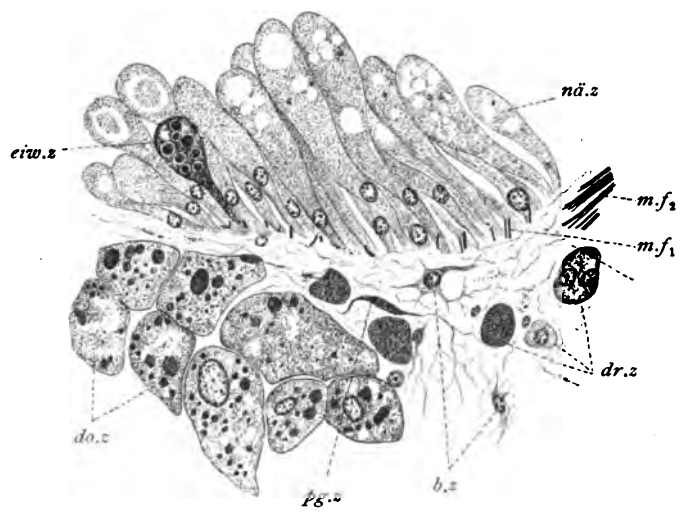

Fig. 200. *Dendrocoelum lacteum*, Stück eines Querschnitts.
nä.z Nährzellen eines Enterondivertikels, *eiw.z* Eiweißzellen desselben, *m.f₁* Muskelfasern der Entopleura, *m.f₂* Muskelfasern des Pleroms, *b.z* Bindezellen, *pg.z* Pigmentzelle, *do.z* Dotterzellen.

jenen Plasmamassen, welche die Beute umgeben, Zellgrenzen nachzuweisen. Auch die Kerne des Beutetiers finden sich in den Nährzellen wieder, wo sie jedenfalls assimiliert werden. Bekannt ist ferner die Aufnahme von Farbstoffen (Karmin), die gelöst und an anderer Stelle wieder ausgestoßen werden. Exkretkörner wurden von manchen Turbellarien als dunkle oder gelbbraune kleine Körper beschrieben.

Eiweißzellen. Die nur vereinzelt vorhandenen Eiweißzellen zeigen kolbenförmige Gestalt, mit schmalem basalen und verschieden stark erweitertem distalen Abschnitte. Sie sind gewöhnlich etwas weniger lang als die Nährzellen, erreichen aber das Darmlumen. Ihr Sarc färbt sich auffallenderweise immer mit Hämatoxylin blau, so daß der im basalen Teil gelegene Kern nicht leicht zu unterscheiden ist. Es enthält Waben sehr verschiedener Größe, in denen entweder nur hyaline Substanz oder runde Sekretkörner von gleichfalls sehr verschiedener Größe liegen, die sich mit Säurefuchsin rötlich färben. Nach diesen Körnern ist die Beurteilung der Zellen möglich; die Blaufärbung des übrigen Sarcs erklärt sich aus dem Gehalt an jugendlichem Sekret,

das bei Eiweißzellen gewöhnlich basophil ist. Man vergleiche die Angaben über *Lumbricus* in Kurs 4.

Bei völliger Entleerung des Sekretes stellen die Zellen gelegentlich nur schmale blaue Zylinder vor, in denen Vakuolen nicht oder nur spärlich vorkommen. Die Sekretkörner wachsen zu beträchtlichen Dimensionen heran, wobei sie an Färbbarkeit verlieren und in eine feine Granulation zerfallen.

Muskulatur.

Über die Anordnung der Muskulatur wurde bei Übersicht ausgesagt. Die Muskelfasern sind von ellipsoidem Querschnitt und lassen eine von Myofibrillen gebildete Rinde und eine helle Sarcachse unterscheiden. Die Fibrillen sind in der Rinde, wie es scheint, zu radial gestellten Leisten geordnet; entsprechend der pinselartigen Verzweigung lösen sich die dorsoventralen Fasern in Fibrillenbündel auf, die bis zur Grenzlamelle unter dem Epiderm verlaufen und hier undeutlich werden.

Die zu den Fasern gehörigen Kerne lassen sich mit den gewöhnlichen Methoden nicht sicher nachweisen, da sie der Faser nicht unmittelbar angefügt sind, vielmehr in einem spindelförmigen Zellkörper liegen, der nur durch einen Fortsatz mit der Faser zusammenhängt. Allein durch die vitale Methylenblaufärbung konnte bis jetzt die Zugehörigkeit der Fasern zu Zellen festgestellt werden (Blochmann und Bettendorf (95), Jander (97)). Jede Faser wird von einer Zelle gebildet. Die Zelle ist lebend von Spindelform, abgetötet weniger regelmäßig gestaltet. Sie gibt an beiden Enden einen Fortsatz ab, deren einer von wechselnder Stärke ist und an die Faser unter spitzem oder auch rechtem Winkel herantritt (Muskelfortsatz), während der andere, der gelegentlich in der Zweizahl vorliegt und sich teilen kann, nach verschieden langem Verlaufe undeutlich wird; vermutlich steht er zum Nervensystem in Beziehung (Nervenfortsatz; siehe darüber bei Cestoden). — Von den Muskelfasern gehen außer dem Fortsatz zum Myoblasten oft noch andere kurze feine Fortsätze an beliebigen Stellen ab, die mit einer leichten Anschwellung enden. Die Bedeutung dieser Seitenfortsätze ist unbekannt.

Sowohl das Sarc der Zellkörper, wie auch die Achse der Faser, zeigt bei vitaler Methylenblaufärbung blaue Körner in Längsreihen eingelagert, die bei anderen Methoden nicht zu erkennen sind. Jede Faser ist von einer sehr dünnen, eng anliegenden Scheide umgeben, die sich durch Hämatoxylin färbt. Die Scheiden stehen in direktem Zusammenhange mit dem Maschenwerke des Bindegewebes, von dem sie gebildet werden.

Zum Vergleich der interessanten Frage nach der Beschaffenheit der Muskelzellen und ihrer Beziehungen einerseits zu den Fasern, anderseits zum Nervensystem sei hier auch die Muskulatur von *Taenia saginata* berücksichtigt. Ich bespreche zunächst die dorsoventralen Muskelfasern. Sie zeigen eine Fibrillenrinde, einen seitlich anliegenden, den Kern enthaltenden Zellkörper und im Innern eine helle Sarcachse, die dort, wo der Zellkörper anliegt, mit diesem direkt zusammenhängt; die Rinde ist hier also offen. Der Zellkörper hat die Form eines flachen

Hügels, der sich der Faser innig anlegt. Im mittleren dicksten Bereiche liegt der runde Kern, der einen großen Nucleolus enthält; die Hügelenden verstreichen allmählich an der Faser. Im Sarc verlaufen wellig feine Fäden in longitudinaler zur Faser paralleler Richtung.

Für die transversalen und die inneren Längsfasern gilt das gleiche Verhalten. Bei den äußeren Längsfasern und Ringfasern dagegen entfernt sich der kernhaltige Zellkörper von der Faser und wahrt mit ihr nur durch einen feinen Fortsatz Verbindung. Diese Verhältnisse studiert man am besten bei Anwendung der EHRLICH'schen und GOLGI'schen Methode (ZERNECKE). Mancher Zellkörper sendet zu mehreren Fasern hin Fortsätze, so daß wohl Aufteilungen von Fasern in verschiedene Fibrillenbündel anzunehmen sind. Die Zellkörper liegen einwärts von der epidermalen Zelllage. Sie haben meist Spindelform; vom einen Zellende gehen der oder die erwähnten Fortsätze (Fig. 201) zu den Muskelfasern ab, das andere Ende dagegen sendet einen oder auch mehrere Fortsätze zu Nervenfasern (nervöse Fortsätze) des subepithelialen Nervenplexus hin. Eine direkte Innervierung der Muskelfasern wurde bei transversalen und dorsoventralen Fasern beobachtet (ZERNECKE). Die Nervenfaser teilt sich gabelförmig, bevor sie an die Muskelfaser herantritt, und die Endäste umspinnen letztere innig.

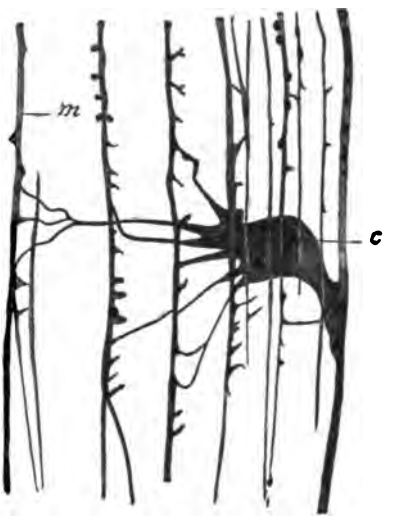

Fig. 201.
Muskelzelle von *Cercariaeum*.
m Muskelfaser, *c* kernhaltiger Teil der Zelle oder Myoblast. Nach BETTENDORF aus HEIDENHAIN, Anatomie.

In Hinsicht auf die nervösen Fortsätze der Muskelzellen und die durch sie vermittelte Innervierung der Muskulatur sei an die Nematoden erinnert (Kurs 19), bei denen entsprechende Verhältnisse vorliegen. Ich betone nochmals, daß es sich hier um einen Gegensatz zur Muskelinnervierung bei den höheren Zygoneuren handelt.

Bindegewebe.

Das Bindegewebe erfüllt alle Lücken zwischen den Organen und umspinnt jede einzelne Muskelfaser; im großen Ganzen ist es ziemlich spärlich entwickelt, am reichlichsten noch im Bereich der dorsoventralen Fasern. Vor allem fehlen derbere Bindesubstanzbildungen, mit Ausnahme der Grenzlamelle unter dem Epiderm. Die Grenzlamellen gegen das Enteron und gegen die Hodenbläschen hin sind überhaupt nur schwierig nachweisbar. Hier wird zunächst das Bindegewebe von *Dendroecolum* und dann von *Taenia saginata*, das für genauere Untersuchungen besonders günstig ist, besprochen werden.

Das Bindegewebe erweist sich bei guter Konservierung aufgebaut aus einem äußerst feinen lamellösen Maschenwerke (Grundsubstanz),

in dessen Lücken ein hyalines, völlig klares Enchym eingebettet ist (Enchym-Grundgewebe). Die genauere Untersuchung des Maschenwerkes, die am besten an Eisenhämatoxylinpräparaten erfolgt, läßt ein zartes plasmatisches Reticulum, das sich schwarz färbt, von der blaßgelblichen homogenen Grundsubstanz, welche dem Reticulum den lamellösen Charakter verleiht, unterscheiden. Bei anderen Färbungen sind beiderlei Bildungen nicht scharf auseinanderzuhalten, weil sie die Farbstoffe entweder in gleicher Weise annehmen oder ungefärbt bleiben. Die Grundsubstanz ist nur in sehr geringen Mengen vorhanden, so daß im wesentlichen das Bindegewebe ein Enchymgewebe vorstellt. Nur in der dermalen Grenzlamelle ist sie reichlicher entwickelt. Bei schlechter Konservierung schrumpfen die zarten Maschen zu kräftigen, leicht färbbaren Wabenwanderungen in der Umgebung größerer hyaliner Räume zusammen. Oft findet sich in diesen künstlich durch Zusammenfluß vieler normaler Waben entstandenen Räumen ein feines körniges Gerinnsel (Böhmig), das vielleicht als zerstörtes feinstes Gerüstwerk oder auch als Niederschlag der Lymphe aufzufassen ist. Ohne Zweifel hat das Enchym die ernährende Funktion der Lymphe, indem sich die vom Darm gebildeten flüssigen Nährstoffe in ihm verbreiten.

Die Form der Bindezellen ist nicht leicht genauer festzustellen. Es sind stark verästelte Zellen (Fig. 200) mit undeutlich begrenztem Zellkörper; gewöhnlich scheint der rundliche Kern, der einen Nucleolus enthält, direkt in das Reticulum eingelagert, ohne daß überhaupt ein Zellkörper in seiner Umgebung scharf markiert hervorträte. Die hellen, vom Reticulum umschlossenen Räume dürften jedenfalls untereinander zusammenhängen (Böhmig).

Zellgrenzen sind im Bindegewebe der Turbellarien nur ausnahmsweise nachweisbar (Böhmig) (91). Aus den Befunden Jijimas, Langs u. a. an Embryonen ergibt sich aber die Ableitung des scheinbar zusammenhängenden Reticulums von kompakten Mesodermzellen, deren Sarc durch das in Vacuolen auftretende Enchym aufgelockert wird. Bei fortschreitender Vascularisierung der Zellen kommt es zur Auflösung der Zellgrenzen und zur Bildung der lockeren Maschen; zur Festigung des überaus zarten Gerüsts dient weiterhin die Abscheidung der allerdings nur minimal entwickelten Grundsubstanz, welche in Lamellenform die Fasern des Reticulums verbindet.

Viel schärfer als bei *Dendrocoelum* treten alle Strukturen bei *Taenia* hervor. Im wesentlichen liegt der gleiche Bau vor, doch ist die Grundsubstanz reichlicher entwickelt, das Bindegewebe also resistenter. Zunächst sind die reich verästelten Bindezellen zu erwähnen, deren feine Ausläufer untereinander zusammenhängen und derart ein Reticulum bilden (Fig. 202), das die Grundlage des Gewebes bildet. Mit der Golgi-Methode ist dieses Reticulum deutlich wahrnehmbar (Zernecke), aber auch durch Eisenhämatoxylin kommt es gut zur Anschauung. In der Umgebung der runden oder ovalen Kerne, welche einen relativ großen Nucleolus zeigen, liegen verschieden große Zellkörper, von denen kräftige Fortsätze nach allen Richtungen hin ausstrahlen, die sich in mannigfacher Weise verästeln und vielfach knotige Anschwellungen zeigen, was ihnen ein charakteristisches Aussehen verleiht. In der Nähe von Muskelfasern und überhaupt in der Umgebung eingelagerter Organe sind die Fasern des Reticulums regelmäßiger orien-

tiert, indem sie parallel zu den Fasern oder Organen verlaufen und sie anfs innigste umspinnen.

Den Zellkörpern und Fortsätzen fügt sich eine helle Grundsubstanz an, die sich mit der VAN GIESON-Färbung schwach rötet. Sie verbindet die Fortsätze untereinander und umscheidet helle Räume von Vacuolen- oder Kanälchenform, die sich im Reticulum allerorts verteilen und von hyalinem Enchym, bezw. Lymphe, erfüllt werden. Vermutlich bilden diese hellen Räume, die von geringer Größe sind, ein durch das ganze Füllgewebe hindurch zusammenhängendes Kanalsystem, in welchem sich die von außen, wahrscheinlich durch die erwähnten Cuticularkanälchen, aufgenommenen Nahrungssäfte verteilen. Die Grundsubstanz ist in Umgebung der Muskelfasern als zarte Scheide

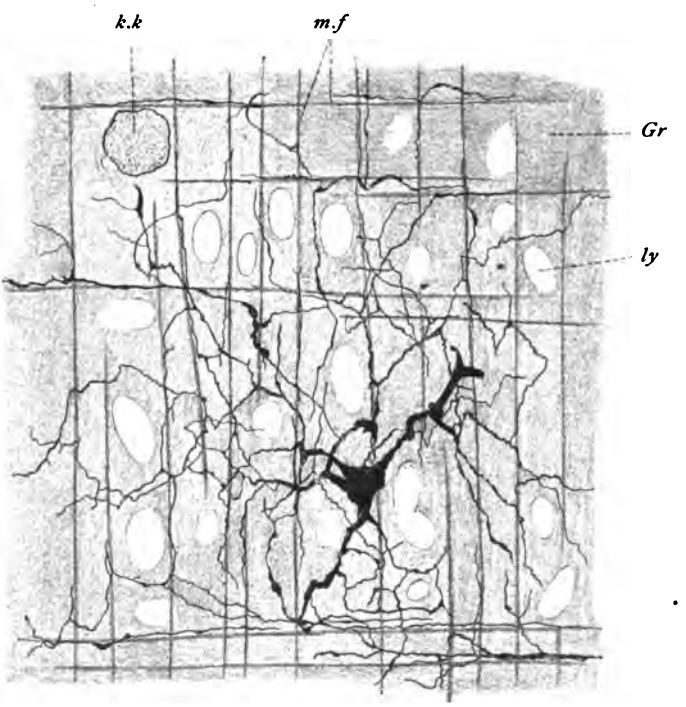

Fig. 202.
Bindegewebe von *Taenia saginata*. Nach ZERNECKE und eignen Präparaten.
m.f Muskelfaser, *k.k* Kalkkörper, *ly* Lymphbahnen, *Gr* Grundsubstanz.

derselben entwickelt. Sie liefert auch die Grenzlamellen der Organe und ist vor allem reich in der dermalen Lamelle entwickelt. Diese steht in direktem Zusammenhang mit dem Bindegewebe durch zarte Verbindungen, welche sich zwischen die Epidermzellen einschieben.

Im Bindegewebe sind zahlreiche Kalkkörper eingelagert, die aber nur an Material, das nicht mit Säuren behandelt wurde, erhalten bleiben. Der Kalkkörper liegt in einer dünnen Sarchülle, welche an einer Stelle durch den platten Kern verdickt wird. Am entkalkten Material bleibt eine große Vacuole zurück, die man nicht mit den erwähnten Lymph- (bezw. Enchym-)kanälen verwechseln darf.

Niere.

Die Niere ist bei *Taenia saginata* gut zu studieren. Man findet auf Querschnitten der Proglottiden die paarigen Hauptkanäle (sog. Wassergefäße) von weitem Lumen, die im Mittelfelde seitwärts nahe am Körperrande und einwärts von den Hauptnervenstämmen gelegen sind; ferner feine Kapillaren, die allenthalben im Bindegewebe, vor allem aber im Mittelfelde, verlaufen und in die Hauptkanäle einmünden. Die Kapillaren sind in der Nähe der Hauptkanäle kaum stärker als in weiterer Entfernung von diesen und jede derselben steht in Beziehung zu einer Terminalzelle, die am freien Ende gelegen sind (PINTNER). Während man früher annahm, daß sie auch eine Bildung der Terminalzelle sei, haben neuere Forschungen (BUGGE) folgendes gelehrt. Aus einer Epithelzelle der Hauptkanäle, die in die Tiefe sinkt, also profundoepitheliale Lage annimmt, gehen durch Teilung vier Elemente (Fig. 203) hervor. Drei davon werden zu Terminalzellen, die vierte wird zur Kapillarzelle, d. h. sie entwickelt ein intracelluläres kapillares Lumen, das mit den Trichtern der Terminalzellen (siehe unten) in Verbindung steht. Allmählich verlängern sich die Kapillaren und zwar derart, daß jeder terminale Trichter in eine besondere Kapillare übergeht, die sich erst in größerer Entfernung mit den übrigen zur gemeinsamen Ausführkapillare vereint. Der Kern der Kapillarzelle geht verloren.

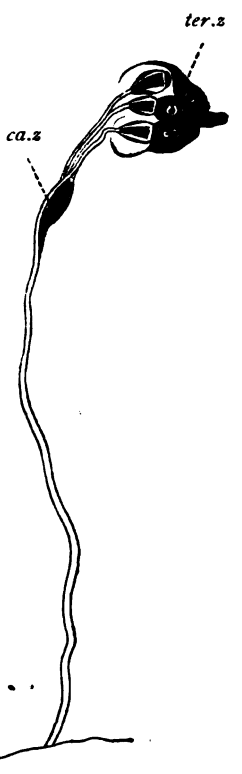

Fig. 203. Entstehung der Terminalzellen und Kapillaren. Nach BUGGE.
ter.z junge Terminalzellen, *ca.z* Capillarzelle.

Das Epithel der weiten Hauptkanäle scheint auf den ersten Blick ganz zu fehlen, doch findet es sich in profunder Lage, also in ähnlicher Situation wie das Epithel der Haut. Aus den profunden Epithelzellen gehen, wie erwähnt, die Terminalzellen hervor. In unmittelbarer Umgebung jedes Kanals ist die Bindesubstanz kräftig verdickt. Es lassen sich auch zarte zirkuläre Muskelfasern nachweisen, welche das Kanallumen umspannen.

Die Terminalzellen (Fig. 204) zeigen einen äußerst interessanten Bau. Sie bestehen aus dem Zellkörper mit dem Kern, aus dem Trichter und aus der Wimperflamme, die im Trichter schwingt. Das basale Zellende ist vom Trichter abgewendet; es zieht sich in Fortsätze aus, die denen der Bindezellen ähneln. Die Hauptmasse des Zellkörpers nimmt der runde, distal leicht eingebuchtete Kern ein, der einen deutlichen Nucleolus enthält. Distal vom Kern, diesem dicht benachbart und zum Teil in dessen Einbuchtung eingesenkt, liegt eine intensiv mit Eisenhämatoxylin sich schwärzende Platte (Basalplatte), die man am besten einer konvex-konkaven Linse vergleichen kann. Ihre basale Fläche ist konvex, die distale schwach konkav oder auch

fast völlig eben. Von dieser Platte entspringt ein dicker Wimperbusch (Wimperflamme), der in dem Trichter schlägt. Er erweist sich fast immer leicht in Windungen gelegt, was sich aus der Art seiner Bewegung erklärt. Die Basalplatte erscheint selbst an sehr dünnen Schnitten homogen, repräsentiert aber eine Summe dicht benachbarter Basalkörner, von denen je eines zu einer Wimper gehört.

Der Trichter ist als vorgewucherte Zellmembran aufzufassen, wenigstens bis etwa zur Hälfte seiner Länge, wo seine Wandung zu einem intensiv schwärzbaren Ring verdickt ist, der nichts anderes als eine Schlußleiste repräsentiert. Wegen der Ausbildung von Schlußleisten ist der Trichter nicht als Zellkragen aufzufassen, da Kragenbildungen über dem Niveau der Schlußleisten liegen. Diese vermitteln die Verbindung mit der Kapillare, die auch am Trichter partizipiert, seinen sich verschmälernden Endabschnitt bildend. Die Wandung der Kapillare ist überall gleich beschaffen und besteht aus einer homogenen Membran, an der irgend welche Strukturen nicht wahrnehmbar sind.

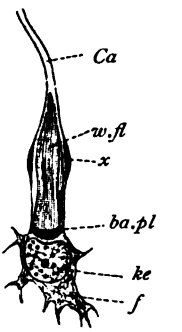

Fig. 204. *Taenia saginata*, terminale Nierenzelle. *Ca* Kapillare, *w.fl* Wimperflamme, *x* Verdickung der Kapillare, *ba.pl* Basalplatte, *ke* Kern, *f* Fäden des Sarcs.

Gonaden.

Es seien hier nur die Hodenbläschen und die Dotterstöcke berücksichtigt, die man auf Schnitten vor dem Pharynx antrifft. Die Dotterstöcke sind an noch nicht geschlechtsreifen Tieren sehr dünne Zellstränge, die zunächst nur von einer einzigen Zellreihe (Jijima) gebildet werden und leicht zu übersehen sind. Später verdicken sie sich bei Ausbildung der Dotterzellen beträchtlich und fallen leicht ins Auge. Umgekehrt sind die Hodenbläschen am mächtigsten vor der völligen Geschlechtsreife entwickelt, dagegen neben den reifen Dotterstöcken oft nur noch rudimentär nachweisbar.

Die Dotterstöcke stellen verzweigte Äste der Ovidukte dar; die Hodenbläschen stehen durch enge Vasa efferentia mit dem paarigen Vas deferens in Verbindung.

Hodenbläschen. Junge Hodenbläschen zeigen peripher kubische Zellen, die als Urgenitalzellen anzusprechen sind, während der Innenraum von Spermogonien ausgefüllt ist. Je reifer die Bläschen, um so weniger Urgenitalzellen sind nachweisbar (Fig. 205). Dagegen sieht man an guten Präparaten immer stark abgeplattete, leicht buckelförmig in der Mitte vorspringende Zellen der einhüllenden Grenzlamelle aufliegen, die auch den Vasa efferentia zukommen und wohl nicht als Urgenitalzellen, sondern als indifferente Cölothelzellen aufzufassen sind. Jedes Bläschen repräsentiert einen Cölarraum (Gonocöl). Die Urgenitalzellen zeigen immer einen dunkel sich färbenden, dicht gekörnten Kern und auch ein dichtes, leicht färbbares Sarc. Bei der Vermehrung drängen sich die Tochterzellen, die die periphere Lage wahren, dicht nebeneinander. Indem Urgenitalzellen sich ablösen, ins Innere einsinken und sich nun in leicht feststellbarer mitotischer Weise teilen, entstehen die Spermogonien (Ursamen). Jede Urgenitalzelle

liefert eine Spermogenne, deren Elemente untereinander durch Zellkuppeln in Verbindung stehen. Nach Abschluß der Spermogonienteilungen liegen die Muttersamen vor, die durch die rasch sich abspielenden, unmittelbar aufeinander folgenden Reifeteilungen in die Tochtersamen und eigentlichen Samen zerfallen. Tochtersamen und Samen sind beträchtlich kleiner als die Muttersamen; sie erscheinen dicht gedrängt im Umkreis einer großen Sarcmasse, die sich aus den Zellkuppeln entwickelt zu haben scheint und als Cytophor bezeichnet wird. Ein Kern ist in dem Cytophor nie zu sehen, dieser deshalb nicht als selbständige Fußzelle aufzufassen. Die jungen Samen oder Spermien entwickeln sich zu den reifen Samen. Auf die feineren Vorgänge der Spermogenese kann hier nicht eingegangen werden (siehe Kurs 17).

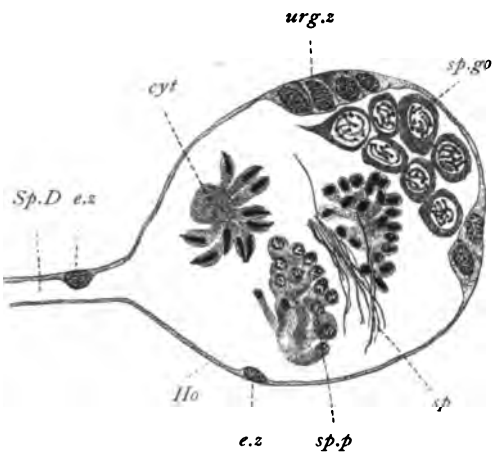

Fig. 205. *Dendrocoelum lacteum*, Hodenbläschen *(Ho)* und Spermoduct *(Sp.D)*.
urg.z Urgenitalzellen, *sp.go* Spermogonien, *sp.p* Muttersamen, *sp* Spermienschwänze, *cyt* Cytophor, *e.z* Epithelzellen des Hodenbläschens und Spermoducts.

Dotterstöcke. Die Dotterstöcke bestehen bei der Anlage aus kleinen Urgenitalzellen, deren Sarc und Kern sich leicht färbt und von dichter Beschaffenheit ist. Heranwachsend nehmen die Urgenitalzellen den Charakter von Dotterzellen an. Ihr Sarc lockert sich auf und zwischen den nun unterscheidbaren Gerüstfäden, die mit Eisenhämatoxylin sich gelegentlich gut färben lassen, treten kleine runde Dotterkörner (Fig. 200) von gelblicher Färbung und lebhaftem Glanze auf, die nach und nach an Größe beträchtlich zunehmen. Die reife Dotterzelle hat ein sehr locker-maschiges Gerüst innerhalb der immer deutlich hervortretenden Zellgrenzen; der Kern ist größer als zuerst und liegt mittelständig. Beim Heranwachsen ordnen sich die Zellen epithelartig im Umkreis eines auftretenden Lumens, in welches sie später einsinken, um zuletzt in die Ovidukte entleert zu werden.

---

22. Kurs.

Diskineten.

Unter Diskineten verstehe ich die Ctenophoren und Spongien, die als niederste Pleromaten den Cnidariern (als niedersten Coelenteriern) scharf gegenüber zu stellen sind (vergl. meine Histologie 1902). Es kommen hier Vertreter beider Gruppen zur Besprechung, wobei

wieder Übersichten über eine bestimmte, leicht beschaffbare und typische Form, sowie außerdem Besprechungen der Organsysteme, geboten werden.

Cydippe hormiphora und *Beroë ovata* (Ctenophoren).

Übersicht.

Zur Orientierung über den Bau der Ctenophoren empfehlen sich Querschnitte durch *Cydippe hormiphora* (Fig. 206) in der Höhe der Tentakelwurzeln. Vom Verdauungsrohr ist hier der ektodermale Schlund getroffen, sowie die vom apicalwärts gelegenen enterodermalen Trichter

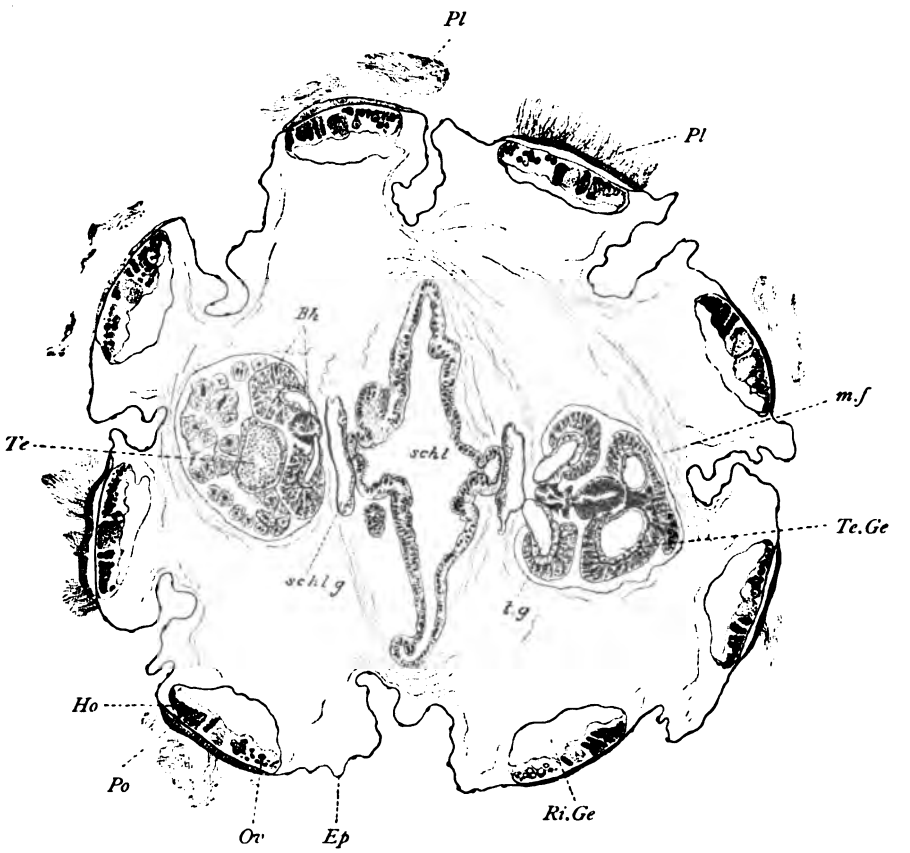

Fig. 206. *Cydippe hormiphora*, quer.
Pl Ruderplättchen, *Po* Polster derselben, *Ep* Flächenepiderm, *schl* Schlund, *schl.g* Schlundgefäß(-röhre), *t g* Tentakelgefäß (*Te.Ge* doppelter Anschnitt desselben), *Ri.Ge* Rippengefäß, *Ho* Hoden, *Ov* Ovarium, *Te* Tentakel, *B.h* Bildungsherde des Tentakels (Tentakelwurzel), *m.f* Pleromuskelfasern.

ausgehenden, gleichfalls enterodermalen Schlund-, Tentakel- und Rippengefäße. Der Schnitt ist, abgesehen von der unvermeidlichen Schrumpfung des weichen Gewebes, von kreisrunder Form. In regelmäßigen Abständen springen die acht Flimmerrippen breit vor, als verschieden hohe Streifen, je nachdem ein Rippenpolster oder ein Verbindungs-

streifen getroffen ist. Nach dem inneren Baue erweist sich *Cydippe* zweistrahlig radialsymmetrisch. Der in der Mitte gelegene Schlund ist in der einen Richtung (Sagittalebene) breit, in der senkrecht darauf stehenden schmal (Lateralebene). Lateral liegen ihm die Schlundgefäße an und wieder dicht an diese grenzen die paarigen Tentakelgefäße und der Tentakelapparat. Somit läßt sich der Querschnitt durch die Sagittal- und Lateralebene in vier Teilstücke zerlegen, deren je zwei benachbarte spiegelbildlich, zwei gegenüberliegende vollkommen gleich sind.

Die Peripherie wird vom einschichtigen Epiderm überkleidet, das zwischen den Rippen (Flächenepiderm) und an den Verbindungsstreifen im Bereiche letzterer niedrig, an den Rippenpolstern dagegen stark erhöht ist. Jedes Polster trägt ein quergestelltes, von verklebten, sehr langen Wimpern gebildetes Ruderplättchen, das in geknickter, gegen den Mund gewendeter Haltung. vorspringt. Zum Epiderm gehört auch der Tentakelapparat. Er entspringt jederseits in der Tentakeltasche, deren Durchmesser schwankt, je nachdem sie nahe der in Trichterhöhe gelegenen Ausmündung oder oralwärts nahe dem blinden Ende getroffen ist. Sie hat auf dem Querschnitt etwa die Form eines Halbkreises, dessen Bogen sich lateralwärts wendet und vom flachen einförmig gebauten Taschenepithel gebildet wird, während die schlundwärts gewendete abgestutzte Fläche als Tentakelwurzel komplizierte Form und Struktur aufweist. Da hier die beiden Tentakelgefäße bruchsackartig in die Tentakeltasche vorgeschoben sind, erscheint auch die Tentakelwurzel längs zweier breiter Streifen in die Tasche hinein vorgebogen (Bildungsherde des Tentakelepithels); die Seiten der Tentakelwurzel, welche von niedrigem Taschenepithel gebildet werden, und der mittlere, zwischen den Gefäßen befindliche Streifen liegen im gleichen Niveau. Letzterer ist als Bildungsherd der Tentakelachse am mächtigsten entwickelt und läuft apicalwärts direkt aus in den Tentakel, an dessen Bildung sich jedoch auch die Epithelherde beteiligen, und der aus der Taschenmündung frei nach außen hervorhängt und beim Schwimmen nachgeschleppt wird. Man trifft an Schnitten meist den ganzen, stark kontrahierten Tentakel in die Tentakeltasche zurückgezogen an.

Zum Schlund ist im einzelnen zu bemerken, daß er nahe dem Munde völlig einem Spalt gleicht, gegen den Trichter hin jedoch sich in der Mitte erweitert und hier die vier Filamentwülste zeigt, welche oralwärts breit im hohen drüsigen Epithele verstreichen. Sie stellen fadenartig ausgezogene Wucherungen des Epithels vor und werden vom Bindegewebe gestützt. Zwischen den zwei Wülsten jeder Seite liegt ein niedriger Mittelstreifen, der, vor allem seitlich unmittelbar neben den Wülsten, der Drüsenzellen entbehrt.

Den Mittelstreifen liegen außen die Schlundgefäße eng an. Sie begleiten den Schlund in ganzer Länge und sind an jeder sagittal gelegenen Fläche wulstartig, indessen ohne Beteiligung des Bindegewebes, verdickt. Ihre äußere (laterale) Fläche, die der Tentakelwurzel benachbart ist, zeigt eine subepithelial gelegene einfache Schicht von longitudinalen Muskelfasern. Die Tentakelgefäße grenzen nur medialwärts an die Gallerte, mit den übrigen Flächen dicht an die Tentakelwurzeln. Ihr Epithel ist, soweit es die Wurzel berührt, verdickt. Die acht

Rippengefäße verlaufen in ganzer Länge unter den Rippen, mit flacher äußerer Fläche diesen ziemlich eng anliegend, während die innere konvex gekrümmte Fläche die Gallerte berührt. Die erstere ist durch Einlagerung der langgestreckten strangartigen Gonaden jederseits stark verdickt. Die Gonaden sind sowohl als Ovarien, als auch als Hoden ausgebildet und verteilen sich derart, daß auf jedes Rippengefäß ein Ovarium und ein Hoden kommen und die einander zugewendeten Gonaden zweier Gefäße immer gleichen Geschlechts sind. Beide Gonaden eines Gefäßes werden durch einen schmalen enterodermalen Mittelstreifen getrennt.

Das Füllgewebe (Plerom) besteht aus Enchymgewebe und eingelagerten Muskelzellen. Es ist überaus mächtig entwickelt, schrumpft aber bei der Konservierung stark zusammen. Da es bei *Cydippe* arm an zelligen Elementen ist, so ist zum Studium des Füllgewebes, doch auch aller anderen Teile, mit Ausnahme des hier fehlenden Tentakelapparates, *Beroë* anzuempfehlen. Als derbere bindige Bildung findet sich nur eine Grenzlamelle unter dem Epiderm, die am kräftigsten unter den Rippen entwickelt ist.

Epiderm.

1. Flächenepiderm.

Bei der speziellen Besprechung sei das Epiderm von *Beroë ovata* berücksichtigt. Es ist ein niedriges, kubisches Epithel, das indessen an den Rippen bedeutende Mächtigkeit gewinnt. Das zwischen den Rippen gelegene Flächenepiderm zeigt am lebenden Tiere eine charakteristische Felderung (Fig. 207, R. Hertwig). Man unterscheidet ein relativ weites Maschennetz als Ausdruck des basiepithelial gelegenen Nervenplexus (Nervennetz), von einem weit enger maschigen, das von Reihen oberflächlich aufgelagerter Körnchen gebildet wird (Körnernetz). Die unregelmäßig geordneten Körner verteilen sich in der Umgebung der im Leben hell und glänzend erscheinenden Drüsenzellen, deren Zahl nach Hertwig der der Deckzellen fast gleichkommt und die regelmäßig verteilt sind. An Schnitten finden sich vier Arten von Zellen: Deckzellen, die eigentümlicherweise drüsig ausgebildet sind, zwei Arten echter Drüsenzellen, Sinneszellen und Nervenzellen.

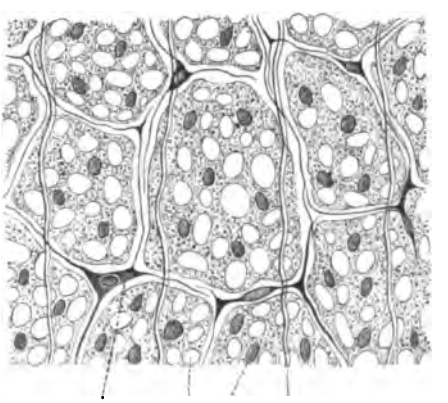

Fig. 207. *Cydippe hormiphora*, Nervenplexus des Epiderms und subepitheliale Muskelfasern. Nach R. Hertwig.
n.z Nervenzelle, *m.f* Muskelfaser, *ke* Kern, *v* Vakuole.

Drüsige Deckzellen. Die drüsigen Deckzellen (sog. Körnerzellen) zeigen ein wechselndes Aussehen (Fig. 208), das sich aus ver-

schiedenem physiologischem Zustande erklärt. An den secernierenden Zellen sind die seitlichen Umrisse leicht wahrzunehmen. Schwieriger fällt die Abgrenzung nach der Sekretion. Dann erscheinen so beschaffene Epithelstücke als zusammenhängende Protoplasmamassen mit eingelagerten Vacuolen und Kernen. Nach R. HERTWG sind die Grenzen sichtbar zu machen, indem man Silberschwärzung anwendet. Man muß vorher, um Niederschläge im Seewasser zu vermeiden, das Gewebe kurze Zeit in dünne

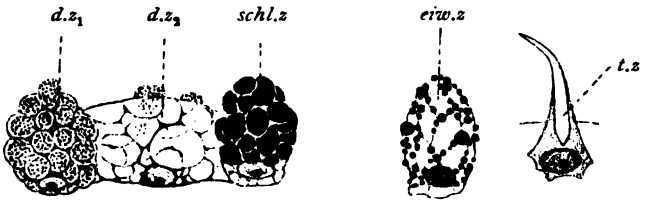

Fig. 208. *Beroë ovata*, Zellen des Flächenepiderms.
$d.z_1$ drüsige Deckzelle, $d.z_2$ desgl., nach Entleerung des Sekrets, *schl z* Schleimzelle, *eiw.z* Eiweißzelle, *t.z* Tastzelle.

Osmiumsäure einlegen und darauf mit destilliertem Wasser auswaschen. Die Zellen zeigen dann, von der Fäche gesehen, unregelmäßige verschieden weite polygonale Umrisse.

Schleimzellen (Glanzzellen CHUN). Die Schleimzellen unterscheiden sich von den Deckzellen durch intensive Färbbarkeit mit basischen Farbstoffen. Die verschiedenen Sekretionsphasen sind an ihnen leicht zu beobachten. Die Zelle schwillt beträchtlich an und wölbt sich weit vor; die Körner verquellen leicht und es entstehen dann große Ballen, an denen eine dunkle Randschicht vom hellen Inhalte leicht zu unterscheiden ist. Oft verfließen sie zu weiten Blasen unter einander.

Eiweißzellen. In geringer Zahl kommen schlankere Drüsenzellen vor, deren Sekretkörner bei intensivem Glanze sich lebhaft rot mit Säurefuchsin und Saffranin, mit Toluoidin bläulichrot, färben. Verquellungen der Körner wurden nicht beobachtet. Die Bedeutung dieser, bis jetzt nicht unterschiedenen Drüsenzellen ist unbekannt.

Tastzellen. Einzeln verstreut finden sich Zellen mit einer oder mehreren starren Borsten, welche als Taststifte aufzufassen sind. Die Borsten stellen dünne Kegel dar, die einseitig gekrümmt sind; sie senken sich tief in das Sarc ein und enden hier unter rascher, gleichfalls kegelförmiger Verjüngung. Sind mehrere Borsten vorhanden, so konvergieren die verjüngten basalen Enden gegen einen tiefer gelegenen Punkt im Sarc (HERTWIG). Das Sarc erhebt sich in Umgebung der Borste zu einer dünnen Scheide, die allmählich undeutlich wird. Der Zellkörper ist kurz, zylindrisch und enthält einen großen Kern; Fortsätze wurden nicht beobachtet.

Nervenzellen. An der Existenz von Nervenzellen im Epiderm ist nach den Befunden R. HERTWIG's und BETHE's nicht zu zweifeln (gegen SAMASSA und CURRERI). Die Nervenzellen liegen basiepithelial. Sie besitzen in der Umgebung des Kerns nur einen kleinen Zellkörper, von dem 2, 3 oder 4 Ausläufer ausstrahlen, die sich verästeln. Den Ausläufern entspricht die oben erwähnte, am lebenden Objekt bei Flächenbetrachtung wahrnehmbare großmaschige Felderung (Nerven-

netz); sie wird anscheinend von regelmäßig verlaufenden kanalartigen Lücken zwischen den basalen Teilen der Deckzellen gebildet. Manchmal verlaufen hier mehrere Nervenfasern neben einander. An Schnitten sind ab und zu in Lücken gelegene rundliche Zellen wahrnehmbar, die vielleicht Nervenzellen vorstellen. Das Nervennetz breitet sich über die ganze Oberfläche des Tieres und über den Schlund aus. Am Sinnespol erscheint es lokal verdichtet, worauf hier nicht eingegangen werden kann. Mit Methylenblau färbt sich das Nervennetz intra vitam (BETHE), mit Osmium-Essigsäuremaceration sind Isolationspräparate zu erhalten (R. HERTWIG).

2. Rippen.

Die Rippen sind besondere Differenzierungen des Epiderms. Sie bestehen aus Längsreihen quergestellter Epithelwülste (Rippenpolster, Fig. 209), die durch Strecken gewöhnlichen Epithels verbunden sind

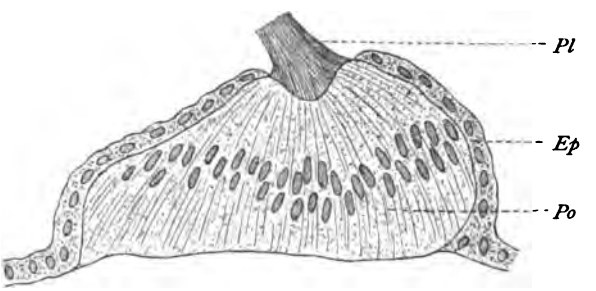

Fig. 209. *Beroë ovata*, Querschnitt durch ein Rippenpolster. *Po* Polster, *Ep* Flächenepiderm, *Pl* Ruderplättchen. Nach R. HERTWIG.

(Verbindungsstreifen). Jedes Polster trägt ein Ruderplättchen, das aus verklebten Wimpern von bedeutender Länge besteht. Die Polsterzellen sind gleichfalls sehr lange Elemente. Sie zeigen durchwegs gleiche Beschaffenheit; ihr basaler Abschnitt, welcher den ellipsoiden Kern enthält, ist dicker als der übrige Zellteil, der sich allmählich gegen das distale Ende hin verjüngt. Auf diese Weise ergibt sich eine charakteristische Form der Polster; sie sitzen breit der Gallerte auf und laufen in eine schmale freie Kante aus. Da ferner die seitlich am Polster gestellten Zellen länger sind als die mittelständigen, erscheint die Kante nach Art einer Hohlkehle ausgetieft. Aus dieser Hohlkehle entspringt das Ruderplättchen. — Der Übergang der Polsterzellen in die Zellen des benachbarten Epiderms ist ein schroffer. Das niedrige Epithel schiebt sich auf den schrägen Seitenflächen der Polster bis zur Kante aufwärts; dabei verschwindet der drüsige Charakter der Deckzellen, wie auch die echten Drüsenzellen ganz zurücktreten; die Polsterzellen selbst erscheinen als stark verlängerte wimpernde Deckzellen.

Die Polsterzellen (Fig. 210) besitzen am distalen Zellende, wo die Wimpern entspringen, einen komplizierten Wurzelapparat, der gut an Präparaten, die in Saffranin und Orange oder mit Eisenhämatoxylin gefärbt sind, studiert werden kann. Das Ruderplättchen ist bei ersterer Tinktion intensiv gelb, die Polsterzellen sind rötlich gefärbt. Die Grenz-

linie beider bildet ein scharfer roter Strich, der sich bei starken Vergrößerungen in dicht benachbarte Körner (äußere Körnerreihe) auflöst. Jedes Korn liegt an der Basis einer Wimper (Basalkorn). Dicht unter dem Grenzstrich folgt eine zweite, minder deutliche parallele Linie, die von kleineren Körnern gebildet wird (innere Körnerreihe). Ob je ein Basalkorn zusammen mit einem inneren Korn als Diplosom zu deuten ist, bleibt fraglich. Zwischen beiden Reihen liegt ein heller Innensaum, unter der inneren Reihe wiederum ein 3–4mal so breiter, gleichfalls heller, unterer Saum; beide sind deutlich längsfädig struiert und zwar entspricht jeder Faden einer Wimper. Schließlich findet sich an der inneren Grenze des unteren Saumes noch eine untere Körnerreihe (Samassa); dann beginnt die längsreihig-körnige Struktur des Sarcs. Jeder Längsreihe dürfte ein als Wimperwurzel zu deutender Sarcfaden zu Grunde liegen. Distal schließen die Zellen nur in der äußeren Körnerreihe dicht zusammen, erscheinen entsprechend den Säumen aber durch schmale Intercellularlücken getrennt; auch weiter proximalwärts scheinen schmale Lücken vorhanden. Schlußleisten konnten nicht sicher unterschieden werden.

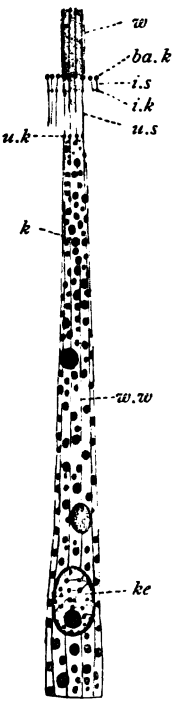

Fig. 210. *Beroë ovata*, Polsterzelle (von den Rippen).
w Wimper, *w.w* Wimperwurzel, *ba.k* Basalkörner, *i.k* innere Körner, *u.k* untere Körner, *i.s* Innensaum, *u.s* unterer Saum, *ke* Kefn, *k* Körner (Trophochondren?)

Die Wimpern sind in ihrer ganzen Länge von gleichmäßiger Dicke. Sie verlaufen nicht sämtlich parallel, sondern durchflechten sich unter einander in gesetzmäßiger, hier nicht genauer zu schildernder Weise.

Die Kerne sind entsprechend der bedeutenden Größe der Zellen größer als die der drüsigen Deckzellen. Meist ist ein großer Nucleolus, dessen Färbbarkeit von der des Nucleoms abzuweichen scheint, vorhanden. Er liegt meist basalwärts, der Wand genähert.

3. Epithel des Tentakelapparates.

Zunächst ist es notwendig, die in der Übersicht gegebene Schilderung des anatomischen Baues des Tentakelapparates zu vervollständigen. Die Tentakelwurzel ist von der Fläche gesehen, schildförmig. In der Mitte, vom aboralen zum oralen Ende, verläuft der kielartige, zwischen die Tentakelgefäße eingeklemmte Bildungsherd der Achse. Von ihm entspringt (Fig. 211) die Tentakelachse etwa in der Mitte des Verlaufes. Wir unterscheiden am Bildungsherd zwei seitliche dicke Streifen, die medialwärts, wo sie an die Gallerte grenzen, ineinander umbiegen. Lateralwärts bleiben sie getrennt und ziehen sich in die zwei Muskelbündel aus, welche im Tentakel seitlich, jedes eine Hälfte der Achse bildend, verlaufen (Bildungsherd der Muskulatur, Muskel-

streifen). Zwischen beiden Streifen eingeklemmt liegt der schmale Bildungsherd des Bindegewebes (Bindegewebsstreifen), welcher sich in den bindegewebigen Centralstrang des Tentakels fortsetzt und zugleich das gering entwickelte Bindegewebe liefert, das die Muskelfasern umscheidet.

Die seitlichen Teile der Tentakelwurzel, welche den Tentakelgefäßen aufliegen, setzen sich aus einer epithelialen blasigen Decke, welche die direkte Fortsetzung des Epithels der Tentakeltasche ist, und aus sub-

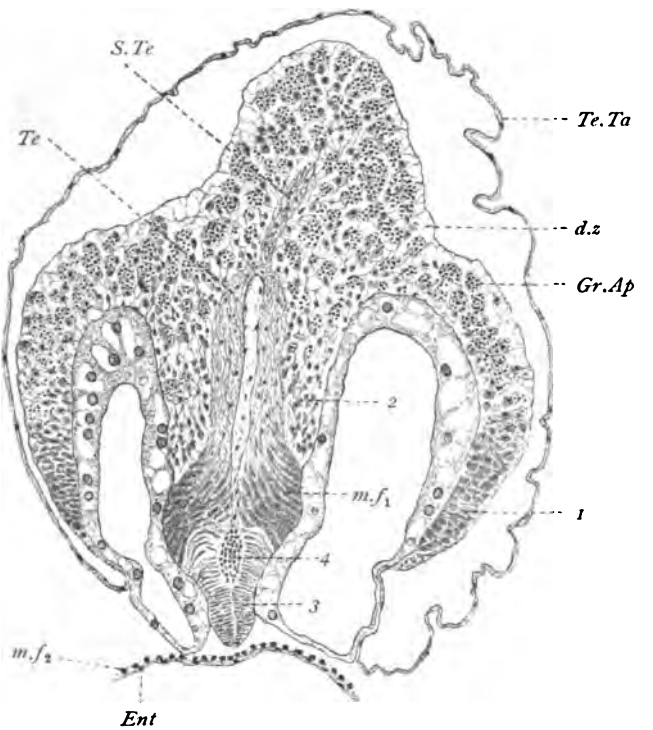

Fig. 211. ***Cydippe hormiphora,*** Querschnitt durch eine Tentakelwurzel. *Ent* Enteroderm der Schlundröhre; die beiden Tentakelröhren sind nicht bezeichnet; *Te.Ta* Tentakeltasche, *S.Te* Achse eines Seitentakels, *Te* Achse des Tentakelstamms, *Gr.Ap* junge Greifapparate, *d.z* Deckzellen (blasiges Füllgewebe; besonders reichlich bei *2*), *m.f*$_1$ angelegte Muskelfasern des Tentakels, *m.f*$_2$ subepitheliale Muskelfasern der Schlundröhre. *1* Bildungsherd der Greifapparate, *3* der Muskulatur, *4* des centralen Bindegewebes.

epithelialen Bildungsherden des Tentakelepithels zusammen. Seitlich längs der ganzen Tentakelwurzel liegen die Bildungsherde der Greifapparate (siehe über diese weiter unten), und zwar liefert die orale Hälfte die Greifapparate der Seitententakeln, die aborale Hälfte die des Tentakelstammes. Gegen die Mitte zu findet sich aboralwärts ein histologisch abweichend beschaffener Bildungsstreifen, aus dem das drüsige Zwischengewebe des Tentakels, das zwischen die Greifapparate zu liegen kommt, hervorgeht.

Es sei hier eine genauere Beschreibung der Bildung und Struktur der so interessanten Greifapparate gegeben. Die Bildung ist am bereits erwähnten Bildungsherd an gut mit Formol oder FLEMMING'scher

Flüssigkeit konserviertem Materiale unschwer zu beobachten. Unter der oberflächlichen Decke blasigen Gewebes liegen am Bildungsherd subepitheliale kleine Zellen in dicker Schichte gehäuft. in der sich die einzelnen Elemente zuerst in Reihen, dann in Gruppen anordnen. Jede Gruppe leitet sich vermutlich von einer einzigen Zelle ab; man unterscheidet an ihr zunächst nur zwei, später mehrere, bis sieben Kerne. Der eine Kern (Fig. 212) liegt gesondert am distalen Ende der Gruppe, umgeben von schön regelmäßig wabigem Sarc, in dessen Waben glänzend

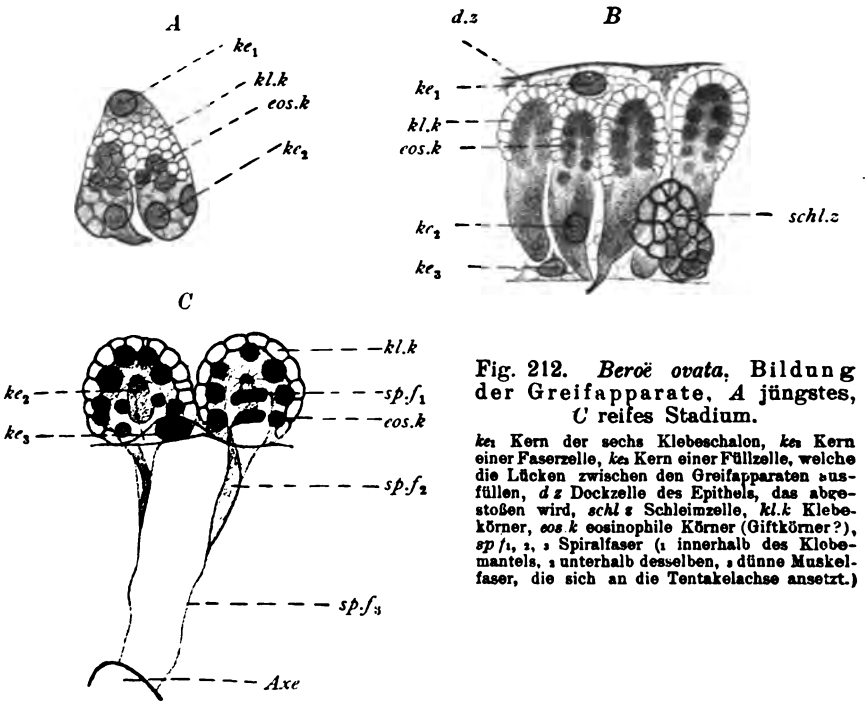

Fig. 212. *Beroë ovata*, Bildung der Greifapparate, *A* jüngstes, *C* reifes Stadium.

ke_1 Kern der sechs Klebeschalen, ke_2 Kern einer Faserzelle, ke_3 Kern einer Füllzelle, welche die Lücken zwischen den Greifapparaten ausfüllen, *d z* Deckzelle des Epithels, das abgestoßen wird, *schl z* Schleimzelle, *kl.k* Klebekörner, *eos.k* eosinophile Körner (Giftkörner?), $sp.f_1$, 2, 3 Spiralfaser (1 innerhalb des Klebemantels, 3 unterhalb desselben, 2 dünne Muskelfaser, die sich an die Tentakelachse ansetzt.)

gelbe Körner (Säurefuchsin-Orangefärbung) liegen, die zu den Klebkörnern der Greifapparate werden. Dieser Sarcteil samt Kern ist nicht scharf vom übrigen Sarc der Gruppe gesondert, umgreift dieses aber kappenförmig als Kappenzelle. Der andere Teil der Gruppe sondert sich nach und nach zu sechs Zellen, die Faserzellen zu nennen sind. Ihr Sarc färbt sich dunkel und enthält rote runde Ballen, die sich unter der Kappe in sechs Gruppen anordnen. Diese Zellgruppen gelangen auf die Seitententakel und vollenden hier rasch ihre Entwicklung. Sie befinden sich nun in einschichtiger Anordnung zwischen der Achse und der dünnen oberflächlichen Decke, die als direkte Fortsetzung des Taschenepithels zu bezeichnen ist. Die 6 Faserzellen jeder Gruppe erscheinen völlig selbständig. Sie sind basalwärts bereits faserartig ausgezogen; dieses basale Ende verläuft in schwer zu ermittelnder, aber wahrscheinlich regelmäßiger Weise gekrümmt zu einem Fixationspunkte an der Grenzlamelle hin. Jede Zelle zeigt oben die roten Ballen regelmäßig schalenförmig um einen schmalen mittleren Streifen gelagert, der

die direkte Fortsetzung des basalen Zellabschnittes ist; der Kern liegt in letzterem. Um die rote Schale schmiegt sich eng ein Mantel von Klebkörnern in einschichtiger Wabenlage. Alle 6 Wabenlagen verfließen am peripheren Ende und umgeben hier den Kern der Kappenzelle, der groß und flach geworden ist. Bei der völligen Differenzierung der Apparate verschwindet er ganz und von der Kappenzelle bleiben nur 6 völlig getrennte Körnerkappen übrig, die um die geschwellten Enden der Faserzellen in zierlicher Weise gelagert sind.

In den Faserzellen differenziert sich die Spiralfaser. Diese beginnt oben breit, von dünnen Fäden umstellt, die aus der umgebenden Schale dichteren Sarcs auf sie einstrahlen, und verläuft in $2\,^1/_2$ rechtsspiraligen engen Windungen an der Innenwand der Schale, welche die roten Ballen enthält. Am basalen Ende der Schale werden die Windungen viel flacher; die Faser verdünnt sich nach kurzem Verlaufe rasch und verschmilzt mit einem zarteren Faden, der innerhalb der Spirale verläuft (Zentralfaden Samassas) und in Verbindung mit der Tentakelachse steht, an deren Bindegewebe er inseriert. Dieser Zentralfaden ist jedenfalls kontraktil, während die Spiralfaser ein elastisches Gebilde repräsentiert. — Bei Fertigstellung der Spiralfaser wird der Kern der Faserzelle undeutlich, soll sich jedoch, nach Samassa, dauernd innerhalb der Windungen der Spiralfaser erhalten.

Klebmantel und Spiralfaserzelle stellen zusammen einen Greifapparat dar. Der peripher gelegene, wie eine Halbkugel vorspringende Mantel vermittelt die Verklebung des Tentakels mit dem Beutetier, während die elastische Spiralfaser zwar den Zügen des letzteren nachgibt und sich lockert, aber infolge ihrer Spannung das Tier immer wieder heranzieht, wobei sie von der kontraktilen Faser unterstützt werden dürfte. Zur Lähmung der Beute dürften wohl die roten Ballen dienen, die unter dem Klebmantel liegen. Es sind vermutlich Sekretkörner von giftiger Beschaffenheit; wenigstens ist eine andere Deutung vor der Hand nicht zu geben. Die Klebekörner erinnern in ihrer Färbbarkeit an das Sekret der drüsigen Deckzellen des normalen Epiderms, so daß es nahe liegt, auch letzterem eine klebrige Beschaffenheit zuzuschreiben.

Die Greifapparate des Tentakelstammes sind kleiner als die der Seitententakeln; auch in ihrer Entwicklung zeigen sich geringe Unterschiede, auf die hier nicht eingegangen werden kann. Zwischen den Greifapparaten, und zwar speziell an der Basis der Klebmäntel, findet sich ein lockeres Zwischengewebe, das aus flachen, eingeklemmten Deck-(Füll-)zellen, aus Schleimzellen und (nach R. Hertwig) auch aus Tastzellen besteht. Das Zwischengewebe leitet sich von den erwähnten, aboral an der Tentakelwurzel gelegenen Bildungsherden ab, die sich in der Umgebung der Tentakelursprungs in ein lockeres blasiges Gewebe mit zahlreichen Schleimzellen, das die auf den Tentakel gelangenden Zellgruppen durchwuchert und isoliert, auflösen.

Über die Tentakelachse siehe weiteres bei Besprechung des Pleroms.

23. Kurs.

Beroë ovata (Ctenophoren).

Enteroderm.

Das Enteroderm stellt ein sehr gleichförmiges Gewebe dar. Es besteht, wie es scheint, allein aus Nährzellen und vereinzelten Schleimzellen.

Die Nährzellen tragen einen zarten Wimperbesatz und zeigen im feinkörnigen Sarc, besonders distalwärts, große, oft riesige Vakuolen. Die Verdauung ist eine intracelluläre (METSCHNIKOFF). Das Sarc umfließt durch Pseudopodienbildung die Reste der im Schlund halbverdauten Beute und nimmt die Nährsubstanzen (Fette, Eiweißstoffe usw.) in sich auf. Die Zellgrenzen sind während dieser Periode in den distalen Zellbezirken verwischt; nach der Nährstoffaufnahme nehmen die Zellen wieder die normale Form an. Die Kerne liegen bei *Beroë* zu zweit, und zwar in enger Benachbarung, in einer Zelle. Sie färben sich hell und sind mit einem großen Nucleolus ausgestattet. Ihre Größe wechselt je nach der Lage beträchtlich. Mäßig groß im abgeplatteten Teile des Epithels nehmen sie bedeutend in den Wülsten an Umfang zu.

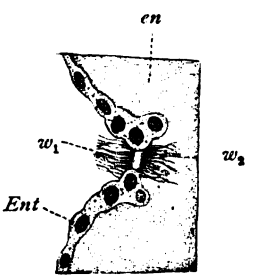

Fig. 213.
Beroë ovata, Porus einer Schlundröhre (Wimperrosette), nach R. HERTWIG.
Ent Enteroderm, w_1 innerer, w_2 äußerer Wimperkranz, *en* Enchym.

An der platten Wand, vor allem der Rippengefäße, finden sich vereinzelt enge, von etwas größeren, rundlichen Zellen umstellte Öffnungen (Fig. 213). Das Epithel erscheint gegen die Gallerte hin umgeschlagen und begrenzt die Öffnung mit zwei Reihen übereinander gelegener Zellen. Jede Zellreihe trägt einen Kranz kräftiger Wimpern (Wimperrosette); der eine Kranz wendet sich nach außen in die Gallerte, der andere in das Lumen des Gefäßes. Der erstere schlägt, wie am lebenden Tiere zu beobachten ist, langsamer als der gegen innen gewendete (CHUN). Eine besondere Beschaffenheit zeichnet die Mündungszellen nicht vor den anderen Enterodermzellen aus. Die Bedeutung des Organs scheint allein eine rein mechanische zu sein, indem sie den Abstrom von Lymphe in das Plerom fördert.

Plerom.

Speziell sei das Plerom von *Beroë* betrachtet. Es besteht, wie bei allen Ctenophoren, aus Enchymgewebe mit eingelagerten Muskelzellen. Sowohl gegen Epi- und Stomoderm, wie auch gegen das Enteroderm hin, ist es überall scharf abgegrenzt. Die Muskelfasern sind isoliert im Enchym verstreut, nie zu Bündeln angeordnet. Andeutungen eines regelmäßigen Verlaufs finden sich nur in unmittelbarer Nähe der Epithelien. Es liegen unter dem Epiderm vorwiegend longitudinale, unter dem Schlund- und Trichterepithel vorwiegend circuläre Fasern. Zwischen Schlund und Körperepithel erstrecken sich radiale Fasern.

Ganz besonders regelmäßig angeordnet sind die bereits erwähnten subepithelialen Fasern, die am Epiderm (Fig. 207), am Schlund und an den Schlundröhren, zwischen Epithel und Grenzlamelle, verlaufen. Die Bindezellen verteilen sich, neben den Lymphzellen, überall im Enchym. Grundsubstanz tritt in Form von Grenzlamellen unter den Epithelien auf und bildet vor allem unter den Rippenpolstern, unter Annahme undeutlich faseriger Struktur, dicke Platten (Polsterplatten), die als Stütze der Ruderplättchen erscheinen (siehe weiteres unten).

Muskelzellen. Die Muskelzellen der Ctenophoren sind zum Teil eigenartig differenzierte, zum Teil echte glattfaserige Elemente. Bei *Beroë* ist strukturell zwischen den im Enchym gelegenen Enchymmuskelzellen und den subepithelialen Muskelzellen zu unterscheiden. Letzteren schließen sich auch die Tentakelmuskelzellen (siehe unten) an. Die Enchymmuskelzellen (Fig. 214) sind charakterisiert durch Vielkernigkeit und geringe Entwicklung von Myofibrillen. Auf dem kreisrunden Querschnitte sind zu unterscheiden ein zarter plasmatischer Achsenstrang (Sarcachse), in dem sich die nucleolenhaltigen Kerne verteilen; eine dicke wachsartig glänzende Rinde, die sich mit Eisenhämatoxylin leicht schwärzt; ferner ein Kranz von Myofibrillen, die sich intensiv mit Eisenhämatoxylin und Säurefuchsin färben, und ein dünnes Myolemm, das so innig an der Faser haftet, daß es als Bildung derselben anzusehen ist. Es färbt sich mit der VAN GIESON-Tinktion leicht rötlich, während die Myofibrillen gelb erscheinen. Die strukturellen Verhältnisse der Enchymmuskelzellen erinnern an die der Arthropoden- und Vertebratenfasern, nur fehlt jede Andeutung einer Querstreifung, ferner ist die Quantität der kontraktilen Substanz sehr gering. Die Rinde muß als Ansammlung ernährender Substanzen aufgefaßt werden.

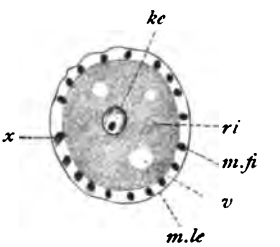

Fig. 214. *Beroë ovata*, Plerommuskelfaser quer. *kc* Kern, *v* Vakuole, *ri* Rinde, *m.le* Myolemm, *m.fi* Myofibrille (bei *x* schräg getroffen).

Der Form nach unterscheiden sich die longitudinalen und circulären Fasern von den radialen. Erstere enden ungeteilt, einfach zugespitzt; die anderen dagegen (Fig. 215) verzweigen sich an ihren Enden dichotomisch in fein auslaufende Äste, an denen Rinde und Achse nicht mehr zu unterscheiden sind. Die Kerne liegen hier in schwimmhautartigen dünnen Platten, die sich an den Gabelungsstellen zwischen den Ästen ausspannen. Unter einander stehen die Fasern durch gabelförmige Teilungen und Anastomosenbildung in vielfachem Zusammenhange.

Die subepithelialen Muskelfasern sind einzellige, glattfaserige Elemente, die longitudinal verlaufen; am Schlunde anastomosieren sie reichlich mit einander (HERTWIG). Ein Myolemm ist ebensowenig zu unterscheiden, wie eine Achsen- und Rindensubstanz; die ganze Faser wird von Fibrillen gebildet, der Kern liegt ihr einseitig an.

Die Frage, ob auch im Plerom Nervenzellen vorkommen, ist noch nicht sicher beantwortet. Von R. HERTWIG und K. C. SCHNEIDER wurden neben den radialen Muskelzellen ähnliche langgestreckte, aber zartere, spärlich sich verzweigende Elemente beschrieben, die zum Teil an den Epithelien auslaufen, zum Teil an die Muskelfasern herantreten und oft in deutlichem Zusammenhang (Fig. 216) mit der Achse der-

selben stehen. Von den Bindezellen unterscheiden sie sich durch ihre beträchtliche Länge. Mit Methylenblau werden sie intra vitam nicht

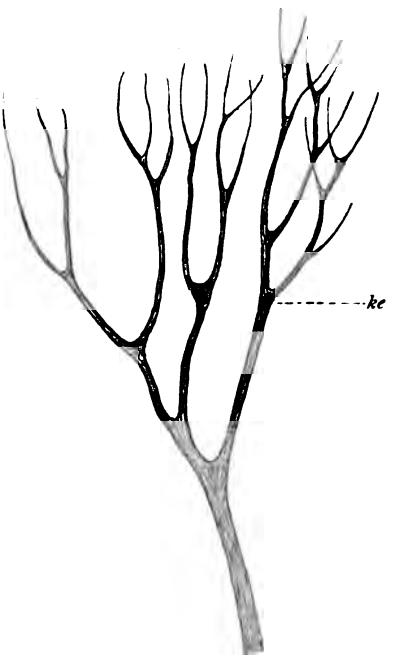

Fig. 215. *Beroë ovata*, Ende einer radialen Muskelfaser des Pleroms. *ks* Kern. Nach R. HERTWIG.

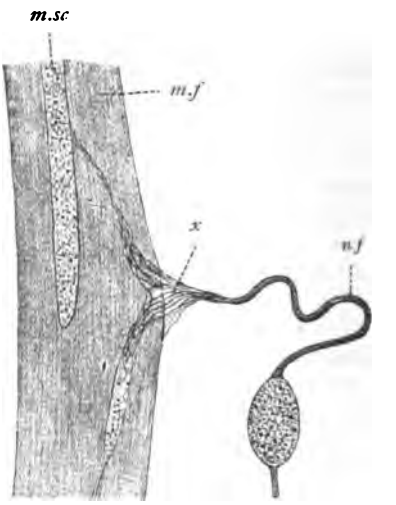

Fig. 216. *Beroë ovata*, Nervenfaser des Pleroms an eine Muskelfaser herantretend. *m.f* Muskelfaser, *n.f* Nervenfaser, *m.sc* Myosarc, *x* Stelle, wo die Neurofibrillen mit dem Myosarc in Verbindung treten. Nach K. C. SCHNEIDER.

gefärbt, auch wurde kein direkter Zusammenhang mit dem epithelialen Nervenplexus nachgewiesen; ebenso ist über ihre genetische Ableitung nichts bekannt, so daß nur die formale Beschaffenheit zu Gunsten der Deutung als Nervenzellen spricht.

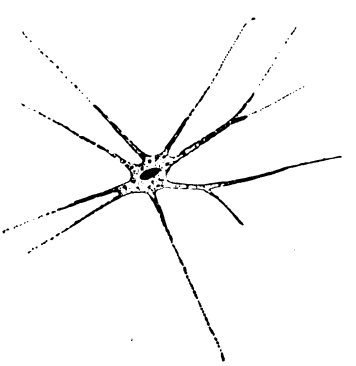

Fig. 217. *Callianira bialata*, Bindezelle. Nach R. HERTWIG.

Bindegewebe. In den Polsterplatten unter den Ruderplättchen unterscheidet man eine filzigfaserige Grundsubstanz, die sich mit Hämatoxylin stark tingiert und von langgestreckten, ein- oder mehrkernigen Bindezellen durchsetzt wird. Seitwärts geht jede Platte über in zartlamellöse Züge von Grundsubstanz, welche die Muskeln untereinander zusammenhalten und die Grenzmenbranen unter den Epithelien bilden. Sie durchsetzen ein hyalines Enchym, das die Hauptmasse des Ctenophorenkörpers bildet. Nahe dem Epiderm ist die Grundsubstanz am reichsten entwickelt, minder gegen die zentralen Enchymgebiete hin. Die Bindezellen erscheinen vorwiegend

an die Lamellen gebunden, doch findet man sie auch frei im Enchym, wo sie zur Verästelung neigen (Fig. 217). Nach R. HERTWIG gibt es auch Lymphzellen, die pseudopodenartige Fortsätze entwickeln; übrigens vermögen auch die freien Bindezellen ihre Form zu ändern.

Einzugehen ist noch auf die Bildung der Muskelfasern der Tentakeln. Sie erfolgt, wie erwähnt, in den Bildungsherden der Tentakelwurzel (Muskelstreifen Fig. 211), in denen massenhaft Zellen entstehen, die sich in Reihen anordnen. An der Basis des Herdes sind die Reihen quergestellt, gegen den Tentakel hin stellen sie sich erst schräg, dann longitudinal (entsprechend der Tentakelachse) ein. In den Reihen sieht man die Kerne von dunkel gefärbtem Sarc umgeben, das sich strangförmig, zu den Muskelfasern, auszieht. Bei dieser Umbildung des Sarcs in Fasersubstanz verliert es allmählich an Färbbarkeit. Am Tentakel selbst nehmen die Fasern einen leicht spiralig gewundenen Verlauf an. Es schiebt sich hier zwischen sie ein spärliches Bindegewebe (Perimysium) ein, das vom gleichfalls schon erwähnten Bildungsherd des bindegewebigen Zentralstrangs der Tentakeln herstammt. Dauernd erkennt man eine paarige Anordnung der Muskelmassen der Tentakeln, die sich von der paarigen Natur der Bildungsstellen ableitet. Zwischen beiden Muskelhälften steht der Zentralstrang, wenigstens einseitig, mit dem Epiderm in direktem Zusammenhang.

Auf die Bildung und Beschaffenheit der Nebententakelachsen kann hier nicht eingegangen werden.

Gonaden.

Die Geschlechtsorgane stellen strangartige Zellmassen dar, die subepithelial der äußeren Wand der Rippengefäße eingelagert sind (siehe Übersicht). Ovarium und Hoden eines Gefäßes berühren sich nicht. Das Genitalgewebe ist meist scharf vom Enteroderm abgegrenzt (Fig. 218), besonders in den Verzweigungen der Gefäße, die bei *Beroë* vorkommen und in die sich die Gonaden auch hineinerstrecken. Nirgends durchsetzen die Nährzellen die Genitalzellhaufen, wie es z. B. bei den Cnidariern der Fall ist (siehe dort); immer erweisen sich letztere als selbständige Bildungen unter dem Epithel; es handelt sich also um subepitheliale, nicht basiepitheliale Lage.

Die Selbständigkeit der Gonade macht sich an den Ovarien noch auf folgende Weise bemerkbar. Man unterscheidet unmittelbar an die Gallerte grenzend einen Streifen epithelartig geordneter Drüsenzellen, deren Sekret sich basophil verhält und in einen Hohlraum ergießt, der zwischen dem Streifen und der eigentlichen Gonade gelegen ist. Die letztere steht beiderseits mit dem Drüsenzellstreifen in Zusammenhang (besonders deutlich lateral) und bildet mit ihm zusammen die Wandung eines von Sekret (Dotter?) erfüllten Schlauches, als welchen sich also das Ovarium eigentlich darstellt. Am Hoden ist ein solcher Genitalsinus nicht nachweisbar; er ist auch am Ovarium nicht so regelmäßig begrenzt, wie das bei anderen Ctenophoren, besonders bei *Callianira* und *Bolina* der Fall ist. In der Sinusbildung kommt die Selbständigkeit der Gonade gegenüber dem Enteroderm am schärfsten zum Ausdruck. Da sich bei *Callianira* und *Lampetia* (R. HERTWIG und CHUN) die äußere Sinuswand, die niemals Genitalzellen entwickelt, direkt mit dem Ektoderm ver-

bindet (Verbindungsstränge) und bei anderen Formen wenigstens unregelmäßige Zellgruppen zwischen beiden Epithelien vermitteln — bei *Beroë* läßt sich nur ein Einwandern von Urgenital- und Drüsenzellen (von mir beschrieben) von außen her in die Gonade feststellen — so dürfte die R. Hertwig'sche Ansicht, daß die Gonaden vom Ektoderm stammen, zu Recht bestehen. Jedenfalls ist die von Chun und Garbe vertretene Ableitung der Gonade vom Enteroderm ungenügend gestützt.

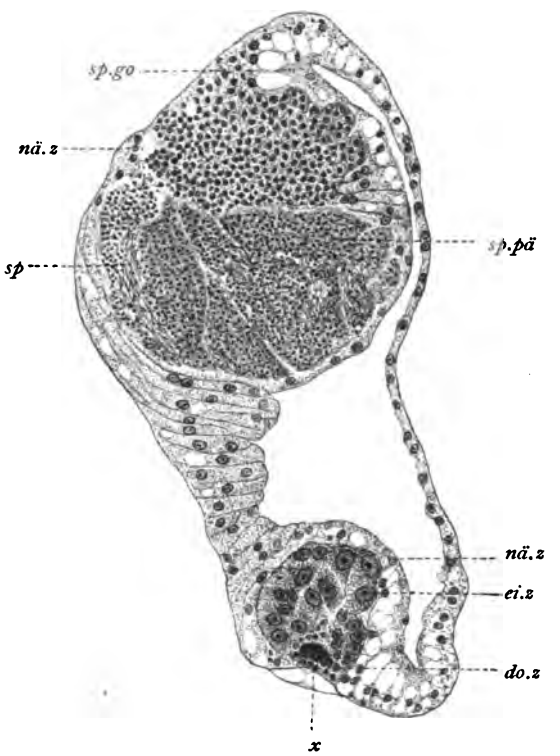

Fig. 218. *Beroë ovata*, Querschnitt durch eine Rippenröhre.
nä.z Nährzellen, *sp.go* Spermogonien, *sp.pä* Spermopäden, *sp.* Spermien, *ei.z* Eizellen, *do.z* Dotterzellen, *x* Schrumpfungslücke. Die Urgenitalzellen im lateralen Bereich des Epithels sind an der Hodenseite durch Punkte neben den Kernen der Nährzellen angedeutet.

Die männliche Gonade zerfällt in mehrere Abschnitte, die sich aus dem verschiedenen Reifezustand der Elemente ergeben. Basal liegen die Spermogonien und Mutterzellen, die aber auch seitlich an der Gonade sich ausbreiten und rund begrenzte Gruppen von Zellen, deren jede aus einer Urgenitalzelle hervorgegangen sein dürfte, bilden. Einzelne Gruppen springen oft, wie Lappen der Gonade, in das überdeckende Epithel vor, das dann kurze Zipfel in die Gonade einzusenden scheint, in denen gewöhnlich die Kernpaare der Nährzellen liegen. Eine weitere Zone enthält die Reifeteilungen; sie liegt einwärts gegen den enterodermalen Mittelstreifen hin und zeigt die heterotypischen Teilungsfiguren, die im einzelnen nicht genauer studiert wurden. In der innersten Zone, die an den Mittelstreifen grenzt, liegen die Spermatiden, aus denen die langgeschwänzten Samen hervorgehen. Die reifen Spermien werden ins Gefäßlumen entleert.

An der weiblichen Gonade besteht das Drüsenzellepithel aus schmalen Zylinderzellen mit kleinem basalen Kern und distal eingelagerten Sekretballen, die ins Sinuslumen entleert werden. Das eigentliche Ovarium zeigt lateral die Oogonien, die beim Wachstum sich immer weiter in das enterodermale Epithel vorschieben und schließlich, als reifende Eier, isoliert zu liegen kommen, dabei von den Enterodermzellen (?) follikelartig eingehüllt werden. Durch Platzen dieses Follikels gelangen die Eier ins Gefäßlumen, wo sie befruchtet werden, und von hier nach außen.

24. Kurs.

Sycon raphanus (Calcispongia).

Übersicht.

Besonders instruktiv sind mediale Längsschnitte, da sie die beste Übersicht über das Kanalsystem geben. Die Form des Schnittes ist eine zylindrische mit abgerundetem basalem und halsartig verdünntem distalem Ende. Am letzteren liegt das Osculum, eine weite Öffnung, durch welche das abführende Kanalsystem ausmündet. Im einzelnen ist die äußere Kontur sehr kompliziert, da die ganze Oberfläche von Papillen übersät ist, deren jede einer Geißelkammer (Kammerkegel) entspricht (Fig. 219), während in den schmalen Einschnitten dazwischen die Dermalporen, welche in das zuführende Kanalsystem leiten, gelegen sind. Jeder Kammerkegel trägt einen Busch von langen einstrahligen Spicula, die aus dem Schwammgewebe divergierend heraustreten. Das Osculum ist umgeben von einem dichten, gegen das Ende hin sich leicht erweiternden Kranz von besonders langen, sehr dünnen Einstrahlern.

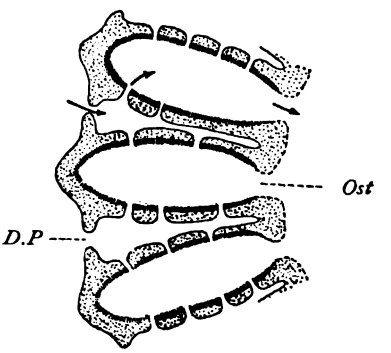

Fig. 219. Stück eines Längsschnittes von *Sycon raphanus* (schematisch), nach Korschelt und Heider.
D.P Dermalpore, *Ost* Ostium; die Pfeile bezeichnen die Stromrichtung.

Im Körper ist ein kompliziertes Hohlraumsystem entwickelt, in dem Wasser in bestimmter Richtung zirkuliert. Durch unregelmäßig umgrenzte Poren, welche sich in den Furchen zwischen den Kammerkegeln verteilen (Dermalporen), strömt das Wasser in ein Lakunensystem von zuführenden Kanälen, die sich tief in das Gewebe hineinerstrecken und sich im Umkreis regelmäßig gestalteter, radial gestellter Tuben (Geißelkammern) ausbreiten, mit denen sie sich durch enge Poren (Kammerporen oder Prosopylen), deren eine große Zahl auf jede Kammer kommt, verbinden. Nur am

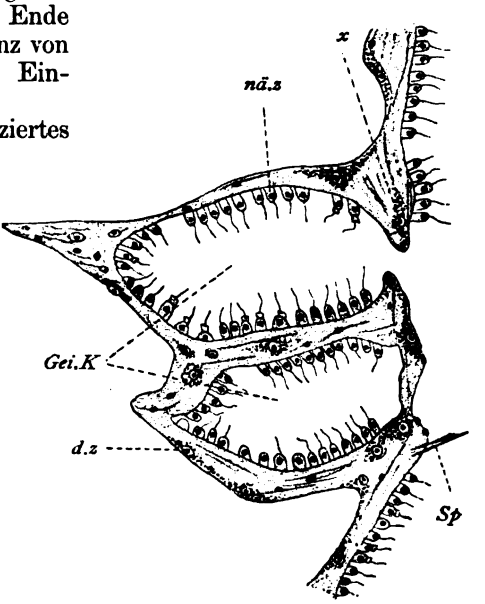

Fig. 220. Junger *Sycon raphanus*, nach der Metamorphose (nach O. Maas).
d.z Deckzelle, *x* einwandernde Deckzelle, welche an der Bildung des abführenden Canalsystems teilnimmt, *Gei.K* Geißelkammer, *Sp* Spiculum, noch im Skleroblast gelegen.

inneren Ende der sackförmigen Kammern fehlen Poren; am äußeren Ende, welches in einem Kammerkegel liegt, münden sie direkt von außen ein. Dagegen öffnet sich das innere Ende mit weiter Mündung (Kammerostium oder Apopyle) in einen kurzen abführenden Kanal, der am Ostium diaphragmaartig verengt ist und zu einem großen zylindrischen Sammel-(Zentral-)raum (Kloake, Vosmaer) führt, der alle abführenden Kanäle aufnimmt und durch das Osculum nach außen ausmündet.

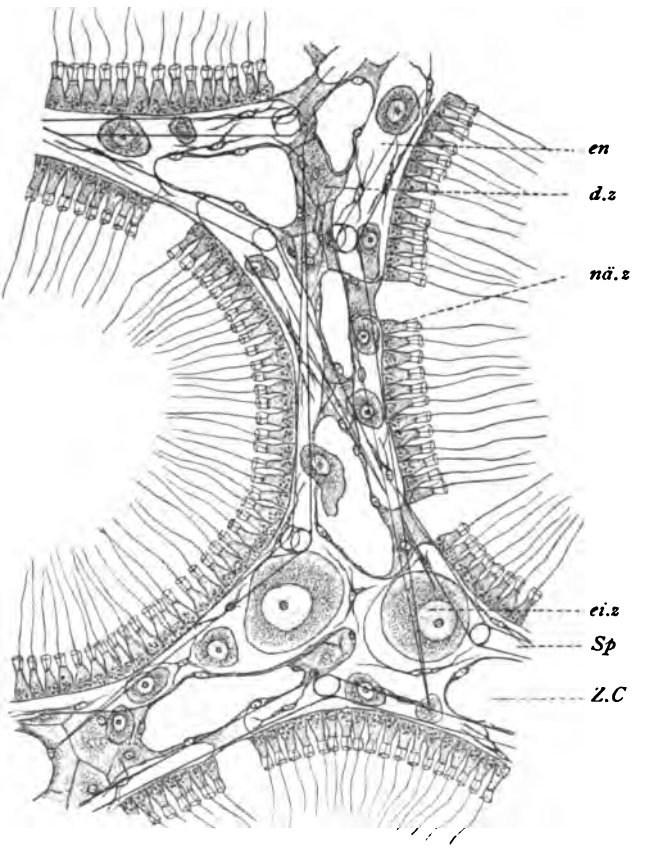

Fig. 221. *Sycon raphanus*, übersichtliche Darstellung der Gewebe, nach F. E. Schulze.

Es sind vier Geißelkammern angeschnitten, die Kammerporen durch Lücken zwischen den Nährzellen angedeutet; *nä.z* Nährzelle, *Z.C* zuführender Kanal, *d.z* flächenhaft getroffene Deckzelle eines zuführenden Kanals, *ei.z* Eizelle (die kleineren abgerundeten Zellen sind Urgenitalzellen, die ganz kleinen, verzweigten sind Bindezellen), *en* Enchym, *Sp* Spiculum.

Die Oberfläche des Schwammes wird von einem dünnen Epiderm überkleidet, das direkt in das gleichbeschaffene Epithel des Kanalsystems (Kanalepithel) übergeht. Beide stammen vom Ektoderm der Larve (Fig. 220, Maas) und sind scharf unterschieden vom Epithel der Geißelkammern (Enteroderm), dessen hohe, mit langen Geißeln versehene Nährzellen die Zirkulation des Wassers besorgen (Fig. 221). Entsprechend der Verteilung der Kammern besteht somit

das Enteron aus einer großen Zahl völlig voneinander getrennter Räume. Zwischen Epiderm und Enteroderm ist das Mesoderm in Gestalt eines gallertigen Füllgewebes (Plerom) mit eingelagerten Skeletelementen (Spicula) und Urgenitalzellen entwickelt. Es bildet im Umkreis der Geißelkammern nur einen dünnen Belag, ist jedoch in den Endkegeln etwas kräftiger, am stärksten aber zwischen den abführenden Kanälen, in Umgebung des Sammelraumes, entwickelt. Hier bildet es die innere, zentrale Zone des Schwammgewebes, die gegen außen hin von der Kammerzone umgeben wird; eine selbständige Dermalzone, die bei anderen Kalkschwämmen vorkommt, fehlt (siehe bei Silicea weiter unten).

Die Spicula zeigen regelmäßige Anordnung. Bereits erwähnt wurden sehr lange dünne Einstrahler (Rhabden), die das Osculum kranzartig umgeben, und minder lange, aber verhältnismäßig kräftige, die aus den Kammerkegeln hervorragen. Es finden sich hier auch kleine Rhabden von gewöhnlicher glatter Stabform und andere mit Zackenbesatz und mit Endknopf (SCHULZE). In der Zentrallage überwiegen Vierstrahler (Tetractinen), deren drei basale Strahlen dem Epithel des Sammelraums dicht anliegen, während der vierte, apicale Strahl in den Raum vorspringt und sich leicht gegen das Osculum hin krümmt. In der Umgebung der Kammern finden sich hauptsächlich Dreistrahler (Triactinen) mit unpaarem, sagittalem Strahl, der bald länger, bald kürzer als die anderen ist und sich gegen die Kammerkegel hin wendet, während die paarigen lateralen Strahlen zentralwärts gerichtet sind. Nur an jenen Dreistrahlern, die mit ihren lateralen Strahlen in die zentrale Lage zu liegen kommen, bilden laterale und sagittale Strahlen rechte Winkel zueinander. In den kleinen, von den Strahlen umgrenzten Flächen liegen die Poren und Ostien.

An den weiblichen Tieren, die man zumeist erhält, finden sich Eizellen oder Furchungsstadien, die sich in der Gallerte längs der Geißelkammern verteilen und das Epithel derselben gegen das Lumen hin vorwölben.

Epiderm und Kanalepithel.

Die ektodermalen Epithelien sind im allgemeinen stark abgeplattet und liegen als dünne Schicht der Gallerte auf. Nur eine Zellart kommt vor, die Deckzellen (sog. Pinakocyten), deren Aussehen sehr variiert (Fig. 222). Den seitlichen Umrissen nach sind die Deckzellen polygonal begrenzte Flächen von beträchtlichem Umfange. Am besten sind die Zellgrenzen bei Silberschwärzung zu erkennen, treten jedoch gelegentlich auch am lebenden Materiale deutlich hervor (SCHULZE). Ob Schlußleisten vorhanden sind, bleibt fraglich. Die Kernregion zeigt ein variables Verhalten. Sie springt entweder buckelartig gegen außen vor, wobei dann die basale Zellkontur glatt verläuft; oder die distale Endfläche ist völlig flach, während sich dagegen das unter dem Kern gelegne Sarc in die Gallerte einsenkt. Man unterscheidet dann einen oberflächlichen Zellabschnitt (deckender Teil) und einen in die Gallerte eingesenkten (aufrechter Teil). Manchmal erscheint der aufrechte Teil, in welchen auch der Kern zu liegen kommt, nur wie durch einen dünnen Stiel mit dem deckenden Teil verbunden und man

redet dann von flaschenförmigen Zellen (Bidder), die von Dendy für Drüsenzellen gehalten wurden. Die Versenkung des Zellkörpers gilt besonders für das Epiderm, worin *Sycon* mit vielen anderen Schwammformen (siehe bei Silicea) übereinstimmt. Das Sarc ist von dichter Beschaffenheit und enthält Körnchen verschiedener Art. Die Deckzellen des Epiderms beteiligen sich auch an der Skeletbildung (siehe bei Plerom). Sie sind ferner kontraktiler Natur, so z. B. an den

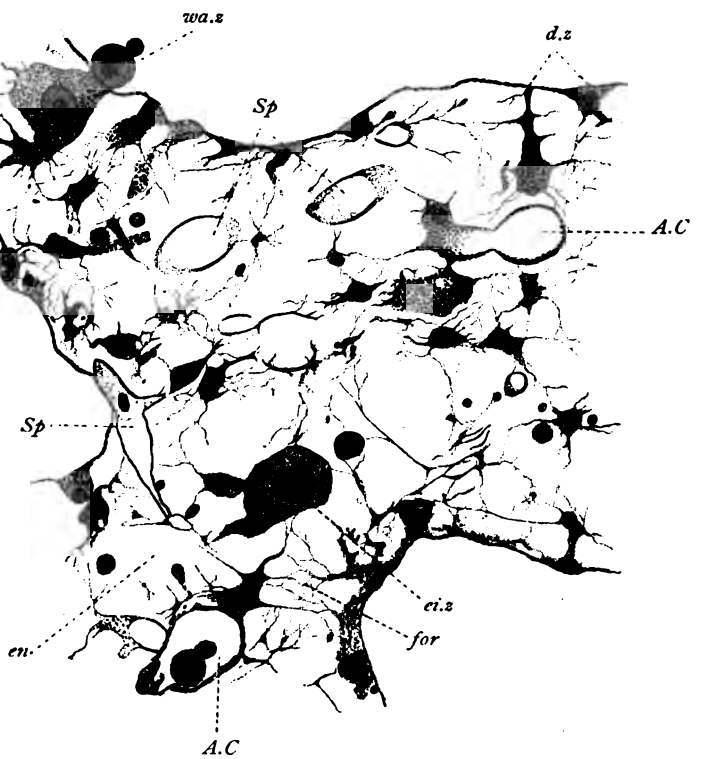

Fig. 222. *Sycon raphanus*, Stück der Zentralzone, es sind mehrere abführende Kanäle, zwei ziemlich flächenhaft (*A.C*) getroffen.

d.z Deckzellen des Kanalepithels, *ei z* Eizelle, *wa.z* Wachstumszellen, *for* Fortsätze von Deckzellen, *Sp* Spicula (nur als Lücken innerhalb der Spicularscheiben angedeutet), *en* Enchym. Die Bindezellen sind nicht bezeichnet.

Poren, in deren Umgebung sie ringförmig ausgebildet sind (Fig. 224 *B*) und als Sphinkteren dienen (Porocyten, Minchin). Die kleinen ellipsoiden Kerne färben sich dunkel, zeigen einen deutlichen Nucleolus und daneben ein ziemlich dichtes Mitom.

Enteroderm.

Das Enteroderm besteht ebenfalls aus nur einer Zellart, den Nährzellen, die gewöhnlich, wegen der Anwesenheit eines hohen Kragens, als Kragenzellen (Choanocyten) (Fig. 223) bezeichnet werden. Ihre Form ist eine zylindrische, wechselt übrigens stark und erscheint

vor allem an den Präparaten sehr abhängig von der Konservierung. Normal sind die Zellen langgestreckt und distal halsartig verdünnt; sie berühren sich dann nur mit den basalen Abschnitten. Sowohl die basale wie auch die distale Endfläche ist leicht konvex gekrümmt. Die erstere zeigt normalerweise scharf begrenzte Randkonturen, nur für Hexaktinelliden, wo die Zellen sich nicht unmittelbar berühren, werden von IJIMA strangartige Fortsätze, von SCHULZE membranartige Verbreiterungen, die direkt mit denen der Nachbarzellen zusammenhängen, als regelmäßige Bildungen beschrieben. Von der distalen Endfläche entspringt randständig der Kragen und in der Mitte eine kräftige Geißel, die mehr als doppelt so lang ist als die Zelle. Der Kragen hat etwa halbe Zellhöhe, ist kontraktiler Natur und erscheint am konservierten Materiale meist geschrumpft und in Längsfalten gelegt. Nach BIDDER und WELTNER soll er aus feinen Stäbchen (?) zusammengesetzt sein. Häufig verkleben die benachbarten Kragen untereinander und bilden dann in geringem Abstand von den Zellen eine unregelmäßige Membran (sog. SOLLAS'sche Membran), aus deren Lücken die Geißeln hervor-

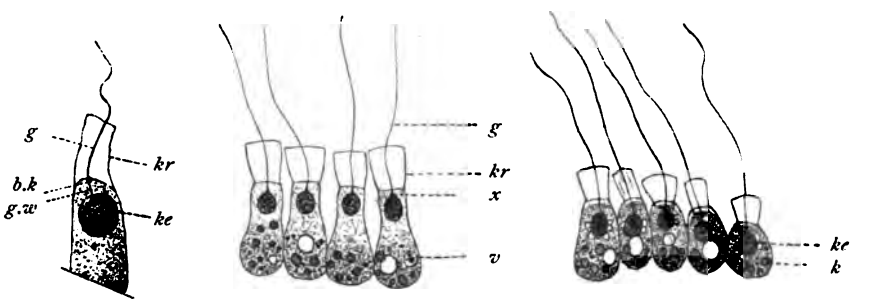

Fig. 223. *Sycon raphanus*, **verschiedene Formen der Nährzellen.**
ke Kern, *g* Geißel, *kr* Kragen, *b.k* Basalkorn, *g.w* Geißelwurzel, *k* eosinophile Körner, (Trophochondren?), *v* Vakuole mit Exkretkörnern, *x* scheinbares Ende der Geißelwurzel am Kern.

ragen. Es ist dies kein normales, sondern ein degeneratives Verhalten (VOSMAER & PEKELHARING).

Die Geißel verlängert sich ins Sarc hinein in eine Stützfibrille (Geißelwurzel), die bis zur Oberfläche des Kerns verläuft (BIDDER, HEIDER, SCHULZE) und hier zu einem Basalkorn (Blepharoblast) in Beziehung steht, das meist innig an den Kern angelagert erscheint (SCHNEIDER, HAMMER), in anderen Fällen aber auch an der Oberfläche der Zelle sich vorfindet. Das Sarc ist im Zellhals hell und körnchenfrei (sog. Exoplasma), basal dagegen trüb und von Körnchen erfüllt (Endoplasma). Hier finden sich Nährkörner verschiedener Größe, die sich intensiv färben, ferner gelbliche Exkretkörnchen von krystallartigem Aussehen; beide Körnerarten sind entweder direkt ins Sarc oder in Vakuolen, wie bei Protozoen, eingelagert. Eine oder mehrere kontraktile Vakuolen kommen gleichfalls basal vor (KENT), sind jedoch nicht immer zu beobachten (SCHULZE). Der Kern liegt in vivo (SCHULZE) gewöhnlich ebenfalls im basalen Zellteil, kann sich aber auch distalwärts verschieben. Er färbt sich stark und enthält einen deutlichen Nucleolus.

Festgestellt wurde Nahrungsaufnahme von seiten der Kragenzellen durch verschiedene Autoren (s. B. LENDENFELD, MASTERMANN, COTTE u. a.). Carmin, Milch und Tusche, die dem Wasser zugesetzt werden, finden sich später in den Kragenzellen, nach METSCHNIKOFF auch in den Amöbocyten (siehe unten) wieder. Stickstoff wird nicht in Form von Harnsäure oder Harnstoff, sondern in Form von zusammengesetzten Ammoniakverbindungen (COTTE für *Reniera* u. a.) ausgeschieden. Fermente sind in größerer Zahl aus Schwämmen (z. B. *Suberites*) isoliert worden (COTTE u. a.)

Plerom.

Das Füllgewebe ist durchwegs von gleichartiger Beschaffenheit und stellt sich als Enchymgewebe mit eingelagerten Skeletelementen dar. Zu unterscheiden ist ein hyalines gallertiges Enchym, in dem sich verschiedene Zellformen verteilen. Man unterscheidet bei *Sycon* Bindezellen und Urgenitalzellen (siehe über diese im besonderen Abschnitt), und außerdem die so charakteristischen, kalkigen Skeletstücke, die Spicula, über deren Form und Anordnung schon bei Besprechung der Übersicht das Nötige gesagt wurde.

Bindezellen. Ziemlich gleichmäßig verteilt (Fig. 222) finden sich im Enchym sternförmige oder spindelige, reich verästelte Zellen, die als Gallertbildner zu deuten sind. Ihre Größe schwankt, doch sind sie immer kleiner als die Urgenitalzellen; vor allem ist der rundliche Kern nur von geringer Größe, etwa übereinstimmend mit dem einer Deckzelle, und auch von gleicher Beschaffenheit (siehe dort). Das Sarc ist von dichter Struktur und enthält nicht selten Körnchen nach Art der Deckzellen eingelagert. Die Verästelung der Zellen erscheint charakterisiert durch Neigung, feinste Fortsätze zu entwickeln, welche die Gallerte wie ein Netz durchspannen und besonders bei Eisenhämatoxylinfärbung hervortreten. Über die Bildung des wasserklaren Enchyms, das sich unter den Epithelien zu einer Art Bindesubstanz verdichtet, ist genaueres nicht auszusagen.

Spicula. Die Spicula werden von sog. Skleroblasten (Fig. 224) gebildet, die sich nicht von den Bindezellen unterscheiden. Wahrscheinlich ist jede Bindezelle, außer zur Enchym-, auch zur Skeletbildung befähigt. Jeder Einstrahler entsteht intracellulär als ein kleiner Kalkkörper, der von einer zarten Hülle (Spicularscheide v. KÖLLIKER) eingehüllt ist. Die Scheide färbt sich leicht mit Hämatoxylin, auch mit Eisenhämatoxylin; sie ist an den Schnitten immer nachweisbar. Das Spiculum wächst rasch in die Länge, indem sich zugleich die Zelle streckt und das Sarc sich auf der Scheide mehr und mehr verdünnt. Nach Fertigstellung des Spiculums zieht sich die Zelle zusammen und gibt den Zusammenhang mit dem Bildungsprodukte ganz auf. Sie erscheint nun wieder als echte Bindezelle. Die Spicula bestehen aus Kalkspat und sind, nach BÜTSCHLI, fein geschichtet, was auf der Anordnung feinster Waben beruht. Organische Substanz ist in ihnen nicht nachweisbar; ein sog. Achsenfaden, der dagegen den aus amorpher Kieselsäure bestehenden Spicula der Silicea zukommt, fehlt durchaus, doch verhält sich die axiale Kalksubstanz etwas abweichend.

Nach MAAS entstehen auch die Drei- und Vierstrahler in einer einzigen Zelle, doch treten später noch andere Zellen heran und fördern die Bildung. Nach MINCHIN (für Clathriniden) erfolgt jedoch die Anlage der Dreistrahler in drei dicht aneinander tretenden Gallertzellen (Zelltrios), die sich zunächst in sechs teilen (Sextett). Jeder Strahl wird von einem Zellpaar gesondert angelegt, doch verschmelzen die Strahlen sehr zeitig. Bei Vierstrahlern wird der vierte von einer Porocyte geliefert. Neuerdings stellte WOODLAND eine mehrzellige Anlage der Drei- und Vierstrahler auch für Syconen (gegen MAAS) fest. — Zunächst sind die Spicula von amorpher Struktur; sehr bald aber. bei den Dreistrahlern sobald die Vereinigung der drei Strahlanlagen eintritt,

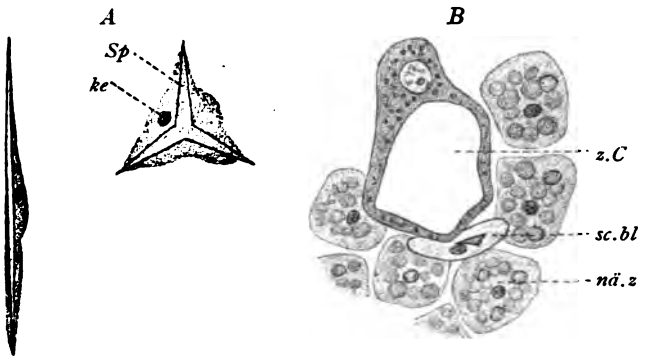

Fig. 224. *Sycon setosus*, *A* Skleroblasten, *B* Porenzelle. Nach O. MAAS. *Sp* Spiculum, *ke* Kern der Scleroblasten, *z.C* zuführender Kanal, intracellulär in einer Porocyte gelegen, *sc.bl* Scleroblast, *nä.z* Nährzelle.

wird das Gefüge krystallin und jedes Spiculum erscheint bei gekreuzten Nicols als ein einheitlicher Krystall (v. EBNER).

Die Bildung der Kieselspicula der Silicea entspricht durchaus der der Kalkspicula. Speziell für die Hexactinelliden wurde die Entstehung der großen Stabnadeln in einer vielkernigen „Scleroblastmasse" (IJIMA) beobachtet.

Gonade.

Die Gonade ist diffus entwickelt, d. h. sie besteht aus einzelnen, gesondert liegenden Zellen. Überall in der Gallerte finden sich verstreute Amöbocyten (SCHULZE) als rundliche Elemente von verschiedener Form, die an Größe die Bindezellen übertreffen und sich von ihnen außerdem durch lappige, kürzere Fortsätze und vor allem durch den größeren hellen Kern mit großem Nucleolus leicht unterscheiden. Sie besitzen die Fähigkeit amöboider Lokomotion. Das Sarc ist von dichter Beschaffenheit und enthält feine Granulationen reichlich eingelagert. Zu den Bindezellen stehen die Amöbocyten, wie es scheint, in keiner genetischen Beziehung; dagegen gehen aus ihnen die Genitalzellen hervor (SCHULZE), weshalb sie als Urgenitalzellen aufzufassen sind. MAAS deutet die Urgenitalzellen als primitive larvale Elemente, die sich zeitig von den spezifischen Gewebszellen unterscheiden lassen und allein zur Bildung der Oo- und Spermogonien Verwendung finden.

Eizellen und Furchungsstadien. Der Nachweis, daß sich die Eizellen aus den erwähnten Urgenitalzellen entwickeln, ist leicht zu führen. Während der Fortpflanzungsperiode findet man in den weiblichen Tieren alle Übergänge zwischen beiderlei Elementen; die Eizellen sind größer, zeigen aber im übrigen den gleichen Bau und die gleiche rundliche Form, auch dieselben meist lappigen Fortsätze, aus deren Anwesenheit auf ihr Lokomotionsvermögen zu schließen ist. Die Eizellen wachsen zu beträchtlicher Größe heran, vor allem nimmt auch ihr Kern und der Nucleolus an Größe zu, während das Mitom nur sehr zart entwickelt ist und in einer hellen dichten Granulation, die den Kern erfüllt, leicht übersehen werden kann. Die älteren Eizellen liegen den Geißelkammern derart eng angeschmiegt, daß sie deren Epithel gegen innen vortreiben; dabei verlassen sie jedoch die Gallerte nie (SCHULZE). Man findet sie im unteren und mittleren Bereiche des Schwammes überall an den Radialtuben, deren innere Partie dabei bevorzugt erscheint (GÖRICH). Das Wachstum wird unterstützt durch Verschmelzung des Eies mit einer jedenfalls nur geringen Zahl von Urgenitalzellen (Fig. 222, K. C. SCHNEIDER, GÖRICH), die demnach als Auxocyten (Wachstumszellen) aufzufassen sind. Nach Abschluß des Wachstums erfolgt die Bildung zweier Richtungszellen und noch vor Abschluß der Reifung dringt in das Ei das Spermion ein (Befruchtung). Beide letztere Vorgänge wurden von MAAS beobachtet. Es entstehen die Vorkerne, eine Furchungsspindel tritt auf, daran schließt sich die Furchung an, die zur Bildung der Larve (Amphiblastula) führt. Während die Eier frei in der Gallerte liegen, entwickelt sich um die Furchungsstadien ein Follikel, indem Bindezellen sich zu einer geschlossenen Kapsel zusammenfügen. Die wimpernde Amphiblastula durchbricht den Follikel und zugleich das anliegende Enteroderm, gelangt derart in das abführende Kanalsystem und durch das Osculum nach außen.

Samenbildung. Die Bildung der Spermien geht gleichfalls von den Amöbocyten (Urgenitalzellen) aus und zwar derart, daß eine Urgenitalzelle sich zu einem Spermienhaufen (Spermogenne) entwickelt, während eine andere (oder eine Bindezelle?) sich ihr anlegt und einen Follikel um sie bildet (POLEJAEFF, FIEDLER). Man findet diese Follikel im distalen Teil des Schwammes (GÖRICH). Im Follikel finden sich zunächst Spermogonien, dann Spermatocyten 1. und 2. Ordnung, zuletzt reifende Spermien, an denen ein Spitzenstück, der Spermienkopf (Nucleom), ein Mittelstück mit Zentrosom und eine Schwanzgeißel zu unterscheiden sind (HÄCKEL, SCHULZE, WELTNER, GÖRICH; vor allem für Spongilla angegeben).

---

25. Kurs.

Silicea (Kieselschwämme).

Zur Kenntnisnahme des höher differenzierten Baues der Kieselschwämme gegenüber den Kalkschwämmen seien zunächst zwei Übersichten, und zwar von *Oscarella lobularis* und von *Cacospongia cavernosa* gegeben.

Übersichten.

Oscarella hat die Form einer flachen Kruste mit papillenförmigen Erhebungen (Kammerpapillen) auf der Oberfläche, die durch wechselnd geformte Gruben getrennt, aber durch Substanzbrücken mit einander verbunden werden. Die basale Fläche ist in ein System von Gewebsbalken aufgelöst, welche an einzelnen Punkten der Unterlage aufruhen; außerdem haftet die Kruste im ganzen Umkreis fest. In der Jugend findet sich eine geschlossene Basalfläche, die einen flachen Zentralraum

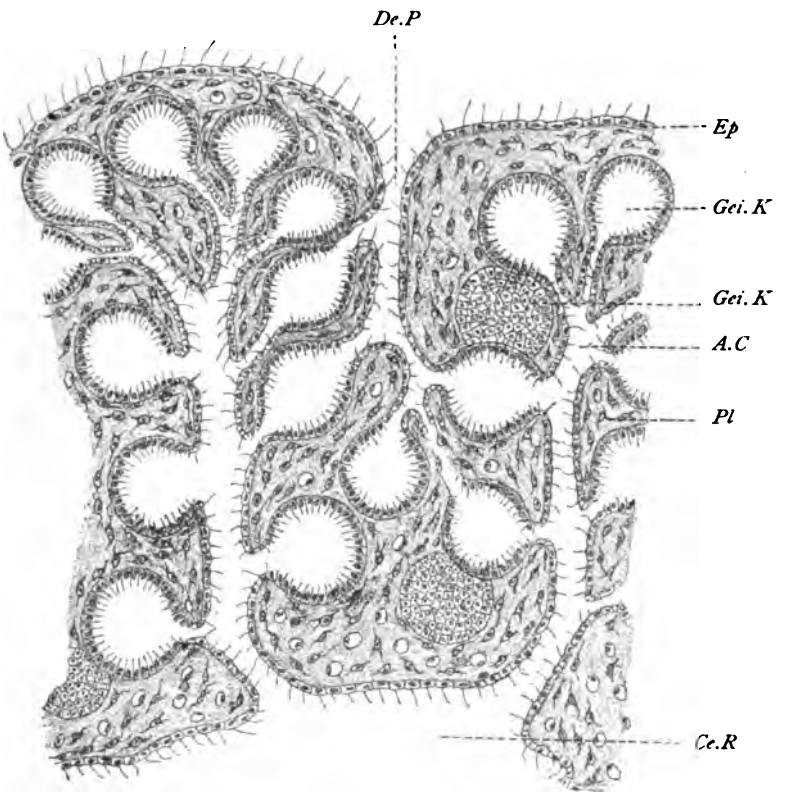

Fig. 225. *Oscarella lobularis*, Stück des Körpers, nach F. E. Schulze.
De.P Dermalpore, *Gei K* drei sind flächenhaft angeschnitten, *A.C* abführender Kanal, *Ce.R* Centralraum, *Pl* Plerom.

begrenzt. Später wird dieser von den Gewebsbalken durchsetzt und derart in ein System weiter Lakunen, die direkt an die Unterlage stoßen, aufgelöst. Die Balken gehören zur zentralen Zone; über dieser liegt die Kammerzone, die entsprechend den Papillen sich in Regionen gliedert, welche von den zuführenden Kanälen umgrenzt werden (siehe unten). Eine geschlossene dermale Zone fehlt wie bei *Sycon* vollständig. Die Kammerzone wird von einer oder mehreren Sammelgängen durchbrochen, die sich in niedrige Schornsteine auf der Kruste (Osculare röhren) fortsetzen und auf deren Gipfel ausmünden.

Jede der meist dreieckig begrenzten oder spaltförmigen Gruben zwischen den Kammerpapillen und Substanzbrücken (Fig. 225) führt

in einen senkrecht absteigenden, gelegentlich sich teilenden, spaltförmigen, zuführenden Kanal, der sich durch kurze Seitenzweige (Prosoden) mit den kugligen Geißelkammern in Verbindung setzt. Jeder Papille entspricht ein System von Kammern, als dessen Achse ein abführender Kanal erscheint, von denen also auf jede Papille einer kommt. Dermalporen sind nicht scharf ausgeprägt, da die Grenze zwischen den interpapillären Gruben und zuführenden Kanälen undeutlich ist. Jede Kammer hat meist nur eine Prosopyle; die peripher gelegenen stehen durch den Prosodus direkt mit der Außenwelt in Verbindung.

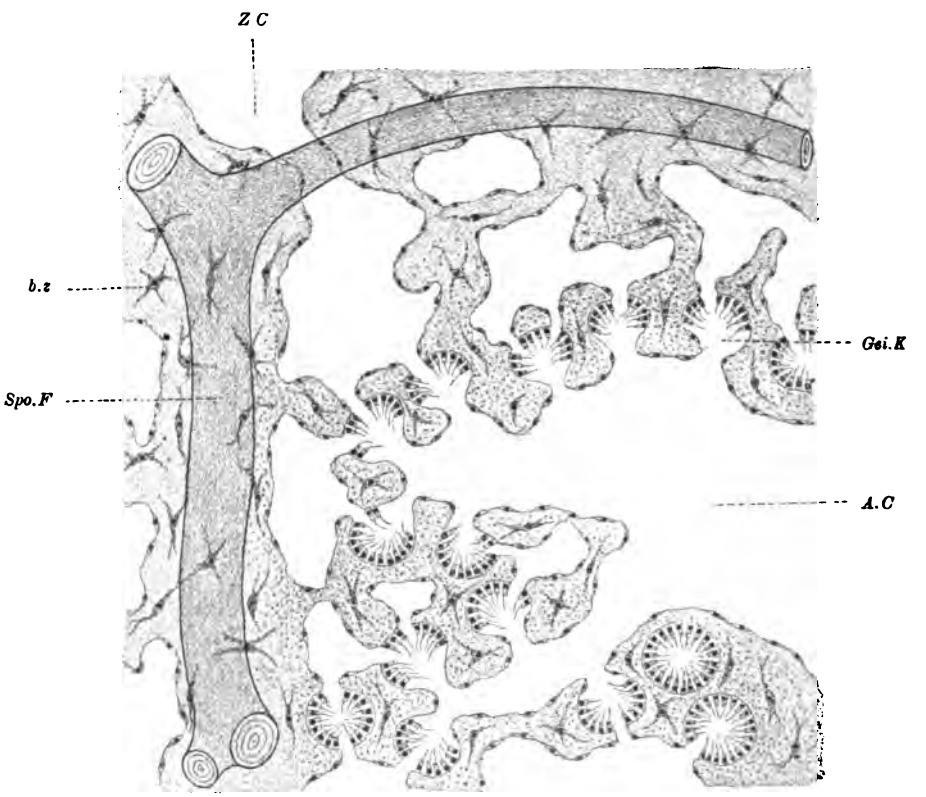

Fig. 226. *Cacospongia levis*, Kanalsystem, nach Polejaeff.
Z.C zuführender, *A.C* abführender Kanal, *Gei.K* Geißelkammer, *Spo.F* Sponginfaser, *b.z* Bindezelle.

Mit den abführenden Kanälen verbinden sie sich durch einen kurzen Ostialkanal (Aphodus). Jene Kammern, die dem Sammelraum unmittelbar benachbart liegen, münden zum Teil direkt, ohne Vermittlung der abführenden Kanäle, in ihn ein. Ostialkanäle kommen fast ausschließlich in der Einzahl vor; die Apopyle liegt gewöhnlich der etwas engeren Prosopyle direkt gegenüber.

Das ektodermale Epithel, welches als Epiderm die ganze Oberfläche, als Kanalepithel das zu- und abführende Kanalsystem, sowie die Lakunen des Sammelraumes auskleidet, ist bewimpert. In den Geißelkammern findet sich das Enteroderm. Das Plerom bildet

ein ziemlich weiches Grundgewebe, das aller Skeletelemente entbehrt. In dem zentralen Balkenwerk entwickeln sich im Sommer die befruchteten Eizellen.

Cacospongia, die zu den Hornschwämmen gehört, entbehrt gleichfalls aller kieseligen Skeletelemente, für die die Sponginfasern (Fig. 226) Ersatz bieten, und ist durch kompliziertere Beschaffenheit des Kanalsystems und Pleroms vor *Oscarella* ausgezeichnet. Das Plerom bildet an den rundlichen Schwammknollen außen eine Rindenschicht (Dermalzone), in der Geißelkammern fehlen; diese charakterisieren dagegen das innere Schwammgewebe (Marksubstanz, Pulpa oder Kammerzone). Die Rindenschicht ist von festerer Beschaffenheit als die Pulpa, doch wird letztere in Umgebung der Kanäle auch von derbem Bindegewebe durchsetzt. SCHULZE unterscheidet alle diese solideren Schwammbezirke als Allosoma gegenüber den weicheren, die Kammern enthaltenden Bezirken, die das Choanosoma repräsentieren. Die Rinde wird von feinen Dermalkanälchen durchsetzt, deren Poren sich oberflächlich auf sogenannten Siebplatten gruppieren und die in Subdermalräume einmünden, von denen erst die größeren zuführenden Kanäle entspringen. Diese senken sich baumförmig in die Marksubstanz ein, sich in Äste und Zweige auflösend, die durch feine Endkanälchen (Prosoden) in kleine runde Geißelkammern einmünden. Jede Kammer hat meist nur eine Prosopyle, die der Apopyle gegenüberliegt. Letztere führt in enge ausführende Kanälchen (Aphoden), die sich zu Zweigen und Ästen der großen abführenden Kanäle sammeln, die wiederum in sog. Oscularröhren ein- und durch diese auf der Oberfläche des Schwammes nach außen ausmünden. Es gibt eine größere Zahl von Oscularröhren, ein einheitlicher Zentralraum fehlt also.

Das Spongingerüst läßt unterscheiden zwischen Hauptfasern, die senkrecht zur Schwammoberfläche verlaufen und an dieser in kegelförmigen Höckern, sog. Conuli, zwischen den Siebplatten enden, und zwischen schwächeren Verbindungsfasern, die ein unregelmäßiges Gitterwerk in der ganzen Schwammmasse bilden. In die Sponginfasern finden sich bei manchen Schwammformen, z. B. bei *Spongelia*, Fremdkörper eingelagert, die beim endständigen Wachstum der Fasern in diese hineingelangen.

Epiderm.

Oscarella: Epiderm und Kanalepithel bestehen aus flachen Zellen von geringer Größe, die sich, wie es scheint, immer scharf gegen das unterliegende Grundgewebe abgrenzen. Sie tragen sämtlich eine lange mittelständige Geißel (SCHULZE) und zeigen, leicht wahrnehmbar, polygonale Umrisse. Der kleine, wenig abgeplattete Kern wölbt den mittleren Zellbereich vor; er enthält einen deutlichen Nucleolus. Das Sarc erscheint gekörnt.

Bei *Cacospongia* ist das Kanalepithel ähnlich beschaffen, entbehrt nur der Geißeln. Dagegen scheint ein Epiderm auf den ersten Blick hin überhaupt zu fehlen. Genauere Untersuchung lehrt, daß in noch ausgiebigerem Maße als bei *Sycon* die Zellen ins Bindegewebe eingesunken sind und peripher nur eine dünne, kutikulaartige Schicht erhalten bleibt, die vielleicht auch in manchen Fällen ganz verloren geht.

Man trifft die Zellkörper in einiger Entfernung unter der Schwammoberfläche in einer zu dieser parallelen Schicht angeordnet und erkennt faserartige Verbindungsstränge, die zur Oberfläche aufsteigen. Fig. 227 zeigt diese Verhältnisse für *Aplysilla sulphurea*. Auch bei den Silicea wurden die in die Tiefe gesunkenen Deckzellen gelegentlich für Drüsenzellen gehalten.

Echte Drüsenzellen kommen nur wenigen Kieselschwämmen, z. B. *Aplysilla*, zu. Die von SCHULZE hier als Wanderzellen gedeuteten Elemente, deren Form- und Ortsveränderung am lebenden Objekte beobachtet wurde, entleeren in die Kanäle oder direkt nach außen einen mit Hämatoxylin sich blau färbenden Schleim und sind daher als Schleimzellen zu bezeichnen. Lebend zeigen sie ein von gelben Körnern durchsetztes Sarc. Am konservierten Materiale sind keine Fortsätze erkennbar; die Form der Zellen schwankt beträchtlich, nicht selten sind sie kolbenförmig, mit einem breiten Fortsatze, der zur Oberfläche oder zum Lumen der zuführenden Kanäle hinführt. Ähnliche Mucuszellen sind von TOPSENT für *Axinella* u. a. Desmacidoniden angegeben worden. Die von VON LENDENFELD für *Dendrilla* beschriebenen Drüsenzellen dürften aber wohl Deckzellen sein, wofür die oben erwähnten Befunde sprechen.

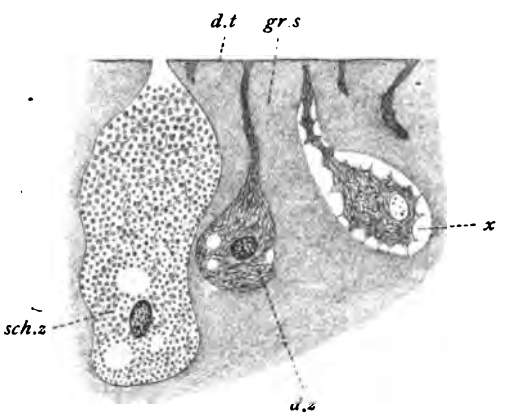

Fig. 227. *Aplysilla sulphurea*, Stück der Dermalzone.
d.z Deckzelle, *d.t* deckender Teil derselben, *sch.z* Schleimzelle, *gr.s* Grundsubstanz, *x* durch Schrumpfung entstandene Lücken.

Ebenso erscheint die Existenz von Sinneszellen (Ästhocyten), sowie von einem nervösen Plexus im Mesenchym, welche beide von SOLLAS und LENDENFELD für verschiedene Schwammformen, vor allem für Silicea, angegeben wurden, problematisch.

Enteroderm.

Die Kragenzellen sind bei den Hornspongien sowie bei den meisten Silicea im allgemeinen kleiner als bei den Calcarea, zeigen im übrigen aber nichts besonderes.

Plerom.

Oscarella: Bindezellen sind reichlich vorhanden und von mannigfaltiger Form, bald vielfach und fein verästelt, bald rundlich begrenzt; nach SCHULZE vermögen sie sich amöboid zu bewegen. Das Sarc ist reich an eingelagerten Körnchen, der Kern rund, denen der Deckzellen gleich. In dem zentralen Balkenwerke liegen die Zellen meist in der Balkenachse. Zwischen den Zellen findet sich eine weiche Grundsubstanz, in der Bindefasern nicht zu unterscheiden sind, die sich

aber mit der VAN GIESON-Methode zart rot färbt. Sie hat also bei *Oscarella*, im Gegensatz zu *Sycon*, den Charakter einer echten Bindesubstanz, und zeigt nur in der Achse der zentralen Balken eine mehr hyaline enchymartige Beschaffenheit.

Für *Cacospongia* (und andere Formen) ist zunächst anzugeben, daß die Grundsubstanz des Bindegewebes im Allosoma verschieden ist von der des Choanosoma. In ersterem ist sie eine dichte derbe Bindesubstanz von fein filzig-fasriger Struktur, die sich mit Hämatoxylin leicht färbt, im letzteren dagegen entbehrt sie fasriger Elemente, ist wasserhell, dagegen durchsetzt von feinen Granulationen, die sich mit Eisenhämatoxylin leicht schwärzen und das Choanosom opak machen. Diese Granulationen gehören nicht den Bindegewebszellen an (SCHULZE), die als sternförmig verästelte Gebilde überall vorhanden sind, stammen jedoch wohl aus diesen, da auch die Zellen meist eine

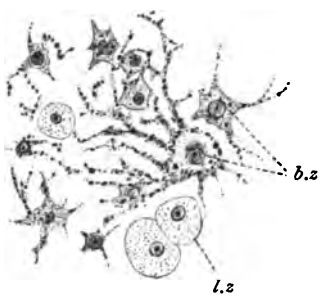

Fig. 228. *Aplysina aërophoba*, Stück aus Kammerzone, zur Demonstrierung der körnerhaltigen Fortsätze der Bindezellen (*b.z*), *l.z* Lymphzelle.

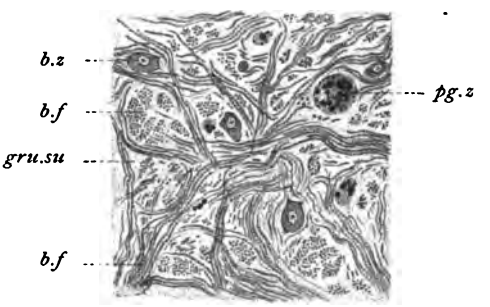

Fig. 229. *Chondrosia reniformis*, Stück aus der Dermalzone.
b.z Bindezelle, *b.f* Bindefibrillen quer und längs, *gru.su* Grundsubstanz, *pg.z* Pigmentzelle.

granuläre Struktur aufweisen (Fig. 228). Im Allosoma nehmen die Bindezellen vielfach faserartigen Charakter an; sie enthalten hier auch zum Teil Pigmente eingelagert.

Bemerkenswert ist die Bindesubstanz von *Chondrosia reniformis* ausgebildet, die den Charakter eines echten typischen Fasergewebes aufweist. Man unterscheidet Bindefibrillen, die sich mit der VAN GIESON-Färbung intensiv röten. Sie sind zu Bündeln (Fig. 229) zusammengefügt, deren Verlauf in den verschiedenen Tiefen der Dermalzone wechselt. Innen, in unmittelbarer Nähe der Kammerzone verlaufen die Bündel in der Hauptsache parallel zur Oberfläche, sich rechtwinklig durchkreuzend. In der mittleren Region kommen neben parallel zur Oberfläche ziehenden Bündeln schräg aufsteigende, sich unter stumpfen oder spitzen Winkeln durchkreuzende vor. Nahe der Oberfläche sind die Bündel dünner und die Durchflechtung ist eine innigere; sie sind ferner nach allen Richtungen orientiert. Unmittelbar an der Oberfläche verlaufen sie sämtlich parallel zu dieser und biegen in einander um. Die Fibrillen sind in den Bündeln deutlich durch eine, wenn auch spärliche, hellere und homogene Grundsubstanz mit einander verkittet. Die Fibrillen selbst sind dünn und von unbestimmbarer Länge; eine Struktur kann an ihnen nicht wahrgenommen werden. SCHULZE findet

sie zu Fasern verkittet, aus denen erst wieder die Bündel sich zusammensetzen sollen. Eine solche dichtere Vereinigung einzelner Fibrillen kommt vor allem in den Randzonen der Kanäle in der Kammerzone vor, ist aber nicht die Regel und ergibt sich aus dem Fibrillenaustausche der einzelnen Bündel unter einander, der überall leicht beobachtet werden kann. Im allgemeinen kann nicht wohl von Fasern geredet werden.

Wenn auch der formalen Ausbildung nach das Fasergewebe von *Chondrosia* an das der Vertebraten erinnert, so konnte doch SCHULZE zeigen, daß die Fibrillen nicht leimgebender Natur sind und sich in Schwefelsäure lösen. Sie verhalten sich ferner nicht unbedingt ablehnend gegen Eisenhämatoxylin und färben sich intensiv mit Toluoidin.

Zwischen den Fibrillenbündeln der Bindesubstanz liegen die Bindezellen. Sie sind der Umgebung angepaßt, spindelig ausgezogen, mit feinkörnigem, oft fast homogen erscheinendem Sarc und mit rundem, hellem Kerne, der einen deutlichen Nucleolus enthält. Ihre oft schwer zu verfolgenden, jedenfalls kurzen Ausläufer erstrecken sich nach verschiedenen Richtungen. Neben ihnen finden sich Pigmentzellen, die häufig voluminös, von rundlicher Form und mit braunen Pigmentkörnern verschiedener Größe ganz erfüllt, jedoch durch alle Übergänge in Form und Pigmentgehalt mit den Bindezellen verbunden sind. Die pigmentführenden Zellen sind besonders reich nahe der Oberfläche vorhanden. Das Pigment macht eigentümliche degenerative Veränderungen durch, die zur Bildung der von SCHULZE beobachteten stark lichtbrechenden knolligen Gebilde führen; letztere sind wohl als Reservestoffe aufzufassen.

Muskelzellen. In den Sphinkteren, wie sie längs des Kanalsystems bei vielen Kieselschwämmen reichlich ausgebildet sind (sog.

Fig. 230. *Euspongia officinalis*, kontraktile Faserzelle. Nach F. E. SCHULZE.

Chones bei *Chondrosia*, Diaphragmen oder Velums bei *Hircinia, Aplysina* u. a.), finden sich Bündel zirkulär angeordneter Fasern mit anliegendem Kern, die fibrillär struiert sind und ganz das Aussehen glatter Muskelzellen haben. Man bezeichnet sie gewöhnlich als kontraktile Faserzellen (Fig. 230), um dem Mangel eines Nervensystems, welches sonst stets mit der Existenz echter Muskeln verknüpft ist, Rechnung zu tragen. Gerade aber für die Sphinkteren ist von v. LENDENFELD und SOLLAS die Existenz von Sinnesnervenzellen angegeben worden (siehe oben).

Sponginfasern. Die Sponginfasern der Ceratina bestehen aus zweierlei Substanz: aus dem Spongin, das sich mit den verschiedensten Farbstoffen intensiv färbt, und aus einer hellen, hyalinen Substanz, die sich nicht färbt. Letztere wird als spezifische Marksubstanz bezeichnet, da sie nur in der Achse der Fasern, hier allerdings in verschiedener Mächtigkeit, vorkommt. Markreiche Fasern besitzt *Aplysina*, markarme finden sich dagegen bei den Spongiden *(Euspongia, Cacospongia)*. Die *Aplysina*fasern geben am besten über die feinere Struktur dieser Elemente Aufschluß. Außen liegt eine mäßig dicke, konzentrisch

geschichtete Rinde aus Sponginlamellen, innen das viel mächtigere Mark, das von feinen Maschen durchsetzt ist. Die Maschen bilden Wandungen von länglich ausgezogenen Waben, die auf dem Querschnitt axial un deutlich radial angeordnet sind, gegen außen hin aber immer stärker abgeplattet erscheinen und derart unmerklich in die Rinde selbst übergehen. Die Rinde besteht somit aus dicht gedrängten flächenhaften Lagen derselben Substanz, welche das lockere Gerüst des Markes bildet. Die Sponginlamellen erscheinen durchaus homogen, nicht von fibrillärer Struktur (SCHULZE). Färberisch zeigen sich zwischen dem Markgerüst und der innersten Rindenschicht keine Unterschiede.

Die Fasern der Spongiden enthalten nur axial geringe Spuren von Marksubstanz, die dort, wo sie gelegentlich mächtiger entwickelt ist, von einem unregelmäßigen Maschenwerk feiner Sponginlamellen durchsetzt wird. Die sehr dicke, nach v. EBNER deutlich doppeltbrechende Rinde, die manchmal überhaupt die ganze Faser aufbaut, ist deutlich geschichtet und zeigt das gleiche färberische Verhalten wie die der *Aplysina*-fasern. Nur ganz außen ist an ausgebildeten Fasern eine glänzende homogene, bei Eisenhämatoxylinfärbung hellgelbe Schicht (Außenschicht) zu unterscheiden, die bei *Aplysina* ganz fehlt. Gelegentlich findet sich an dicken Fasern eine solche Schicht auch in die geschwärzte Rinde eingelagert; dies Verhalten entspricht einer Neuauflagerung von Spongin auf eine bereits fertiggestellte Faser. Die Außenschicht ist peripher unregelmäßig begrenzt, oft von länglichen Buckeln dicht übersät.

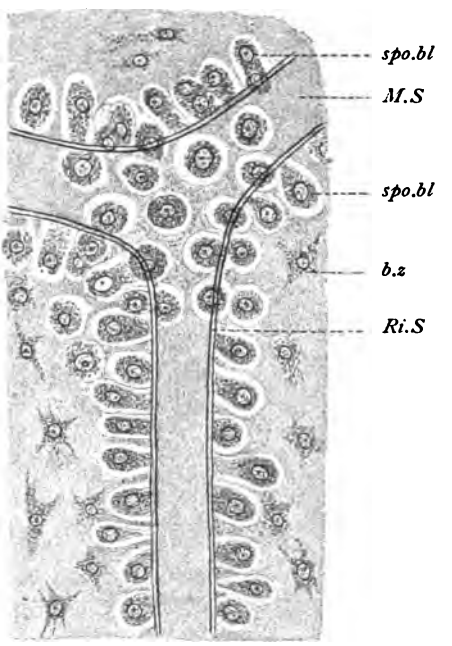

Fig. 231. ***Euspongia officinalis*, Bildung einer Sponginfaser, nach F. E. SCHULZE.**
M.S Marksubstanz, *Ri.S* Rindensubstanz der Sponginfaser, *spo.bl* Bildner der Sponginfaser, *b.z* Bindezelle.

Die Bildung der Sponginfasern erfolgt durch Bindezellen, die sich im Umkreis der entstehenden Faser dicht anhäufen und ein epithelartiges Lager (Fig. 231) bilden. Ihre Form ist dabei eine mannigfaltige; sie ähnelt oft der von echten Epithelzellen, in andern Fällen ist nur jener die Faser berührende Teil regelmäßiger gestaltet, vom eigentlichen Zellkörper aber strahlen die bekannten Fortsätze aus. Zuerst wird die Marksubstanz an den Wachstumspunkten abgeschieden, dann erst die Sponginrinde (SOLLAS). Nach Abschluß des Bildungsprozesses trennen sich die Zellen wieder von der Faser und nehmen die ursprüngliche Form an. Man studiert die Faserbildung am besten an dünnen Fasern oder an distalen freien Enden. Das Spongin ist als eine spezifische

Bindesubstanz aufzufassen, die von den Bindezellen ausgeschieden wird; von echter Hornsubstanz, mit der es oft verglichen wird, ist es charakteristisch verschieden.

Algen. Häufig findet man das Spongiengewebe durchsetzt von Algenfäden, deren massenhafte Ansammlung die Untersuchung zu erschweren vermag. Nach BRANDTS und WEBERS Zusammenstellungen handelt es sich in erster Linie um Arten von *Callithamnion, Thamnocladium* und *Oscillaria,* die vielleicht in einer Art Symbiose mit den Schwämmen leben.

Gonade.

Betreffs der Gonade vergleiche das bei *Sycon* gesagte. Nach den zahlreichen Untersuchungen SCHULZES u. a. liegt ein Unterschied zwischen den Kalk- und Kieselschwämmen in Hinsicht auf die Entwicklung der Genitalzellen nicht vor.

---

26. Kurs.

Coelenteria.

Mit dem 26. Kurs beginnt die Besprechung des zweiten Stammes der Metazoen, die ich als Coelenterier von den Pleromaten abgetrennt habe (Histologie 1902). Welche Gruppen beiden Stämmen zukommen, lehrt die Systemübersicht im allg. Teil dieses Buches. Ich beginne hier nicht mit einem höheren Typus, sondern an der Basis des Stammes, um allmählich aufsteigend die wichtigsten höheren Formen in Betracht zu ziehen. Somit sind es die Cnidarier, die uns zuerst zu beschäftigen haben.

Cnidaria.

Hydra fusca (Hydrozoa).

An Quer- und Längsschnitten (Fig. 232) ist die gesamte Organisation leicht zu überblicken. Der Querschnitt ist in allen Körperregionen kreisrund, nur bei Auftreten der Genitalzellen durch diese in seiner Form beeinflußt, insofern das Ektoderm dann lokal höckerartig (Genitalhöcker) verdickt ist. Es treten bei ein und demselben Tier sowohl Hoden, als auch Ovarien, letztere nur unter günstigen Bedingungen, auf (über Ovarien siehe *Tubularia*). Die Hoden finden sich im Bereich der distalen Körperhälfte, in geringerer oder größerer Zahl nebeneinander. Der Längsschnitt des Tieres zeigt die Form eines langgestreckten, über der mittleren Höhe leicht geschwellten Zylinders, von dessen distalem Ende seitwärts die Tentakeln entspringen. Die Zylinderbasis, welche zur Festheftung dient, wird als apikale Fläche oder Fußscheibe, das distale Ende, das den Mund

UNIVERSITY

trägt, als Mundscheibe oder orale Fläche bezeichnet. Am Körper sind außer der Mund- und Fußscheibe noch zwei unscharf in einander übergehende Regionen zu unterscheiden: eine orale oder Genitalregion, die von den Tentakeln bis etwa zur Mitte reicht, und eine apikale Region, von der Mitte bis zur Fußscheibe reichend. An der Grenze beider knospen die jungen, ungeschlechtlich entstehenden Tiere.

Der Körper besteht aus dem äußeren Ektoderm, aus der mittleren dünnen Grenzlamelle und aus dem inneren Entoderm. Beide Epithelien biegen am Mund (Urmund) ineinander um, sind aber durch ihren histologischen Charakter leicht auseinander zu halten. Für das Ektoderm ist das Vorhandensein von Nesselzellen, für das Entoderm, speziell der oralen Region, das von Schleimzellen charakteristisch. Die Grenzlamelle (gewöhnlich Stützlamelle genannt) ist ein Produkt beider Blätter. Ihr liegt außen eine einfache Schicht von Längsmuskelfasern, innen eine gleichbeschaffene von etwas schwächeren Ringmuskelfasern an. Erstere sieht man am besten auf dem Querschnitt, letztere auf dem Längsschnitt, da sie quergetroffen als glänzende Punkte am deutlichsten hervortreten. Während das Ektoderm wenig Differenzen in der Epithelhöhe, ausgenommen in der Genitalregion, zeigt, ist das Entoderm abwechselungsreicher gestaltet. Es bildet hohe längsverlaufende Epithelfalten (Taeniolen), die an der Mundscheibe kräftig entwickelt sind, aber in wechselnder Zahl (ca. 7) vorkommen, und im übrigen Bereiche des Körpers mehr den Charakter länglich ausgezogener Papillen annehmen. Die Fußscheibe zeigt eine glatte und relativ niedrige Entodermfläche. Von der Fußscheibe ist ferner noch eine mittlere Unterbrechung der Stützlamelle zu erwähnen, an der Ektoderm und Entoderm direkt aneinander stoßen (Exkretporus).

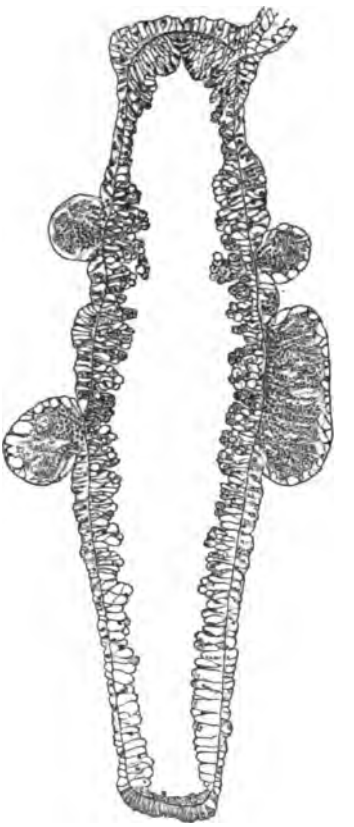

Fig. 232. *Hydra fusca*, Längsschnitt. Im Innern das Entoderm, außen das Ektoderm mit den Hoden, dazwischen die Stützlamelle. Oral ist der Mund nicht getroffen; ein Tentakel seitlich angeschnitten. Die Fußscheibe durch dunklere Färbung charakterisiert.

Ektoderm.

Das Ektoderm enthält vier Arten von Zellen, nämlich Deckmuskelzellen, Nesselzellen, Nervenzellen und Bildungszellen (Keimzellen). Ganz vereinzelt kommen auch Sinneszellen am Mund und an der Fußscheibe vor, ferner leiten sich von

den Keimzellen die zur Zeit der Fortpflanzungsperioden vorhandenen Genitalzellen ab. An der Epithelbildung nehmen nur die Deckmuskelzellen teil; die Nesselzellen liegen tectiepithelial und vorwiegend direkt in die Deckzellen eingebettet. Die Nerven- und die Bildungszellen finden sich basiepithelial auf der Muskelschicht. Während die Deckmuskel- und Nervenzellen überall vorkommen, letztere allerdings in schwankender Zahl, fehlen die Nesselzellen an der Fußscheibe und die Bildungszellen an den Tentakeln.

Deckmuskelzellen. Die Deckmuskelzellen (Fig. 233) sind, je nach der Höhe des Epithels, von zylindrischer, kubischer oder platter Form; am längsten sind sie in den Genitalhöckern, wo sie durch die Genitalzellen gedehnt erscheinen, am niedrigsten auf den Tentakeln. An der Fußscheibe zeigen sie eine drüsige Ausbildungsweise, im übrigen ist ihr Bau ein vakuolärer. Die Fußscheibenzellen sind entweder rein zylindrisch geformt oder distalwärts leicht geschwellt. Ihre Höhe übertrifft die Dicke etwa um das vierfache: der Kern liegt in mittlerer



Fig. 233. *Hydra fusca*, Deckmuskelzellen, *A* von der oralen Region, *B* von der Fußscheibe mit Sekretkörnern. Eingezeichnet sind in *A* Vakuolen und distal die körnige Limitans, in *B* Sarcfäden. Nach K. C. Schneider.

Höhe oder wenig basalwärts verschoben. Das Sarc enthält deutlich längsverlaufende Fäden, an denen in der oberen Zellhälfte runde Körner angereiht sind, die sich mit Eisenhämatoxylin intensiv schwärzen, sich aber gegen Hämatoxylin ablehnend verhalten. Es handelt sich um Sekretkörner, die gelegentlich auch in verquollenem Zustande vorliegen. Der distale Zellabschnitt ist dann geschwellt und das Sekret bildet eine homogene Masse zwischen den unregelmäßig auseinander gedrängten Fäden. Ausgestoßen dient das Sekret zur Anheftung der Fußscheibe an die Unterlage, wozu übrigens auch Pseudopodien Verwendung finden (siehe unten).

Daß es sich bei den Fußscheibenzellen nicht um eine besondere Drüsenzellart handelt, ergibt sich aus dem Vorhandensein von Muskelfasern an ihnen, sowie daraus, daß auch den übrigen Deckmuskelzellen Körner gleicher Art, allerdings nur spärlich und nicht immer, zukommen. Bei den echten Deckmuskelzellen ist das Sarc durch große Vacuolen derart aufgelockert, daß meist nur eine dünne Rindenschicht und wenige zarte Stränge im Innern erhalten bleiben. In Umgebung der Fußscheibe vollzieht sich ein ziemlich rascher Übergang beider Zell-

formen ineinander. Der Kern liegt in der Rinde oder in den inneren Sarcsträngen, die am besten an isolierten Zellen zu unterscheiden sind. Gegen außen ist die distale Grenzschicht durch eine dünne, aber scharfe Linie begrenzt, die sich bei starken Vergrößerungen in glänzende Körnchen auflöst, zwischen denen die helle Zwischensubstanz die Peripherie erreicht. Als Cuticula ist diese Körnerreihe nicht zu deuten, da sie sich in keiner Weise scharf vom Sarc sondert; sie repräsentiert eine körnig entwickelte Limitans. Zu Cuticularbildungen kommt es dagegen bei marinen Hydropolypen und sie können hier, im sog. Periderm der Stiele und in den Theken der Polypen, bedeutende Mächtigkeit erreichen, bei den Hydrocorallien sogar verkalken.

Das basale Zellende ist durch Ausbildung einer Muskelfaser charakterisiert. Diese verläuft als kräftige glatte Faser, die sich mit Eisenhämatoxylin schwärzt, in der Längsrichtung des Tiers auf der Stützlamelle, umgeben von Sarc, das eine zarte Belegschichte bildet. Der Zellkörper verbreitert sich entsprechend der Faser basal ein wenig, und geht derart allmählich in den Sarcbelag über. Eine fibrilläre Struktur der Faser war nicht zu unterscheiden, doch dürfte letztere keineswegs allein eine Elementarfibrille, vielmehr ein dünnes Bündel solcher, vorstellen. Die Faserlänge hängt von der Kontraktion ab. Es konnten Fasern von fast $^1/_2$ mm Länge isoliert werden. Außerhalb des Zellterritoriums schieben sich die Fasern unter die benachbarten, entsprechend gelegenen Zellen. Dergestalt gewinnt es den Anschein, als ob mehrere Fasern zu einer Zelle gehörten; doch lehren gelungene Isolationen, daß höchst wahrscheinlich immer nur eine Faser zu jeder Zelle gehört.

Das Sarc vermag sich distal in kurze spitze Pseudopodien auszuziehen, die besonders von der Fußscheibe und von den Tentakeln (Zykoff) bekannt sind. Mittelst der Pseudopodien heftet sich das Tier fest und wandert durch abwechselnde Fixation der Tentakeln und der Fußscheibe frei an einer Unterlage, z. B. an einer Glasscheibe. Die Fußscheibenzellen ziehen sich bei solcher Gelegenheit zu beträchtlicher Länge aus (Hamann). Wahrscheinlich liefern die beschriebenen Sekretkörner, die ja allen Deckzellen zukommen, das eigentliche Bindemittel, mittelst dessen die Festheftung geschieht.

Der Kern hat ellipsoide Gestalt und ist typisch bläschenförmig. Im Innern liegen ein großer oder zwei kleinere Nucleolen; die feinen Nucleinkörner verteilen sich lose am lockeren Gerüst. Mitotische Teilungsfiguren wurden in wenigen Fällen beobachtet.

Nesselzellen. Die Nesselzellen (Fig. 234) sind die für das Cnidarierektoderm charakteristischen Elemente. Sie liegen im ausgebildeten Zustande superficiell, während der Entwicklung basal. An den Tentakeln, wo sie in besonders reicher Zahl vorkommen, sind sie in den hier niedrigen und umfangreichen Deckzellen in regelmäßigen Gruppen derart eingelagert, daß um eine zentrale große ovale Cnide sich ein Kranz kleinerer Cniden ordnet. Jede Nesselzelle zeigt distal frei vorragend ein steifes Sinneshaar (Cnidocil) und im Innern des Sarcs ein Nesselorgan (Cnide), das im ausgebildeten ruhenden Zustande im wesentlichen 3 Bestandteile aufweist: eine äußere harte Hülle (Kapsel), das von der Kapsel umschlossene Sekret und den Schlauch, der sich im Sekret spiralig aufwindet. Es wird hier nicht auf die feineren Struk-

turen des Nesselorganes eingegangen, da darüber im folgenden Kurs (*Physophora*) gehandelt wird. Hier seien nur die verschiedenen Formen, in denen bei *Hydra* die Cniden auftreten, erwähnt.

3 Typen von Cniden sind zu unterscheiden. Eine relativ große ovale Form, deren Größe übrigens Schwankungen unterworfen ist, eine stabförmige Art, die auch Schwankungen in der Größe zeigt, und eine kleine birnförmige. Die letztere ist auf die Tentakeln beschränkt; vom Körper sind vorwiegend die Mundscheibe und die orale Region mit Cniden ausgestattet; an der Fußscheibe fehlen sie ganz. Von den birnförmigen Kapseln ist zu erwähnen, daß ihr Schlauch sich bei der Entladung in charakteristischer Weise spiral aufwindet. Befestigt sind die Cniden an der Grenzlamelle durch Stielbildungen, die bei den ovalen Kapseln voluminös, bei den anderen schlank faserartig sind.

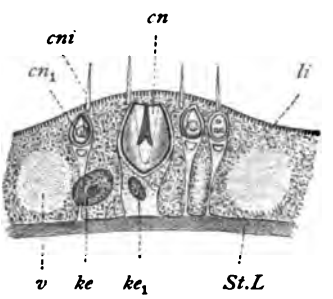

Fig. 234.
Hydra fusca, Ektoderm des Tentakels, nach K. C. Schneider.
ks Kern einer Deckzelle, *ks*1 Kern einer Nesselzelle, *cn* große ovale Cnide, *cn*1 kleine birnförmige Cnide, *cni* Cnidocil, *li* Limitans, *v* Vakuole, *St.L* Stützlamelle.

Über die Entwicklung und Entladung wird gleichfalls an anderer Stelle (*Physophora*) genauer berichtet. Hier seien nur ein paar Punkte erwähnt. Die jungen Cnidocyten kommen vorwiegend in der oralen Region und auf der Mundscheibe vor und wandern von hier, in einer bestimmten Periode, entweder nur direkt zur Epitheloberfläche empor oder auf die Tentakeln aus. Letztere Ortsveränderung ist aus dem Mangel an Bildungsstadien auf den Tentakeln mit Notwendigkeit zu folgern, da jede Zelle nach der Cnidenentladung ausgestoßen wird und ein Ersatz bei dem reichen Cnidenverbrauche notwendig ist. Die Cnidoblasten sind von rundlicher Form uud zeigen in den jüngeren Stadien die Cnide mit dem extrakapsulär angelegten Schlauche, in älteren den Schlauch in die Kapsel eingestülpt. Der Cnideninhalt schwärzt sich leicht mit Osmiumsäure und Eisenhämatoxylin. Die Zellen liegen in Gruppen zusammen, welche die gleichen Entwicklungsstadien aufweisen und sich von einer Bildungszelle ableiten.

Bemerkenswerte Befunde ergaben vitale Färbungen mit Neutralrot (Prowazek). Nur bei den oralen Cniden diffundiert das Sekret bei der Entladung durch die Schlauchwand; bei den stabförmigen tritt es durch eine distale Schlauchöffnung aus, bei den birnförmigen verbleibt es überhaupt im Schlauche. Es wird durch Neutralrot gefärbt und zwar nicht allein nach, sondern, vor allem bei den kleinen Cniden, auch vor der Entladung. Daraus ergibt sich, daß die Kapselwand nicht völlig undurchlässig ist; vielleicht handelt es sich um eine sog. feste Lösung, d. h. das Neutralrot würde in der festen Wandsubstanz gelöst werden und sie in dieser Form durchdringen.

Nervenzellen. Die Nervenzellen (Fig. 235) sind nur an Isolationspräparaten oder mit Methylenblau gut zu studieren, an Schnitten kann man sie nur selten, doch auch mit voller Sicherheit, nachweisen. Sie finden sich auf der Muskelschicht und man kann sie an den Tentakeln, bei vorsichtiger Abpinselung des macerierten Epiderms von der Lamelle, auf den Mus-

kelfasern oft schön in situ beobachten. Der kleine Zellkörper ist bi- oder multipolar geformt; die von ihm ausgehenden feinen Fortsätze können auf lange Strecken verfolgt werden und verzweigen sich wieder. Alle Fortsätze erscheinen gleichartig. Sie sind glatt begrenzt oder leicht körnig geschwellt (varicös); bemerkenswert ist, daß nicht selten ein aufrechter Fortsatz, der zwischen den Deckzellen gegen die Oberfläche des Epithels hin verläuft, nachweisbar ist (HADČI). Der Kern ist klein, entbehrt eines großen Nucleolus und enthält vorwiegend feinkörniges Nucleom.

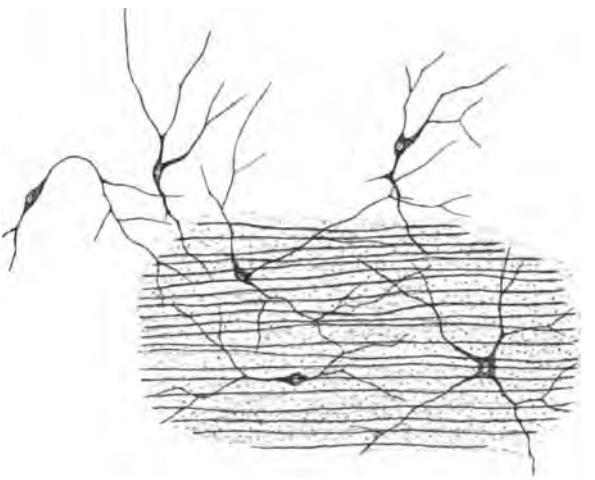

Fig. 235. *Hydra fusca*, ektodermaler Nervenplexus. Nach K. C. SCHNEIDER. Die parallelen Linien stellen die Längsmuskelfasern auf der Stützlamelle dar.

Betreffs der Endigungsweise der flächenhaft verlaufenden Fortsätze ließ sich feststellen, daß sie einerseits mit denen anderer Nervenzellen in Verbindung stehen, anderseits an den Sarcbelag der Muskelfasern, sowie auch an die Nesselzellen herantreten (von SCHAEPPI auch für Sinophonophoren, von KASSIANOFF für *Lucernaria* angegeben). Durch diese Zusammenhänge kommt ein nervöser Faserplexus im ganzen Ektoderm zu Stande, der geeignet erscheint, lokale Reize über das ganze Tier auszubreiten. Am dichtesten ist der Plexus auf der Mundscheibe. Hier liegen die Zellen nahe beieinander; doch kommen sie auch reichlich auf den Tentakeln, an der oralen Körperregion und auf der Fußscheibe vor. An der apikalen Region sind sie in geringerer Zahl vorhanden, aber gerade hier wegen des spärlichen Vorkommens anderer basiepithelialer Elemente am besten aufzufinden.

Sinneszellen. Sie kommen nur spärlich an der Mund- und Fußscheibe vor und gleichen im wesentlichen den weiter unten beim Entoderm zu besprechenden Elementen. Den sicheren Beweis für ihre Existenz bei *Hydra* erbringt erst eine demnächst erscheinende Arbeit von HADČI. Bei andern Formen wurden sie gleichfalls nachgewiesen, so für *Syncoryne* durch CITRON.

Genitalzellen. Die männlichen Genitalzellen, welche hier allein betrachtet werden (über die Eizellentwicklung siehe bei *Tubularia*), treten periodenweis auf und bilden die Genitalhöcker (Hoden), welche in der oberen und mittleren Körperregion sich verteilen. Hier häufen sie sich in großer Menge zwischen den weit auseinander gedrängten, stark verlängerten Deckzellen in regelmäßiger Verteilung derart an, daß die Spermogonien basal über den Muskelfasern, die Muttersamen etwa in mittlerer Höhe oder tiefer, die reifen Spermien

im übrigen Raume liegen. Auch zwischen den Genitalhöckern finden sich Gruppen von Spermogonien, aber nur vereinzelt. Die Spermogonien sind von den Bildungszellen nicht zu unterscheiden; sie sind sarcarm und besitzen einen relativ großen bläschenförmigen Kern. In den Muttersamen, die zuletzt durch fortgesetzte mitotische Teilung aus ihnen hervorgehen, ist ein Nucleolus nicht deutlich zu unterscheiden; sie sind kleiner und noch ärmer an Sarc. In der betreffenden Zone findet man meist Zellen in der Reifeteilung begriffen. Die heterotypischen Miten bilden eine sehr dichte Figur, an der feinere Strukturen nur schwer zu erkennen sind (siehe genaueres bei ADERS, DOWNING und GÜNTHER). Die jungen Spermien sind klein und zeigen das Nucleom zu einem halbkugelförmigen Klumpen zusammengeballt. Es entwickelt sich der Schwanzfaden; zugleich streckt sich der winzige, erst kugelige Zellkörper und gewinnt bei völliger Reifung die Form eines kurzen schlanken Kegels, der an der Grenze zum Schwanzfaden aus dem flachen Mittelstück, am freien Ende aus dem kegelförmigen, intensiv färbbaren, homogenen Kopf besteht (Fig. 236). Die Spermienschwänze sind sämtlich gegen die Peripherie des Epithels gewendet. Durch Auseinanderweichen der distalen Deckzellenden gelangen die schlagenden Spermien nach außen.

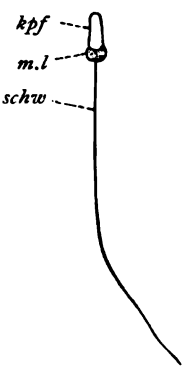

Fig. 236. Spermatozoon von *Hydra*. *kpf* Kopf, *m.l* Mittelstück, *schw* Schwanz.

Bildungszellen. Basiepithelial finden sich, vor allem in der oralen Region, kleine rundliche oder kubische Zellen mit bläschenförmigem Kerne, die als Bildungszellen der Nessel- und Genitalzellen, vielleicht auch der Nervenzellen, aufzufassen sind. Zwischen einer ganz jungen Nesselzelle und einer Urgenitalzelle ist, außer im Auftreten der zuerst winzigen Cnide, kein Unterschied nachweisbar (wird jedoch von DOWNING angegeben); aber auch zu den Nervenzellen finden sich Übergänge. Bei Epithelregenerationen werden auch Deckzellen von ihnen geliefert. — Das spärlich entwickelte Sarc ist von dichter Beschaffenheit und zeigt keine Besonderheiten. Auf den Tentakeln finden sich Bildungszellen nur proximalwärts.

Entoderm.

Das Entoderm besteht aus Nährmuskelzellen, zwei Arten von Drüsenzellen (Schleim- und Eiweißzellen), Sinneszellen, Nervenzellen und Bildungszellen. Letztere beiden Arten sind, wie im Ektoderm, basal gelegen und kommen nur in spärlicher Anzahl vor. Die Schleim- und Sinneszellen sind vorwiegend auf die Mundscheibe und auf die orale Region beschränkt.

Nährmuskelzellen. Die Nährmuskelzellen (Fig. 237 *A*) sind hohe zylindrische Zellen mit leicht verdicktem distalem Abschnitt, der mit konvexer Wölbung endet und zwei lange Wimpern trägt, die an Schnitten selten, leicht dagegen am Isolationsmaterial, nachzuweisen sind. Am höchsten, etwa doppelt so hoch als die Deckzellen, sind die Nährzellen in den Taeniolen, am niedrigsten an den Tentakeln und an

der Fußscheibe. In den Längswülsten neigen sich die kolbigen Enden der seitlich gestellten Zellen gegen die angrenzenden Furchen hin. Das Sarc ist bei Mangel an Nährmaterial ein ausgesprochen vakuoliges, ja es besteht meist nur aus einer dünnen Rinde, die eine lange große Vakuole umschließt; oder es kommen zarte innere Gerüststränge vor, welche die Vakuole abteilen. In der Rinde liegen wohl immer Körner verschiedener, oft beträchtlicher Größe vor, die zum Teil als Nährsubstanzen zu deuten sind. Bei Nahrungsaufnahme sind die Zellen oft völlig von Körnern und Schollen erfüllt; es finden sich auch frische oder entleerte Nesselkapseln, die direkt dem, mittelst der Cniden abgetöteten Beutetiere entstammen. Nach Claus u. a. erfolgt bei den Hydroiden die Nahrungsaufnahme durch Umfließen der noch nicht völlig verdauten Nährstoffe vermittelst Pseudopien vom distalen Zellteil aus. Im Sarc finden sich ferner bräunliche kleine Exkretkörner von krystallinischer Form, oft zu Ballen zusammengedrängt. Bei *Hydra viridis* enthalten die Nährzellen auch symbiotisch lebende kugelige Algen (Zoochlorellen). Schließlich ist noch zu erwähnen, daß auch protozoische Parasiten fraglicher Natur in den Nährzellen vorkommen können.

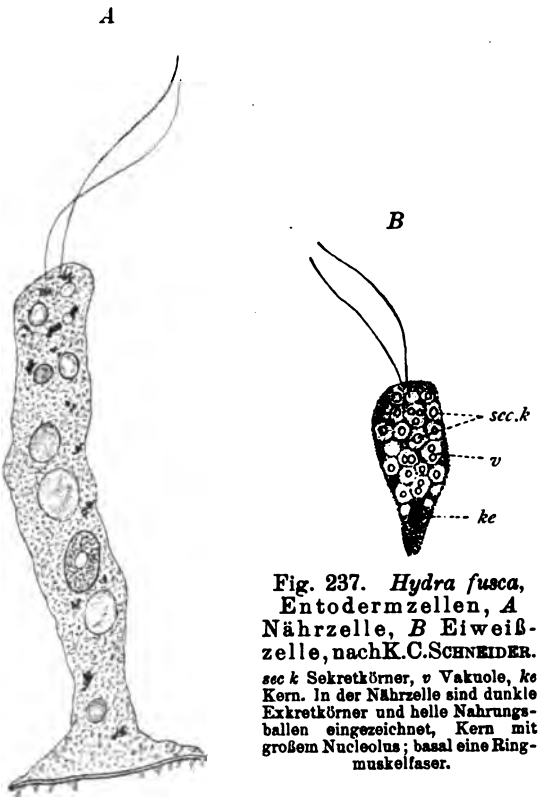

Fig. 237. *Hydra fusca*, Entodermzellen, *A* Nährzelle, *B* Eiweißzelle, nach K. C. Schneider. *sec k* Sekretkörner, *v* Vakuole, *ke* Kern. In der Nährzelle sind dunkle Exkretkörner und helle Nahrungsballen eingezeichnet, Kern mit großem Nucleolus; basal eine Ringmuskelfaser.

Die Wimpern stehen dicht beieinander und sitzen Diplosomen auf, an die sich intracelluläre Wurzelfäden anschließen. Eine Limitans, wie sie den Deckmuskelzellen zukommt, fehlt. Basal bildet jede Zelle eine zarte und kurze Muskelfaser, die in der Querrichtung des Tieres verläuft. Ein dünner Sarcüberzug ist hier besonders deutlich nachweisbar. — Der Kern liegt in mittlerer Höhe oder höher, der Rinde oder den Gerüststrängen eingebettet; er ist, gleich denen der Deckmuskelzellen, ellipsoid, bläschenförmig und mit einem großen Nucleolus ausgestattet.

Schleimzellen. Schleimzellen finden sich allein in den hohen Wülsten des Entodermeingangs und sind hier reichlich zwischen den Nährmuskelzellen vorhanden. Sie besitzen nur geringe Länge und sind zylindrisch geformt, mit distaler Bauchung und mit verschmälertem

basalem Ende, das, je nach der Höhe des Epithels, mehr oder weniger weit von der Lamelle entfernt liegt. Der Kern, welcher nichts besonderes zeigt, liegt im basalen Endzipfel; das übrige Sarc ist mit Körnern erfüllt, die sich mit Hämatoxylin intensiv bläuen und nicht selten zu Bläschen oder zu einer homogenen Schleimmasse verquollen sind.

Eiweißzellen. Die Eiweißzellen (Fig. 237 *B*) sind unscheinbarer an Größe als die Schleimzellen, haben im übrigen eine ähnlich kurz zylindrische oder fast kegelförmige Gestalt, mit basal gelegenem Kerne. Gelegentlich zieht sich das spitze basale Ende in einen dünnen Fortsatz aus, der gegen die Stützlamelle hin verläuft. Im Zustand völliger Erfüllung mit Sekretballen sind sie fast kugelig angeschwollen. Gleichwie bei den Nährmuskelzellen finden sich zwei oder auch drei Wimpern auf der Endfläche. Im Sarcgerüst, das sich leicht mit Hämatoxylin färbt, liegen die großen Sekretkörner in Vakuolen eingeschlossen. Sie färben sich schwach mit Säurefuchsin, intensiv mit Orange und Eisenhämatoxylin. Ihre Größe ist verschieden, ferner läßt sich granulärer Zerfall an secernierenden Zellen nachweisen; das Sekret wird in Form feiner Granulationen ausgestoßen. Interessant ist die genetische Beziehung der Eiweißzellen zu basal gelegenen Bildungszellen, die hier im Entoderm nur als Ausgangsmaterial eben der Eiweißzellen erscheinen, während Nesselzellen und Geschlechtszellen, die sich im Ektoderm von ihnen ableiten, völlig fehlen.

Sinneszellen. Auffallend ist die Anwesenheit von Elementen im Entoderm, die als Sinneszellen gedeutet werden müssen. Sie fehlen im Ektoderm fast vollständig, lassen sich dagegen im Entoderm, vor allem am Eingange in dasselbe, an Isolationspräparaten unschwer nachweisen. Es sind fadenförmige Zellen mit schmalem Kern, der entweder in eine mittlere oder in eine distale Anschwellung des Sarcs eingelagert ist. Letztere Anschwellung ist mitunter nicht unbeträchtlich und läßt auf verwandtschaftliche Beziehungen der Sinneszellen zu den Nährzellen schließen. Es finden sich dann auch zwei Geißeln, während sonst nur eine vorhanden ist; gelegentlich wurden sie ganz vermißt. Für die Deutung als Sinneszellen spricht die Auflösung des basalen fadenförmigen Zellkörpers in dünne Äste, die sich manchmal wieder verzweigen und oft streckenweis leicht klumpige (varicöse) Form aufweisen. Sie gleichen den Fortsätzen der Nervenzellen und verteilen sich zwischen den basalen Enden der Nährzellen über der Muskellage.

Nervenzellen. Die Nervenzellen gleichen durchaus denen des Ektoderms, so daß auf die dort gegebene Beschreibung verwiesen werden kann. Sie finden sich nur vereinzelt und konnten in den Tentakeln nicht nachgewiesen werden.

Stützlamelle.

Die dünne Grenzlamelle, welche sich zwischen Ektoderm und Entoderm einschiebt und nur am Mund und an der Fußscheibe unterbrochen ist, repräsentiert die einzige Stützbildung (Stützlamelle) des Körpers, die sich von beiden Epithelien, als Ausscheidung derselben, ableitet. Ein faseriger Bau ist an ihr nicht wahrzunehmen; sie erscheint durchaus homogen (Grundsubstanz), sowohl an Schnitten als bei Flächen-

betrachtung isolierter Stücke. Die Muskelfasern sind leicht in sie eingesenkt und haften demzufolge innig an ihr. Auch lassen sich feine zackige Fortsätze des Sarcbelags der Fasern unterscheiden, die in die Lamelle eingreifen.

---

27. Kurs.

Physophora hydrostatica (Hydrozoen).

Nesselzellen.

Um Bau und Entwicklung der so überaus interessanten Nesselzellen genauer kennen zu lernen, empfehlen sich am meisten die Siphonophoren, und zwar sind besonders günstige und unschwer zu erhaltende Objekte die großen akzessorischen Cniden an den Nesselknöpfen von *Physophora* und ihre Entwicklungsstadien an den benachbarten Polypen, in deren basalem Ektodermwulst. Zur Untersuchung eignet

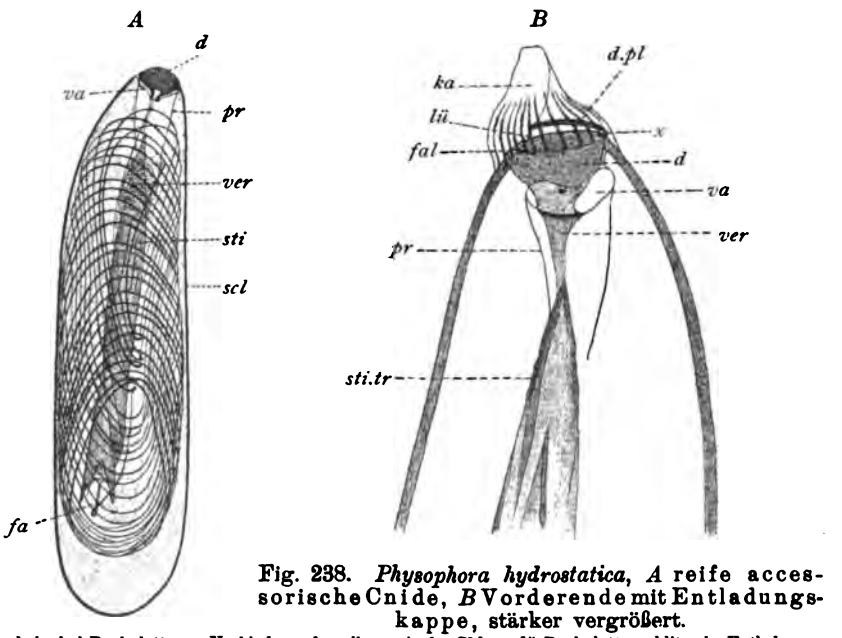

Fig. 238. *Physophora hydrostatica*, *A* reife accessorische Cnide, *B* Vorderende mit Entladungskappe, stärker vergrößert.

d Deckel, *d.pl* Deckplatte, *x* Verbindung derselben mit der Sklera, *lü* Deckplattenschlitz, *ka* Entladungskappe, *fal* Falten derselben, *va* Vakuum, *pr* Spiralstreifen der Propria des Basalteils, *fa* Fadenteil des Schlauchs, *sti* Stilette, *sti.tr* Stiletträger, *ver* Verbindungsstrang, *scl* Sklera.

sich gut Material, das in Formol oder Osmiumsäure oder auch in Sublimat konserviert ist. Schnitte sind vorteilhaft mit Orcein oder nach der WEIGERT'schen Methode zur Färbung von elastischem Gewebe (Fuchsin-Resorcinfärbung) oder mit Eisenhämatoxylin zu tingieren.

Färbung mit Orcein oder nach WEIGERT wird hier kurz als Scleratinktion bezeichnet, da sie die äußere Cnidenwand besonders scharf hervortreten läßt und deren elastische Beschaffenheit erweist.

Ausgebildete Nesselzellen. Die hier zu besprechenden Nesselzellen (Fig. 238) sind langgestreckt und enthalten ein großes langellipsoid geformtes Nesselorgan (Cnide), das die Zelle bis auf einen sehr dünnen Sarcmantel (Theka), welcher den abgeplatteten Kern seitlich enthält, ausfüllt. Der Theka ist distal die Entladungskappe eingelagert; sie bildet ferner accessorische Strukturen, die zum innigen Verband der Cniden untereinander dienen. Bei vielen Cnidocyten gehören dazu Stielbildungen, die einerseits an der Stützlamelle, andererseits an der Cnide ansetzen.

Die Cnide zeigt einen basalen Fußpol und einen distalen Entladungspol. Ferner unterscheidet man eine hintere Fläche, die gegen den Entladungspol hin stärker gekrümmt ist, und eine ziemlich flache vordere Fläche, sowie rechte und linke seitliche Flächen. Fast alle Cniden sind deutlich einstrahlig symmetrisch gebaut. Die Cnide selbst besteht aus dem Sekret, aus der Kapsel und aus dem Schlauche, welch letzterer an der ruhenden unentladenen Cnide in der Kapsel eingeschlossen ist. Die Kapsel repräsentiert den Sekretbehälter, während der Schlauch allein zur Injektion des Sekrets in das Beutetier bei der Entladung dient und in der Kapsel sekretfrei ist. An der Kapsel sind zu unterscheiden eine doppelte Wandung und der Deckel.

Das giftige, eminent quellbare Sekret bildet den wichtigsten Bestandteil der Cnidocyte, dessen eigenartige Natur die Isolation durch Kapselwandungen und Deckel notwendig macht. Wir haben die Nesselzelle als modifizierte Drüsenzelle aufzufassen (v. LENDENFELD). Das Sekret liegt in gelatinösem Zustande (IWANZOFF) vor; an geplatzten oder nur teilweis bei der Fixierung entladenen Cniden überzeugt man sich, daß es von feinen gleichgroßen Körnchen gebildet wird, die in der Cnide so dicht gedrängt liegen, daß sie insgesamt als homogene Masse erscheinen. Die doppelte Kapselwand besteht aus einer harten elastischen Außenlage (Sclera) und aus einer inneren weichen (Propria), die beide ganz verschiedenen Ursprungs sind. Sie sind sehr dünn, vornehmlich die innere, die man mit Sicherheit nur an mit Essigsäure behandelten jungen Cniden wahrnimmt. Die Sclera hat am Entladungspol eine ein wenig schräg gegen die Vorderseite geneigte Öffnung (Kapselmund), die vom Deckel ausgefüllt wird. Sie besitzt lebhaften Glanz, ist gegen Reagentien sehr widerstandsfähig und färbt sich intensiv mit der Scleratinktion, ist demnach echt elastischer Natur, welche Eigenschaft sich auch bei der Entladung bemerkbar macht. Vom Eisenhämatoxylin wird sie nicht gefärbt. Der Propria ist, wie die Entwicklung lehrt, eine echte Membran, die vom Sarc selbst sich ableitet. Sie färbt sich nicht und ist von durchlässiger Beschaffenheit. Am Deckel endet sie nicht frei, sondern biegt in die Schlauchwand um, die mit ihr genetisch ein einheitliches Gebilde darstellt.

Der Schlauch liegt an der fertigen ruhenden Cnide innerhalb der Kapsel, im Sekret spiral aufgewunden. Er besitzt nur eine Wandung (Propria), die an der Ansatzstelle des Schlauches in die Kapselpropria übergeht und am freien Ende, wie entladene Cniden zeigen, eine

Öffnung besitzt (Schlauchporus). In der ruhenden Cnide ist die Wandung vollständig kollabiert, zeigt aber, durch gewisse Strukturen versteift, eine regelmäßige dreikantig geflügelte Querschnittsform. Wir unterscheiden am Schlauch ein weites Basalstück, das gestreckt von der Ansatzstelle gegen den Fußpol der Kapsel hin verläuft, dabei sich ein wenig verjüngt und am Ende unscharf übergeht in ein langes dünnes Fadenstück (Faden), das sich einseitig vom Basalstück in regelmäßigen weiten Spiraltouren aufwindet (Fig. 239 *A*). Das Basalstück zeigt, entsprechend den geflügelten Kanten, drei glänzende, spiral verlaufende Streifen (Spiralstreifen), die sich, wie an entladenen Cniden leicht festzustellen ist, auch auf den Faden fortsetzen. Im Schlauchinnern befinden sich die gegen den Deckel hingewendeten Stilette, die auf

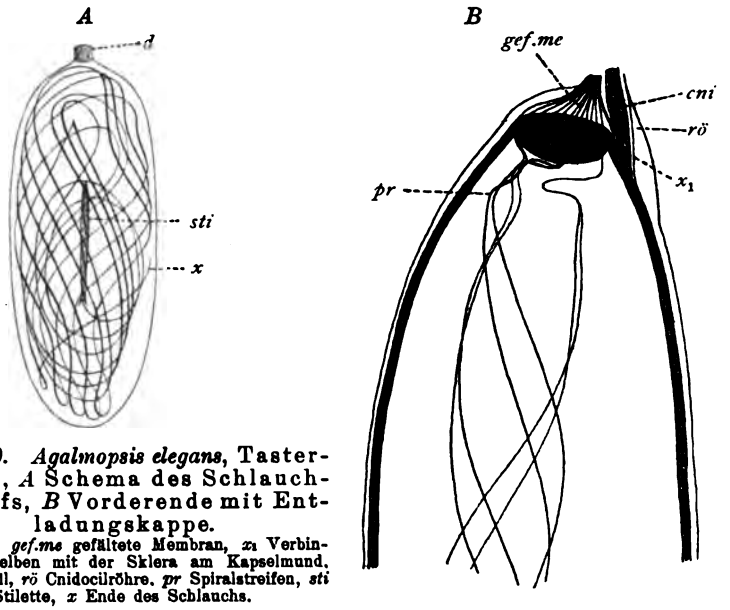

Fig. 239. *Agalmopsis elegans*, Tastercniden, *A* Schema des Schlauchverlaufs, *B* Vorderende mit Entladungskappe.
d Deckel, *gef.me* gefaltete Membran, x_1 Verbindung derselben mit der Sklera am Kapselmund, *cni* Cnidocil, *rö* Cnidocilröhre, *pr* Spiralstreifen, *sti* Stilette, *x* Ende des Schlauchs.

besonderen schmal streifenartigen und regelmäßig quergewellten Stilettträgern angewachsen sind und mittelst dieser den Spiralstreifen aufsitzen. Sie sind dementsprechend in drei Spiraltouren angeordnet. Man sieht sie am besten an entladenen Cniden und unterscheidet hier die starken langen Basaldornen, ferner Reihen von gleichfalls langen, aber zarten, mittleren Dornen und am Ende des Basalstücks die kurzen kräftigen Enddornen. Die Bewaffnung des Fadens ist eine durchwegs gleichartige und sehr zarte. Sie macht sich am eingestülpten Faden als regelmäßig geordnete Knotenbildung bemerkbar; jedem Knoten entspricht ein Wirtel von drei in gleichem Niveau gestellten Dornen, die dicht aneinander gepreßt liegen und erst bei der Entladung auseinander weichen. Es gilt dies auch für die großen Dornen.

Die Theka bildet, wie schon gesagt, am distalen Ende die Entladungskappe, die wie ein schräger Kegel dem Entladungspol der Cnide aufsitzt und mit der Sclera im Umkreis des Kapselmundes verwachsen

ist (Fig. 239 *B*). Sie besteht aus einer dünnen längsgefältelten Membran, die durch ein aufrechtes Septum in die enge Cnidocilröhre und das weitere Reservoir, welche beide aber unter dem Septum weg miteinander kommunizieren, geteilt wird. Das Reservoir liegt direkt über dem Deckel und mündet durch den Kappenporus nach außen; die Cnidocilröhre ist auf der Entladungsseite gelegen. Die gefältelte Membran zeigt eine schräg aufsteigende Streifung, die feinen Falten (GRENACHER) entspricht, die im Umkreis des Reservoirs direkt am Kapselmund enden und hier besonders deutlich sind, dagegen im Umkreis der Cnidocilröhre etwas tiefer und weniger deutlich an der Sclera verstreichen. Gegen den Kappenporus hin werden sie gleichfalls undeutlich; übrigens hängt ihr Aussehen, wie es scheint, von der Weite des Porus ab, die sich verändern kann; sie treten um so deutlicher distalwärts hervor, je enger der Porus ist. In der Cnidocilröhre findet sich der perzeptorische Apparat der Zelle, das säulenförmige Cnidocil, das basal mit der gefältelten Membran zusammenhängt, frei in der Röhre aufsteigt und dicht über dieser abgestutzt endet. In Hinsicht auf die Sinneshaare kann man die Nesselzellen auch als Sinneszellen auffassen, umsomehr als bei den Anthozoen (siehe dort) basal auch nervöse Fortsätze vorhanden sind, die allerdings bei Hydrozoen allgemein zu fehlen scheinen.

Entwicklung. Die Nesselzellen gehen aus Bildungszellen hervor, welche im ektodermalen Basalwulst der Polypen gelegen sind. Der Basalwulst besteht aus hohen faserartigen Deckzellen, die distal sich kegelförmig verbreitern und hier aneinander stoßen, im übrigen Bereiche aber weit getrennt sind. Zwischen ihnen liegen basal die kleinen Bildungszellen, sowie die jüngeren Stadien der Cnidocyten; die älteren Stadien finden sich mehr in superfizieller Lage. Bei Zerzupfung des Wulstes fallen sie leicht aus diesem heraus und sind bequem isoliert zu untersuchen. Der Basalwulst stellt einen Bildungsherd von Nesselzellen dar, aus welchem sie auf einem bestimmten Altersstadium auswandern, um einerseits den Polypen, andererseits die Nesselknöpfe oder andere Anhänge des Stammes (z. B. Deckstücke, Schwimmglocken) zu besiedeln.

Zu unterscheiden sind verschiedene Entwicklungsphasen. 1. Wachstumsphase: Anlage der Kapsel und des Schlauches, bis zur Einstülpung des letzteren. 2. Einstülpungsphase: der Schlauch gelangt in das Kapselinnere. 3. Vorreifephase: Anlage der Stilette und des Deckels. 4. Wanderphase: keine Veränderungen an der Cnide, Überwanderung der Zelle zur Verbrauchsstätte. 5. Reifungsphase: letzte Ausreifung, Gewinnung der definitiven Form, Bildung der Entladungskappe und der accessorischen Strukturen. 6. Ruhephase: die ausgebildete Cnide wartet der Verwendung. 7. Entladungsmoment: plötzliche Verquellung des Sekretes nach Absprengung des Deckels, Ausstülpung des Schlauches und Injektion des Sekretes ins Beutetier; die Cnidocyte wird darauf ausgestoßen und geht zu Grund.

1. Wachstumsphase (Fig. 240). Die Cnide wird in der kleinen kubischen oder weniger regelmäßig gestalteten Bildungszelle als winziges ellipsoides Bläschen angelegt, das allmählich an Größe zunimmt und an dem einen Pole in den Schlauch auswächst. Immer liegen 4, 8 oder 16 gleichalterige Zellen nebeneinander, die sich von einer Mutter-

zelle ableiten. Die Bildungszellen zeigen die bei *Hydra* geschilderte Beschaffenheit; sie sind sarcarm und besitzen einen bläschenförmigen

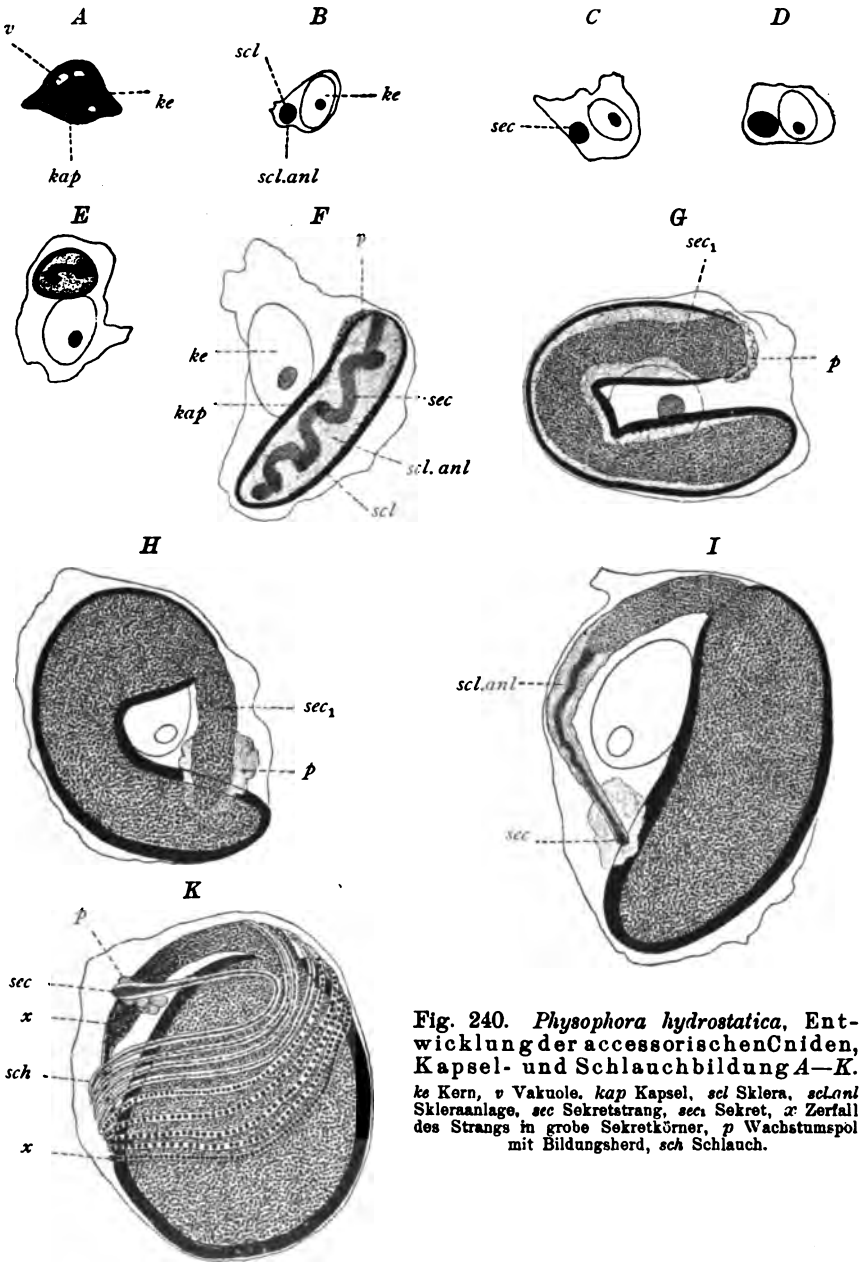

Fig. 240. *Physophora hydrostatica*, Entwicklung der accessorischen Cniden, Kapsel- und Schlauchbildung *A—K*.
ke Kern, *v* Vakuole, *kap* Kapsel, *scl* Sklera, *scl.anl* Skleraanlage, *sec* Sekretstrang, *sec*$_1$ Sekret, *x* Zerfall des Strangs in grobe Sekretkörner, *p* Wachstumspol mit Bildungsherd, *sch* Schlauch.

ovalen Kern mit großem Nucleolus. Das Sarc enthält gewöhnlich kleine Vakuolen, von denen die junge Cnide zunächst nur bei Sclerafärbung als dunkler Fleck unterscheidbar ist. Sie besteht, wie etwas ältere

Stadien lehren, aus der Propria und einem flüssigen Inhalt, der mit dem Sekret nichts zu tun hat, sondern, wie es scheint, durch die Propria hindurch nach außen gelangt und hier die Anlage der Sclera liefert, die erst allmählich während der Kapselentwicklung erstarrt. Das Sekret entsteht als ein scharf färbbarer Strang, der sehr bald nach der Anlage der Cnide in diese vom Wachstumspole aus einwächst, rasch den Fußpol erreicht, sich nun in Windungen legt und unter körnigem Zerfall die Kapsel allmählich ausfüllt (Sekretstrang). Man bemerkt am Wachstumspole im Sarc eine differente Stelle, von der aus die Bildung sowohl der Propria, wie der Sekretanlage, wohl durch Zusammenfluß von im Sarc verteilten, leicht färbbaren Elementen, erfolgt (Bildungsherd). Dieser Herd bewahrt, wie es scheint, dauernd seine Lage, während der Fußpol der Cnide beim Wachstum sich verschiebt und überdies die Cnide sich krümmt, da in der langsamer wachsenden Zelle sonst kein genügender Raum für sie vorhanden wäre. Vom Bildungsherde geht auch die Schlauchentwicklung aus, bei welchem Vorgang der Wachstumspol der Cnide an das freie Schlauchende zu liegen kommt. Zuerst entsteht vom Schlauche das Basalstück, dann der Faden. Auch am Schlauch unterscheiden wir den Sekretstrang und in dessen Umgebung eine dünne flüssige Schicht; die Propria wird nur bei Isolation des Schlauches, wie sie bei Essigsäurezusatz gelegentlich eintritt, sichtbar. Ein wichtiger Unterschied zwischen Schlauch- und Kapselanlage ergibt sich daraus, daß der flüssige Inhalt nicht durch die Schlauchpropria, sondern immer nur durch die Propria der Kapsel austritt. Erstere muß daher von etwas abweichender, undurchlässiger Struktur sein (über Strukturveränderungen siehe ferner bei Reifephase).

Während des Schlauchwachstums nimmt auch die Kapsel noch an Länge zu, verdickt sich vor allem ganz bedeutend, so daß man im allgemeinen sagen kann: die Kapsel strebt während ihres Wachstums die Kugelform an, die bei allen, nicht nach definitiver Ausbildung auffallend langen Cniden auch annähernd oder ganz erreicht wird. Wie zuerst die Kapsel, muß sich auch der wachsende Schlauch krümmen, da der Bildungsherd seine Lage wahrt; er legt sich in Spiralwindungen, die in einer Ebene derart angeordnet sind, daß die älteste Windung zu äußerst, die jüngste zu innerst liegt. Im ganzen entstehen etwa 9 Windungen, die dicht an der Kapsel liegen. Der bläschenförmige Kern liegt den Windungen einseitig an, dem Basalstück benachbart.

2. Einstülpungsphase (Fig. 241). Nach Vollendung des Kapsel- und Schlauchwachstums beginnt sofort die Schlaucheinstülpung. Sie kommt wohl durch dieselben Ursachen zustande, die der Kapsel dauernd den flüssigen Inhalt entziehen. Setzen wir voraus, daß diese Entziehung auch nach Vollendung des Cnidenwachstums andauert, so muß notwendigerweise eine Druckverminderung in der Cnide eintreten, die Formveränderungen letzterer zur Folge hat. Die Cnidenwandung muß am Ort des geringsten Widerstandes einsinken. Genauer kann auf den Einstülpungsprozeß hier nicht eingegangen werden. Bemerkt sei nur, daß dabei die Kapsel sich immer mehr abrundet, die Scleraschicht in ihrem Umkreis immer fester wird und die Sekretkörner sich immer dichter ordnen. Mit dem Schlauch gelangt zugleich — und zwar in dessen Innern — eine vermutlich flüssige Substanz (Stiletanlage) in die Kapsel, aus der später die Dornen hervorgehen. Die Einstülpung

vollzieht sich langsam, immerhin erscheint die Phase von weit geringerer Dauer als die des Cnidenwachstums. Während der Innenschlauch im Fadenteil des Außenschlauchs gestreckt verlaufen dürfte, windet er sich,

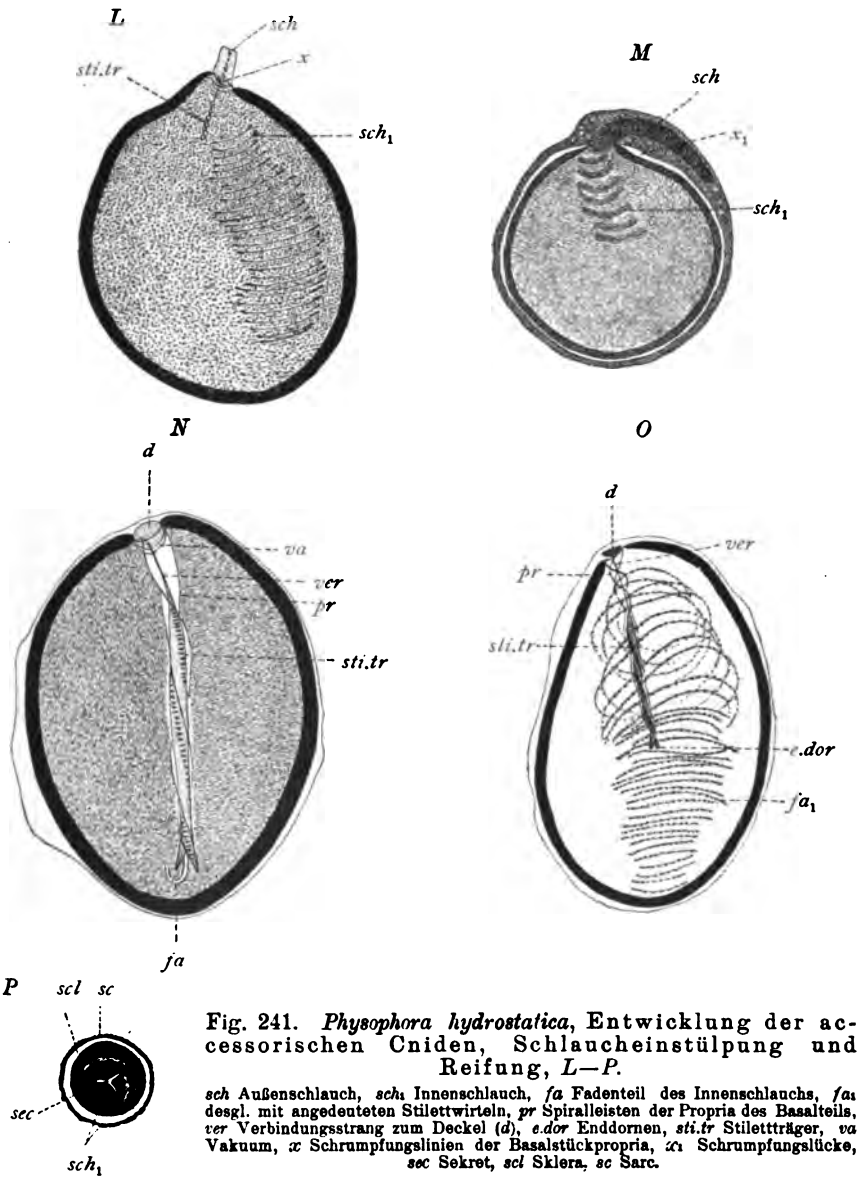

Fig. 241. *Physophora hydrostatica*, Entwicklung der accessorischen Cniden, Schlaucheinstülpung und Reifung, *L—P*.

sch Außenschlauch, *sch*$_1$ Innenschlauch, *fa* Fadenteil des Innenschlauchs, *fa*$_1$ desgl. mit angedeuteten Stilettwirteln, *pr* Spiralleisten der Propria des Basalteils, *ver* Verbindungsstrang zum Deckel (*d*), *e.dor* Enddornen, *sti.tr* Stilettträger, *va* Vakuum, *x* Schrumpfungslinien der Basalstückpropria, *x*$_1$ Schrumpfungslücke, *sec* Sekret, *scl* Sklera, *sc* Sarc.

sobald er ins Basalstück und in die Kapsel eintritt, spiral auf, indem er vermutlich dem hier angehäuften Sekrete seitlich auszuweichen strebt. Er folgt dem Sekrete in Gestalt einer zunächst engen Spirale, die bei fortschreitender Entziehung der Scleraanlage auch in das Sekret selbst sich einsenkt und zugleich ihre Windungen erweitert und auflockert.

Immer liegt diese Spirale einseitig im Sekrete. Zuletzt gelangt das Basalstück in die Kapsel. Es legt sich dabei in vielleicht regelmäßig geordnete Falten und zeigt sofort in seinem Innern einen glänzenden schraubenartigen Körper, der von der Stilettanlage herstammt (siehe nächste Phase). Dieser Körper ist gewöhnlich das einzige, was man deutlich vom Innenschlauche wahrnimmt; die Fadenspirale ist, vor allem an lebenden Cniden, nur schwierig zu unterscheiden, weitaus am besten noch an Schnitten, die mit Eisenhämatoxylin gefärbt sind. Durch letzteres wird, wenigstens bei Osmiumkonservierung, der Innenschlauch geschwärzt.

3. Vorreifephase. Während der Vorreife, die unmittelbar an die Einstülpung anschließt, ja eigentlich schon während derselben beginnt, erfolgt die Differenzierung der Stilette und des Deckels; zugleich nehmen sowohl Sekret wie Scleraschicht an Dichte zu und die Zelle gewinnt gestrecktere Form. Das Kapselinnere steht während der Vorreife in allerdings nur losem Zusammenhang mit dem Sarc, was sich in der Ausbildung des Deckels am deutlichsten dokumentiert. Stilette und Deckel leiten sich ab von der Stilettanlage, die ins Innere des Innenschlauches vom Sarc aus eingetreten und anfangs von flüssiger, mindestens sehr weicher Beschaffenheit ist, rasch aber sich verfestigt. Sie färbt sich nach dem Erstarren mit Eisenhämatoxylin, ist also von anderer chemischer Beschaffenheit als die Scleraschicht. Sie liefert zuerst im Basalstück die erwähnte glänzende Schraube (Anlage der Stiletträger des Basalstückes), die rasch in die Länge wächst und dabei die erst gefaltete Basalstückpropria ausdehnt. Dabei treten in dieser nach und nach immer deutlicher die Spiralstreifen hervor, mit welchen später die Stiletträger direkt zusammenhängen. Der Deckel tritt rasch nach Abschluß der Einstülpung als zunächst flacher Körper auf, der allmählich an Dicke und Festigkeit gewinnt. Er steht mit der Anlage der großen Stilette des Basalstückes durch einen Strang in Verbindung (Verbindungsstrang), der sich dauernd erhält.

4. Wanderphase. Bei Abschluß der Vorreife tritt eine Unterbrechung in den Entwicklungsvorgängen ein und die Cnide begibt sich auf die Wanderschaft. Sie verläßt den Basalwulst und wandert über die seitliche Fläche der Fangfadenwurzel zu dem zu besiedelnden jugendlichen Nesselknopfe; dabei werden die Deckzellen des Fangfadenepithels auseinandergedrängt. Auf dem Knopfe wandert die Nesselzelle bis zur Verbrauchsstelle. Bei der Wanderung geht jener Teil der Zelle, der zum basalen wird und den Fußpol der Cnide enthält, voran; er ist gewöhnlich am sarcreichsten und enthält in den meisten Fällen auch den Kern. An der Verbrauchsstelle angelangt, erfolgt eine Drehung derart, daß der Entladungspol der Cnide gegen die Peripherie des Epithels hin gewendet ist. Die Cnide zeigt als einzige Veränderung gegen die Vorreife eine gestrecktere, schlankere Form, die überdies bei der Wanderung durch den Einfluß der Umgebung mannigfachem Wechsel ausgesetzt ist.

Da nach der Wanderung die Verdichtung der Scleraschicht aufs Neue beginnt, bedeutet die Ortsveränderung eine Unterbrechung im osmotischen Prozeß, der durch die ganze Cnidenentwicklung hindurchläuft. Eine Erklärung dieser Unterbrechung ist zur Zeit unmöglich.

5. Reifephase. Am Ort des Verbrauchs angelangt, vollendet die Cnidocyte rasch ihre Entwicklung. Alle Strukturen reifen aus und die Cnide gewinnt dabei ihre definitive Form. Sie streckt sich bedeutend, wobei sich zugleich ihr Volumen nicht unbeträchtlich vermindert. Das Sarc erscheint in völlig homogenem Zustande, der durch dichte Aneinanderpressung der Sekretkörner erzielt wird. Die Scleraschicht schrumpft zur dünnen, aber harten und undurchlässigen Sclera zusammen, indem sie ihren Wassergehalt völlig ans Sarc abgibt. Alle Stilette erstarren gleichfalls vollkommen zu spitzen elastischen Gebilden, die dicht nebeneinander, aber doch völlig getrennt, im Schlauchinnern liegen (Fig. 242); auch der Deckel gewinnt die scharfen Kanten und die Einbuchtungen, die für ihn charakteristisch sind und seine feste Einfügung im Scleramund und im Basalstück des Schlauches bedingen; auch verwächst er dorsal mit der Sclera. Im Sarc vollzieht sich die Ausbildung der Entladungskappe und der accessorischen Strukturen, die im einzelnen sehr schwer zu verfolgen und noch nicht genügend bekannt ist.

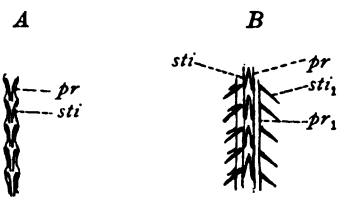

Fig. 242. *Agalmopsis elegans*, *A* Schlauch in Kapsel, *B* Stück eines teilweis ausgestülpten Schlauchs.
pr Propria, *sti* Stilette des Innenschlauchs, *pr*1, *sti*1 desgl. des Außenschlauchs.

Die mit der Verfestigung der Scleraschicht Hand in Hand gehende Volumverminderung der Cnide ist auch begleitet von einer chemischen Veränderung in der Beschaffenheit der Sekretkörner. Denn während die Körner bis jetzt keine Affinität zum Wasser äußerten, da sonst die Entziehung der Scleraanlage aus der Cnide unverständlich bliebe, besitzen sie nach Ablauf der Reife eminente Hygroscopicität, die eben die Ursache der momentanen Verquellung, welche zur Cnidenentladung führt, ist. Diese chemische Veränderung zeigt sich am deutlichsten in intensiver Färbbarkeit post mortem, die dem noch unreifen Sekrete nicht zukommt.

6. Ruhephase. Nach der Fertigstellung harrt die Cnidocyte der Verwendung. Sie zeigt nun den Bau, wie er anfangs geschildert wurde, so daß hier nichts weiter zu erwähnen ist, als daß die Wartezeit eine sehr verschieden lange sein kann. Unmengen von Cniden kommen überhaupt nicht zur Verwendung. Denn beim Verschlingen eines durch Nesselknopfentladung gelähmten Beutetieres (Crustaceen) werden zugleich meist auch intakte Nesselknöpfe mit verschluckt, deren Sarc wahrscheinlich verdaut wird, während die Cniden wieder ausgestoßen werden.

7. Entladungsmoment. (Fig. 243.) Die Entladung erfolgt auf einen spezifischen Reiz hin, der das Cnidocil trifft. Zunächst wird die Cnide geöffnet; das eindringende Wasser bringt das Sekret zur Verquellung, so daß es nun nach außen vordrängt, den Schlauch vor sich herschiebt, ihn mittelst der scharfen Stilette in das Beutetier einschlägt und durch seine distale Öffnung (oder durch die Wandung hindurch) in die Gewebe des Beutetieres eindringt (oder diffundiert) und dieses lähmt.

Für die Ablösung des Deckels ist eine Ursache nicht direkt nachweisbar. Der Deckel wird vermutlich im Kapselmund allein durch den in der Kapsel herrschenden negativen Druck festgehalten. Die Überwinduug dieses negativen Druckes ist vielleicht in Spannungsverände-

rungen der gefältelten Membran auf einen Cnidocilreiz hin zu suchen. — Bemerkt sei, daß nach ABRIC die Verquellung durch ein spezifisches Sekret bewirkt werden soll, das von der Nesselzelle bei Reizung (die chemischer Natur sein muß: BILLARD, WAGNER) abgeschieden wird und die Sclera durchdringt.

Die Bedeutung der Stilette liegt in der Verwundung des Beutetiers und in der Einführung des Schlauchs in dessen Gewebe (GRENACHER). Die großen Dornen des Basalstückes treten, noch dicht zusammengepreßt, als einheitlicher Dolch aus der Cnide hervor und durchschlagen den Panzer der als Nahrung dienenden Crustaceen, bei größeren Tieren wohl nur an den weicheren Stellen (Gelenkhäute). Bei fortschreitender Umstülpung des Schlauches weichen

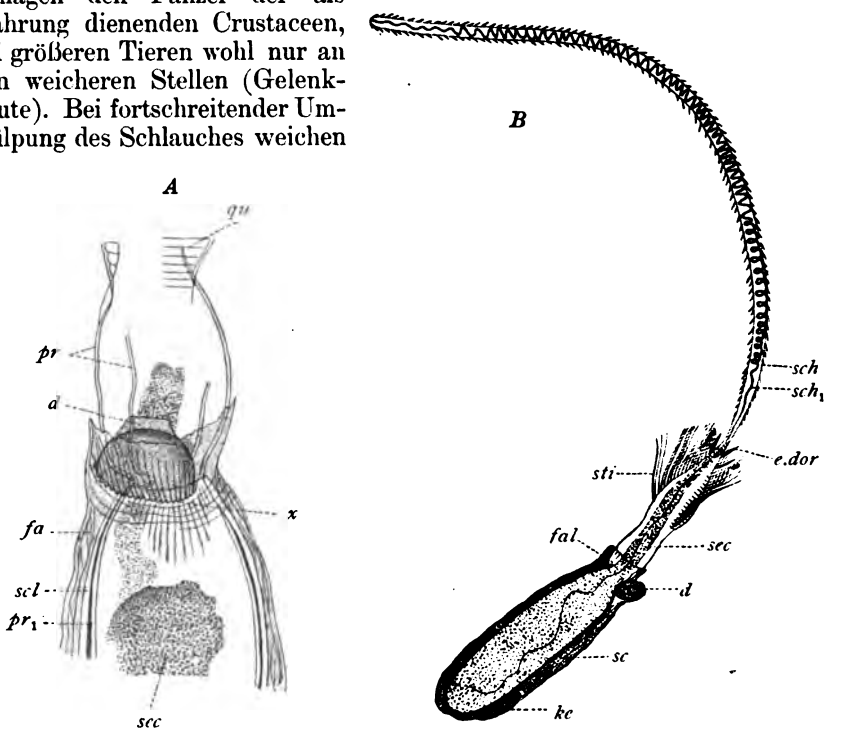

Fig. 243. *Athorybia rosacea*, entladene Cniden.
sch Außenschlauch, *sch*1 Innenschlauch, *qu* quere Falten an den Spiralstreifen (*pr*), *sti* Stilette, *e.dor* Enddornen, *d* Deckel, *fal* gefältete Membran, *x* Sprenglinie derselben, *sec* Sekret, *scl* Sclera, *pr*1 Kapselpropria, *sc* Sarc, *ke* Kern, *fa* Sarcfaden.

sie auseinander und sind zuletzt, widerhakenartig, leicht gegen rückwärts geneigt. Vollständig dürfte der Schlauch selten umgestülpt werden, da das Eindringen in die Gewebe beträchtlichen Kraftaufwand erfordert und bei Entladung auf künstlichen Reiz hin, z. B. bei Zusatz dünner Essigsäure, gewöhnlich ein verschieden langer Schlauchabschnitt als dünner Faden im Innern des ausgetretenen Stückes unumgestülpt bleibt. Das Sekret dürfte demnach vorwiegend durch Diffusion in die Gewebe gelangen. Die lähmende Eigenschaft des Sekrets wurde neuerdings durch RICHET experimentell erwiesen, da er mit Nesselsekret von *Physalia* Tauben einschläferte. Er bezeichnet es direkt als Hypnotoxin.

28. Kurs.

Tubularia mesembryanthemum Allm.

Gonophoren.

Die Gonophoren von *Tubularia* sind rückgebildete Medusen, bei denen Radialkanäle, Ringkanal und Tentakeln nur in Rudimenten vorliegen, die dauernd festsitzen und keine umbrellare Gallerte entwickeln. Männliche und weibliche Gonophoren, die an getrennten Stöcken vorkommen, zeigen im wesentlichen den gleichen Bau. Wir betrachten zunächst die männlichen. Die Entwicklung der Gonophoren wird zum Schluß besprochen werden.

Zur Untersuchung sind sowohl Quer- als auch Längsschnitte (Fig. 244) nötig. An jedem Gonophor ist, wie bei Medusen, der innere Magen (Spadix) vom äußeren Schirm, die beide apikal zusammenhängen, zu unterscheiden. Beide berühren sich an reifen Individuen seitlich direkt und lassen nur an der apikalen Übergangsstelle einen schmalen Rest der Schirmhöhle erkennen. Der Spadix bildet einen geschwellten Zylinder mit innerem Entoderm, das sich apikal direkt in die Entodermplatte des Schirms (siehe unten), sowie in das Entoderm des Gonophorenstiels, fortsetzt und oral — diese Bezeichnung wird trotz Mangels eines Mundes am Spadix beibehalten — geschlossen endet; ferner mit äußerem Ektoderm, das oral gleichfalls geschlossen endet und apikal in das subumbrellare Schirmblatt umbiegt.

Männlicher Gonophor. Der Gonophor hat regelmäßig ellipsoide Form, mit, je nach der Geschlechtsreife, geringem oder beträchtlichem Querdurchmesser. Das proximale, der Schirmöffnung entsprechende Ende zeigt den mundlosen Magenstiel (Spadix) mehr oder weniger weit hervorragen; die Ränder der Schirmöffnung selbst sind wulstig verdickt, tragen aber keine Anhänge (siehe dagegen bei ♀). Das entgegengesetzte, apikale Ende zieht sich in den Gonophorenstiel aus, der an einem der Träger der Gonophorentrauben inseriert. Im Ektoderm des Spadix liegen die Geschlechtszellen, deren Anwesenheit die Schwellung des Spadix und des ganzen Gonophors bedingt; sie lassen einen oralen Teil frei, der als Spadixhals zu bezeichnen ist.

Der Schirm zeigt drei sehr dünne Schichten: das äußere exumbrellare und das innere subumbrellare Ektoderm, die am Schirmrand ineinander umbiegen, und eine mittlere Entodermplatte, die genetisch aus zwei Blättern hervorgeht und diese paarige Anlage auch noch am Schirmrande dokumentiert, da hier beide Blätter, bevor sie ineinander umbiegen, sich trennen und den rudimentären Ringkanal bilden. Die Platte zeigt ferner an der Ursprungsstelle vier, die Hauptradien bezeichnende, Verdickungen, die als Rudimente von Radialkanälen aufzufassen sind. Eine zarte Grenzlamelle ist überall zwischen Ektoderm und Entoderm nachweisbar.

Ektoderm. Das Ektoderm ist an der Exumbrella und Subumbrella, vor allem an letzterer, stark abgeflacht und besteht allein aus Deckzellen. Zellgrenzen sieht man deutlich; der Kern ist abgeplattet und bläschenförmig. Gegen den Stiel hin nimmt die Epithelhöhe

etwas zu. Muskelfasern sind weder an der Umbrella noch an der Subumbrella vorhanden. Am Spadix ist das Epithel überall höher, besonders in der Genitalregion, wo zwischen den Deckzellen die Samenzellen massenhaft eingelagert sind. Die Deckzellen erreichen hier beträchtliche Länge und gleichen schlanken Säulchen, die distal kegelförmig verbreitert enden und hier den Kern umschließen. Longitudinale Muskelfasern sind vorhanden und bedingen Verkürzung und Verlängerung des Spadix.

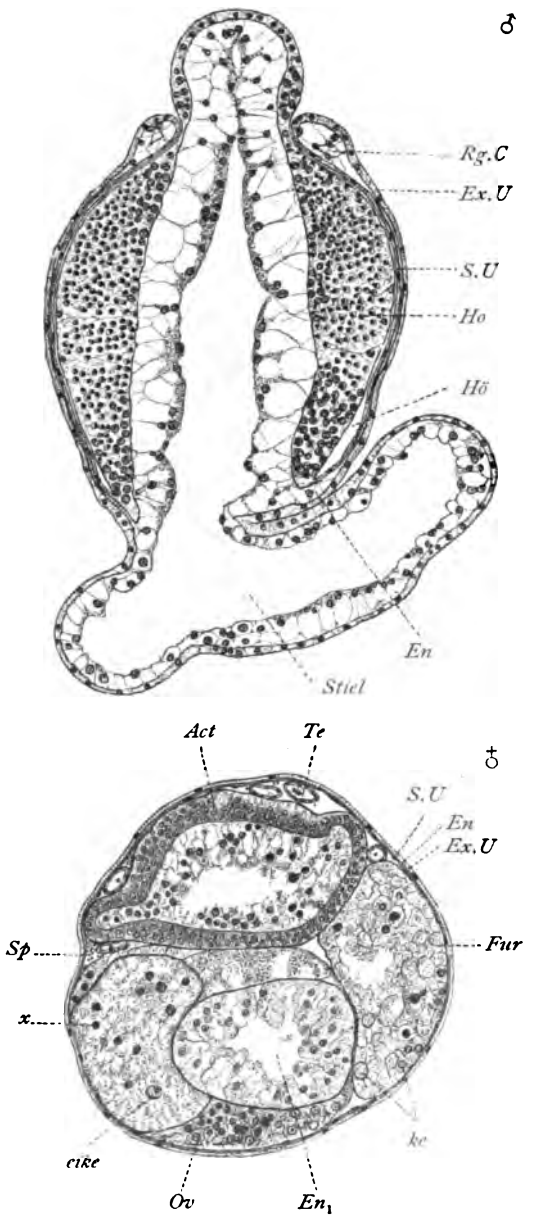

Fig. 244. *Tubularia mesembryanthemum*, Gonophoren, vom ♂ längs, vom ♀ quer.
Ex.U Exumbrella, *En* Entodermplatte der Umbrella, *Rg.C* Ringkanal, *S.U* Subumbrella, *Hö* Schirmhöhle, *Ho, Ov* Hoden und Ovarium im Ektoderm des Spadix, *En*$_1$ Entoderm desselben, *eike* Kern eines Eies, *x* Kernreste der Wachstumszellen, *Fur* Furchungsstadium, *Act* Actinula, *Te* Tentakel derselben, *Sp* Spermien in der Schirmhöhle.

Aussehen und Anordnung der Samenzellen ist wie bei ***Hydra.***

Entoderm. Das Entoderm besteht am Spadix aus vakuoligen Nährzellen, in der Entodermlamelle des Schirms aus einer Schicht ganz platter Zellen, die nur am Ringkanal sich zweischichtig — im Umkreis des Lumens — anordnen. In den vier kurzen Rudimenten der Radialkanäle, die vom Spadix, ohne Beziehung zu dessen Lumen, entspringen und schon nach kurzem Verlaufe verstreichen, ist die Zweischichtigkeit ebenfalls ganz verwischt, aber bei der Gonophorenbildung nachweisbar. — Im Spadixentoderm sind feine zirkuläre Muskelfasern nachweisbar.

Stützlamelle. Diese ist überall dünn und, wie es scheint, strukturlos. Über Durchbohrungen der Lamelle siehe bei Entwicklung.

Weiblicher Gonophor. Die weiblichen Gonophoren unterscheiden

sich von den männlichen nur durch den Besitz von vier Tentakelrudimenten, die als kurze Stummel dem Schirmrande aufsitzen und deren Entoderm mit dem Ringkanalrudiment zusammenhängt. Ferner ist ihre Form eine plumpere und oft weniger regelmäßig, was durch die Verwendung der Schirmhöhle als Brutraum bedingt ist. Die Eizellen liegen zunächst, wie die Samenzellen, im Spadixektoderm, verlassen dieses aber beim Heranwachsen und kommen dann in die Schirmhöhle

Fig. 245. ***Tubularia mesembryanthemum*****, Gonophorentwicklung, *A* beginnende Einstülpung des Glokkenkerns (*x*), *B* etwas älter, *C* Stadium der Einwanderung der Urgenitalzellen.**

Ex.U **Exumbrella,** ***S.U*** **Subumbrella,** ***Ec*** **Ektoderm,** ***En*** **Entoderm des Spadix,** ***d.z*** **Deckzellen,** ***urg.z*** **Urgenitalzellen im Ektoderm,** ***urg.z.*** **im Entoderm des Spadix,** ***Rg.C*** **Ringkanal,** ***Ra.C*** **Radialkanal.**

zu liegen, deren Lumen sie sich übrigens erst selbst schaffen, indem sie das Subumbrellarektoderm vom Spadixektoderm abdrängen. Sie werden in der Höhle befruchtet und entwickeln sich hier zu den Larven (Actinulae), welche nach außen auswandern. Da die Entwicklung der Genitalzellen durch eine Sonderung derselben in Eizellen und Wachstumszellen kompliziert wird und diese Sonderung bereits während der Entwicklung des Gonophors eintritt, so empfiehlt es sich zunächst letztere zu berücksichtigen, da sie ferner auch über den Ursprung der Genitalzellen Aufschluß gibt.

Entwicklung der Gonophoren (Fig. 245). Speziell wird die Entwicklung der weiblichen Gonophoren betrachtet, mit der die Entwicklung der männlichen im wesentlichen völlig übereinstimmt. Ein Gonophor entsteht am Gonophorenträger als seitlicher kurzer Sproß desselben, der zunächst ganz denselben Bau wie der Träger aufweist und distal geschlossen und abgerundet endet. Die erste Veränderung ruft eine gegen innen gewendete Ektodermverdickung in der Mitte des abgerundeten Sprossenendes hervor, die Anlage des Glockenkerns. Sie hat die Form eines Trapezes, dessen schmale Fläche ans Ektoderm, dessen breite Fläche ans Entoderm stößt; die seitlichen schrägen Flächen berühren entweder Ektoderm oder Entoderm. Denn während der

Glockenkern, der übrigens seine Beziehungen zum Mutterepithel sehr rasch löst und nun von diesem durch eine scharfe Linie getrennt ist, sich einsenkt, wächst zugleich an seinen Seiten das Entoderm in vier Zapfen vorwärts, die proximal ein spaltförmiges Lumen aufweisen, also schlauchförmige Ausstülpungen des Cölenterons darstellen. Sie sind den Radialkanälen der Medusen zu vergleichen und gleich diesen in regelmäßigen Abständen gestellt. Ferner wächst auch mitten unter der Basis des Glockenkerns das Entoderm zu einem hohlen Zapfen (Anlage des Spadix) aus, der sich in den Glockenkern einsenkt.

Der Glockenkern entsteht zwar als solider Zapfen, doch ordnen sich an ihm die Zellen rasch, unter gleichzeitiger Vorwucherung des Spadixentoderms, zu zwei Blättern, die dicht aneinander liegen. Das innere Blatt hat gleichmäßige Dicke (Spadixektoderm), das äußere (subumbrellares Ektoderm) plattet sich längs der Radialkanäle zeitig stark ab. Auch die übrigen Regionen zeigen die Kerne immer nur einschichtig geordnet, während im Spadixektoderm rasch mehrere Schichten wahrzunehmen sind. Die Grenzfläche beider Blätter entspricht der Schirmhöhle; die Umschlagsstelle liegt an der Spadixbasis.

Erst bei weiterem Wachstum des Gonophors entsteht zwischen den Radialkanalanlagen eine dünne Verbindung, welche den ganzen Glockenkern umgreift und die Entodermplatte, sowie das Ringkanalrudiment, liefert (auch von Goette angegeben). Das spaltförmige Lumen im Ursprungsteil jedes Radialkanals verschwindet, wobei die Zellen beider Entodermblätter in direkte Berührung treten und sich zwischeneinander einkeilen. Der Spadix entwickelt sich mächtiger und bricht schließlich nach außen durch, indem zugleich das subumbrellare Ektoderm an der Ursprungsstelle des Glockenkerns wieder mit dem äußeren, umbrellaren Ektoderm sich verbindet und in der Mitte eine Öffnung auftritt, die als Schirmöffnung zu bezeichnen ist. Neben der Öffnung entstehen am Schirmrand die Tentakelrudimente (♀).

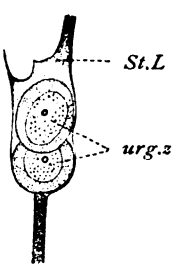

Fig. 246. *Tubularia mesembryanthemum*, wandernde Urgenitalzellen (*urg.z*), die Stützlamelle (*St.L*) beim Eindringen ins Entoderm passierend. Nach Brauer.

Die vom Glockenkern abstammenden Ektodermzellen des Spadix liefern nur die Deckzellen dieses Epithels. Die Genitalzellen, die überhaupt nicht dem Gonophor entstammen (Weismann), wandern auf verschiedenem Wege in ihn ein. Sie kommen vom Gonophorenträger, der an seiner Ursprungsstelle am Polypen reichlich im Ektoderm mit Bildungszellen versehen ist, aus denen auch in großer Menge Nesselzellen hervorgehen. Die Bildungszellen sind, wie bei *Hydra*, zugleich Urgenitalzellen. Sie wandern unter amöboider Formveränderung, dringen dabei vorwiegend ins Entoderm, durch die Lamelle (Brauer, Wulfert) hindurch (Fig. 246) ein und steigen in diesem zum Spadix auf wo sie wieder durch die Lamelle hindurch ins Ektoderm gelangen. Die Invasion beginnt schon sehr zeitig, so daß das Spadixektoderm rasch den Charakter eines vielschichtigen Epithels annimmt. In Wirklichkeit bleibt es dauernd einschichtig, da die Deckzellen nur in einer Schicht vorkommen; allein die Genitalzellen ordnen sich mehrfach übereinander an. Nur wenige

Urgenitalzellen wandern im Ektoderm, um dann durch die Entodermplatte, das subumbrellare Ektoderm und sogar durch die, allerdings nur virtuell vorhandene Schirmhöhle hindurch, ins Spadixektoderm einzudringen. Es gelangen auch Zellen, die im Entoderm wandern, in die Entodermplatte und dringen von dieser aus ein.

Die wandernden Urgenitalzellen sind leicht an ihrer meist unregelmäßigen Form und am dichten, mit Hämatoxylin färbbaren Sarc zu erkennen. Sie fallen im hellen Entoderm und zunächst auch im Spadixektoderm als dunkle Flecken auf, die in letzterem sich jedoch nach und nach aufhellen, indem das Gerüst durch reichliche Entwicklung hyaliner Zwischensubstanz sich lockert und vakuolär wird. Zugleich

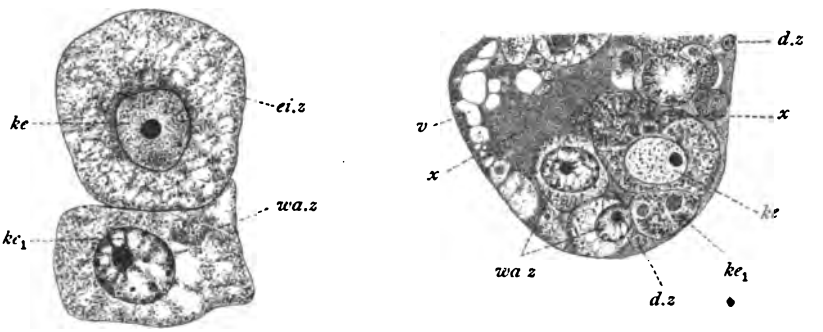

Fig. 247. *Tubularia mesembryanthemum*, Wachstum der Eizellen (*eiz*).
ke Kern der Eizellen mit feiner Granulation, *ke*1 Kern der Wachstumszellen (*wa.z*) mit Mitom, *ke*2 degenerierende Kerne gefressener Wachstumszellen, in einer ausgewachsenen Eizelle gelegen, deren Gerüst regelmäßig vacuolär (v_1) ausgebildet ist, *eiz*1 Eizelle in Verschmelzung mit Wachstumszellen begriffen, *l* Lymphansammlungen, *x* Zerfallsgerinnsel, *d z* Deckzellen des Spadix, *v* Vakuolen.

nehmen die Zellen rasch an Größe zu und gewinnen regelmäßige polygonale Umrisse. Sie erscheinen nach Annahme der Ruheform zunächst in Hinsicht auf das Sarc alle gleichartig, nur durch Größe, entsprechend der verschiedenen Einwanderungszeit, verschieden (Fig. 247). An den Kernen machen sich aber Differenzen sofort bemerkbar, welche die an Menge weit überwiegenden Wachstumszellen (Auxocyten) von den in geringer Zahl vorhandenen Eizellen unterscheiden lassen. Der Eizellkern ist charakterisiert durch kurz ellipsoide, nicht völlig kreisrunde Form; ferner durch das Verschwinden des Mitoms, das zunächst auf einige derbe Stränge beschränkt erscheint und sich dabei verfärbt, einen bei Hämatoxylintinktion bräunlichen Ton annimmt, wahrend zugleich eine dichte Granulation auftritt, die sich mit Orange hellgelb färbt und nach und nach derart den Kern erfüllt, daß vom Gerüst gar nichts. vom Nucleom nur wenige Körner und auch diese nicht in typischer Färbung zu unterscheiden sind. Nicht selten ist der Kern einseitig tief eingebuchtet. Der vollkommen sphärische, basophile Nucle-

olus ist meist durchaus homogen und liegt der Kernmembran dicht an. Dagegen zeigen die Kerne der Wachstumszellen bei kugelrunder Form im hellen flüssigen Inhalt Nucleomstränge, die am Nucleolus anhaften; dieser erscheint hierdurch meist unregelmäßig begrenzt und enthält Vakuolen, die dagegen den Einucleolen gewöhnlich abgehen. Die Kerne der Wachstumszellen übertreffen übrigens die der Eizellen zunächst ein wenig an Größe.

Die Weiterentwicklung der Gonade besteht in mächtiger Vergrößerung der Eizellen, welche mit den anstoßenden Auxocyten verschmelzen. Charakteristisch für die wachsende Eizelle ist die weitgehende Auflockerung des Sarcs. Man sieht in diesem große unregelmäßig begrenzte helle Räume und verstreute sphärische Sarctrümmer, die den angegliederten Wachstumszellen entstammen; in diesen macht sich bereits, wenn sie noch selbständig sind, ein körniger Sarczerfall geltend. Gelegentlich erscheinen größere Räume von einem feinen Gerinnsel erfüllt, das nur als Zerfallsprodukt gedeutet werden kann; an anderen Stellen liegen gleichmäßig große Körner dicht gehäuft, ohne Spuren eines sie zusammenhaltenden Gerüsts. Daß diese äußerst lockere Sarcbeschaffenheit nicht etwa auf Reagentieneinfluß zurückzuführen ist, ergibt sich daraus, daß in den fertig ausgebildeten, frei in der Schirmhöhle liegenden Eiern der gleichen Schnitte eine regelmäßige vakuolige Struktur, die auf maschiger Gerüstanordnung beruht, hervortritt. Wir müssen also annehmen, daß unter dem Einfluß der Eikerne ein körniger Zerfall des Auxocytensarcs sich vollzieht und daß dieser körnige Detritus beim Wachstum des Eisarcs Verwendung findet.

Die Auxocytenkerne liegen in dem entstehenden Detritus frei verteilt, gewöhnlich von hellen Räumen umgeben. Später findet man sie in Vakuolen des Eisarcs eingeschlossen. Sie können sich mehrfach auf amitotischem Wege teilen und degenerieren nach und nach zu kompakten Kugeln mit einer dicken färbbaren Rinde und einer hellen Zone im Umkreis des nun wieder homogen erscheinenden Nucleolus, die zuletzt aber schwindet. Man findet die intensiv färbbaren Kugeln (sog. Pseudozellen) noch im Entoderm der Actinulae, wo sie sich allmählich entfärben und körnig zerfallen.

Die jungen Eizellen wachsen nach und nach zu beträchtlicher Größe heran; bei Abschluß des Wachstums grenzt sich die Eizelle deutlich von den übrig gebliebenen Auxocyten und von den anderen Eizellen ab. Völlig gleichaltrige Elemente trifft man in einem Gonophor wohl nur selten an. Die ausgewachsene Zelle hat kuglige oder abgeplattete Form, wie sie sich aus den Raumverhältnissen im Gonophor ergibt. Das Sarc ist peripher meist dichter als zentral, wo noch unregelmäßige Lücken vorkommen. Es nimmt mehr und mehr eine gleichmäßig vakuoläre Struktur an, wobei in die Vakuolen, die von Gerüst und feinen Granulationen eingesäumt werden. größere körnige Ballen von Nährsubstanzen zu liegen kommen. Im Nucleolus treten jetzt Vakuolen gewöhnlich deutlich hervor; zugleich verschwindet nach und nach die Granulation im Kern und ein typisches Mitom tritt wieder auf. Die kompakten Nucleomkugeln, die sich von den Auxocytenkernen ableiten, verteilen sich im zentralen Sarc.

Die Eier durchbrechen die dünne Decke, welche über ihnen von den nur schwierig unterscheidbaren Enden der Deckzellen gebildet

wird, und kommen frei in die Schirmhöhle zu liegen, wobei das Spadixepithel zu einer sehr dünnen Schicht zusammenschrumpft. Die Durchbrechung erfolgt lokal und das Eizellsarc quillt wie ein Pfropf hervor. Dabei dringen sogleich ein oder mehrere Spermien, von denen in der Schirmhöhle eine beträchtliche Menge anwesend sind, ein und rufen Strahlungen im Sarc hervor. Gewöhnlich scheinen mehrere Strahlungen vorzukommen, aber nur in einer entwickelt sich der erst kompakte schmal kegelförmige Spermakern weiter zum männlichen Vorkern. Bei der Befruchtung hebt sich eine dünne, aber deutliche Dotterhaut vom äußeren dichten Sarc ab. Etwa zur gleichen Zeit werden die Richtungszellen gebildet.

---

29. Kurs.

Anemonia sulcata (Anthozoa).

Übersicht.

Zur Besprechung kommen Querschnitte durch die Tentakeln und einzelne Septen. Wir unterscheiden an einer *Anemonia* den zylindrischen Körper und in der Umgebung des oralen Körperendes die zu einem Kranze angeordneten Tentakeln. Die Körperwand gliedert sich (Fig. 248) in die Mundscheibe, die den Mund umgibt und peripher die Tentakeln trägt; in die Fußscheibe, welche den apikalen Pol einnimmt, und in das Mauerblatt, welches zwischen beiden gelegen ist. Alle drei Abschnitte, mitsamt den Tentakeln, bilden das Ektosoma.

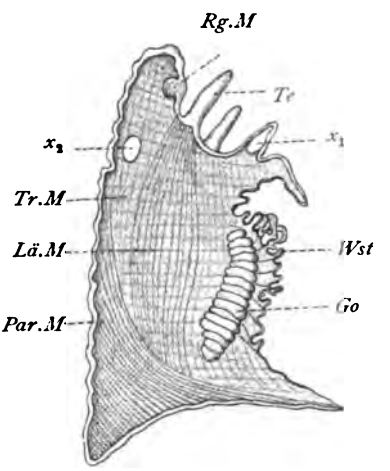

Fig. 248. *Tealia crassicornis*, Septum nach O. und R. Hertwig. *Ts* Tentakel, *Go* Gonade, *Wst* Mesenterialwulst, *Rg.*, *Lä.*, *Tr.*, *Par.M* Ring-, Längs-, Transversal-, Parietalmuskel, x_1 und x_2 Oeffnungen (Stomen) der Septen.

Im Innern des Körpers treffen wir oral den Schlund (Fig. 249), der eine ektodermale Einstülpung, ein Stomodäum, vorstellt und als weites, seitlich abgeplattetes Rohr tief in den inneren Hohlraum, das Cölenteron, hineinhängt; ferner die Septen, welche in radialer Stellung oralwärts Ektosoma und Schlund verbinden, apikalwärts frei ins Innere vorragen. Sie gliedern das Cölenteron in einen zentralen Bereich und in die radial zu diesem gestellten Taschen. Ersterer wird begrenzt durch die verdickten Septalkanten, die sich gekröseartig in viele enge Windungen legen (Septal- oder Mesenterialwülste), während der übrige Septenbereich, der die Taschen seitlich begrenzt, glatt bleibt. Die Wülste gehen oralwärts direkt in das ektodermale

Schlundepithel über; sie sind morphologisch insgesamt mit dem Schlund als Entosoma aufzufassen, während die Taschen den Cölomsäcken der höheren Metazoen entsprechen. Physiologisch dagegen ist das Epithel der Taschen ebenso ein verdauendes wie das des Entosoma, wenngleich die Septalwülste in allererster Linie als Verdauungsorgane sich darstellen (siehe unten).

Die Ausbildung der Septen ist eine verschiedenartige. Wir unterscheiden Hauptsepten, welche oralwärts den Schlund erreichen und deren Wulstepithel vom freien Septenrand aus direkt in das Schlundepithel übergeht, und Nebensepten, die weniger weit vom Ektosoma

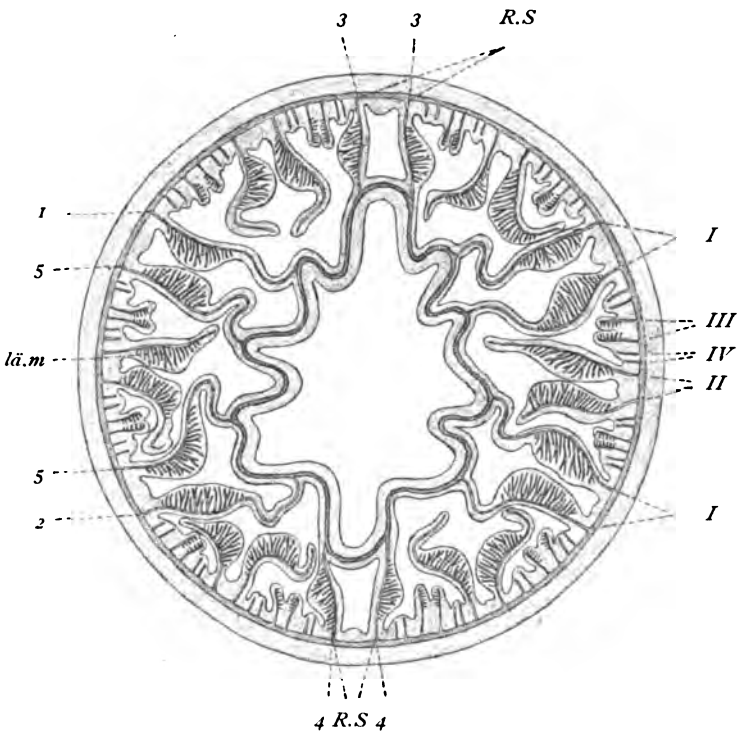

Fig. 249. *Adamsia diaphana*, Querschnitt in Schlundhöhe, nach O. und R. Hertwig.

lä.m Muskelfahne, *R.S* Richtungssepten, *1—5* Hauptsepten, ihrer zeitlichen Entstehung nach nummeriert, *I—IV* seitliche Haupt- und Nebenseptenpaare, gleichfalls der Entstehungszeit nach nummeriert.

vorspringen und deren Wulst von der Mundscheibe her an der entodermalen Schlundseite herabsteigen muß, um die ektodermale zu erreichen. Die Hauptsepten sind die ältesten und nur in der Zwölfzahl vorhanden; sie ordnen sich in sechs Gruppen von je zwei an, welche in regelmäßigen Abständen verteilt sind. Die Nebensepten sind gleichfalls paarweise gestellt und verteilen sich auch, entsprechend ihrem Alter, regelmäßig, derart daß immer neue Paare sich zwischen sämtliche bereits vorhandene einfügen. Je jünger ein Nebenseptenpaar, um so zahlreicher sind daher gleichaltrige vorhanden.

Jedes Septum zeigt sowohl in longitudinaler wie in transversaler Richtung verschiedenartige Ausbildung. Unter transversaler Richtung

wird hier die Orientierung in Hinsicht auf das ganze Tier verstanden. Allen Septen gemeinsam ist lokal eine mächtige Entwicklung von Längsmuskelfasern, die einseitig, etwa in mittlerer Septenbreite, ein vorspringendes Band bilden (Muskelfahne). Aus der Anordnung der Muskelfahnen ergibt sich ein zweistrahlig radial symmetrischer Bau des Soma. Zwei opponiert gestellte Hauptseptenpaare zeigen die Muskelfahnen gegen außen gewendet; an allen übrigen Septenpaaren wenden sich

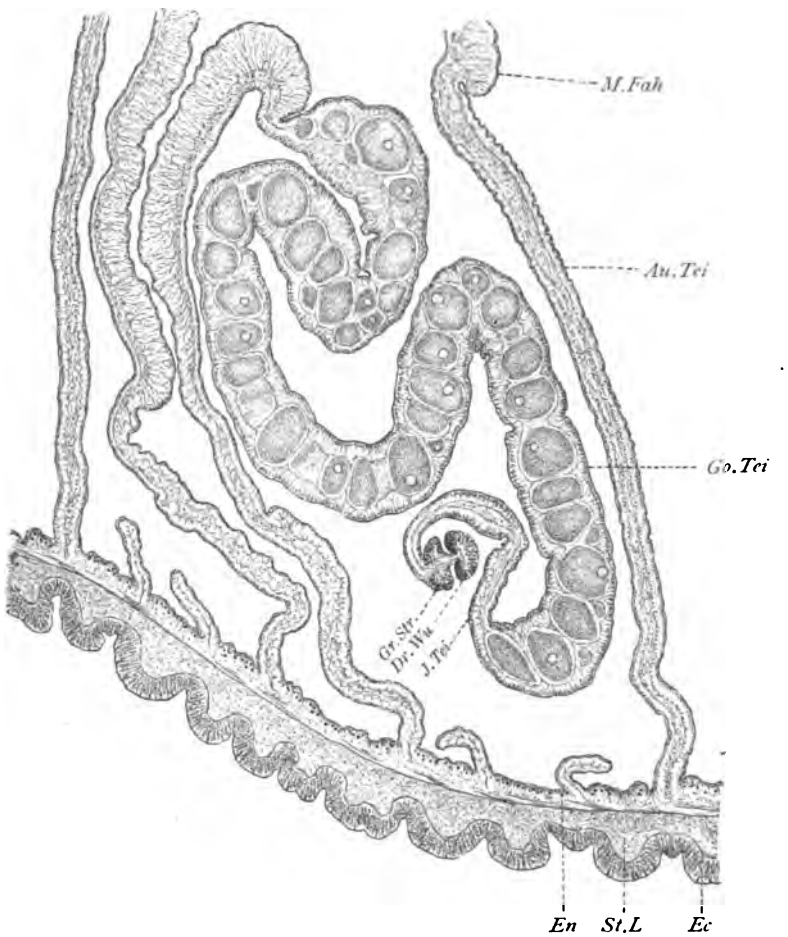

Fig. 250. *Anemonia sulcata*, Stück eines Körperschnitts, übersichtliche Darstellung eines Septums.
Ec, *St.L*, *En* Ektoderm, Stützlamelle, Entoderm des Mauerblattes (Ektosoma), *Au.Tei* Außenteil, *M.Fah* Muskelfahne, *Go.Tei* Gonadenteil, *J.Tei* Innenteil, *Gr.Str* Grenzstreifen, *Dr.Wu* Drüsenwulst (Mesenterialwulst).

die Muskelfahnen einander zu. Man bezeichnet die Septen der ersteren Paare als Richtungssepten und die von ihnen umschlossenen Taschen als Richtungstaschen. Die Taschen, welche von den übrigen Septenpaaren eingeschlossen werden, heißen Binnentaschen; die, welche zwischen den einzelnen Septenpaaren liegen, Zwischentaschen. Nur in den Zwischentaschen treten neue Septenpaare auf; die Binnen- und

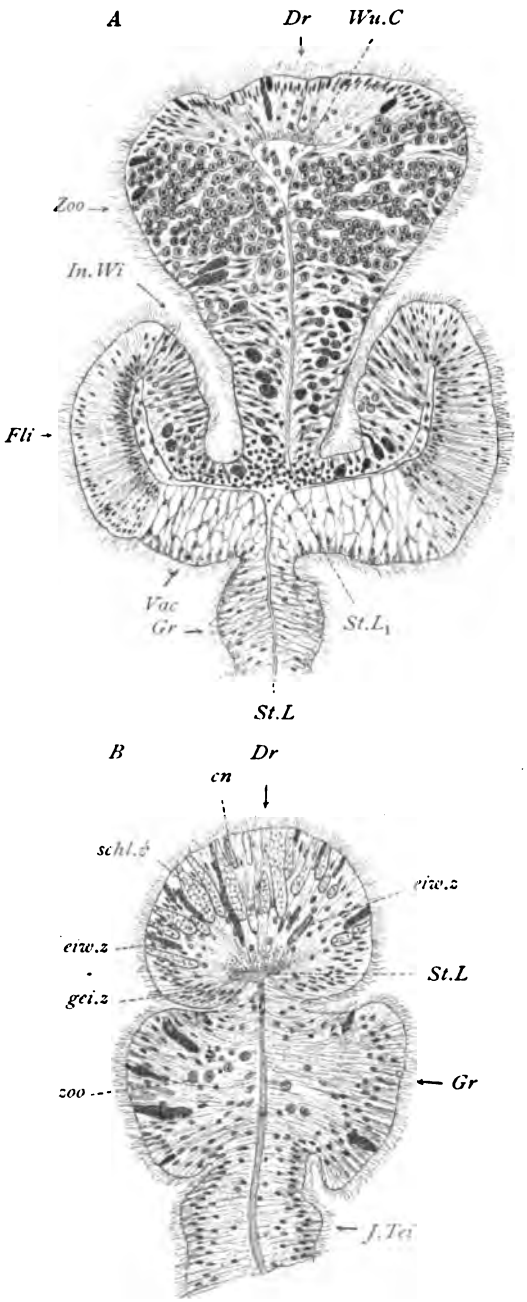

Fig. 251. *Anemonia sulcata*, Mesenterialwulst, *A* Flimmerwulst, *B* Drüsenwulst.
Dr Drüsenstreifen, *Zoo* Zooxanthellenstreifen, *In.Wi* Innenwinkel des Wulstes, *Fli* Flimmerstreifen, *Vac* Vakuolenstreifen, *Gr* Grenzstreifen, *J.Tei* Innenteil des Septums, *St.L* Stützlamelle, *St.L*$_1$ Verbreiterung derselben, *Wu.C* Wulstkanal in derselben, *gei.z* Geißelzellen, *cn* Cnide, *eiw.z* Eiweißzellen, *schl.z* Schleimzelle, *zoo* Zooxanthellen.

Richtungstaschen bleiben von ihnen frei. Auf Grund dieser Anordnung lassen sich durch das Soma zwei unter rechtem Winkel sich schneidende Längsebenen legen, von denen die eine durch beide Richtungstaschen geht, während die andere jederseits zwischen den beiden übrigen Paaren von Hauptsepten hindurchschneidet. Die erstere trifft auch den größten Durchmesser des seitlich abgeplatteten Schlundes. Man nennt sie die sagittale Ebene, die andere die laterale Ebene. Je zwei einander gegenüberliegende Viertel des Soma sind einander völlig gleich, je zwei aneinander stoßende Viertel nur spiegelbildlich gleich.

Es sei erwähnt, daß bei den Jugendstadien vieler Formen (*Cereactis aurantiaca*, *Actinia mesembryanthemum* (*equina*), *Sagartia bellis*, *Bunodes gemmacea*) ein einstrahlig radial symmetrischer Bau vorliegt, indem zuerst außer den vier Richtungssepten nur jederseits zwei weitere Hauptsepten vorhanden sind, deren Fahnen gegen das eine, als vorderes zu bezeichende Richtungsseptenpaar hingewendet sind. Der Körper wird auf diesem Stadium nur durch eine und zwar durch die sagittale Hauptebene in zwei spiegelbildlich gleiche Hälften zerlegt (*Edwardsia*-stadium). Durch Entwicklung der noch fehlenden vier Hauptsepten ergibt sich erst sekundär der biradiale Bau (Hexac-

tinienstadium); von nun an treten alle Septen paarweis auf. — Anders ist es z. B. bei *Adamsia diaphana*, wo auch bei Anwesenheit von nur acht Hauptsepten bereits ein biradialer Bau vorliegt (O. und R. Hertwig).

An den älteren Septen (Fig. 250) ist außer der Muskelfahne noch ein verdickter Streifen nachweisbar, der durch Einlagerung der sich entwickelnden Genitalzellen in die Stützlamelle zustande kommt (Gonade). Er folgt dicht auf die Muskelfahne gegen einwärts hin, dehnt sich aber nicht wie die Muskelfahne über die ganze Länge des Septums aus, sondern beschränkt sich auf eine mäßig lange Strecke, die bei den Hauptsepten unterhalb des Schlundes (Gonadenregion) liegt.

Weiterhin zu erwähnen ist eine verschiedenartige Ausbildung der Septalwülste, wenigstens soweit die älteren Septen in Betracht kommen. Im apikalen Bereiche, sowie in der Gonadenregion, ist der Wulst (Fig. 251) eine einfache Epithelverdickung, die durch drüsige Beschaffenheit ausgezeichnet ist (Drüsenstreifen). Angrenzend erscheint das Epithel der Septenfläche jederseits wulstartig verdickt (Grenzstreifen), doch sind diese Streifenpaare nicht zum Wulst zuzurechnen und verstreichen gegen das orale Ende der Gonadenregion. Hier beginnt, scharf begrenzt, ein komplizierterer Bau des Wulstes, der bis zum Schlund hin andauert. Der Wulst entwickelt, dicht neben den hier undeutlichen Grenzstreifen, seitliche Flügel und springt selbst, als Mittelflügel, beträchtlicher vor. Das freie Ende des Mittelflügels trägt die Fortsetzung des Drüsenstreifens, der gegen den Schlund hin mehr und mehr verstreicht. Zu beiden Seiten schließen sich hohe Epithelstreifen an mit massenhaft eingelagerten Zooxanthellen (Zooxanthellenstreifen), die gegen die Seitenflügel allmählich verschwinden, während zugleich das Epithel etwas niedriger wird. Den flachen Enden der seitlichen Flügel sitzen breit die Flimmerstreifen auf und zwischen diese und die Septalflächen schieben sich die vakuolären Streifen, erstere durch dichte Anordnung der Kerne, letztere durch blasige Beschaffenheit des Sarcs scharf hervortretend.

Nach der charakteristischen Anwesenheit der Flimmerstreifen kann man den zwischen Gonadenregion und Schlund gelegenen Teil des Wulstes als Flimmerwulst von dem übrigen Teil als Drüsenwulst unterscheiden.

Unmittelbar am Munde sind die Septen durch runde Öffnungen durchbrochen, die als Septalstomen bezeichnet werden.

Ektoderm.

Zur genaueren Besprechung kommt das Ektoderm der Tentakeln (Fig. 252). Es besteht aus einer großen Zahl differenter Zellarten. In euepithelialer Lage befinden sich allein die Deckzellen, die am freien Ende ein Wimperbüschel tragen. In basiepithelialer Lage finden sich Muskelzellen mit longitudinal verlaufenden Muskelfasern, ferner Nervenzellen, Bildungszellen und jugendliche Nesselzellen. Die Muskelfasern liegen unmittelbar der Stützlamelle an (Muskelschicht); man gewahrt dicht über den Fasern vereinzelt die zugehörigen Kerne. — Erwähnt sei, daß am Mauerblatt die Muskelschicht

(außer bei *Cerianthus*) vollständig fehlt; Ersatz bietet hier die entodermale Längsmuskulatur der Septen; das Epithel ist am Mauerblatt daher, nach den im allg. Teil entwickelten Gesichtspunkten, richtiger als Epiderm zu bezeichnen. — Über der Muskelschicht befindet sich eine ansehnliche Nervenfaserschicht, der wenige Nervenzellen aufliegen. Nicht die Stützlamelle erreichen die Sinneszellen, Drüsenzellen und Nesselzellen. Die nervösen Fortsätze der ersteren, sowie der Nesselzellen, senken sich in die Nervenfaserschicht ein, die über das ganze Tier ausgebreitet ist. Die Drüsenzellen enden über ihr, gehören also nur dem distalen Epithelbereich an.

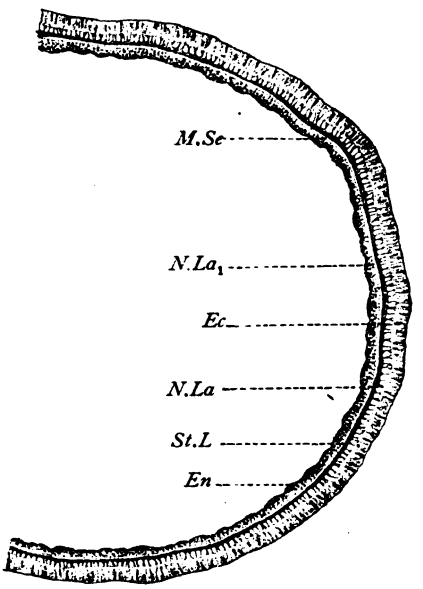

Fig. 252. *Anemonia sulcata*, halber Tentakelquerschnitt.
Ec Ektoderm, *N.La* Nervenlage desselben, *St L* Stützlamelle, *M.Se* Muskelsepten derselben, *En* Entoderm, *N.La*1 Nervenlage desselben.

Deckzellen. Die Deckzellen (Fig. 253) sind lange, sehr schlanke Elemente mit leicht kegelförmig verbreitertem distalen Ende, das einen Wimperschopf trägt. Besonders dünn ist der basale Teil, der fast nur aus einer Stützfibrille besteht, die an geschwärzten Präparaten scharf hervortritt; sie inseriert an der Stützlamelle. Die kleinen Kerne liegen ihr in mittlerer Höhe an; distal dürfte sie sich in feine Wurzelfäden der Wimpern auflösen. Basalkörner dieser sind nachweisbar, ebenso Schlußleisten im gleichen Niveau.

Sinneszellen. An den Tentakeln, an der Mundscheibe und an den Drüsenstreifen der Mesenterialwülste lassen sich Zellen isolieren, die in ihrer Form den Deckzellen gleichen, aber nicht wie diese an die Stützlamelle herantreten, sondern sich basal in feine Fortsätze auflösen, die in die Nervenlage eintreten. Sie sind als Sinneszellen zu deuten (Fig. 254) (Gebr. Hertwig). Von Havet wurden sie mit der Golgimethode, von Grošel durch Methylenblaufärbung intra vitam dargestellt. Grošel zeigte auch, daß an den Tentakeln mancher Aktinien, z. B. von *Cerianthus*, vorwiegend nur ein Fortsatz entwickelt ist, der gegen den Schlund hin verläuft. Der schmale Kern bewirkt eine leichte Schwellung des fadenartigen Zellleibs und liegt meist in mittlerer Höhe, gelegentlich auch basal an der Abgangsstelle der Fortsätze. Distal trägt die Zelle ein zartes Tasthaar, das etwas länger als die Wimpern ist. An Schnitten sind die Sinneszellen nicht sicher nachweisbar.

Schleimzellen. Die Schleimzellen sind überall in großer Zahl, vor allem aber am Schlunde und an den Drüsenstreifen der Mesenterialwülste vorhanden. Im Epiderm und am Schlunde trifft man sie fast immer in verquollenem Zustande, als zylindrische, leicht geschwellte Zellen, die abgerundet auf der Nervenlage beginnen und verschmächtigt

zwischen den Deckzellkegeln auslaufen. Sie zeigen eine zarte Theka, ein loses, oft zerstörtes Maschennetz im Innern und in dieses Netz eingelagert, im basalen Zelldrittel, den Kern, der sich dunkel färbt und gewöhnlich unregelmäßig konturiert ist. Die Lücken des Maschenwerks sind vom Scheim erfüllt, der sich nicht oder nur schwach mit Hämatoxylin färbt. Sehr selten trifft man Zellen mit körnigem Sekrete; solche sind dagegen an den Drüsenstreifen der Mesenterialwülste leichter nachweisbar.

Eiweißzellen. Die Eiweißzellen sind gleichfalls überall und in vielleicht derselben Menge wie die Schleimzellen vorhanden. Besonders häufig sind sie im Schlund und vor allem an den Drüsenstreifen. Ihr Sekret ist immer deutlich körnig und färbt sich mit Säurefuchsin im reifen Zustand intensiv rot, mit Eisenhämatoxylin schwarz. Auch sie beginnen an der Nervenlage, sind immer ziemlich schlank und zeigen den Kern, der einen Nucleolus aufweist, seitlich der Wandung angelagert. Ein Gerüst konnte nicht sicher erkannt werden, die Größe und Färbbarkeit der Sekretkörner schwankt. Oft sind die Zellen nur wenig von ihnen erfüllt und erscheinen dann besonders schlank, oft selbst fadenartig, nur durch eine Reihe oder durch vereinzelte Körner geschwellt. Je jünger das Sekret, um so minder färbt es sich mit Säurefuchsin, nimmt nur mit Orange einen gelben Ton an.

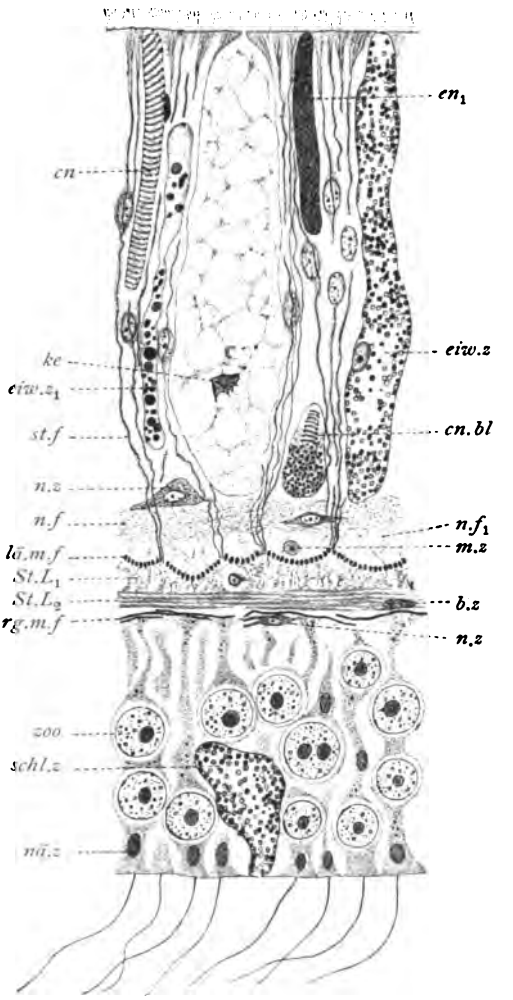

Fig. 253. *Anemonia sulcata*, Stück eines Tentakelquerschnitts.
st.f Stützfibrille der Deckzellen, *cn* dünnwandige Cnide, cn_1 Cnida cochleata, *ks* Kern einer Schleimzelle, *eiw.z* Eiweißzelle, $eiw.z_1$ desgl. mit Sekretresten, *n.z* Nervenzellen, *n.f* Nervenfaserlage, $n.f_1$ Nervenfasern zur Muskulatur verlaufend, *lä.m.f* Längsmuskelfasern, $St.L_1$ und 2 Schichten der Stützlamelle, *b.z* Bindezelle, *m.z* Muskelzelle, *rg.m.f* Ringmuskelfasern, *nä.z* Nährmuskelzelle, *schl.z* entodermale Schleimzelle, *zoo* Zooxanthelle, *cn.bl* Cnidoblast.

Nesselzellen. Von Nesselzellen kommen im Epiderm, im Schlund und in den Mesenterialwülsten verschiedene Formen vor, die wir hier der Reihe nach betrachten wollen. Im Epiderm am häufigsten sind Zellen mit dünnwandigen Cniden, deren Form eine langgestreckte gleich-

mäßig zylindrische, nur proximal ein wenig verschmächtigte, ist. Das Sarc bildet eine dünne Theka, die den platten Kern seitlich enthält; es zieht sich basal in einen zarten Faden aus, der sich verzweigen kann und wohl nervöser Natur ist. Distal bildet es eine kleine Kappe, die, wie auch das Ende der Cnide, ein wenig über die Deckzellkegel hervorragt. Im Innern der Cnide liegt ein glänzender dickwandiger Schlauch in regelmäßig spiraler Anordnung, der distal am, wahrscheinlich mit einem Deckel versehenen Cnidenende sich ansetzt. Er färbt sich intensiv mit Säurefuchsin, während der übrige wohl flüssige Kapselinhalt immer ungefärbt bleibt. Bei der Entladung soll der Faden in toto, ohne sich umzustülpen, ausgeworfen werden (Iwanzoff). Diese sehr merkwürdige Cnidenform, von Gosse Cnidae cochleatae genannt, unterscheidet sich von den übrigen wesentlich. Sie erscheint auf das Epiderm und auf den Schlund beschränkt, wo ihre Größenverhältnisse in gewissen Grenzen schwanken. Alle übrigen Nesselzellen besitzen Cniden, die den von *Physophora* beschriebenen prinzipiell gleichen. Sie haben eine dicke harte Wand, die wahrscheinlich auch aus Sclera und Propria besteht; ihren Inhalt bildet geformtes Sekret und ein umstülpbarer Schlauch, an dem ein weites, mit in drei Spiralzügen angeordneten Borsten besetztes Basalstück und ein dünner, spiral oder unregelmäßig aufgewundener Faden von verschiedener Länge zu unterscheiden sind; ein Deckel ist besonders bei der Entladung nachweisbar. Die Form der Cnide ist immer eine langgestreckte und gerade (stabförmige Cniden, Fig. 254 *A*). Das Sarc besteht aus einer dünnen, den Kern enthaltenden Theka, einer Entladungskappe, die fein längsgestreift ist (gefältelte Membran?) und ein langes Cnidocil, seitlich neben dem Entladungspol der Cnide, enthält, und aus einem fadenförmigen basalen, wohl nervösen Fortsatz, der dem der Cnidae cochleatae entspricht (Iwanzoff). Das Sekret färbt sich intensiv mit Hämatoxylin und mit Eisenhämatoxylin, nicht mit Säurefuchsin. Hinsichtlich der Cnidenform sind mehrere Zellarten zu unterscheiden, von denen die eine sehr langgestreckt und überall verbreitet ist, während eine andere kürzere, gedrungenere auf die Drüsenstreifen der Mesenterialwülste beschränkt erscheint.

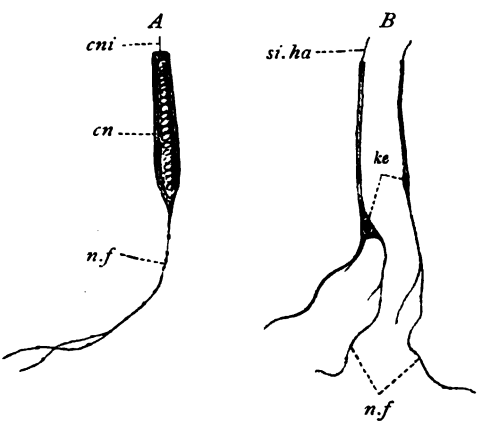

Fig. 254. *Anemonia sulcata*, *A* Nesselzelle, *B* Sinneszellen.
cni Cnidocil, *cn* Cnide, *n.f* Nervenfortsätze, *si.ha* Sinneshaare, *ke* Kerne. Nach O. und R. Hertwig.

Die Entwicklung der Cniden erfolgt in tief, unmittelbar auf der Nervenlage, gelegenen Bildungszellen und ist, wenigstens bei den stabförmigen Cniden, wo sie allein genauer untersucht wurde, gleich der von den Hydroiden geschilderten, so daß auf die dort gegebene Beschreibung verwiesen werden kann. Zuerst tritt in der Bildungszelle die Kapsel auf, die dann zum Schlauche auswächst, der nach vollen-

detem Wachstum eingestülpt wird. Die Zelle wandert zuletzt im Epithel aufwärts bis zur Oberfläche; Wanderungen in tangentialer Richtung sind nicht bekannt. Im einzelnen bleiben noch viele Punkte neuer genauerer Untersuchung bedürftig.

---

30. Kurs.

Anemonia sulcata (Anthozoen).

Ektoderm (Fortsetzung).

Nervenlage. Die Nervenlage ist, außer an den Flimmerstreifen der Mesenterialwülste, überall nachweisbar, doch an der Fußscheibe und am Mauerblatte schwach entwickelt. Besonders mächtig tritt sie am Schlunde und an den Drüsenstreifen der Mesenterialwülste auf; am zellenreichsten ist sie nach den Angaben der Gebr. Hertwig, v. Havet und Wolff (von Kassianoff auch für *Alcyonium*), auf der Mundscheibe, welche deshalb als nervöses Zentrum betrachtet wird. Grošel fand die meisten Zellen im Schlund, wo zugleich enge Beziehungen der von den Tentakeln her einstrahlenden radialen Bahnen zu einander vorlagen. Die Nervenschicht wird in der Hauptsache aus feinen Nervenfasern (Fig. 255) gebildet, die an den Tentakeln vorwiegend longitudinal verlaufen. Die Fasern sind im allgemeinen von geringer Stärke; sie leiten sich von den Sinnes-, Nessel- und Nervenzellen ab, deren Fortsätze sie darstellen. Die Nervenzellen fehlen wohl nirgends ganz, sind aber an den Tentakeln nur in geringer Zahl vorhanden. Sie sind spindel- oder sternförmig gestaltet; am häufigsten sind multipolare Zellen, unipolare fehlen ganz. Das Sarc ist an den größeren Elementen oft deutlich körnig, auch lassen sich

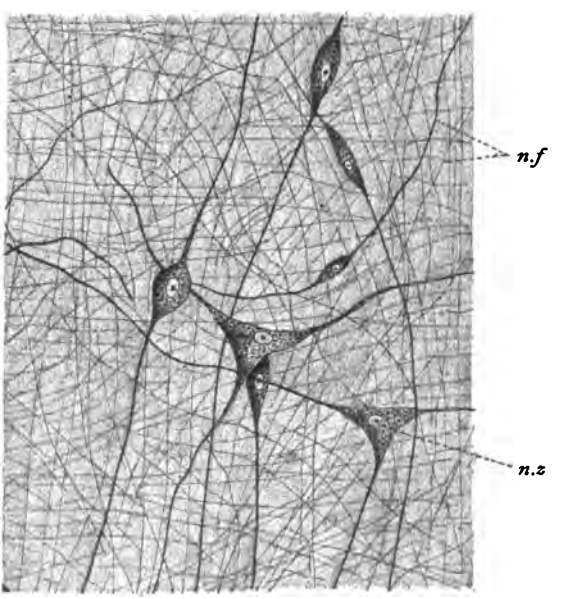

Fig. 255. *Anthea cereus*, Nervenplexus von der Mundscheibe, nach Gebr. Hertwig.
n.z Nervenzelle, *n.f* Nervenfasern.

Neurofibrillen nachweisen. BETHE fand bei Skyphomedusen sogar intracelluläre Gitter, stellt jedoch ein Elementargitter, trotz kontinuierlichen Zusammenhangs aller nervösen Gebilde in Abrede. Ein Hauptfortsatz ist nicht zu unterscheiden, alle Zellfortsätze erscheinen gleichartig. Die meisten Nervenzellen dürften motorischer Natur sein, da Beziehungen zur Muskulatur von HAVET, BETHE, WOLFF und GROŠEL mehr oder weniger sicher nachgewiesen werden konnten. — Der Kern liegt zentral in der größten Anschwellung des Zellleibs, ist oval, bläschenförmig und enthält einen deutlichen Nucleolus.

Muskellage. An den Tentakeln und an der Mundscheibe lagern der Stützlamelle Muskelzellen in basiepithelialer Lage auf, an denen eine longitudinal verlaufende kräftige Muskelfaser, von schmal bandförmigem, auf der Kante stehendem Querschnitt, und der oberhalb dicht angefügte, entsprechend der Faser länglich gestreckte Kern zu unterscheiden sind. Jede Faser wird von zwei parallelen Lamellen gebildet, zwischen denen ein schmaler heller Streifen sichtbar ist; wahrscheinlich besteht jede Lamelle wieder aus Muskelfibrillen. An Isolationspräparaten sieht man, daß zu jedem Kern nur eine Faser gehört. Die Faser ist lang und läuft an den Enden spitz aus. Entsprechend der beträchtlichen Länge findet man an Schnitten die Kerne nur sehr spärlich.

Bildungszellen. Als Bildungszellen zu deuten sind kleine Elemente, die man nicht selten auf der Nervenlage oder zwischen dieser und der Muskellage findet und die weder zur Muskulatur noch zu den Nervenfasern in Beziehung zu stehen scheinen. Es kommen solche Elemente auch in der Nervenlage selbst vor, mit länglichem Kern, der schräg die Lage durchsetzt, und demgemäß kaum als Nervenzellkern zu deuten ist. Manche Bilder erweisen eine Einwanderung solcher Zellen durch die Muskellage hindurch in die Stützlamelle, wo sie zu Bindezellen werden dürften. Andere Bildungszellen werden zu Nesselzellen und gelangen so in superficielle Lage. Die Form der Bildungszellen scheint sehr zu variieren und ist an Schnitten nicht genauer festzustellen. An Isolationspräparaten sind sie von rundlicher oder kubischer, auch wenig regelmäßiger Gestalt und enthalten einen Kern mit kleinem Nucleolus.

Entoderm.

Das Entoderm (Fig. 253) ist einfacher gebaut, wenngleich alle im Ektoderm vorhandenen Elemente auch hier vorkommen. Aber die Muskelfasern sind hier das Bildungsprodukt der typischen Epithelzellen, der Nährzellen, selbst; die entodermale Muskelschicht ist daher nicht gleichwertig der des Ektoderms. Die Muskelfasern verlaufen am Ektosoma und am Schlunde zirkulär, an den Septen vorwiegend longitudinal, nur auf der der Muskelfahne opponierten Seite jedes Septums in transversaler Richtung. Es liegt ihnen eine zarte Nervenlage mit zugehörigen Nervenzellen auf, die meist nur äußerst schwach entwickelt ist. Ferner finden sich in basiepithelialer Lage Bildungszellen. In superfizieller Lage kommen vor: Schleim- und Eiweißzellen, sowie in spärlicher Zahl Nesselzellen. Von den Nährzellen sei die Einlagerung von Zooxanthellen hervorgehoben, die besonders an den Zooxanthellenstreifen auffällt.

Nährmuskelzellen. Die Nährzellen sind im allgemeinen sehr gleichartig gebaut, nur an den Mesenterialwülsten zeigen sie gewisse Besonderheiten, über die weiter unten berichtet werden wird. Sie sind immer als Geißelzellen entwickelt und tragen meist basal eine Muskelfaser. Ferner ist die Einlagerung von Zooxanthellen charakteristisch, doch können dieselben auch stellenweis ganz fehlen. Die Höhe der Zellen unterliegt beträchtlichen Schwankungen. An den Tentakeln sind sie am niedrigsten, an den Grenzstreifen der Septen gegen die Mesenterialwülste hin, vor allem im Gonadenbereiche, am längsten. An den Muskelfahnen wechselt die Höhe bedeutend entsprechend der Lage der zugehörigen Muskelfasern am Grund oder auf dem freien Rande der Stützlamellfalten (Fig. 257).

Die Form der Zellen schwankt je nach dem Gehalt an Nährstoffen und an Zooxanthellen. Fehlen gröbere Nährstoffeinlagerungen und Zooxanthellen, so ist die Zelle schlank, manchmal sehr schlank, zylindrisch, im basalen Abschnitt fadenförmig. Der fadenartige Teil gewinnt eine enorme Länge an den Muskelfahnen (Fig. 256), soweit die Zellen zu den tief zwischen den Lamellenfalten gelegenen Muskelfasern in Beziehung stehen. In der Nähe der Faser verbreitert er sich wieder, entsprechend der Faserrichtung, zu einem kegelförmigen Fußstück. Bei reichlichem Vorhandensein von Nährstoffen schwillt die Zelle etwas an; unregelmäßige Konturen gewinnt sie durch die eingelagerten Zooxanthellen, die das Sarc lokal stark auftreiben, so daß die Seitenflächen aus- und eingebuchtet, ja gelegentlich gezackt, sind. Die Zooxanthellen liegen in Vakuolen, deren Wandung oft äußerst dünn ist. Auch die Nährstoffe verteilen sich in Vakuolen oder liegen direkt im Sarc. Besonders reich sind sie immer in den Grenzstreifen der Septen gegen die Mesenterialwülste hin nachweisbar. Hier und an den Zooxanthellenstreifen werden sie, wie durch Versuche mit Carminfütterung (Krukenberg, Willem, Mesnil) festgestellt wurde, zunächst und vorwiegend aufgenommen; an den Septalflächen treten Carminkörner erst später und nur spärlich auf. Es gelang auch aus den Mesenterialzellen proteolytische Fermente und die sog. Actinodiastase zu extrahieren. Das Sarc der Zellen an den Grenzstreifen ist ganz erfüllt von kleineren und größeren Nährkörnern, von Ballen solcher und von noch unverdauten Nahrungsstoffen; die Färbbarkeit dieser Einlagerungen ist sehr verschieden. Auch Ballen kleiner gelber glänzender Exkretstoffe, stabförmige Kryställchen, leere Nesselkapseln und andere unverdauliche



Fig. 256.
Anemonia sulcata, Nährmuskelzelle, nach O. u. R. Hertwig.
m.f Muskelfaser.

Dinge finden sich hier. Gegen den Schlund hin nehmen die Grenzstreifen an Höhe ab und sind als Streifen nicht mehr gesondert.

Die Zooxanthellen kommen in der Einzahl oder zu mehreren in einer Zelle vor. Man unterscheidet an ihrem kugligen Körper eine feste Membran, den dunkel färbbaren homogenen Kern und im Innern glänzende gelbe Körner in sehr verschiedener Menge, die oft zu größeren Schollen verfließen und der Zelle starken Glanz verleihen. Ferner finden sich Ballen einer homogenen Substanz, gleichfalls in verschiedener Menge, die sich mit Eisenhämatoxylin schwärzen. Nicht selten trifft man auf Teilungsstadien. Entweder sind nur zwei durch direkte Teilung entstandene Kerne nachweisbar, wobei zugleich die gelben Körner sich in zwei rundlichen Gruppen verteilen, oder die Zelle zeigt zunächst eine zirkuläre Einschnürung. Die Teilungsprodukte liegen zunächst noch gemeinsam in einer Vakuole der Nährzellen.

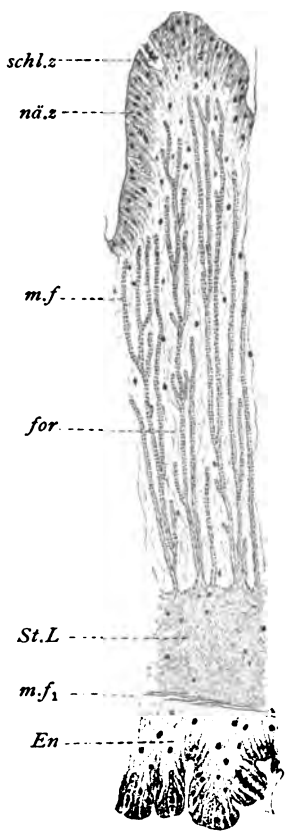

Fig. 257. *Anemonia sulcata*, Stück eines Septums, Muskelfahne.
nä.z Nährzellen, *for* Fortsätze derselben, *schl.z* Schleimzelle, *m.f* Längsmuskelfasern, *St.L* Stützlamelle, *En* Entoderm der andern Septalseite mit transversalen Muskelfasern ($m.f_1$).

Für die Deutung der Zooxanthellen als einzellige Algen, welche parasitisch oder symbiontisch im Entoderm leben, spricht außer dem geschilderten Bau, die Tatsache, daß sie auch frei zu existieren und sich durch Teilung fortzupflanzen vermögen (Gebr. Hertwig). Sie gleichen ferner völlig den gelben Zellen der Radiolarien, indessen gelang weder der Nachweis von Stärke noch von Cellulose in der Membran.

An den Muskelfahnen sind die Muskelfasern (Fig. 257) am besten zu studieren. Die Fasern haben meist einen länglich elliptischen, nicht selten auch kreisrunden oder eckigen Querschnitt und liegen der Lamellenfalte breit an. An geschwärzten dünnen Schnitten sieht man, daß die geschwärzte Substanz nur die Rinde bildet, während ein schmaler Innenraum hell bleibt. Die Rinde selbst wieder erweist sich an günstigen Stellen fibrillär struiert. Wahrscheinlich ist diese Ausbildungsweise für alle Muskelfasern typisch, wenn auch, wegen der Kleinheit des Objekts, nur selten nachweisbar. Wie sich das Sarc zu dieser Faserausbildung verhält, war nicht festzustellen.

Drüsenzellen. Von Drüsenzellen gibt es im Entoderm die gleichen wie im Ektoderm, also Schleim- und Eiweißzellen, die aber meist viel weniger häufiger sind. Ihre Beschaffenheit zeigt nichts besonderes, so daß auf das Ektoderm verwiesen werden kann.

Nesselzellen. Nesselzellen kommen nur gelegentlich, vor allem an den Grenzstreifen der Septen, vor; man vermißt sie nicht selten ganz, während sie in anderen Fällen ziemlich häufig sind. Sie sind klein,

stabförmig und im Bau, sowie hinsichtlich der Färbbarkeit, den großen stabförmigen des Ektoderms gleich. Über ihre Bildung wurde nichts genaueres beobachtet; doch sind sie ohne allen Zweifel als im Entoderm entstanden anzusehen.

Nervenlage (Fig. 258). Dicht über den Muskelfasern breitet sich im ganzen Entoderm ein zarter Plexus von Nervenfasern aus, dem auch vereinzelte Nervenzellen aufgelagert sind. Diese, wie die Fasern, stimmen mit denen des Ektoderms überein.

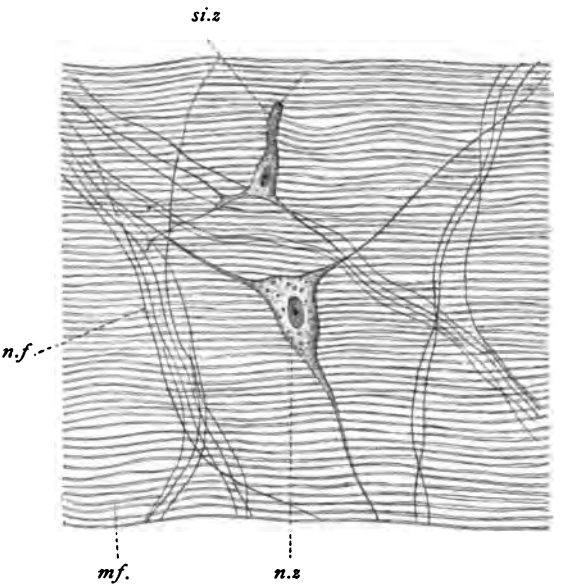

Fig. 258. *Anthea cereus*, Nervenplexus von einem Septum. Nach Gebr. Hertwig.
si.z Sinneszelle, *n.z* Nervenzelle, *n.f* Nervenfaser, *m.f* Muskelfaser.

Stützlamelle.

Die Stützlamelle ist eine von beiden Keimblättern stammende Bindegewebsbildung. Sie zeigt an verschiedenen Stellen ein verschiedenes Aussehen, nicht allein in der formalen, sondern auch in der strukturellen Beschaffenheit. Wir wollen hier nur die Stützlamellen der Tentakeln betrachten.

Sie ist eine kräftige, straffe Lage von Fasersubstanz, in der Bindefibrillen und eine spärliche Grundsubstanz, sowie die zugehörigen Bindezellen, zu unterscheiden sind (Fig. 253). Die letzteren liegen gewöhnlich in hellen vakuolenartigen Räumen, die wohl nicht Schrumpfungsprodukte, sondern Ansammlungen von Lymphe darstellen. Entsprechend den aus Ekto- und Entoderm einwandernden Zellen öffnen sie sich auch gelegentlich gegen die Epithelien, so daß es vorkommen kann, daß die Lamelle von kanälchenartigen Räumen direkt durchsetzt wird. Auf der ektodermalen Oberfläche der Lamelle erheben sich longitudinale leistenartige Falten, deren Höhe schwankt und auch von der Kontraktion des Tentakels abhängt; am geschwellten Tentakel sind sie infolge zirkulärer Dehnung der Lamelle flacher als am kontrahierten. Auf ihrem gratartigen Saume inserieren die Deckzellen; seitlich tragen sie die Muskelfasern, die auch am Grund der zwischen den Falten gelegenen Furchen vorkommen. Das Gefüge der Lamelle ist ein dichtes, festes. Die Bindefibrillen sind gleichmäßig feine, glatt begrenzte Elemente von unbestimmbarer Länge, die von einer spärlichen homogenen Grundsubstanz verkittet werden. Sie stellen wohl nichts anderes dar als Verdichtungen dieser Grundsubstanz. Während letztere sich nur schwach färbt, tingieren sie sich mit der van Gieson-Methode rot; sie repräsentieren indessen kein echtes leimgebendes Fasergewebe. Sie sind in einer äußeren longitudinalen und in einer inneren zirkulären Lage

angeordnet, die im ganzen übereinstimmend mächtig sind. Derbere Fasern fehlen.

Die Bindezellen sind kleine spindel- oder sternförmige Elemente, deren Fortsätze nur eine kurze Strecke weit sich erstrecken und gelegentlich Verästelungen zeigen. Von einem reichen plasmatischen Netze in der Lamelle ist nichts wahrzunehmen, vielmehr fällt sowohl die geringe Zahl der Zellen wie der Fortsätze auf. Das Sarc ist dicht, der Kern klein und länglich, mit kleinem Nucleolus ausgestattet. Die Orientierung des Zellleibs und der Fortsätze ist eine verschiedene, doch entspricht die Längserstreckung beider meist der der Bindefibrillen. Über die Ableitung der Bindezellen von Bildungszellen des Ekto- und Entoderm wurde schon bei beiden Epithelien gesprochen.

Gonade.

Die Gonade kommt, wie bei Übersicht bemerkt, in den Septen, und zwar zwischen Muskelfahne und Mesenterialwulst, zur Entwicklung (Gonadenteil des Septums). Die Genitalzellen liegen hier innerhalb der

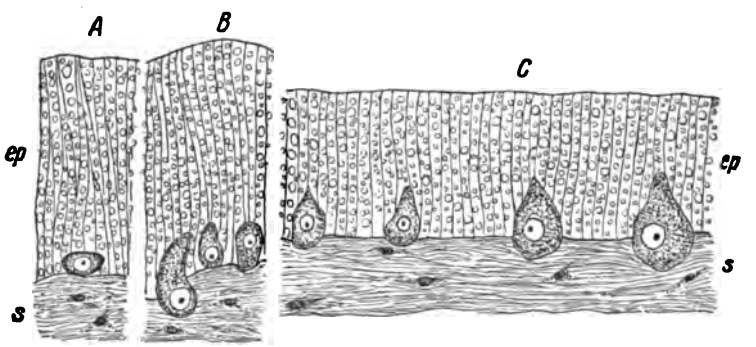

Fig. 259. *A—C* Entodermales Epithel der Septen von *Sagartia parasitica*, mit jungen Oocyten, nach O. und R. Hertwig, aus Korschelt und Heider, Entwicklungsgeschichte.
ep Epithel, *s* Stützlamelle.

Stützlamelle in enger Benachbarung, doch stammen sie von den angrenzenden Epithelien (O. & R. Hertwig), in denen sich, besonders gegen den Schlund hin, die Urgenitalzellen basiepithelial antreffen lassen (Fig. 259). Die Urgenitalzellen sind formveränderliche, amöboid bewegliche Zellen, deren Entstehung fraglich bleibt; sie wandern aus den Epithelien in die Stützlamelle ein und entwickeln sich hier entweder unter vielfacher Teilung zu Spermogennen, oder durch Wachstum und Dotterentwicklung zu Eiern. Im letzteren Falle macht der Kern die schon mehrfach angegebenen Umwandlungen durch. Er entfärbt sich immer mehr und zeigt bald außer dem großen kugligen Nucleolus, der einseitig wandständig zu liegen kommt, nur wenig Nucleinkörner lose verteilt in einer hellen feinen Granulation. Der Kern liegt immer einseitig in der Zelle, der Epitheloberfläche zugewendet; das Gleiche gilt für die Lage des Nucleolus im Kern. Der Nucleolus ist bald völlig homogen, bald ist

eine dunkler färbbare Rindenschicht von vakuolenartigen hellen Räumen zu unterscheiden.

Beim Einsinken des wachsenden Eies in die Stützlamelle bleibt eine Stelle desselben, die durch die Lage des Kerns charakterisiert wird, immer im Zusammenhang mit dem Epithel, dessen unmittelbar angrenzender Bezirk grubenartig eingesenkt erscheint und etwas abweichend beschaffene Zellen aufweist (Fig. 260). Das Sarc des Eies zeigt vakuolige Ausbildung; in den Vakuolen liegen die Dotterballen, in den Wandungen derselben Fäden und feinere Körner. Letztere färben sich leicht mit Säurefuchsin und Eisenhämatoxylin, die größeren Ballen in den Vakuolen meist nur mit Orange; sie zeigen selbst wieder granuläre Beschaffenheit. Besonders lebhaft färbt sich der schmale Bezirk, der an die Epithelgrube grenzt; hier ist wahrscheinlich die Aufnahme flüssiger Nährstoffe eine besonders rege. Außerdem ist oft im Sarc eine rundlich begrenzte dichtere Stelle wahrzunehmen, die vielleicht eine Centrosphäre darstellt; Centrochondren konnten nicht unterschieden werden.

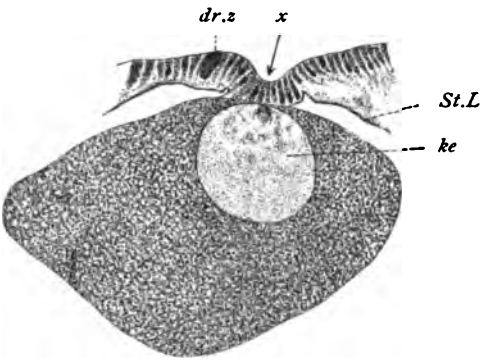

Fig. 260.
Anemonia sulcata, Gonadenanschnitt.
ke Eizellkern, *dr.z* Drüsenzelle, *St.L* Stützlamelle, *x* Einsenkung des Epithels gegen die Eizelle hin.

---

31. Kurs.

Prochordaten (Echinodermen).

Astropecten aurantiacus (Asteroiden).

Unter den Prochordaten werden die Echinodermen, Enteropneusten, Tentakulaten und Chaetognathen verstanden. Mit Ausnahme der Tentakulaten, die für histologische Untersuchungen nicht günstig sind, kommen alle Gruppen hier in einem ihrer Vertreter zur Betrachtung. Unter den Echinodermen sind es die Seesterne, die zur Einführung in diese Gruppe geeignet erscheinen; Querschnitte der Arme orientieren über alle wesentlichen Organsysteme. Einzelne Angaben betreffs anderer Formen werden beigefügt.

Übersicht.

Zur Besprechung kommen Querschnitte durch die proximalen Abschnitte der Arme. Die äußere Form eines solchen Querschnittes (Fig. 261) ist eine komplizierte; im großen Ganzen kann man ihn

nierenförmig gestaltet nennen, mit konvex gewölbten Rücken- und Seitenflächen, welch letztere gegen die erstere an der Grenze etwas vorspringen, und mit medial ausgetiefter Bauchfläche, die ohne scharfe Grenze in die Seitenflächen übergeht. Zahlreiche Skulpturen komplizieren die Hauptkonturen. Zunächst erweisen sich die Seitenflächen in regelmäßig segmentalen Abständen (marginale Metamerie) durch quer verlaufende Furchen (Marginalfurchen), deren Bodenniveau in das Niveau der Rückenfläche direkt übergeht, gegliedert; auch trennt eine

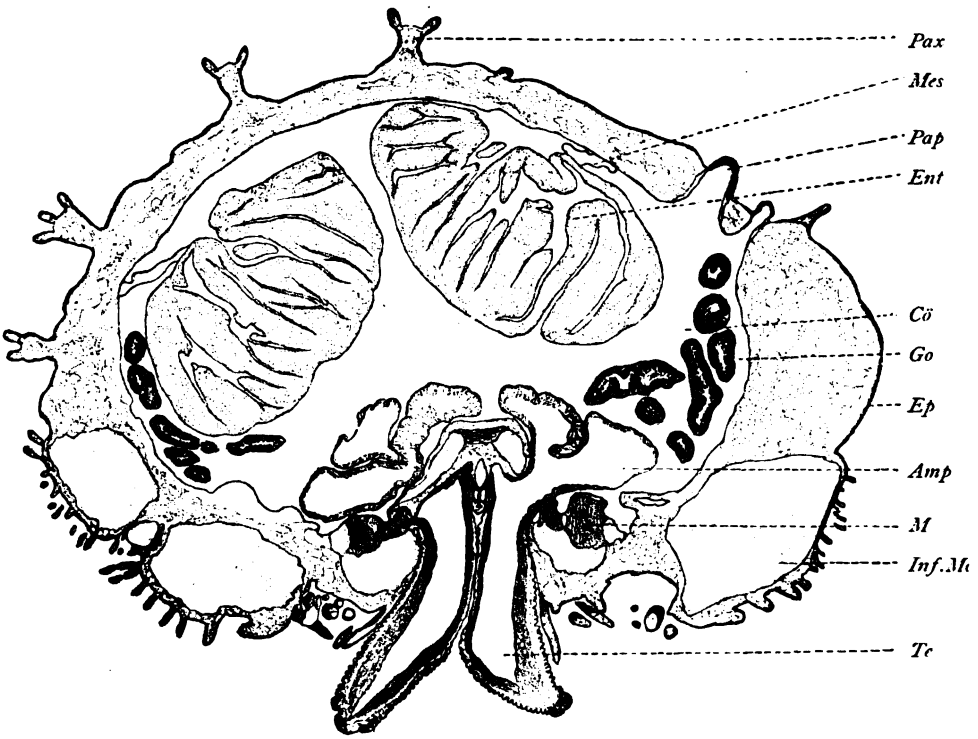

Fig. 261. *Astropecten aurantiacus*, Querschnitt durch einen Arm, nahe dessen Ursprung.

Tc Füßchen, *Amp* Ampulle (der Radialkanal und epidermale Nervenstreifen sind nicht bezeichnet: sie liegen zwischen den Füßchenbasen), *Ep* Flächenepiderm, *Ent* Darmblindsack, *Mes* Mesenterien, *Cö* Cölom, *Go* Gonadenschläuche, *Pax* Paxille, *Pap* Papula, *Inf.Marg* Inframarginale, *M* Muskel des Ambulacralskeletts.

in mittlerer Höhe gelegene Längsfurche einen unteren inframarginalen Bezirk von einem supramarginalen. Die Bauchfläche wird durch eine in der Bauchfurche keilförmig vorspringende mediale Längsleiste in zwei Hälften geteilt. Auf der Rückenfläche springen in dichter Anordnung die Paxillen und zwischen ihnen die Papulae vor: lateral und lateroventral finden sich die Stacheln. Die Paxillen gleichen kurzen starren Zylindern, deren leicht verbreiterte konvexe Endfläche mit kleinen, vor allem randständig entwickelten, Dornen besetzt ist. Die Papulae sind weiche Schläuche von Fingerform, die als Kiemenanhänge gedeutet werden. Unter den Stacheln sind größere, segmental gestellte, und kleinere, dicht verteilte, zu unterscheiden. Von großen

finden sich ventrolateral fünf oder vier, die gegen die Bauchfurche hin an Größe abnehmen und in einer quergestellten Reihe, den erhöhten lateralen Regionen (Marginalwülste) entsprechend, angeordnet sind. Die Reihe wird gegen den Rücken hin durch einen sehr kurzen, aber gleichfalls kräftigen Stachel fortgesetzt. Der letztere ist als Supramarginalstachel, die ersteren sind als Inframarginalstacheln zu bezeichnen. Die kleinen Stacheln bilden supramarginal nur niedrige, schuppenartige Erhebungen, die allein im Umkreis jedes Supramarginalwulstes ein wirklich stachelartiges Aussehen gewinnen. Inframarginal und ventral sind sie etwas größer, vor allem soweit sie zur Bauchfurche gehören. Längs der ventralen medialen Längsleiste bleibt jederseits ein schmaler Bezirk stachelfrei. Hier sitzen die Füßchen an, welche von Tentakelform und sehr beweglich sind. Sie ordnen sich in zwei Reihen paarweise und zwar stehen sie dichter als die marginalen Wülste (ambulakrale Metamerie).

Die ganze, so mannigfaltig gegliederte Außenfläche wird ohne Unterbrechung vom niedrigen Epiderm überkleidet, das nur an der ventralen medialen Längsleiste, an den Füßchenenden, in den Querfurchen zwischen den Füßchen und dicht neben diesen in einem schmalen Längsstreifen, der also noch der Bauchfurche angehört, ferner lokal an der Stachelbasis, verdickt ist. Es bildet an der Längsleiste den radialen Nervenstreifen, zwischen den Füßchen die queren und neben denselben die paarigen lateralen Nervenstreifen. Die Füßchenspitze sondert sich vom übrigen Epithel als konische Endscheibe, so benannt nach der bei anderen Seesternarten vorherrschenden Form, die ein Ansaugen ermöglicht, was bei *Astropecten* jedoch ausgeschlossen ist. Die Verdickungen an der Stachelbasis sind nach ihrer Beschaffenheit Drüsenwülste zu nennen.

Das Enteroderm kommt in Form paariger kompliziert gebauter radialer Blindsäcke vor, die vom Magen, der in der Scheibe gelegen ist, ausgehen. Sie bestehen je aus einer longitudinal verlaufenden schmalen Röhre, von der seitlich taschenartige, wieder mit schmalen Ausbuchtungen besetzte Divertikel entspringen (Röhrendivertikel). Die Wandungen der Divertikel berühren sich fast, ein inneres Lumen ist kaum entwickelt; es ist auch in der Röhre nur gering. Das Epithel ist von beträchtlicher Höhe.

Das Füllgewebe ist äußerst kompliziert gebaut. Zu unterscheiden ist zwischen einer dicken Bindegewebslage, die Skeletstücke und Muskeln eingelagert enthält (Cutis) und an der Larve durch lokale Zellauswanderung während der Gastrulation vom Urdarm aus entsteht, und zwischen peritonealem Gewebe im Umkreis von Cölarräumen, die einwärts von der Cutis liegen, sie aber auch lokal durchbrechen und sich von Urdarmausstülpungen (Enterocölbildungen) ableiten. Es sind vorhanden unpaare radiale Abschnitte des Hydrocöls oder Wassergefäßsystemes (Radialkanäle nebst Anhängen), sowie unpaare Fortsetzungen der Leibeshöhle der Scheibe (Armcölom). Außerdem finden sich noch die sog. Perihaemalkanäle, die ontogenetisch vom Cölom aus entstehen. Wir betrachten zunächst die Cutis.

Die Cutis ist eine dicke Bindegewebslage, die sich rings unter dem Epiderm ausbreitet und von diesem nur längs des Hauptnervenstammes durch die Perihämalkanäle getrennt ist. An den Papulae und

Füßchen ist sie sehr dünn, fehlt beziehentlich ganz. Sie enthält kalkige Skeletstücke eingelagert und Muskeln, welche zur Bewegung jener dienen. Man unterscheidet Hauptskeletstücke, die meist beträchtliche Größe haben, und Skeletanhänge, die jenen aufsitzen und nach außen vorspringen. Das Hauptskelet besteht aus regelmäßig angeordneten großen Platten, die sich ventral und lateral vorfinden, und aus kleineren dicht verteilten Stücken, die dorsal vorkommen und je einer Paxille entsprechen (Paxillenstücke). Von Skeletplatten (Fig. 262) wieder unterscheidet man ambulakrale, interambulakrale und antiambulakrale. Die ambulakralen stehen in Beziehung zum Hydrocölsystem und finden sich im Bereich der Bauchfurche. Über dem Hauptnervenstamm stoßen in zwei Längsreihen schräg gestellte Platten in etwa rechtem Winkel gegeneinander, ein Dach bildend, das den Nervenstamm, die Perihämalkanäle und den Radialkanal übergreift (Ambulakralplatten). Sie sind, in Hinsicht auf die Armlänge, kürzer als breit, berühren sich medial fast unmittelbar und stützen sich lateral auf kleinere schmälere Platten, die den lateralen Saum der Bauchfurche begrenzen (Adambulakralplatten), während ihnen gleichfalls lateral, aber auf der dorsalen Seite, noch kleinere sog. Supraambulakralplatten aufliegen. Die Ambulakralia bestimmen die ambulakrale Materie; es liegen die Supraambulakralia segmental, die Adambulakralia aber intersegmental; doch sind die letzteren in der Längsachse des Armes schräg gestellt und decken sich dachziegelartig derart, daß die auf ihnen entwickelten Adambulakralstacheln gleichfalls segmental zu liegen kommen.

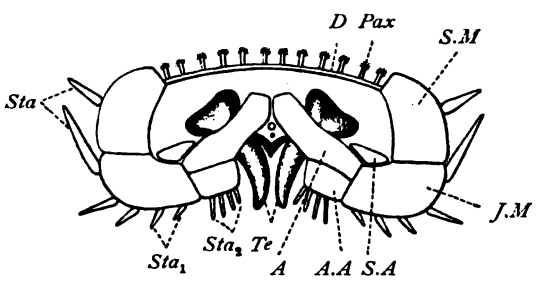

Fig. 262.
Astropecten aurantiacus, Skelet des Arms.
A Ambulacrale, *A.A* Adambulacrale, *S.A* Supraambulacrale, *J.M* Inframarginale, *S.M* Supramarginale, *Pax* Paxille, *Sta* Randstachel, *Sta*$_1$ Inframarginalstachel, *Sta*$_2$ Adambulacralstachel, *Te* Tentakel, *D* dorsale Armwand. Nach LUDWIG.

Das interambulakrale Skeletsystem wird von großen Platten repräsentiert, die seitwärts an alle drei ambulakralen Platten anstoßen und den inframarginalen Wülsten entsprechen (Inframarginalia). Den supramarginalen Wülsten entsprechend liegen ihnen die Supramarginalia auf, die zum antiambulakralen Skeletsystem gehören. Infra- und Supramarginalia, zusammen Marginalia genannt, tragen die großen und ganz kleinen Stacheln; die Schuppen kommen nur den letzteren zu. Dorsal wird das antiambulakrale System durch die Paxillenstücke ergänzt, die mit breiten Sockeln aneinander stoßen und sich zylindrisch über die Körperoberfläche erheben. Sie tragen die kleinen Dornen, welche den Paxillen aufsitzen.

Als Skeletanhänge werden die Skeletstücke der Stacheln, Dornen und Schuppen bezeichnet. An der Ursprungsstelle derselben sind die Platten und Paxillenstücke gelenkhöckerartig erhöht. Alle Skeletstücke sind miteinander durch straffes faseriges Bindegewebe (Ligamente) verbunden, die an der Basis der Stacheln ringartige Scheiden, sog.

Gelenkkapseln bilden, in denen die Stacheln beweglich eingefügt sind. Die Bewegung wird durch Muskeln bewirkt, deren Anordnung im betreffenden Kapitel besprochen wird.

Wir wenden uns nun zu den cölaren Räumen. Das Hydrocölsystem besteht aus dem longitudinal verlaufenden Radialkanal, aus den Zweigkanälen, den Ampullen und Füßchenkanälen. Die drei letztgenannten Bildungen sind paarig und entsprechend der ambulakralen Metamerie intersegmental, also zwischen den Ambulakralia, verteilt. Der Radialkanal liegt unmittelbar unter dem Dachfirst, der von den Ambulakralia gebildet wird. Er hat kreisförmigen Querschnitt, wird aber, entsprechend jedem Ambulakrale, durch den unteren Quermuskel, der ventral von ihm gelegen ist, stark eingeschnürt; der Quermuskel erscheint bruchsackartig in ihn eingesenkt. Die paarigen Zweigkanäle entspringen seitlich, opponiert gestellt, von ihm und ziehen gerade lateralwärts, wo sie in kurzer Entfernung, zwischen den Ambulakralia, sich jeder in zwei ungleiche Äste, einen auf- und einen absteigenden, gabeln, die beide in einer Vertikalebene liegen und gegen die der anderen Seite unter geringem Winkel ventralwärts konvergieren. Vor der Gabelungsstelle finden sich in den Zweigkanälen ringförmige Klappen, die gegen die Gabelungsstelle hin gewendet sind. Sie umgrenzen einen schmalen aufrecht gestellten Spalt, der sich schließt, wenn von der Gabelungsstelle her Flüssigkeit gegen die Klappe gepreßt wird. Die Klappe verhindert also den Abfluß von Flüssigkeit in den Radialkanal, wenn die Ampulle sich kontrahiert, und bedingt somit eine Schwellung des Füßchens. Die Ampulle ist der dorsale Ast, der Füßchenkanal der ventrale Ast des Zweigkanals. Erstere stellt einen Sack dar, der sich in die Leibeshöhle einsenkt und hier sich in zwei kurze plumpe quergestellte Hörner gabelt. Letzterer ist schlank und tritt in ein Füßchen ein, hier noch von einer dünnen Cutisschicht (?) überzogen.

Das Cölom füllt den einwärts von der Cutis und von den Ampullen gelegenen Raum aus. Seine Wand ist speziell als Peritoneum zu bezeichnen. Soweit Peritoneum und Hydrocölwand aneinander stoßen, muß von einem Dissepiment geredet werden, da das Hydrocöl einen Abschnitt des Enterocöls darstellt, gemäß dessen Gliederung der Körper in Segmente zerfällt, die allerdings bei den Echinodermen äußerlich nicht gesondert sind. Am Peritoneum sind zu unterscheiden eine äußere Wand oder parietales Blatt, welches sich der Cutis anlegt, und eine innere Wand oder viscerales Blatt, das sich an die Enteronröhren anschmiegt. Verbunden sind beide durch die Mesenterien, welche an der Rückenseite entwickelt sind. Jedes Darmrohr wird von zwei kurzen Mesenterien getragen; jedes Mesenterienpaar schließt zwischen sich einen Leibeshöhlenraum (Intramesenterialkanal), der sich an der Scheibe in deren große Leibeshöhle öffnet.

Schlauchartige Ausstülpungen des parietalen Blattes finden sich in den dorsal gelegenen, als Kiemenanhänge gedeuteten Papulae. Hier ist die Cutis stark verdünnt, so daß Epiderm und Peritoneum fast unmittelbar aneinander stoßen. Von der strukturellen Beschaffenheit des Peritoneums sei hier nur erwähnt, daß sich dorsomedial im parietalen Blatte ein flacher Längsmuskel und, diesem aufgelagert, ein dünner sog. peritonealer Nervenstamm findet.

Epiderm, Cutis und parietales Blatt bilden zusammen das Ektosoma, Enteronröhren und viscerales Blatt das Entosoma. Das Hydrocölsystem gehört dem Ektosoma an.

Schließlich bleibt noch ein eigenartiges Hohlraumsystem zu besprechen, das ontogenetisch vom Cölom sich ableitet, mit ihm aber am ausgebildeten Tier nicht mehr kommuniziert. Es ist das Perihämalkanalsystem, das ventral unter dem Epiderm entwickelt ist und vornehmlich von paarigen, dicht nebeneinander verlaufenden Kanälen, die sich in der medialen Längsleiste zwischen Nervenstamm und Cutis einschieben, gebildet wird (Perihämalkanäle). Die Wand zwischen beiden Kanälen ist durch Bindegewebe der Cutis verdickt und in diesem bindigen Septum liegen zusammenhängende spaltartige Lücken (radiales Blutgefäßgeflecht), das nur in höchst primitiver Form ausgebildet ist (PIETSCHMANN). Entwicklungsgeschichtlich wurde (MACBRIDE) für andere Formen erwiesen, daß es von den Perihämalkanälen aus entsteht. Vom radialen Geflecht gehen seitwärts Zweige bis gegen die Füßchenbasis hin.

Die Perihämalkanäle stehen miteinander durch kanalartige Unterbrechungen im oberen Teile des Septums, das sie trennt, in Verbindung. Sie geben segmental zwischen den Füßchen Zweigkanäle ab, die die queren Nervenstreifen begleiten und in zwei longitudinale Lateralkanäle auslaufen, die an die lateralen Nervenstreifen angelagert sind. Feinere Zweige gehen von den Zweigkanälen und von den Lateralkanälen in die Füßchen, wo sie unter dem Epiderm bis zur Endscheibe verlaufen.

Mit den Zweigkanälen des Perihämalsystemes stehen durch aufsteigende Kanäle lakunäre Räume in Zusammenhang, die sich zwischen Cutis und Peritoneum im Umkreis des Cöloms ausbreiten (Peritoneallakunen). Sie sind am leichtesten nachweisbar an den Papulae, die sie proximal als weite Ringlakunen umgeben. Ihre Entstehung ist noch unbekannt.

Blutgefäße der Darmröhren finden sich dorsal im visceralen Blatt zwischen den Mesenterien als paarige longitudinale Gefäße eingelagert. Auf das komplizierte Blutgefäßsystem der Scheibe kann hier nicht eingegangen werden.

In den Perihämalkanälen ist die ventrale Wand, nahe dem Septum, flach wulstartig verdickt und enthält hier einen Nervenstamm; beide Wülste werden als hyponeurale Nervenstreifen (sog. LANGE'scher Nerv) bezeichnet. Sie sind vom Nervenstamm des epidermalen radialen Nervenstreifens nur durch eine sehr zarte Grenzlamelle, eine Bildung der Perihämalkanalwand, getrennt.

Epiderm.

Wir betrachten näher den radialen Nervenstreifen (Fig. 263), das Epiderm der Füßchen und das Flächenepiderm der Arme.

Nervenstreifen. Der Nervenstreifen besteht fast ausschließlich nur aus Deckzellen und aus der Nervenlage. Die Deckzellen sind als Stützzellen ausgebildet. Bei Eisenhämatoxylinfärbung sieht man die dicke Nervenlage von leicht gewunden verlaufenden oder starren, an Anschnittstellen charakteristisch hakig umgebogenen, schwarzen Fasern

(Stützfasern) durchsetzt, die an der Grenzlamelle mit eigentümlicher Verbreiterung fußartig enden, distal dagegen, unmittelbar unter der Cuticula, sich kurz pinselartig auffasern (nach R. Meyer sollen sie hier ungeteilt enden). Die, wie ich finde, deutlich unterscheidbaren Fäden setzen sich ungeschwärzt, auch über die als Körnerschicht entwickelte

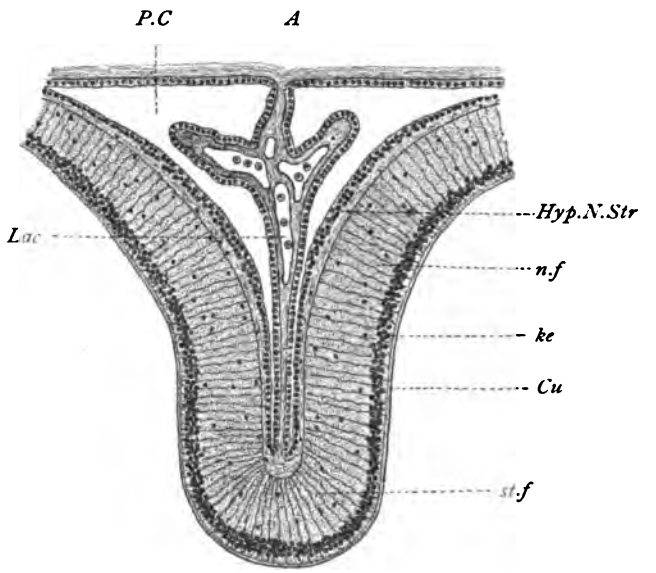

Fig. 263. *Astropecten aurantiacus*, radialer Nervenstreifen, *A* schematisiert, nach Ludwig, *B* Stück desselben.

P.C Perihämalkanal, *Lac* Blutlacunen, *Hyp.N.Str* hyponeuraler Nervenstreifen, *Cu* Cuticula, *d.z* Deckzellen, *k* äußere Körner an den Endfibrillen (*x*) der Stützfasern, (*st.f*), *ke* Kerne der Deckzellen, *n.z* Nervenzellen, *n.f* Nervenfasern, *st.f*$_1$, *n.z*$_1$, *n.f*$_1$ desgl aus dem hyponeuralen Streifen, *Gr.L* Grenzlamelle, *fu* Fuß der Stützfasern.

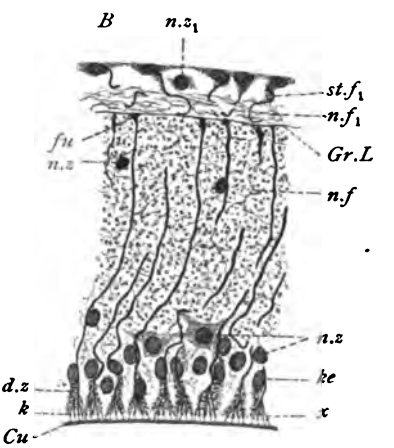

Zellgrenze fort bis zu einer unweit verlaufenden glänzenden, ziemlich derben Linie, die als Cuticula zu bezeichnen ist. An der medialen Kante des Nervenstreifens lassen sich an guten Präparaten zarte lange Geißeln nachweisen, die, wie es scheint, zu den hier gelegenen Deckzellen gehören (siehe auch bei Flächenepiderm). Schlußleisten kommen in Höhe der Körnerschicht, die die eigentliche Zellgrenze darstellt, vor, sind aber schwer zu unterscheiden. In den Endkegeln liegen zwischen den Fäden kleine rötliche Pigmentkörner eingebettet, denen der Neuralstreifen seine Färbung verdankt. Der Kern liegt der Stützfaser innig an, am Beginn des Endkegels, wohl von einzelnen Fäden desselben umgeben, selten weiter distalwärts, im Kegel selbst eingebettet. Er kann sich aber auch in der Tiefe des Epithels innerhalb der Nervenschicht in seltenen Fällen vorfinden (R. Meyer).

Das Vorkommen von Sinneszellen wurde zuerst von HAMANN angegeben, neuerdings genauer von R. MEYER nachgewiesen. Die Sinneszellen (Fig. 264) sind zarte spindelförmige Körper mit eingelagertem länglichen Kern, einem distalen perzeptorischen Fortsatz, der an der Cuticula bläschenförmig (ob immer?) endet, und einem proximalen sensiblen Fortsatz, der sich entweder direkt in eine Nervenfaser auszieht oder vorher in zwei Äste von entgegengesetzter Verlaufsrichtung teilt. Ein Sinneshaar wurde nicht sicher nachgewiesen; die sensiblen Fasern treten in die Nervenlage ein, wo sie sich bald der Beobachtung entziehen

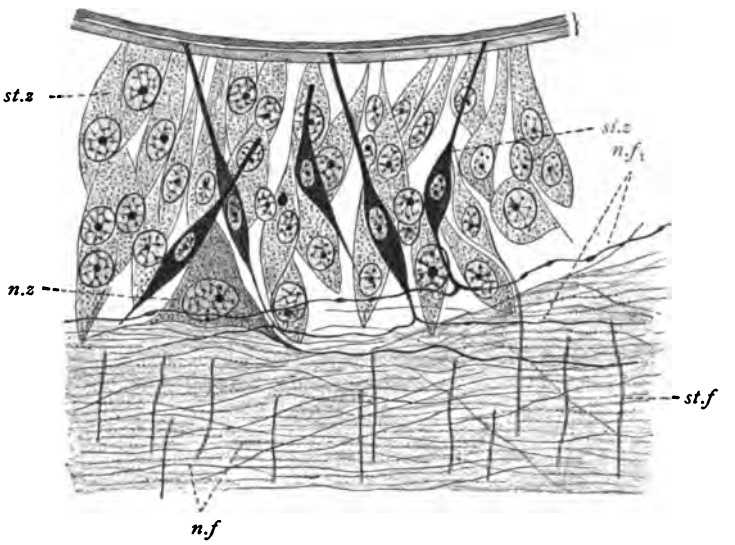

Fig. 264. Sinneszellen von *Astropecten*. Nach R. MEYER.
st.z Stützzellen, *si.z* Sinneszellen, *n z* Nervenzellen, *st.f* Stützfasern, *n.f* Nervenfasern, *n.f*$_1$ nervöse Fortsätze der Sinneszellen.

Zum Nachweis ist Färbung mit phosphormolybdänsaurem Hämatoxylin bei Fixierung in Sublimat-Eisessig geeignet.

Von Drüsenzellen kommen Schleim- und sehr spärlich auch Eiweißzellen, besonders medial, im Nervenstreifen vor.

Die Nervenlage ist mächtig entwickelt. Sie beginnt unter der Kernzone der Stützzellen und erfüllt den breiten Raum bis an die Grenzlamelle. Sie besteht aus Nervenzellen und Nervenfasern. Letztere verlaufen in der Hauptsache longitudinal, erscheinen also bei der großen Zartheit der Fasern als Punkte; quer verlaufende Fasern, die auf die Füßchen einstrahlen, herrschen an den seitlichen Partien des Neuralstreifens vor. Ein zartes lockeres Netzwerk verschieden orientierter feinster Fäden breitet sich zwischen den genannten Fasern aus, von Verzweigungen letzterer gebildet. Zwischen die distalen Abschnitte der Deckzellen dringen nur wenig Nervenfasern ein. Dagegen liegen die Nervenzellen in der Hauptsache hier oder wenigstens dicht unter den Kernen der Deckzellen; nur vereinzelte finden sich in der eigentlichen Faserlage. Meist ist die Größe der Nervenzellen eine sehr geringe und im Umkreis des Kerns nur wenig Sarc, auch nichts von den Fortsätzen.

wahrzunehmen. Dies erklärt sich aus der vorwiegend bipolaren, spindeligen Form der Nervenzellen, deren Fortsätze meist längs orientiert sind. Besonders gilt das für die in der Faserlage vorkommenden Zellen. Die Fortsätze sind an Isolationspräparaten am besten wahrzunehmen (HAMANN). Manche Zellen haben beträchtlichere, wenn auch immer nur geringe Größe, zeigen einen deutlichen, dicht struierten Körper, von dem mehrere, auf kurze Strecken zu verfolgende Fortsätze nach verschiedenen Richtungen abgehen.

Füßchenepiderm. Das Füßchenepiderm (Fig. 265) schließt sich strukturell eng an das der Nervenstreifen an. Es besteht allein (?) aus Stützzellen, die sich basalwärts in eine Stützfaser ausziehen, und aus der Nervenlage, die zwischen den Stützfasern entwickelt ist und Nervenfasern, sowie kleine Nervenzellen, enthält. Die Stützzellen sind am längsten an der Endscheibe und zeigen hier die Kerne in vielen Schichten angeordnet. Die Nervenlage ist besonders im Umkreis der Endscheibe, als Ringnerv, stark entwickelt; im übrigen bildet sie Faserbündel, die vom Ringnerven aus radial auf die Endscheibe einstrahlen. Am Füßchenkörper wechselt die Höhe der Stützzellen, entsprechend einer Faltenbildung, die bei Kontraktion der Füßchen besonders deutlich hervortritt: immer ist aber der gleiche Bau wie an den Nervenstreifen nachweisbar.

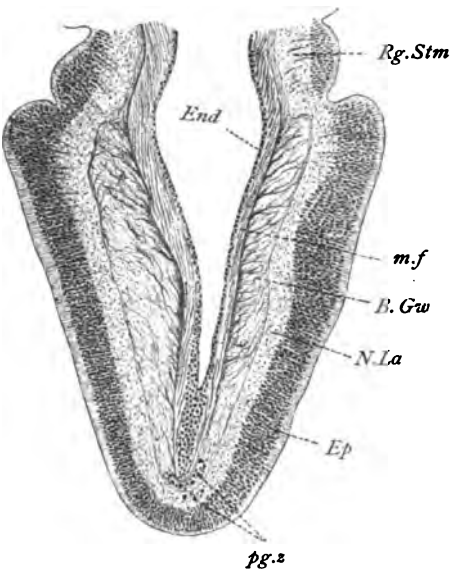

Fig. 265. *Astropecten aurantiacus*, Füßchenende.
Ep Epiderm, *N.La* Nervenlage, *Rg.Stm* Ringstamm, *B.Gw* Bindegewebe, *m.f* Längsmuskelfasern, *End* Endothel, *pg.z* Pigmentzellen, zum Teil im *B.Gw*, zum Teil im *Ep*.

Die zahlreichen schmalen Kerne der Endscheibe dürften vielleicht zum großen Teil zu Sinneszellen gehören, deren Existenz aber noch nicht sicher nachgewiesen erscheint. Spezifische Sinneshaare sind nicht zu unterscheiden. — An der Endscheibe kommen Pigmentzellen vor, die aber leicht als aus dem unterliegenden Bindegewebe eingewanderte mesodermale Zellen festzustellen sind.

Flächenepiderm. Das Flächenepiderm hat, wie es scheint, überall den Charakter eines Nervenepithels. Wir unterscheiden wieder stützzellartige Deckzellen vom geschilderten Bau, an denen indessen die Länge des basalen Stützfaserteils beträchtlich schwankt, und eine oft nur sehr schwach, stellenweise aber, so an den Lateralstreifen und anderorts, stärker entwickelte Nervenlage. Zwischen den Deckzellen kommen lokal, an den Drüsenflächen der Stacheln, Schleimzellen in großer Menge vor, die aber sonst vollständig fehlen. Gelegentlich, so vor allem an den Enden der Paxillen, trifft man auf Pigmentzellen, die aus der Cutis eingewandert sind.

32. Kurs.

Enteroderm.

Vom Enteroderm kommen in den Armen die paarigen Blindsäcke des Magens vor, über deren Form schon in der Übersicht gesprochen wurde. Die Blindsäcke bilden (KRUKENBERG, STONE, COHNHEIM u. a.) neben einem diastatischen und fettspaltenden auch ein dem Trypsin verwandtes Ferment, sind also in gewissem Sinne dem Pankreas der Vertebraten vergleichbar. Glycogen wird nicht gespeichert, also ist die nicht selten angewendete Bezeichnung „Leberschläuche" für die Blindsäcke in keiner Hinsicht haltbar. Das Sekret reagiert schwach sauer. — Das Epithel besteht aus Nährzellen, Schleimzellen und Eiweißzellen, welch letztere am reichsten in der mittleren Röhre vorzukommen scheinen. Zur speziellen strukturellen Betrachtung kommen hier die Nährzellen, die sich durch Kragenbildung auszeichnen.

Nährzellen. Die Nährzellen (Fig. 266) sind, wie auch die Drüsenzellen, sehr lange und sehr schlank zylindrische Elemente, mit zarter fädiger Membran, innerer Stützfibrille, basalwärts gelegenem Kern und einer Geißel, die in Verlängerung der Stützfibrille liegt. Am besten sieht man alle Strukturen an Querschnitten der Zelle. Die Membranen bilden dann abgerundet sechseckige Maschen, die, wie manchmal deutlich hervortritt, von feinen dunklen Punkten, den Fadenquerschnitten, gebildet werden und im Innern die als größeren schwarzen Punkt hervortretende Stützfibrille umschließen. Die Membran wird am distalen Zellende durch Schlußleisten verstärkt; sie endet hier aber nicht, sondern erhebt sich als Kragen über das Epithelniveau. Das distale Kragenende ist nicht sicher zu unterscheiden, doch scheint es in der Höhe der gleich zu erwähnenden Geißelbulben zu liegen. Der Kragen ist genau so zart wie die Membran und gleich dieser als feine gerade Linie, die in Höhe und Tiefe weiterläuft, zu erkennen. Die Stützfibrille setzt sich über das Epithelniveau als starres Geißelfußstück fort, das am Ende zu einem länglichen Bulbus anschwillt; ein Basalkorn an der Zellgrenze ist nicht wahrzunehmen. Die Geißel selbst ist gleichmäßig zart und schwärzt sich auch mit Eisenhämatoxylin. Sie wird oft an den Präparaten vermißt.

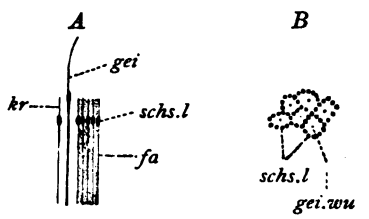

Fig. 266. *Echinaster sepositus*, Nährzellen der Röhrendivertikel, *A* längs, *B* quer in Höhe der Schlußleisten (*schs.l*). *gei* Geißel mit Fußstück, *fa* Faden der Membran, *gei.wu* Geißelwurzel, *kr* Kragen.

Neben der Stützfibrille und den Membranfäden sind weitere Gerüststrukturen nicht nachweisbar. Das Sarc besteht im übrigen aus Körnchen, die sich nur schwach färben und deren Größe variiert. Der Kern ist kurz elliptisch, enthält gleichmäßig verstreute Nucleochondren und einen kleinen Nucleolus. Durch CUÉNOT ist die Aufnahme von Nährstoffen von seiten der Nährzellen experimentell erwiesen worden.

Die vorhandenen Fermentzellen, neben denen auch Schleimzellen vorkommen, zeigen nichts besonderes. Es sind schlanke Ele-

mente, in denen das Sekret in schwach acidophilen Körnern, die sich reihig, oft nur in einer oder wenigen Reihen, anordnen, ausgebildet ist.

Cutis.

Als Cutis wird die Gesamtheit von Muskulatur, Skelet und Bindegewebe bezeichnet, die durch Zellauswanderung an der gastrulierenden Larve vom Entoderm aus entsteht. Alle drei Bildungen sind meist deutlich voneinander gesondert, selten und nur in geringem Maße untereinander vermischt. Demnach gliedert sich die Cutis in einzelne charakteristische Skleletstücke, die durch Ligamente und Muskeln verbunden und bewegt und gleichzeitig von straffem Bindegewebe, mit Ausnahme der Stachelstücke, eingehüllt werden. Strukturell lassen sich unterscheiden: Muskelgewebe, Skeletgewebe und Fasergewebe. Wir beginnen mit dem ersteren.

Muskelgewebe. Von Muskeln sind folgende vorhanden. Zwischen jedem Paar der Ambulakralstücke finden sich ein oberer und ein unterer Quermuskel (ambulakrale Quermuskeln), von denen der erstere über dem Radialkanal, ziemlich dicht am Peritoneum, der untere unter dem Radialkanal, in der bereits in der Übersicht geschilderten Lage gelegen ist. Zwei aufeinander folgende Ambulakralstücke sind durch dünne seitlich gelegene Längsmuskeln (ambulakrale Längsmuskeln) verbunden. Diese Muskeln sind die einzigen gemischten; zwischen ihre Fasern schieben sich straffe Bindefasern ein. Zwischen den Ambulakral- und Adambulakralstücken liegen die schief absteigenden Ambulakro-Adambulakralmuskeln; ferner gibt es zwischen den Adambulakralia die adambulakralen Längsmuskeln und zwischen den genannten Stücken und den Superambulakralia die Adambulakro - Superambulakralmuskeln, die steil aufsteigen. Muskeln gegen die Marginalplatten hin und zwischen diesen fehlen. Dagegen finden sich schwache Muskelzüge an der Basis der Stacheln, die von der Körperwand gegen die Stacheln hin, dicht unter dem Epiderm, einstrahlen (Stachelmuskeln) und zur Bewegung der Stacheln dienen.

Die Muskeln werden von glatten Muskelfasern gebildet, die mehr oder weniger deutlich zu Bündeln, durch spärlich zwischengelagertes Bindegewebe, angeordnet sind. Bindige Scheiden fehlen vollständig und die an den ambulakralen Längsmuskeln vorkommende Einlagerung von Bindefasern erscheint nur als eine Durchmischung von Muskel und Sehne, ist nicht als Perimysium zu deuten. Die Muskelfasern sind von rundlichem, nur wenig abgeplattetem Querschnitt und lassen gelegentlich eine hellere Sarcachse von einer dunkel schwärzbaren Rinde, welche die Myofibrillen enthält, unterscheiden. Der Kern liegt der Faser innig an und ist von länglicher Form. Ein kleiner Nucleolus tritt scharf hervor. Die Fasern laufen in spitze Enden aus, die vielleicht in vielen Fällen (ob immer?) dichotom aufgeteilt sind. Sie greifen bündelweis zwischen die peripheren Gittermaschen der Skeletstücke (Fig. 267) ein und erscheinen an diesen vermittelst der bindigen Scheiden des Bildungsgewebes, die hier kräftig entwickelt sind und zwischen den Muskelbündeln regelmäßige Arkadenverbindungen bilden, festgeheftet.

Skeletgewebe. Über die einzelnen Skeletstücke wurde schon in der Übersicht gesprochen. Jedes Skeletstück besteht aus dem Kalkskelet, welches in Form eines dreidimensionalen Gitterwerkes entwickelt ist, und aus dem zelligen Bildungsgewebe (Fig. 268), das in den Maschen des Gitters liegt. Das Kalkskelet ist frei von organischen Einlagerungen und hinterläßt am entkalkten Material helle kanalartige und rundbegrenzte Lücken, die untereinander zusammenhängen. Es entsteht durch eine Art von Krystallisationsprozeß, wobei doch die formale Ausgestaltung vom skeletbildenden Gewebe abhängig ist (BIEDERMANN).

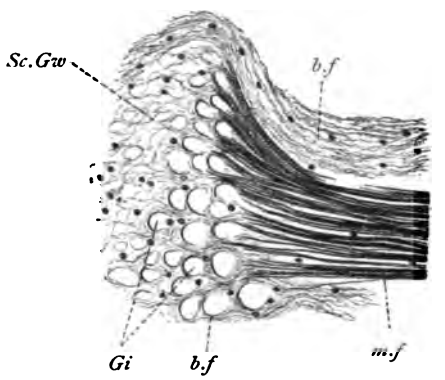

Fig. 267. *Astropecten aurantiacus*, Anheftung des ambulacralen Quermuskels an einem Ambulacrale.
m.f Muskelfasern, *Gi* Lücken des Skeletgitters, *b.f* Bindefasern, *Sc.Gw* Skeletgewebe.

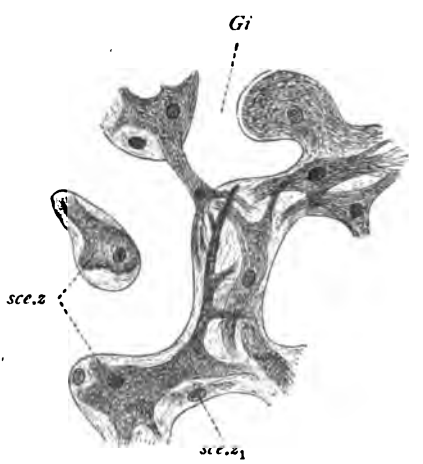

Fig. 268. *Astropecten aurantiacus*, Skeletgewebe.
Gi Gittermaschen des Kalkskelets, *sce.z* skeletbildende Bindezellen zwischen den Gittermaschen, *sce.z*1 desgl. unscharf begrenzt, wandständig.

Der Anlage nach ist jedes Skeletstück eine einheitliche Bildung. Zunächst entsteht in einer Bildungszelle (WOODLAND) ein kleiner Kalkstab, der sich gabelt und nach und nach, unter Beteiligung weiterer Zellen, zu dem dreidimensionalen Netzwerk, durch fortgesetzte neue Ablagerung von Kalksalzen an den freien Enden, auswächst. An besonders regelmäßig gebauten Skeletstücken betragen die Gabelungswinkel 120° und die Form der Maschen ist, wenigstens zuerst, eine hexagonale. An den Stacheln entsteht zunächst eine erst sternförmige, dann einem sechsspeichigen Rädchen vergleichbare Basalplatte. Auf dieser erheben sich ein zentrales, sowie drei periphere, basal gegabelte Säulchen, die untereinander durch quere Balken zusammenhängen. Letztere ordnen sich übereinander in rechts gewundener Spirallinie an (LUDWIG).

Das Bildungsgewebe zeigt verästelte Zellen in Strängen angeordnet, die von einer zarten homogenen Lamelle gegen die Skeletbalken hin abgegrenzt werden. Die Bildungszellen erscheinen selbständig einwärts von der Lamelle, die nur sehr geringe Neigung zur Färbung mittelst der VAN GIESONmethode zeigt. Eine Struktur ist in ihr nicht nachweisbar; von den Zellfortsätzen erscheint sie völlig gesondert. Die Form der Zellen variiert bedeutend. Sie sind sternförmig oder spindelig, und die Fortsätze teilen sich wieder. Der Zellkörper ist zum Teil ansehnlich entwickelt, zum Teil nur klein; es finden sich alle

Übergänge zu plumpen sarcreichen Zellen mit gedrungenen kurzen Fortsätzen. Der kleine Kern ist kugelig oder oval geformt und enthält einen deutlichen Nucleolus. Zellen mit zwei Kernen sind nicht selten.

In den Strängen des Bildungsgewebes kommen auch Pigmentzellen vor, die gelbe glänzende Pigmentkörner enthalten. Sie sind am häufigsten in den Stacheln und Paxillen und dringen hier in das Epiderm vor, wo sie sich zwischen den Deckzellen verästeln.

Fasergewebe. Dieses ist ausgezeichnet durch reiche Entwicklung derber Bindefasern (Fig. 269) von fibrillärem Bau, deren Anord-

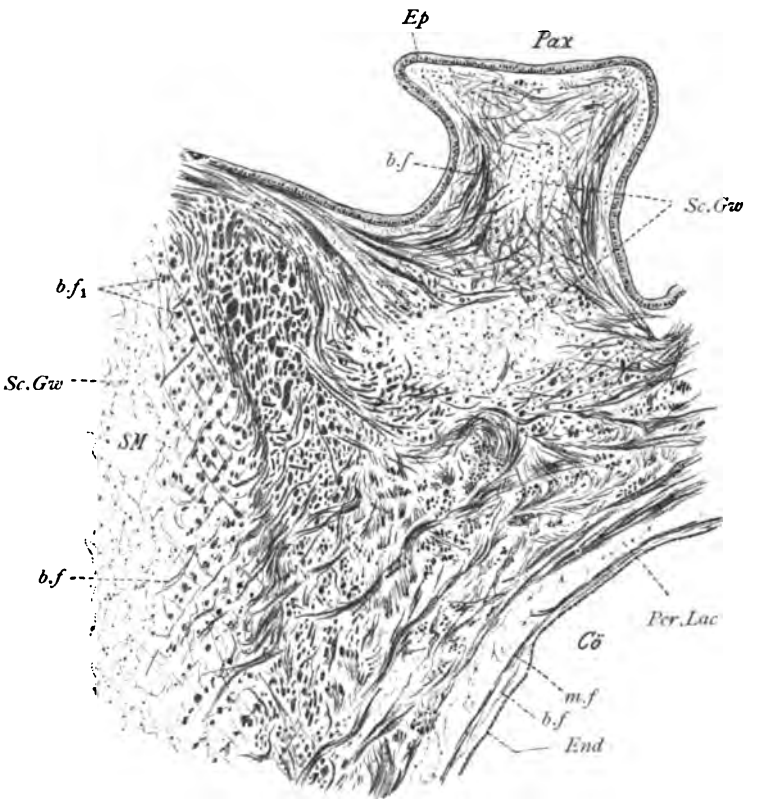

Fig. 269. ***Astropecten aurantiacus*, Stück eines Armquerschnitts, zur Darstellung des Fasergewebes.**
Pax Paxille, *S.M* Supramarginalplatte, *Cö* Cölom, *Ep* Epiderm, *End* Endothel, *Per.Lac* Peritoneallacunen, *Sc.Gw* Skeletgewebe, *b.f* Bindefasern, *b f1* desgl. quer, *m.f* Muskelfasern des Peritoneums.

nung eine sehr regelmäßige ist. Man studiert es am besten an Präparaten, die nach der VAN GIESON-Methode gefärbt sind: die Fasern treten dann durch intensiv rote Farbe scharf hervor. Sie umkleiden die Skeletstücke und verbinden sie untereinander, sind aber auch sonst im ganzen Umkreis des Armes unter dem Epiderm, nach Art einer Wirbeltiercutis, entwickelt und nur an den Stacheln, an deren Basis sie die Gelenkkapseln bilden, äußerst schwach, als dünne locker fibrilläre Grenzschicht gegen das Epiderm hin, ausgebildet. An den Paxillen verhalten sie sich dagegen wie an den übrigen Armflächen.

Während an den Stacheln kein schroffer Gegensatz gegen das Skeletgewebe vorliegt, insofern die feinfibrilläre Bindesubstanz hier unmerkbar in die zarten Membranen des letzteren übergeht und sich auch färberisch ähnlich verhält, nämlich nur sehr schwach sich rötet, ist im übrigen Bereich der Unterschied sehr auffallend; doch geht auch hier die Bindesubstanz in die Lamellen über. An diesen Übergangsstellen ist das Fasergewebe am besten zu studieren. Hier lockern sich die Fasermassen auf und umschließen maschenartig die äußeren Balken des Skeletstücks, das derart fest in die Cutis eingebettet ist. Die Fasern weichen mehr und mehr auseinander, werden dünner und verschwinden rasch in den nur schwierig nachweisbaren Lamellen. In umgekehrter Richtung nehmen die Bildungsstränge an Mächtigkeit ab und lösen sich in einzelne Zellen auf, die in der dichten Fasermasse nur spärlich vorhanden sind. Wie anderorts sehen wir auch hier, daß reiche Faserentwicklung mit geringer Zellenmenge Hand in Hand geht.

Die Fasern sind von beträchtlicher Stärke und bestehen aus Fibrillen, die sie untereinander austauschen. Ein freies Faserende gibt es daher anscheinend innerhalb der Fasermassen nirgends. Die elementare Struktur ist die Fibrille, die Faser erscheint nur durch die zufällige Anordnung jener bedingt, und die Fibrillen sind wiederum nur als Verdichtung einer homogenen Grundsubstanz zu betrachten, die sie gleichsam als Kitt untereinander zusammenhält. Es fällt ungemein schwer, die Anordnung der Fasern genau zu analysieren; im allgemeinen läßt sich nur sagen, daß ein zur Oberfläche des Skeletstücks oder zum Epiderm paralleler Verlauf überwiegt, ein dazu senkrechter Verlauf dagegen ganz vermißt wird, vielmehr die auf das Skeletstück einstrahlenden Fasern in schräger Richtung an dieses herantreten. Wir haben deshalb zu unterscheiden zwischen flächenhaft geordneten und schräg ansteigenden Fasern. In diesen beiden Hauptrichtungen lassen sich wieder Systeme bestimmt orientierter Fasern unterscheiden, die sich entweder bündelweis oder einzeln durchflechten.

Peritoneum.

Als Peritoneum sind alle Endothelien zu bezeichnen, die sich von den larvalen Cölomdivertikeln ableiten, also die Wandungen des Hydrocöls und Cöloms. Die sich berührenden Flächen beider Räume repräsentieren ein Dissepiment. Zunächst soll die Hydrocölwand, dann die Cölomwand, das Peritoneum im engeren Sinne, besprochen werden.

Hydrocöl. Über die Gliederung des Hydrocöls wurde schon in der Übersicht gesprochen. Die Beschaffenheit der Wandung ist im wesentlichen überall die nämliche. Wir finden ein inneres Endothel, eine mittlere Muskellage und äußere Bindegewebslage. Das Endothel besteht aus niedrigen Zellen mit kleinem Kern und einer zarten langen Geißel, die an den Präparaten nicht immer erhalten ist. Das distale Zellende ist immer breit, das basale gelegentlich deutlich fadenartig (siehe unten bei Cölomwand näheres). Mannigfaltiger ist die Beschaffenheit der Muskellage. Am Radialkanal sind äußerst zarte Ringfasern, wenigstens an der dorsalen Seite, mit Sicherheit zu beobachten, denen ein kleiner Kern anliegt. An den

Zweigkanälen sind gleichfalls Ringfasern, in kräftigerer Entwicklung vorhanden, die zu jenen rechtwinklig verlaufen und auch den Klappen zukommen. Die Fasern der Ampullen verlaufen längs im äußeren Bereiche, wo sie mit dem Füßchenkanal zusammenhängen; an den Hörnern sind sie als Ringfasern entwickelt. Sie sind charakteristisch gestaltet, bilden nämlich hohe schmale Bänder, die wie die Blätter eines Buches dicht nebeneinander stehen (Fig. 270). Gegen das Endothel hin erscheinen sie ein wenig verdickt; sie dürften aus einer Doppellamelle kontraktiler Fibrillen bestehen. Die länglichen Kerne liegen ihnen seitlich innig an; das genauere Verhalten beider zu einander ist nicht sicher ermittelt. Am Füßchenkanal ist das Verhalten der Muskulatur von dem in der Ampulle völlig abweichend. Die Fasern lassen sich leicht isolieren, sind sehr lange und schmale Bänder, die logitudinal verlaufen und den kleinen länglichen Kern, der einen deutlichen Nucleolus enthält, in sich eingesenkt zeigen. Sie sind mehrschichtig geordnet, und werden durch reichlich entwickelte verästelte Bindezellen zusammengehalten; die Enden dürften wohl der Grenzlamelle aufliegen. Gegen die Endscheibe hin ordnen sie sich einschichtig.

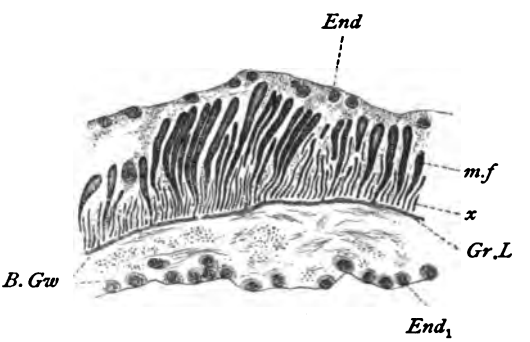

Fig. 270. *Astropecten aurantiacus*, Anschnitt einer Ampulle.
End Endothel der Ampulle, *m.f* Längsmuskelfasern, *x* Ende einer solchen, *End*$_1$ Endothel des Peritoneums, *B.Gw* Bindegewebe, *Gr.L* Grenzlamelle.

Das Bindegewebe ist am Ringkanal, wenigstens auf der dorsalen Seite, nur als zarte Lamelle von fibrillärer Struktur entwickelt, im übrigen aber kräftiger, als derbe Faserschicht, deren Fasern rechtwinklig zu den Muskelfasern verlaufen, ausgebildet. Zwischen den Fasern, die fibrillären Bau zeigen und denen der Cutis durchaus gleichen, nur immer relativ zart sind, finden sich vereinzelte Bindezellen. Eine kräftige Ringfaserschicht zeigen die Füßchen, denen bei anderen Seesternen auch eine Längsfaserschicht zukommen kann, vor allem stark entwickelt an der Endscheibe, wo sie zu einer dicken Lage anschwillt und hier reichlich Zellen, auch Pigmentzellen enthält. Die Faseranordnung ist, entsprechend den Anhäufungen der Zellen, eine lockere. — An der Grenze zur Cutis geht das Bindegewebe direkt in diese über; an den Ampullen tritt es in Berührung mit dem Bindegewebe der Cölomwand (siehe unten).

Cölom (Peritoneum). Das Peritoneum besteht aus einem stellenweis hoch differenzierten Endothel, einer Ringmuskellage und einer Bindegewebslage. Die Ringmuskellage ist dorsal und lateral leicht zu konstatieren; auch die Papulae, an denen außerdem noch längs verlaufende Fasern vorkommen, weisen sie auf. In das Endothel ist im mittleren dorsalen Bereiche eine Längsmuskellage (Fig. 271), eingelagert; auf dieser soll, nach Cuénot, auch eine Nervenlage vorkommen, die indessen weder von mir noch von R. Meyer bestätigt werden konnte. Das Endothel hat somit den primitiven Charakter eines Cnidarierepithels. Von

echtepithelialen Zellen sind nur Deckzellen vorhanden, die an den niedrigen Stellen des Endothels, z. B. auf den Dissepimenten, von geringer Höhe sind, sonst aber einen distalen breiten Endabschnitt, der den Kern enthält, von einem basalen faserartigen Abschnitt, der an den dickeren Endothelstellen direkt als Stützfaser erscheint, unterscheiden lassen. Jede Zelle trägt eine zarte lange Geißel. Die Längsmuskelfasern liegen zwischen den Stützfasern in mehrfacher Schicht übereinander. Sie besitzen eigene Kerne, sind lang und von rundlichem Querschnitt. Die basalen Deckzellenden haften an einer dünnen faserigen Grenzlamelle, in welche vereinzelt Zellen eingelagert sind (Bindegewebslage). Vermutlich sind auch die Enden der Längsmuskelfasern an der Lamelle fixiert. Stellenweise tritt die Lamelle deutlicher hervor, so an den Dissepimenten und an den Papulae, und erweist sich dann längsfaserig struiert. Die Ringmuskelfasern liegen ihr außen an, gegen die Cutis hin. Sie sind an den Papulae als vereinzelte schmale Reifen bei Eisenhämatoxylinfärbung deutlich zu erkennen; dorsal und lateral an der Cölomwand treten sie gleichfalls scharf hervor, wohl überall aber nur als einfache Lage; am Dissepiment fehlen sie. Ihre Beschaffenheit ist gleich der der Längsmuskelfasern.

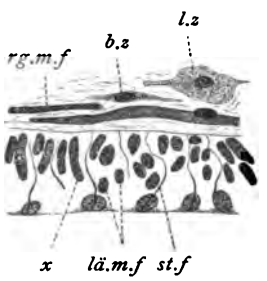

Fig. 271.
Astropecten aurantiacus, dorsales Peritoneum des Armes.
st.f Stützfaser einer Endothelzelle, *lä.m.f* Längsmuskelfasern im Endothel, *x* desgl. schräg getroffen, *rg.m.f* Ringmuskelfaser, *b.z* Bindezelle, *l.z* Lymphzelle.

Das viscerale Peritoneum wird gebildet vom geißeltragenden Endothel und einer nur schwachen Bindegewebslage. Das Endothel stimmt hier mit dem parietalen Peritoneum überein, doch enthält es auch Nervenzellen und Nervenfasern (Nervenlage) über den basal gelegenen Muskelzellen und zugehörigen Muskelfasern. Die Nervenlage besteht aus wenigen Zellen, doch sind diese gerade hier gut zu beobachten; sie stimmen mit den ektodermalen überein. Von einem länglichen Zellkörper gehen einige Fortsätze aus, die auf den Muskelfasern sich ausbreiten. Die Muskellage besteht aus schwachen Muskelfasern, die mehrschichtig angeordnet und nicht sämtlich gleich orientiert sind. Den Fasern liegt ein eigner Kern an.

Perihämales Kanalsystem. Die Wandung der Perihämalkanäle gleicht im wesentlichen der des Cöloms, nur fehlt die Muskellage meist, die nur in schwacher Ausbildung im Bereich des hyponeuralen Nervenstreifens zur Entwicklung kommt. Die Deckzellen (Fig. 263*B*) ziehen sich basal zu gewunden verlaufenden Stützfasern aus, zwischen denen Nervenzellen und -fasern (hyponeuraler Streifen oder Langescher Nerv) gelegen sind. Es ist nicht sicher bekannt, welche Teile durch diesen Streifen innerviert werden. An den übrigen Stellen ist das Endothel flach und eine Nervenlage nicht zu unterscheiden.

Im Septum, welches beide Perihämalkanäle von einander trennt und von deren Wandungen, wohl unter Teilnahme der Cutis, gebildet wird, ist die Bindegewebslage stark verdickt und enthält das radiale Blutgefäßgeflecht eingelagert. Die Konturen des Septums sind unregelmäßige, vielfach stark eingekerbte; auch gibt es Verzweigungen und

Lücken, deren mannigfache Ausbildung hier nicht näher erörtert werden kann. Die Blutgefäße selbst repräsentieren nur Lücken im Bindegewebe, in denen Lymphzellen eingelagert sind. Das Endothel der Septen nimmt in besonders reichem Maße injiziertes Ammoniakcarmin auf, erscheint also als Speicherniere. Übrigens besitzt im geringeren Maße das Endothel aller Cölomräume dies Vermögen (CUÉNOT). Direkt als Speichernieren sind ferner zu bezeichnen: das Axialorgan und die TIEDEMANN'schen Körperchen in der Scheibe.

Perihämales Kanalsystem und Blutgefäßsystem sind im ganzen Tiere, mit Ausnahme des Blutgefäßgeflechts am Darme, ebenso aneinander gebunden, wie es an den Armen der Fall ist. Die Blutgefäße liegen in Septen, die in die Perihämalkanäle vorspringen, oder, wenn letztere paarig sind, wie am oralen Ringe, sie von einander trennen. Ebenso wie zu den Blutgefäßen verhalten sich die Perihämalräume auch zu den Gonaden; Blutgefäße und Gonaden erscheinen daher ihrer Entstehung nach innig miteinander verwandt und man findet Blutgefäße, die man auch als sterile Genitalstränge bezeichnet hat, immer mit den Gonaden gemeinsam gelagert.

Die peritonealen Lakunen, die mit den Lateralkanälen des perihämalen Kanalsystems durch aufsteigende Kanäle neben den Ampullen in Verbindung stehen, scheinen kein geschlossenes Endothel zu besitzen. Man erkennt nur spärlich verteilte, verschieden gestaltete Zellen, die dem glattbegrenzten, anstoßenden Gewebe, also einerseits der Cutis, andererseits dem peritonealen Bindegewebe, anliegen. Über die Bildung dieser Lakunen ist noch nichts bekannt. Funktionell sind sie wohl als Lymphräume aufzufassen.

Lymphe und Lymphzellen, Pigmentzellen.

In allen cölaren Räumen und in den von diesen abzuleitenden Blutgefäßen, sowie in den Lymphräumen, findet sich eine wasserklare Flüssigkeit von eigenartiger Beschaffenheit, die aus Seewasser mit beigemengten eiweißartigen Stoffen in geringer Menge besteht (CUÉNOT). In der Flüssigkeit oder der Wand an liegen Lymphzellen (Leukocyten), die sich durch lange Pseudopodien amöbenartig zu bewegen und Fremdkörper, z. B. injizierte Tusche, aufzunehmen vermögen (Phagocyten). Ein Teil der Leukocyten enthält gelbe, nicht acidophile Körnchen und entbehrt dann des Vermögens der Phagocytose. Diese Elemente erscheinen verwandt mit den mit gelblichen glänzenden Pigmentkörnern ausgestatteten Pigmentzellen, die man lokal im Bindegewebe (z. B. Füßchen) oder im Epiderm antrifft (siehe dort).

Die Neubildung der Leukocyten soll, nach CUÉNOT, nur durch Teilung der vorhandenen Elemente sich vollziehen. Die mit Fremdkörpern beladenen Phagocyten wandern durch die Gewebe der Papulae (Kiemenschläuche) nach außen aus (Diapedese); an solchen Elementen wurde Kernvermehrung beobachtet.

33. Kurs.

Prochordaten (Enteropneusten).

Ptychodera clavigera.

Übersicht.

Zur Untersuchung wird der Querschnitt durch die Kiemenregion (Fig. 272) gewählt. Er hat im wesentlichen die Form einer aufrecht stehenden kreisähnlichen Ellipse, deren weniger gewölbte laterale Flächen

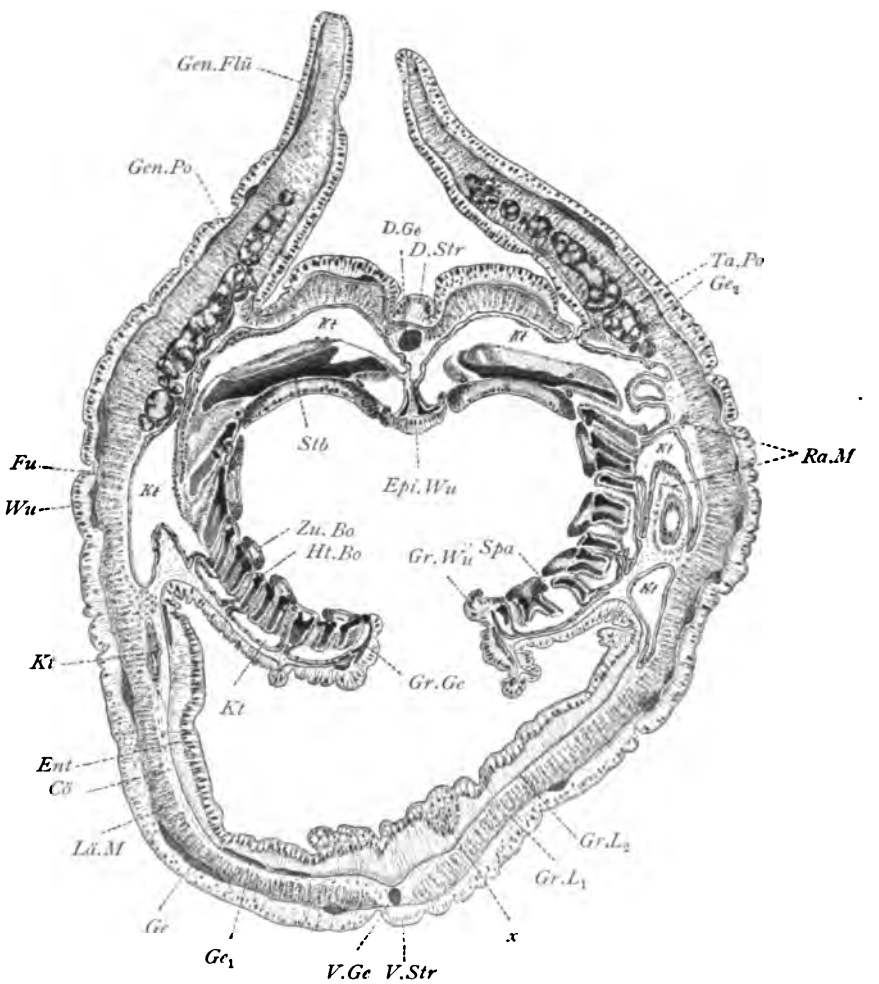

Fig. 272. ***Ptychodera clavigera*, Querschnitt der Kiemenregion.**
Fu Ringfurche, ***Wu*** Ringwulst des Epiderms, ***D., V.Str*** dorsaler, ventraler Nervenstreifen, ***Gen.Flü*** Genitalflügel, ***Ta.Po*** Kiementaschenporus, ***Gen.Po*** Porus der Gonade (das Epiderm zieht scheinbar ununterbrochen darüber hin), ***Ent*** Enteroderm der nutritorischen Region (bei *x* flächenhaft getroffen), ***Epi.Wu*** Epibranchialwulst, ***Zu., Ht.Bo*** Zungen-, Hauptbogen. ***Spa*** Kiemenspalte, ***Kt*** Kiementasche, ***Gr.Wu*** Grenzwulst, ***Ra.M*** radiale Muskulatur, ***Lä.M*** Längsmuskulatur, ***Cö*** vom Bindegewebe erfülltes Cölom, ***D., V.Ge*** dorsales, ventrales Gefäß, ***Ge*** Hautgefäße, ***Ge₁*** Darmgefäße, ***Ge₂*** Genitalgefäße, ***Gr.Ge*** Grenzgefäß, ***Stb*** Kiemenstab.

sich dorsalwärts in zwei hohe schmale Körperfalten (Genitalflügel) verlängern, die weit über die dorsale Fläche vorspringen und mit ihrer medio-basalen Kante einen scharfen Winkel zu dieser bilden. Die Genitalflügel, die sich von der Basis an allmählich gegen die freie Kante hin verjüngen, sind im Leben meist bis zur Berührung gegeneinander gebogen und schließen derart einen Außenraum ab, der als Peribranchialraum oder Atrium, da die Kiemenporen in ihn einmünden, zu bezeichnen ist. — Im einzelnen zeigt die Form des Querschnittes mannigfache Besonderheiten.

In der dorsalen und ventralen Mediallinie setzt sich ein schmaler Mittelstreifen (Nervenstreifen) scharf vom übrigen Epiderm (Flächenepiderm), das den ganzen Schnitt umgibt, ab. Das letztere gliedert sich in schmale, hohe Ringwülste und noch schmalere, flache Ringfurchen. In gewissen Abständen finden sich zwei Arten von Poren. Die einen (Kiemenporen) liegen in regelmäßig segmentaler (branchiomerer) Reihenfolge dorsal dicht neben dem Innenwinkel der Genitalflügel; die anderen (Genitalporen) folgen sich ebenfalls in zwei Reihen, aber minder regelmäßig geordnet, an den Genitalflügeln selbst, gleichfalls nahe deren Innenwinkel. Sie charakterisieren die sog. Submediallinien. Im Winkel ist das Epithel in einem breiten Längsstreifen gleichmäßig niedrig (Kiemenfurchen).

Das Innere des Querschnitts nimmt der mächtig entwickelte enterodermale Kiemendarm ein, der in eine dorsale respiratorische und ventrale nutritorische Region zerfällt. Beide hängen nur durch einen schmalen Spalt (Darmenge) miteinander zusammen; der Darm ist also longitudinal jederseits tief eingeschnürt. An der Darmenge ist das Epithel zum Grenzstreifen verdickt. Während die respiratorische Region ziemlich gleichmäßig abgerundet ist, hat die nutritorische auf dem Querschnitt mehr oder weniger die Form einer Sichel, die im mittleren Abschnitt ihrer konkaven Fläche in die respiratorische Region sich öffnet. Diese letztere zeigt dorsal den nach innen vorspringenden Epibranchialstreifen und lateral quer gestellte Durchbrechungen (Kiemenspalten), die in Kiementaschen, welche als Ausstülpungen der respiratorischen Darmregion entstehen, einmünden. So regelmäßig gestellt und so wenig geneigt auch die Kiemenspalten sind, so sind sie am Schnitte, vor allem was die ventrale Region anlangt, infolge von Kontraktionen des Tieres, doch nie oder nur ganz ausnahmsweise in voller Höhe getroffen; gewöhnlich liegen Schrägschnitte vor, die mehrere Spalten angeschnitten zeigen. Dadurch wird das Bild kompliziert, da auch die Begrenzung der Spalten eine komplizierte ist. Jede Kiemenspalte wird vorn und hinten durch einen Kiemenbogen, dorsal und ventral durch eine Arkade begrenzt. Die Kiemenbogen teilen sich ein in Hauptbogen und Zungenbogen, welch letztere, als sekundäre Vorwucherungen der dorsalen Arkaden in die primären Kiemenspalten, die ventralen Arkaden nicht völlig erreichen, also frei enden und die Spalten in zwei Hälften (sekundäre Kiemenspalten), die ventral zusammenhängen, zerlegen. Das Lumen jeder primären Kiemenspalte hat daher die Form eines Hufeisens mit dorsal frei endenden Schenkeln. Jede sekundäre Spalte wird durch Querverbindungen der Bogen (sog. Synaptikeln) in eine Anzahl übereinander gestellter fensterartiger Lücken zerlegt.

Die Kiementaschen haben die Länge einer primären Spalte und sind voneinander durch die schmalen Septen (Fig. 273), die den Hauptbogen entsprechen, getrennt. Der Höhe nach übertreffen sie die Spalten, indem sie zwar dorsal mit ihnen zugleich enden, ventral aber ein wenig über die nutritorische Region des Darmes übergreifen. Sie sind etwa von der gleichen Breite wie die Spalten selbst und münden dorsal mittelst der engen Kiemenporen nach außen.

Unter dem Epiderm liegt die kräftige Somatopleura-(Hautmuskelschlauch), unter dem Enteroderm die zarte Splanchnopleura. Beide sind durch einen schmalen Raum getrennt, der embryonal ein offenes Cölom (Enterocöl) vorstellt, am ausgebildeten Tiere aber von Muskulatur und Bindegewebe durchsetzt wird. Dem entsprechend fehlt auch fast überall ein Cölothel (siehe näheres im spez. Kapitel). Nur im Winkel der Darmenge erhält sich ein offener Cölomrest (Seitenkanal). Die Ausfüllung wird von einer weichen schleimigen Grundsubstanz mit zugehörigen Zellen und von radialen Muskelfasern gebildet, welche die Haut mit dem Darm verbinden. In der Somatopleura gibt es longitudinale und zirkuläre Muskelfasern. Die letzteren bilden eine dünne äußere Ringmuskellage, die longitudinalen Fasern die kräftige, innere Längsmuskellage, die dorsal und ventral unter den Nervenstämmen, und auch an den Kiemenfurchen Unterbrechungen zeigt. Die zarte Splanchnopleura besteht aus einer Ringmuskelschicht. Vom Bindegewebe fallen vor allem Grenzlamellen unter dem Epiderm und unter dem Enteroderm auf; sie sind an letzterem zu dem kompliziert gebauten Kiemenskelet verdickt. Mesenterien sind dorsal und ventral vorhanden und umschließen die Hauptstämme des Blutgefäßsystems, Rücken- und Bauchgefäß. Beide stehen durch Gefäßschlingen in Zusammenhang, die einerseits den Darm umgreifen (Gefäße der Kiemenbogen, Plexus der nutritorischen Region), andererseits in der Grenzlamelle des Epiderms verlaufen. Letztere Gefäße sind als regelmäßige ektosomatische Schlingen, deren je eine einem Ringwulst des Epiderms entspricht, entwickelt.

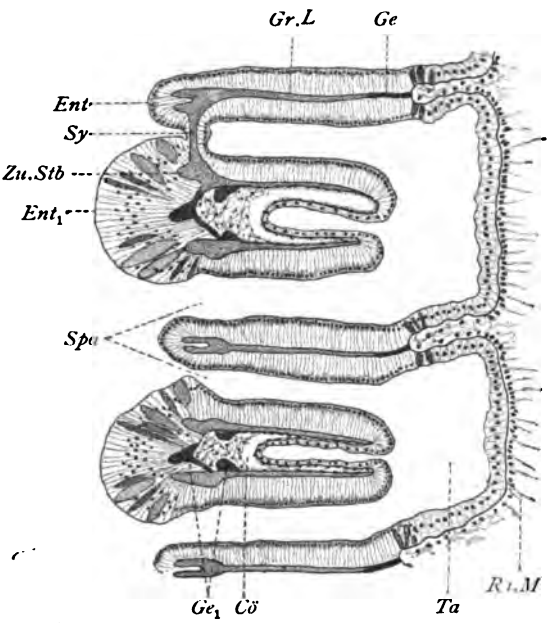

Fig. 273. *Ptychodera minuta.* Kiemendarm längs, nach SPENGEL.

Zu.Stb Kiemenstab eines Zungenbogens, *Sy* Synaptikel, *Ent* u. *Ent*$_1$ Innenepithel eines Hauptbogens und einer Zunge, *Spa* Kiemenspalten, *Ta* Kiementasche. *Ge* Gefäß des Hauptbogens, *Ge*$_1$ Gefäße des Zungenbogens, *Cö* Zungencölom, *Ra.M* radiale Muskelfasern, *Gr.L* Grenzlamelle (Platte) eines Hauptbogens.

Von Längsgefäßen sind noch paarige, an der Darmenge gelegene, zu erwähnen (Grenzgefäße), in welche die Kiemengefäße einmünden; ferner paarige sog. Lateralgefäße, je eins in einer besonderen Lamelle (Lateralseptum), die unmittelbar unter den Genitalporen von der dermalen Grenzlamelle gegen innen vorspringt, den Hautmuskelschlauch durchsetzt und weiter ventralwärts zur Haut zurückkehrt. In dem auf die Kiemenregion folgenden Abschnitt der Genitalregion kehrt sie nicht zur Haut zurück, sondern tritt an den Darm heran und ebenso tritt hier das in sie eingelagerte Gefäß zu den Darmgefäßen in Beziehung.

Nieren fehlen vollständig. Die Gonaden liegen jederseits im Cölom, aber durch ein peritoneales Endothel nebst Grenzlamelle von diesem gesondert. Sie repräsentieren selbständige Säcke, die jederseits etwa in der Mitte der respiratorischen Region beginnen und in die Genitalflügel, die nach ihnen benannt sind, aufsteigen, wo sie kurz vor deren Ende abschließen. Ein sehr kurzer Ausführungsgang verbindet sie mit den Genitalporen. In Umgebung der Gonaden finden sich reichlich Blutgefäße, die aus den ektosomatischen Schlingen, dicht am Lateralseptum, entspringen und auch mit den Lateralgefäßen selbst kommunizieren.

Epiderm.

Das Flächenepithel und die Nervenstreifen sind im wesentlichen gleichartig gebaut und vor allem nur durch die Entwicklung eines dicken

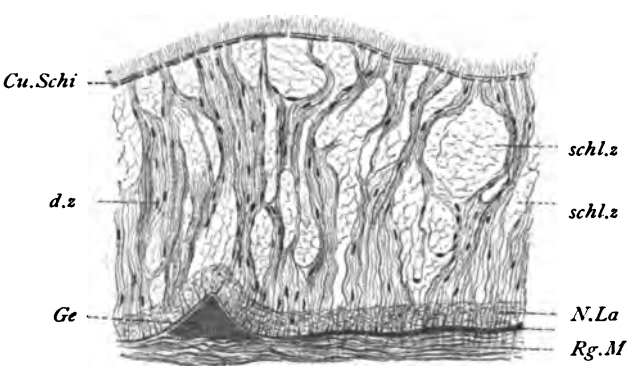

Fig. 274. *Ptychodera clavigera*, Epiderm.
d.z Deckzellen, *schl.z* Schleimzellen, *Cu Schi* Cuticularschicht, *N.La* Nervenlage, *Ge* Gefäß, *Rg.M* Ringmuskulatur.

Nervenstammes in den Streifen unterschieden. Dem Flächenepithel kommt eine deutlich entwickelte Nervenlage zu, welche beide Stämme verbindet. Während in den letzteren longitudinale Verlaufsrichtung der Nervenfasern vorherrscht, zeigt die Nervenlage vorwiegend zirkuläre Verlaufsrichtung der Fasern.

1. Flächenepiderm (Fig. 274). Das Flächenepithel besteht aus Deckzellen, zwei Arten von Drüsenzellen, aus Nervenzellen und Nervenfasern. Von den Drüsenzellen sind die einen, ihrem färberischen Ver-

halten nach, als Schleimzellen, die anderen als Eiweißzellen, zu bezeichnen.

Deckzellen. Die Deckzellen sind in den zirkulären Drüsenwülsten überaus langgestreckte fadendünne Elemente, die distal kegelförmig anschwellen und einen kleinen Büschel Wimpern tragen (Fig. 275). Zu unterscheiden sind in jeder Zelle wenige körnige Einlagerungen fraglicher Bedeutung, ein Bündel von feinen Fäden, die sich in die Wimpern fortsetzen und im basalen Zellbereiche, dort wo die Zelle die Nervenlage durchsetzt, zu einer Stützfaser verklebt sind; ferner der längliche, schmale Kern, der bald höher, bald tiefer, meist in der distalen Hälfte, gelegen ist. Die Fäden tragen an der Zelloberfläche je ein Basalkorn, die insgesamt als dunkel färbbare Platte sich scharf markieren. An den zarten Wimpern ist ein basaler Fußabschnitt und an dessen Ende eine leichte Anschwellung (Wimperbulbus) zu unterscheiden. Die Bulben stehen untereinander und mit denen der benachbarten Deckzellen durch eine Cuticularschicht in Zusammenhang. Schlußleisten sind in der Umgebung des freien Zellendes leicht festzustellen.

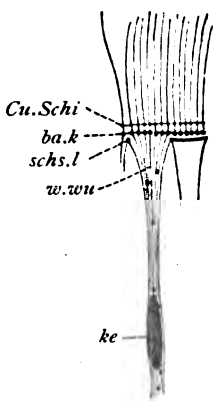

Fig. 275. *Ptychodera clavigera*, Deckzelle (ohne basalen Teil). *ke* Kern, *w.wu* Wimperwurzeln, *ba.k* Basalkörner, *Cu.Schi* Cuticularschicht, *schs.l.* Schlußleiste.

In den Ringfurchen sind die Deckzellen wesentlich niedriger; sie entbehren der Wimperung und erscheinen nicht fadenartig. sondern gleichen schmaleren Zylindern, deren Sarc durch Vakuolen, vielleicht nur durch eine einzige, derart aufgelockert ist, daß es auf eine zarte Membran reduziert erscheint, welcher der Kern basal dicht anliegt.

Schleimzellen. Die Schleimzellen kommen in großer Menge im ganzen Flächenepithel vor; sie sind in den Ringwülsten von beträchtlicher Größe, unscheinbarer in den Ringfurchen, fehlen hier aber durchaus nicht. Je nach der Sekretionsphase und auch nach der Konservierung wechselt ihr Aussehen. Oft ist ihr Inhalt an den Präparaten stark oder völlig verschleimt, wodurch die Zelle mächtig angeschwollen, gelegentlich weit über die Epitheloberfläche vorgequollen erscheint (Formolkonservierung). Die Zellen durchsetzen die Epithelhöhe von der Nervenlage bis zur Oberfläche; der Kern liegt basal oder seitwärts der Zellmembran an, die immer vorhanden ist und den Deckzellen sich eng anschmiegt. Im unverschleimten Zustande ist die Zelle schlank zylindrisch geformt und das Sarc enthält unreife oder reife, im letzteren Falle intensiv mit Hämatoxylin sich färbende Körner. Das distale Zellende ist zwischen den Deckzellkegeln nur als schmale Lücke nachweisbar, aber immer von eigenen Schlußleisten umgeben; bei der Verquellung erscheint es oft stark erweitert und der Schleim quillt dann als dicker, schwach oder nicht färbbarer Pfropfen vor.

Eiweißzellen. Diese, viel weniger häufigen und in ihrer Form viel konstanteren Elemente zeigen einen stielartigen basalen und einen scharf abgesetzten, leicht geschwellten distalen Abschnitt. Nur der distale Abschnitt, der sog. Sekretbecher, ist drüsiger Natur; er zeigt

eine zarte Membran, die basal in den Stiel übergeht und hier den Kern enthält; im Innern liegt das entweder körnige oder homogene acidophile Sekret.

Nervenlage. Die Nervenlage besteht in der Hauptsache aus zarten Nervenfasern, die in verschiedener, vorwiegend zirkulärer Verlaufsrichtung, zwischen den basalen Enden der Deckzellen sich verteilen. Die Fasern zeigen im wesentlichen übereinstimmende Dicke; zur genaueren Untersuchung sind Isolationspräparate notwendig. Zugehörige Nervenzellen kommen nur in sehr geringer Zahl vor und liegen der Faserlage direkt auf oder auch in sie eingesenkt. Es sind kleine Zellen mit rundlichem oder in tangentialer Richtung länglichem Kerne und mit in gleicher Richtung spindelförmig ausgezogenem Zellleib, der ein paar Fortsätze abgibt, welche in die Faserlage eindringen und sich in ihr verlieren.

2. Dorsaler und ventraler Nervenstreifen. In beiden longitudinalen Nervenstreifen zeigt das Epiderm nur geringe Unterschiede zu den übrigen Regionen. Die Deckzellen sind infolge der bedeutenden Mächtigkeit der Nervenlage im größten Bereiche zu Stützfasern umgebildet, die sich mit Eisenhämatoxylin schwärzen. Drüsenzellen beider Art kommen auch, aber nur vereinzelt, vor und fehlen an manchen Stellen ganz. Auffallend reich sind die nervösen Elemente entwickelt. Die Nervenfasern bilden eine mächtige Lage, die von den Seiten her gegen die Mitte, vor allem im dorsalen Stamme, stark zunimmt; sie verlaufen in der Hauptsache longitudinal. Unterschiede im Durchmesser der Fasern sind nur in geringem Maße nachweisbar; die dicksten Fasern liegen in der mittleren Partie des dorsalen Stammes. Die Nervenzellen kommen gleichfalls reichlich vor. Sie zeigen ein helles Sarc mit wenigen körnigen Einlagerungen und schrumpfen leicht. Am basalen Ende ziehen sie sich in einen einzigen Fortsatz aus, der in die Faserlage eindringt und hier rasch sich der Beobachtung entzieht; es sind also, wenigstens zum Teil, unipolare Elemente. Einzelne Zellen erreichen eine beträchtliche Größe und werden deshalb als Riesenzellen bezeichnet. Sehr kleine Zellen kommen auch in der Faserlage selbst vor. Die Kerne sind oft charakteristisch bläschenförmig, mit großem Nucleolus, der scharf hervortritt; in anderen Fällen aber färben sie sich gleichmäßig dunkel und unterscheiden sich von den Stützzellkernen nur durch rundlichere Form.

Kragenmark.

Es sei hier die Beschreibung eines in der Kragenregion gelegenen Teiles des Nervensystems beigefügt, der deshalb von Wichtigkeit ist, weil wir in ihm eine Vorstufe des Rückenmarks der Chordaten kennen lernen. Das Kragenmark (Fig. 276) findet sich dorsal im Kragen, aber unterhalb des Epiderms, in den Hautmuskelschlauch eingelagert; mit dem Epiderm, von dem es sich ontogenetisch ableitet, steht es durch schräg von hinten nach vorn absteigende Kanäle in Verbindung. Im Marke und in den Kanälen sind Reste eines embryonal wohl einheitlichen Lumens vorhanden (Kanalmark). Man unterscheidet gewöhnlich ca. 5 enge Lumina, die gegen vorn und hinten zu bald enden, also abgeschlossene Räume (Markhöhlen) vorstellen. Sie

liegen der dorsalen Markgrenze näher als der ventralen; es stoßen an sie die distalen Enden der Stützzellen und vereinzelter Schleimzellen; eine Cuticula kleidet das Lumen aus. Die Zellkörper verlaufen divergierend gegen die obere und untere und, soweit es die Zellen der lateralen Regionen anlangt, auch gegen die lateralen Markgrenzen. Zwischen den Lumina finden sich nur Nervenelemente, und da diese leicht schrumpfen, so liegen hier meist künstlich entstandene Lücken vor.

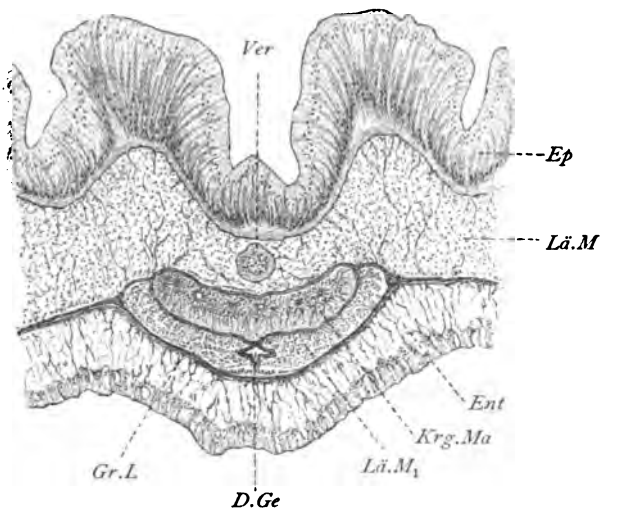

Fig. 276. ***Ptychodera clavigera*, Kragenmark (*Krg.Ma*) und Umgebung.**
Ep Epiderm, *Ver* Verbindungskanal zum Kragenmark, *Ent* Enteroderm, *Gr.L* Grenzlamelle, *D.Ge* dorsales Gefäß, *Lä.M* Längsmuskulatur, *Lä.M*$_1$ desgl., tiefliegendes Feld.

Die Nervenlage bildet einen geschlossenen Ring, der dorsal schwächer als ventral und seitlich entwickelt ist. Die Nervenzellen liegen zwischen den distalen Hälften der Stützzellen, nur wenige kommen auch in der Faserlage selbst vor. Strukturell zeigen alle Gebilde des Markes vollkommen die gleiche Beschaffenheit, wie an den Nervenstreifen des Rumpfes. Das Mark repräsentiert den in die Tiefe gesunkenen und völlig abgefalteten, dorsalen Nervenstreifen des Kragens.

Die Verbindungskanäle kommen in geringer Zahl (etwa 5) vor, stehen in ungleichen Entfernungen voneinander und sind von verschiedener Dicke. Manchmal enthält der eine oder der andere von ihnen ein kanalartiges enges Lumen, das in die medialen Markhöhlen einmündet und wie diese von einer Cuticula ausgekleidet ist. In solchen Fällen ist der Bau der gleiche wie im Mark; das Lumen wird von kurzen radial gestellten Stützzellen umgeben, zwischen deren basalen Enden eine dünne Nervenfaserlage sich ausbreitet. Das Kanalepithel schlägt sich am Marke in dessen dorsale Wand um. Am Epiderm ist weder eine Ausmündung des Lumens, noch ein Umschlag des Epithels in das epidermale nachweisbar, wenngleich auch keine scharfe Grenze vorliegt und die Faserlagen ineinander umbiegen.

34. Kurs.

Kiemendarm.

Das Enteroderm ist überaus mannigfaltig beschaffen. An der nutritorischen Region (sog. Oesophagus) besteht es vorwiegend aus wimpernden Nährzellen und Schleimzellen; daneben kommen noch einzelne Eiweißzellen und Nervenzellen vor. In der Tiefe liegt eine dünne Nervenlage, die an der dorsalen Fläche nicht unmittelbar an die Grenzlamelle anstößt, sondern gegen diese hin einen schmalen Raum faserfrei läßt, der um so höher, je näher der Mediallinie gelegen, ist. Im allgemeinen hat das Epithel große Ähnlichkeit mit dem der epidermalen Drüsenwülste, manches ist hier sogar noch schöner als dort zu beobachten, so vor allem die distale Endigung der Wimperzellen und deren Cuticula.

In der respiratorischen Region ist das Epithel mannigfaltiger differenziert. An dem Epibranchialstreifen, sowie an den Zungenbogen (Fig. 277), entspricht es dem der nutritorischen Region und ist nur durch besondere Häufigkeit der Schleimzellen charakterisiert. An den Hauptbogen dagegen ist es von geringer Höhe und entbehrt vollständig der Drüsenzellen. Gleiches gilt auch für die Kiemenspalten, doch unterscheiden sich diese von den Hauptbogen durch die mächtige Entwicklung der Wimpern, die an jenen nur zart ausgebildet sind. Für beiderlei Epithelien gilt auch eine nur schwache Entwicklung der Nervenlage. Vom Wimperepithel der Kiemenspalten ist anzugeben, daß es sich durch sehr regelmäßige Anordnung der Zellen auszeichnet. Die Oberfläche jeder Zelle ist länglich elliptisch umgrenzt und die Längsachsen der Ellipsen liegen parallel zur Längsachse der Kiemenspalte. Die Wimpern sind in Reihen gestellt. Sie zeigen nur sehr kurze Fußstücke und schlagen gegen die Kiementaschen hin; die Cuticula ist sehr zart entwickelt, um so deutlicher treten die Basalkörner hervor. Meist haften die Wimpern der einander zugekehrten Spaltenseiten, die sich leicht durchflechten, so innig bei der Konservierung aneinander, daß eher die Zellen von der Grenzlamelle abreißen, als daß die Durchflechtung sich löst.

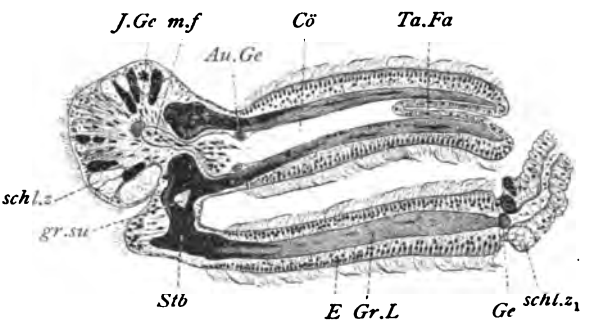

Fig. 277. *Ptychodera clavigera*, ein Zungen- und Hauptbogen des Kiemendarms quer geschnitten.

schl.z Schleimzelle des Innenstreifens der Zunge, *schl.z1*, desgl. eines Septums an der Grenze zum Hauptbogen, *Ge* Gefäß des letzteren, *J.*, *Au.Ge* Innen- und Außengefäß der Zunge, *Cö* Cölom derselben, *m.f* Muskelfasern, *Ta.Fa* Falte der Kiementasche, in das Zungencölom vorspringend, *Gr.L* Grenzlamelle (Bogenplatte), *Stb* Stab, *gr.su* Grundsubstanz im Synaptikelstab, *E* Wimperepithel.

Abweichende Beschaffenheit zeigt auch das Epithel innerhalb der ventralen Arkaden, unmittelbar neben den Grenzwülsten der nutri-

torischen Region. Es besteht aus hohen vakuolären Zellen, deren Zellkörper nur distal dicht beschaffen ist (Fig. 278), hier meist den Kern enthält und von einer deutlichen dünnen Cuticula, nach Art der beim Epiderm beschriebenen, überzogen wird. Der übrige größere Zellbereich ist von einer großen Vakuole eingenommen und zeigt das Sarc auf eine dünne Wand und auf wenige zarte Stränge im Innern beschränkt. Dieses charakteristische Epithel schneidet scharf, aber nur strukturell, nicht der Höhe nach, gegen das der Grenzstreifen ab. Dagegen ist das Epithel der Hauptbogen, der dorsalen Arkaden und auch der Kiemenspalten nur eine Modifikation von ihm.

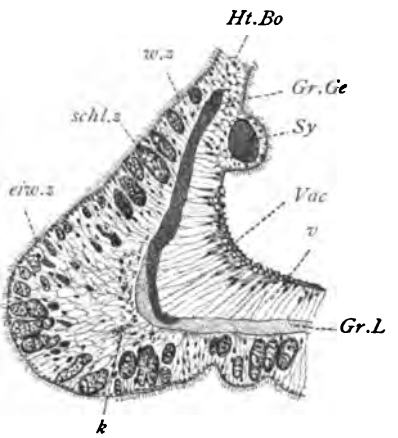

Fig. 278. ***Ptychodera clavigera*, Darmenge.**
Ht.Bo Hauptbogen, *Sy* Synaptikelstab (quer), *Vac* Vakuolärer Streifen (auf der Oberfläche das Schlußleistennetz angedeutet), *v* Vakuole, *Gr.L* Grenzlamelle mit Grenzgefäß (*Gr.Ge*), *w.z*, *schl.z* *eiw.z* Wimper-, Schleim- und Eiweißzellen des Grenzwulsts, *k* Körnelung basal zwischen den Deckzellen.

In den Kiementaschen ist das Epithel ein gleichförmig niedriges, enthält nur spärlich Schleimzellen und entbehrt der Wimpern. Bemerkenswert ist eine Faltenbildung an der Außenwand der Zungenbogen. Das Epithel erscheint hier gegen den Cölomraum des Bogens vorgebuchtet, ohne im übrigen etwas besonderes zu zeigen. An den Kiemenporen geht das Taschenepithel allmählich in das ektodermale Epithel über.

Muskulatur.

Die Muskulatur wird von glatten Fasern gebildet, die lang und dünn sind und an den Enden allmählich spitz auslaufen. Die länglichen kleinen Kerne liegen den Fasern innig an. Ein fibrillärer Aufbau ist nur an günstigen Stellen zu erkennen; im allgemeinen erscheint jede Faser als homogenes dickes Band, das um so kräftiger ist, je stärker es sich kontrahiert hat. In der Längsmuskellage sind die Fasern der inneren Schichten im allgemeinen dicker als die der äußeren. Über den Zusammenhalt der Fasern siehe bei Bindegewebe.

Auf die Anordnung der radialen Muskulatur ist noch etwas näher einzugehen. Die Fasern heften mit dem einen Ende an der Lamelle der Haut, mit dem anderen entweder gleichfalls an der Grenzlamelle der Haut oder an der des Darmes an. Wir können nach der Endigungsweise drei Fasergruppen unterscheiden. Die erstere verbindet die äußere und innere Grenzlamelle der Genitalflügel und durchsetzt beide Längsmuskellagen derselben, sowie deren Cölom, soweit es nicht von den Gonaden eingenommen ist (quere Flügelfasern). Die zweite Gruppe hat ein umfangreiches äußeres Ansatzgebiet. Es strahlen von der dorsalen und seitlichen Leibeswand Fasern in die Septen ein, welche die Vorder- und Hinterwände der Kiementaschen von einander trennen und welche direkte Fortsetzungen der Hauptbogen sind. Sie dringen hier, wie Frontalabschnitte lehren, bis an die Hauptbogen selbst vor, wo

sie enden. Entsprechend den äußeren Ansatzstellen können die radialen Septalfasern, wie wir sie nennen wollen, ganz entgegengesetzten Verlauf im Bereich jeder Körperseite haben, indem sie einerseits von der dorsalen Körperfläche zu den Septen absteigen, andererseits von dem ventralwärts gelegenen Bereiche der seitlichen Körperfläche zu den Septen fast senkrecht aufsteigen. Von der Umgebung des dorsalen Blutgefäßes strahlen auch radiale Fasern in die Cölomblindsäcke der Zungen und verlaufen hier, locker verteilt, bis an deren ventrales Ende; dabei kommen unter dem Epibranchialstreifen Überkreuzungen von Muskelfasern vor.

Die dritte Gruppe geht von der ventralen und ventrolateralen Körperfläche aus zur ventralen Fläche der nutritorischen Darmregion. Die am meisten dorsalwärts entspringenden radialen Darmfasern ziehen ziemlich steil nach abwärts und überkreuzen dabei die aufsteigenden radialen Septenfasern. Nach innen von den Überkreuzungen bleibt jederseits zwischen Kiementaschen und nutritorischer Region ein muskelfreier Cölomraum (Seitenkanal).

Über die Gefäßmuskulatur siehe bei Blutgefäßen.

Bindegewebe.

Das Bindegewebe ist im ganzen nur spärlich entwickelt, und liefert an Bindesubstanzen vor allem die Grenzlamellen unter dem Epiderm und Enteroderm, die an letzterem lokal, an den Kiemen bedeutende Stärke gewinnen. Wir haben zu unterscheiden zwischen Bindezellen, einer weichen schleimigen Grundsubstanz und einer feinfibrillären Fasersubstanz, die lokal den Charakter des Stabgewebes annimmt. Die Bindezellen sind verästelte Elemente von geringer Größe, die als Bildner aller Bindesubstanzen aufzufassen sind. Fibrilläre Fasersubstanz bildet die Grenzlamellen, die lokal beträchtliche Dicke erreichen, so an den Kiemenbogen und unter dem Epiderm zwischen Kiemenfurchen und Lateralsepten. Wo Blutgefäße eingelagert sind, spalten sich die Lamellen in ein äußeres und inneres Blatt, welche den Blutraum umschließen. Man erkennt in ihnen bei genauerer Untersuchung feine, wohl in der Hauptsache longitudinal verlaufende Bindefibrillen, die durch spärliche Mengen von Grundsubstanz verkittet werden und in dünnen Schichten angeordnet sind. Die Zellen verteilen sich sehr vereinzelt in den Lamellen und sind auch an den Verdickungen letzterer nicht häufig.

Äußerst spärlich tritt Bindesubstanz in der Muskulatur auf (Fig. 279). Sie bildet hier in Umgebung der Fasern zarte Hüllen (Perimysium), die auch die radialen Fasern ins Cölom begleiten und hier direkt zusammenhängen mit dem Schleim, der als Grundsubstanz die Hohlräume erfüllt. In dieser Grundsubstanz sind verästelte Bindezellen nachweisbar, es kommen hier aber auch Elemente vor, die als Cölothelzellen zu bezeichnen sind, die nur infolge der Erfüllung des Cöloms mit Muskulatur und Bindegewebe ihre epitheliale Lage aufgegeben haben. Sie finden sich überall, obgleich oft nur sehr vereinzelt, längs der peritonealen Grenzflächen der Somato- und Splanchnopleura, nicht selten aber auch in losen Gruppen verteilt, so z. B. in den Seitenkanälen. Am reichsten angehäuft sind sie in der Umgebung des dor-

salen und ventralen Längsgefäßes, also an den Mesenterien, wo sie alle Lücken zur Muskulatur dicht erfüllen. Am dorsalen Gefäß bilden sie ein echtes Endothel, das aus ziemlich großen kurzzylindrischen, blasig ausgebildeten Zellen besteht, deren Sarc in Gerüstmaschen feine schwärzbare Körner enthält. Am ventralen Längsgefäß kommen sie gleichfalls in endothelialer, aber viel loserer Anordnung vor, von Bindezellen und bindigen Lamellen unterbrochen. Über das Cölothel an den Gonaden siehe bei Gonaden. Die frei liegenden Cölothelzellen enthalten gleichfalls Vakuolen, von meist nur geringer Größe, in denen glänzende gelbe Körner liegen, die sich nur mit Toluoidin, und zwar grünlich, färben.

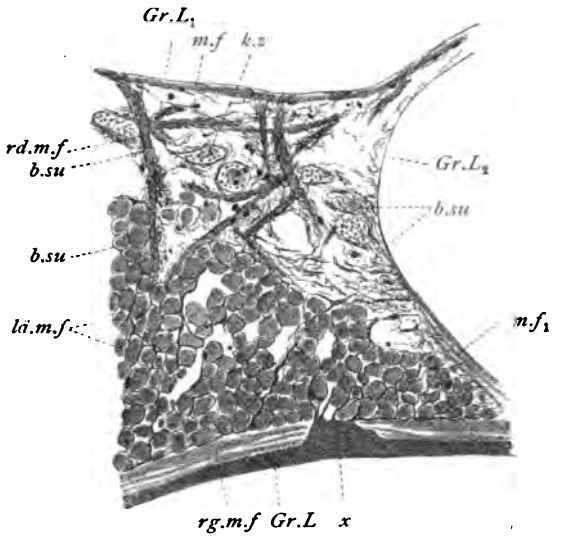

Fig. 279. *Ptychodera clavigera.* Begrenzung des ventralen Gefäßes, zur Darstellung des Bindegewebes.
Gr.L Grenzlamelle des Epiderms, *x* Septum derselben, zwischen die Ringmuskulatur (*rg.m.f*) vorspringend, in Zusammenhang mit dem Bindesubstanznetz (*b.su*), das die Längsmuskelfasern (*lä.m.f*), Radialfasern (*rd.m.f*) und Ringfasern des Darms (*m.f*) und des ventr. Gefäßes (*m.f*$_1$) umgibt und die Leibeshöhle durchsetzt, *Gr.L*$_1$ und *L*$_2$ Grenzlamelle des Darms und Gefäßes, *k.x* Körnerzelle.

Eine besondere Besprechung verlangt das Bindegewebe der Kiemenbogen. Wir finden in den Hauptbogen eine derbe Grenzlamelle (Bogenplatte) zwischen den beiderseitigen Spaltenepithelien, an deren Außenkante die radialen Muskelfasern zum Teil inserieren. Die Platte ist eine direkte Fortsetzung der zarten Grenzlamellen, welche unter den Taschenepithelien der Septen liegen und an denen die übrigen radialen Septalfasern enden. Das Cölom erstreckte sich embryonal wohl auch in die Hauptbogen selbst, wurde aber völlig reduziert, wodurch beide Grenzlamellen zur Berührung kamen. Jede Bogenplatte ist eine Doppelbildung, als welche sie sich auch an mehreren Stellen erweist (siehe unten). In den Zungen erhielt sich das Cölom, sogar mit zarter deutlicher Endothelauskleidung, die nur unter dem Darmepithel von Bindegewebe und Muskulatur verdrängt wurde. Längs des seitlichen Endothels ist die Grenzlamelle wie in den Hauptbogen, zu den Bogenplatten, deren jede Zunge zwei gesonderte enthält, verdickt. In den dorsalen Arkaden stehen die Bogenplatten sämtlich in Verbindung; in den ventralen Arkaden, die durch Zusammentreten der Hauptbogen gebildet werden, enden die Hauptplatten frei, nur leicht gabelig gespalten.

Die Struktur jeder Bogenplatte ist eine komplizierte. Zunächst ist nochmals hervorzuheben, daß jede Hauptplatte eine Doppelplatte darstellt, deren beide Lamellen sehr dicht aneinander gefügt sind. Die Doppelnatur ist am besten am ventralen Ende ersichtlich, wo die La-

mellen gabelförmig auseinander weichen; ferner an der Innenkante, die im allgemeinen dicker ist als die Außenkante und an den Hauptbogen in zwei parallele Platten sich auflöst. Sie macht sich aber auch im übrigen Bereiche bemerkbar, indem die mittlere Schicht reicher an Grundsubstanz ist als die peripheren Schichten und einzelne Zellen, Reste des Bildungsgewebes, enthält. Jede Platte gleicht einem schmalen Keil, dessen Rücken innen, dessen Schneide außen liegt und in die Lamellen der Kiementaschen übergeht. Der Struktur nach sind die Platten, wie alle Grenzlamellen, geschichtet und jede Schicht besteht wieder aus Bindefibrillen, die durch eine homogene Grundsubstanz verbunden sind. Die Fibrillen färben sich mit der VAN GIESON-Methode rot, während die Grundsubstanz hell bleibt. Da im Innern der Synaptikeln die Grundsubstanz weit überwiegt, wird die Achse ersterer nicht gefärbt und sticht scharf vom übrigen Gewebe ab. An den Platten selbst macht sich noch folgende Differenz bemerkbar. Jede Platte wird am Rücken, bis gegen die Mitte hin, durch Eisenhämatoxylin geschwärzt, während der äußere Schneidenteil ungefärbt bleibt. Auch die Synaptikelrinde schwärzt sich; an den Plattenrücken bleiben die peripheren Schichten nicht selten hell. Man bezeichnet die sich schwärzenden Plattenteile, die von besonders fester, elastischer Beschaffenheit sind, als Kiemenstäbe (Haupt- und Zungenstäbe). Ihre spezifische Färbbarkeit beruht auf einem eigenartigen chemischen Verhalten der Grundsubstanz, während die Bindefibrillen, die hier wie an den übrigen Plattenteilen vorkommen, unverändert sind. Das schwärzbare Fasergewebe ist als Stabgewebe zu bezeichnen (siehe auch bei *Amphioxus*). Bemerkt sei, daß das Eichelskelet der Enteropneusten auch von Stabgewebe gebildet wird.

Blutgefäße.

Die in der Übersicht gegebene Schilderung der Gefäßanordnung ist hier noch in Hinsicht auf den Kiemendarm zu ergänzen. Ein Kapillarnetz ist vorwiegend am nutritorischen Teil entwickelt; die vorhandenen Kapillaren stehen einerseits mit den Grenzgefäßen, andererseits mit dem ventralen Gefäß in Zusammenhang. Am respiratorischen Teil finden sich dagegen regelmäßig geordnete Ringgefäße (endosomatische Schlingen oder Kiemengefäße), von denen eines auf jeden Hauptbogen und drei auf jede Zunge kommen. Die Hauptbogengefäße verlaufen an der Außenkante der Bogenplatte; von den Zungengefäßen liegt eines unter dem inneren Epithelstreifen (inneres Gefäß), die beiden anderen liegen den Zungenplatten an, und zwar auf deren cölomaler Seite, also einander zugekehrt (äußere Gefäße). Die äußeren Gefäße stehen mit dem inneren Gefäße durch Kapillaren in Zusammenhang und gehen am ventralen freien Rande der Zungen ineinander über. Nur die Hauptbogengefäße münden in die Grenzgefäße ein; sie entsprechen den Aortenbogen der Euchordaten. Die Grenzgefäße selbst sind den Aortenwurzeln der Euchordaten zu vergleichen. Bemerkt sei noch, daß sich die Gefäße der Kiemenbogen dorsal vor ihrem Eintritt in das Rückengefäß zu unpaaren aufsteigenden Gefäßen vereinigen.

An den Hauptgefäßen ist eine endotheliale Auskleidung gelegentlich, aber nicht immer, zu erkennen. An den Kapillaren ist ein Endothel

selten mit Sicherheit nachweisbar. Sie repräsentieren einfach Spalten in den Lamellen, die an den Präparaten entweder leer vorliegen und dann oft schwer nachweisbar sind, oder Blutgerinnsel, in seltenen Fällen auch einzelne Blutzellen, enthalten. Die Endothel- und Blutzellen sind kleine unscheinbare Elemente von wechselnder Gestalt und gelegentlich gekörntem Inhalte. Das Blutgerinnsel ist von gleichartig körniger Beschaffenheit. Die Ringmuskulatur des Rücken- und Bauchgefäßes liegt außerhalb von einer kräftigen bindigen Intima, welche mit den ekto- und entosomatischen Grenzlamellen an den Einmündungen der Gefäßschlingen zusammenhängt. Die Fasern sind in einer einfachen Schicht jederseits geordnet und biegen an den oberen und unteren Flächen der Gefäße ineinander um. Die Intima legt sich bei der Muskelkontraktion in enge feine Falten, die longitudinal verlaufen.

Gonade.

Die Gonaden sind in zwei Längsreihen angeordnete Säcke, die in der Leibeshöhle jederseits dicht aufeinander folgen und in den Submediallinien ausmünden. Ihre Verteilung ist keine regelmäßig paarige, auch entspricht ihre Zahl in der Kiemenregion weder der Zahl der Kiemenspalten, noch der der ektosomatischen Blutgefäßschlingen; sie ist geringer als beide, vor allem als erstere. Jeder Sack liegt seitlich neben den Kiementaschen und dringt in einen Genitalflügel vor, fast bis an dessen Ende. Auf dem Längsschnitt des Tieres ist er kreisförmig begrenzt, aber ungleich geschwellt. Derart ist auf den Querschnitten das Bild der Gonade ein verschiedenes; bald ist ein Sack in ganzer Länge getroffen und von gleichbleibender Weite; bald trifft man übereinander gelagerte bläschenartige Anschnitte, die auf folgenden Schnitten entweder enden oder miteinander verfließen. Jeder Gonadensack sendet in der Höhe der Submediallinie einen kurzen Ausführungsgang durch die Muskulatur direkt nach außen. — In der eigentlichen Genitalregion, welche auf die Kiemenregion folgt, geht vom Ausführungsgang aus ein blindsackartiger Ast jedes Gonadensacks bis dicht an die Mediallinie heran; jede Gonade erscheint hier aus drei Ästen bestehend: aus einem dorsalen, ventralen und medialen. Das Volumen des Querschnitts ist ein größeres und die geschwellten Stellen nehmen den Charakter kurzer Blindsäcke an.

Die Gonaden zeigen ein Epithel und einen inneren Hohlraum, welch letzterer oft stark reduziert ist und an der völlig reifen Gonade von den Genitalzellen erfüllt wird. Dem Epithel liegt außen eine zarte Grenzlamelle an, in der ein Netz von Kapillaren sich ausbreitet und die von zirkulären (?) feinen Muskelfasern überzogen wird.

Das Epithel zeigt sehr wechselnde Ausbildung. Die Gonade entsteht (SPENGEL) als solider Zellhaufen zwischen Epiderm und Muskulatur, der sich wahrscheinlich von Mesodermzellen (nach PUNNETT vom Ektoderm) ableitet. Der Haufen wird zum hohlen Schlauche, der später Verbindung mit dem Epiderm, in den Submediallinien, gewinnt und nun in die Leibeshöhle zu liegen kommt, deren peritoneale Auskleidung ihn umgibt. Diese erhält sich deutlich auf der Gonade, während sie im übrigen den beschriebenen Charakter annimmt. Die Epithelzellen entwickeln sich fast im ganzen Bereiche der Gonade zu Dotterzellen

(Fig. 280); nur an wenigen Punkten (Keimherde) verharren die Zellen unverändert und werden hier leicht übersehen. Die Dotterzellen wachsen enorm heran und der aus ihnen austretende Dotter erfüllt oft die Sackhöhle vollständig. Erst im Frühjahr entwickeln sich die übrigen Epithelzellen, die als Urgenitalzellen zu bezeichnen sind, zu Genitalzellen und, bei den weiblichen Tieren, auch zu Wachstumszellen (Auxocyten), die später mit den Eizellen verschmelzen. Wir betrachten hier nur die Entwicklung der weiblichen Gonade, wie sie an Material vom April leicht festzustellen ist.

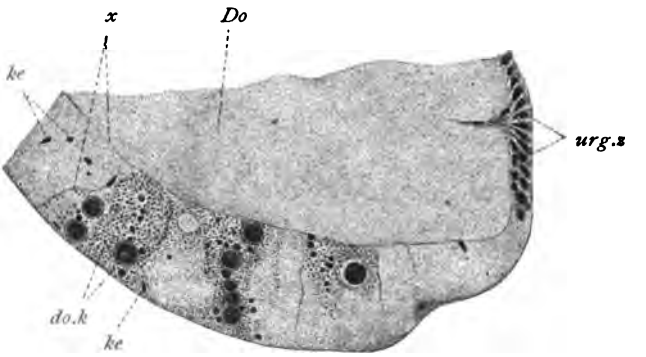

Fig. 280. *Ptychodera clavigera*, unreife Gonade.
Do Dotter im Innern, *ke* Kerne der Dotterzellen, *x* Conturen, *do.k* Dotterkörner derselben, *urg.z* Urgenitalzellen.

Dotterzellen. Die Dotterzellen sind Gebilde verschiedenen Aussehens mit äußerer sehr zarter Membran, welche den flachen kleinen Kern enthält, und innerer Dottersubstanz, die entweder in Ballen von mannigfaltiger Größe oder als feinere Granulation vorliegt. Die Zellen sind an den Gonaden mit weitem Lumen regelmäßig breit zylindrisch geformt und gleichmäßig nebeneinander gestellt, auch von gleicher Höhe. Die Dottersubstanz wird in Körnern abgelagert, die sich mit Hämatoxylin färben, an Größe mächtig zunehmen und zuletzt in eine feinere Granulation zerfallen. Dabei verlieren die großen Schollen peripher an Färbbarkeit und verfließen zuletzt. Toluoidin färbt den Dotter nicht, Eisenhämatoxylin nur die groben Ballen, nicht deren Zerfallsprodukte. Durch Osmium wird er nicht geschwärzt, stellt also kein Fett vor (Spengel). Beim Zerfall quillt er aus den Zellen hervor und erfüllt das Sacklumen. Dabei schrumpfen, wie es scheint, die älteren Zellen zusammen und die jüngeren, noch vom Dotter erfüllten, die derart seitlich Raum gewinnen, ordnen sich unregelmäßig an, so daß das Bild ein kompliziertes, im einzelnen nicht oder schwer verständliches, wird. Die ganz reife Gonade zeigt zwischen den Eiern ein körniges Gerinnsel mit wenigen dunkel färbbaren Schollen und kleine platte Kerne in dünnen unregelmäßig orientierten Membranen.

Eizellen. Die Eizellen (Fig. 281) gehen aus den lokalen Keimherden der Urgenitalzellen hervor, indem einzelne der letzteren, unter Wahrung der epithelialen Lage, mächtig heranwachsen. Sie berühren einander nicht immer direkt, vielmehr liegen zwischen ihnen Gruppen von Auxocyten (siehe unten). Ihre Form wird aus einer kubischen

zur dick keulenförmigen, wobei der distale Abschnitt den Kern umschließt. Das Sarc färbt sich zunächst intensiv mit Toluoidin, Hämatoxylin und Eisenhämatoxylin. Allmählich tritt eine Auflockerung ein und es sind dann geschwärzte Körner, Klumpen und Stränge nachweisbar, zwischen denen helle Zwischensubstanz liegt. Der große helle Kern hat ellipsoide Form und enthält außer einem großen Nucleolus, der an älteren Stadien seitlich liegt, in der hyalinen Lymphe ein nur spärliches, aber scharf hervortretendes Mitom.

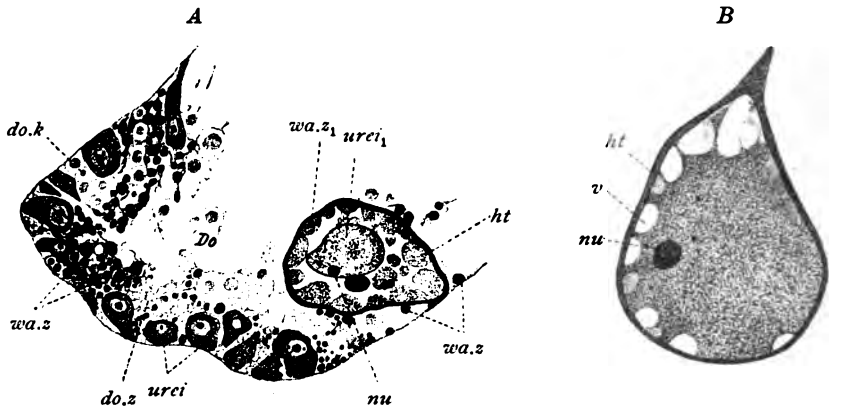

Fig. 281. *Ptychodera clavigera*, reifende Gonade (*A*) und Mutterei (*B*). *urei* Ureier, *urei*$_1$ desgl., in Verschmelzung mit Wachstumszellen (*wa.z*$_1$) begriffen, *wa.z* freie Wachtumszellen, *ht* Haut, *do.z* Reste der Dotterzellen, *do.k* Dotterballen, *v* Vakuole, *nu* Nucleolus des Ur- und Muttereies, *Do* Dotter.

Wachstumszellen (Auxocyten). Ehe die weitere Entwicklung der Eizellen verfolgt wird, seien die Auxocyten betrachtet. Diese gehen gleichfalls aus den Urgenitalzellen hervor, verlieren aber rasch die epitheliale Lage und liegen in Menge in Umgebung der Eizellen, zwischen den Dotterzellen. Sie sind kuglig geformt, vermehren sich reichlich durch direkte Teilung, sind auch dunkel gefärbt und lassen vom kleinen Kern bald nur den Nucleolus unterscheiden, der innerhalb einer dichten Granulation, die sich vom Sarc wenig unterscheidet, liegt. Das Sarc ist reich an Körnern, die sich mit Eisenhämatoxylin schwärzen.

Wachstum der Ureier. Wenn die Eizellen eine gewisse, nicht unbeträchtliche Größe erreicht haben, erscheinen sie umgeben von einem dichten Kranz von Auxocyten und beginnen mit diesem zu verschmelzen. Zugleich tritt in Umgebung des Auxocytenkranzes und des basalen Eizellendes eine homogene Masse auf, die sich mit Tuluoidin intensiv färbt und zu einer geschlossenen Kapsel (Dotterhaut) wird, in der die Eizelle sich nun abrundet und mit der sie später frei ins Gonadeninnere zu liegen kommt. Die Dotterhaut erscheint als Produkt der Auxocyten, entstehend unter dem Einflusse des Eies. Sie ist zuerst unregelmäßig begrenzt, springt zwischen die Auxocyten hie und da zipfelartig vor und variiert in der Dicke; später ist sie gleichmäßig dick und glatt nach innen und außen begrenzt. Innerhalb der Kapsel gelangt der Verschmelzungsprozeß völlig zu Ende, indem nach und nach alle Konturen der Wachstumszellen, die sich lokal mit der Eizelle ver-

binden, verwischt werden. Doch bleiben lange peripher gelegene, helle Räume zurück, die sich von den Lücken zwischen den Zellen ableiten, zuletzt aber ganz verschwinden, so daß nun die Eizellen von dichter Beschaffenheit und ellipsoider Form sind. Am Sarc sind keine Besonderheiten während der Verschmelzung zu erkennen, außer daß nach und nach eine sehr gleichmäßige Verteilung der färbbaren Körnelung eintritt. Sehr verändert hat sich der Kern. Er liegt während der Verschmelzung, die allseitig stattfindet, einseitig in der Eizelle und ist fast ganz frei von Mitom, dagegen von einer gleichmäßigen Körnelung dicht erfüllt, die sich von der Sarckörnelung wenig unterscheidet, so daß der Kern überhaupt nur schwer, meist allein am großen Nucleolus, zu erkennen ist. Bei Osmiumpräparaten erscheint sein Inhalt fast homogen. Der Nucleolus ist entweder von kompakter Beschaffenheit oder zeigt eine oder mehrere helle Vakuolen; manchmal färben sich einzelne Stellen in ihm intensiver. Die Kerne der Wachstumszellen sind bald überhaupt nicht mehr zu unterscheiden.

Ob die von der Grenzlamelle abgelöste und von einer Dotterhaut umgebene Eizelle noch wächst, konnte nicht mit Sicherheit festgestellt werden. Die Dotterhaut zeigt später bei Osmiumkonservierung ein Aussehen, als ob sie von feinen radialen Fäden durchsetzt würde; gegen das Sarc wie gegen den Dotter ist sie durch eine zarte Kontur scharf abgegrenzt. Der Dotter verschwindet während der Eibildung nach und nach. Er wird von den Eizellen in flüssigem Zustande aufgenommen. Die Körner der letzteren unterscheiden sich auch färberisch von der Dotterkörnelung.

---

35. Kurs.

Prochordaten (Chaetognathen).

Sagitta hexaptera D'Orb.

Übersicht.

Betrachtet wird der Querschnitt (Fig. 282) durch das vordere Rumpfsegment, unweit des Kopfes. Diese Region gibt besonders typische Bilder, weil hier das Epiderm höher ist als weiter rückwärts und derart ein wichtiger Charakter von *Sagitta*, die Mehrschichtigkeit des Epiderms, deutlich hervortritt. Der Querschnitt hat ungefähr die Form eines Quadrats mit abgerundeten Ecken. Die vier schwach gewölbten Flächen entsprechen dem Rücken, Bauch und beiden Seiten. Während im Innern kaum Anhaltspunkte zur Unterscheidung von dorsal und ventral gegeben sind, lassen sich beide Regionen am Epiderm leicht unterscheiden, da an der ventralen Fläche jederseits ein Nervenstamm in subepithelialer Lage vorhanden ist (sog. Schlundkonnektive). Die Konnektive stammen vom dorsal in der vorderen Kopfregion gelegenen

Gehirn und verlaufen, zunächst am Kopf-, dann am vorderen Rumpfsegment, schräg ventralwärts, bis sie sich mit dem großen, in der ventralen Mediallinie gelegenen Bauchganglion, das hinter der gewählten Schnittregion liegt, vereinigen. Das Epiderm ist von beträchtlicher Dicke, stellenweis mehrfach dicker als das unterliegende parietale Blatt. Von den Konnektiven ist es geweblich scharf, dagegen nicht durch eine Grenzlamelle, gesondert; die Konnektive, welche von flachem Querschnitt sind, liegen also subepithelial. An einzelnen Stellen sitzen dem Epiderm flache Gruppen dunkel sich färbender Zellen auf, von denen lange starre Tastborsten, in Querreihen angeordnet, zu etwa zwanzig

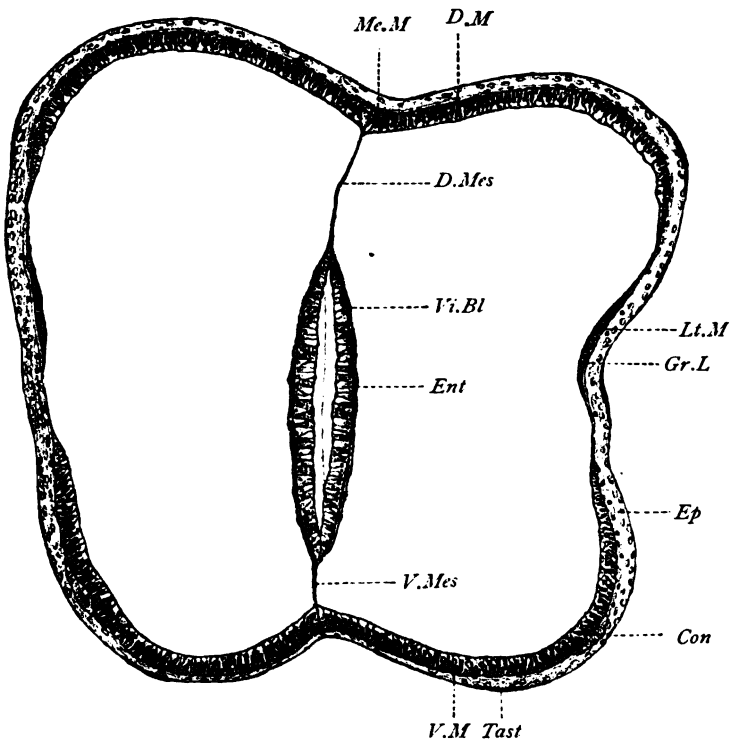

Fig. 282. *Sagitta hexaptera*, Querschnitt hinter dem Kopf.
Ep Epiderm, *Con* sog. Schlundconnectiv, *Tast* Tastorgan (die Borsten nicht erhalten), *D.*, *Lt.*, *V.M* dorsales, laterales, ventrales Längsmuskelfeld, *Me.M* medialer Längsmuskel, *Ent* Enteron, *Vi.Bl* viscerales Blatt, *D*, *V.Mes* dorsalas und ventrales Mesenterium.

von jeder Zellgruppe, entspringen. Es handelt sich um Tastorgane, deren Anordnung bei *Sagitta hexaptera* eine unregelmäßige ist.

Im Zentrum des Schnitts liegt das seitlich stark abgeplattete Enteron des Mitteldarms. Es ist der ventralen Fläche in dieser Region etwas mehr genähert, als der dorsalen, und mit beiden durch ein dünnes Mesenterium verbunden. Das Mesoderm setzt sich allein aus dem parietalen und visceralen Blatte zusammen, die in den Mesenterien ineinander übergehen. Das parietale Blatt bildet unter dem Epiderm eine dünne Grenzlamelle, die in der mittleren Seitenregion etwas verdickt ist. Die verdickte Partie geht weiter rückwärts

in das Skelet der paarigen Flosse über. Unter der Grenzlamelle liegt die Hautmuskulatur, welche vom Cölothel stammt und durchwegs quergestreift ist. Beide Charaktere sind für *Sagitta* bezeichnend; ferner auch der völlige Mangel von Bindezellen (siehe weiter unten). Nur longitudinale Muskelfasern sind vorhanden; sie bilden zwei breite dorsale und ventrale, ferner zwei schmale laterale Felder. Die Fasern sind fast überall nur einschichtig angeordnet und gleichen auf die Kante gestellten, dicken Bändern; über mehrschichtige Anordnung siehe unten. Sarc und Kerne liegen gegen die Leibeshöhle hin und bilden scheinbar ein besonderes peritoneales Endothel. Das viscerale Blatt ist außerordentlich zart und besteht, wie das parietale, aus einer Grenzlamelle und aus einem Muskelendothel; die schwer nachweisbaren Fasern sind hier von glatter Beschaffenheit. Auch an den Mesenterien finden sich glatte Muskelfasern. Sie sind am Darm zirkulär, an den Mesenterien radial angeordnet. Die Grenzlamelle der Mesenterien geht in die dermale Lamelle über.

Blutgefäße fehlen vollständig (siehe darüber beim visceralen Blatt weiteres). An geschlechtsreifen Tieren ist das vordere Rumpfcölom vom Ovarium, das hintere vom Hoden, erfüllt. Auf die Geschlechtsorgane und Ausmündungen derselben wird hier nicht eingegangen.

Epiderm.

Das Epiderm ist am dicksten an gewissen Stellen des Kopfes, nach denen Fig. 283 angefertigt ist. Dem Habitus nach stimmt es hier mit dem Vertebratenepiderm überein. Die unteren, stark abgeplatteten Zellen sitzen mit aufgefranzter Fläche der Grenzlamelle auf. Die darüber gelegenen Elemente sind zunächst voluminöse, im wesentlichen isodiametrische, dann mehr und mehr abgeplattete Zellen, deren Struktur keinerlei Abweichung von den tieferen Elementen zeigt. Alle Zellen sind durch Intercellularlücken getrennt und durch Brücken verbunden. Über die genauere Beschaffenheit der Brücken ist ebensowenig sicherer Aufschluß zu erhalten als über die der Zellen selbst. Bei allen Konservierungsmethoden erscheinen letztere durchwegs gleichartig und homogen; bemerkt sei, daß dagegen die Zellen des noch viel mächtiger entwickelten Epiderms von *Spadella* (Fig. 284) direkt Blasencharakter annehmen und auffällig an Chorda- und Pflanzenzellen erinnern. Die Kerne sind in allen Schichten erhalten und gleich beschaffen, nur gegen außen hin flacher als in den tieferen Schichten. Sie sind arm an Nucleom und schrumpfen leicht; an gut erhaltenen Kernen tritt einseitig eine schmale Furche (Fig. 285) scharf hervor, an deren Boden ein dunkler, oft doppelter Fleck, besonders deutlich bei Eisenhämatoxylinschwärzung, wahrnehmbar ist. Es bleibt fraglich, ob der Fleck in der Furche oder im Kern liegt; er repräsentiert vielleicht ein Centro-, bez. Diplosom.

Die Tastorgane (Fig. 286) bestehen aus einer einfachen Schicht schlanker Zellen, welche den flachen Boden einer Grube bilden und seitwärts, unter Verminderung des Volumens, sich zu einer gleichfalls flachen, dem Boden angedrückten, Ringfalte umbiegen. Die Falte läßt einen mittleren Spalt offen, aus welchem die dicken, quer zum Tier in einer einfachen Reihe angeordneten, langen Tastborsten hervor-

ragen. Jede Tastborste dürfte von einer Anzahl Bodenzellen, die demnach Tastzellen zu nennen sind, gebildet werden. Die Falte geht seitwärts in die äußerste Schicht des Epiderms über. In der Grube

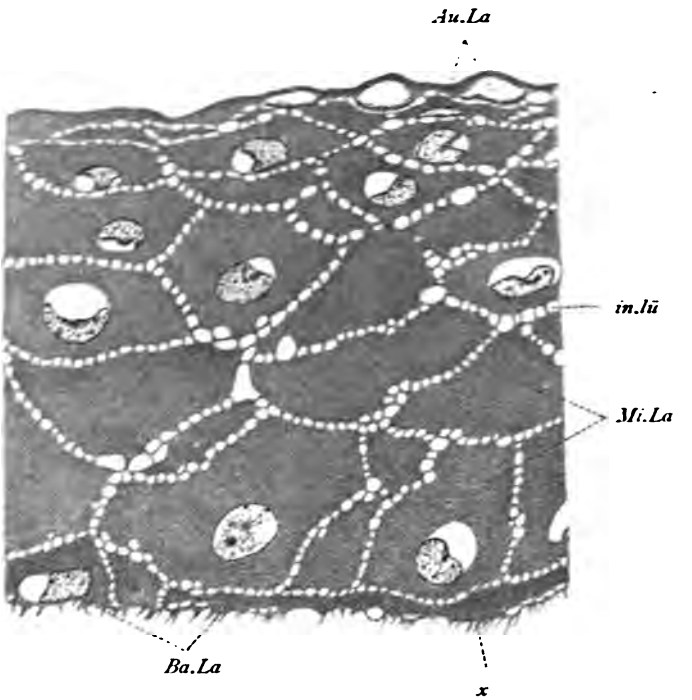

Fig. 283. ***Sagitta hexaptera*, Epiderm vom Kopf.**
Au., *Mi.*, *Ba.La* Außen-, Mittel-, Basallage, *x* basale aufgefranzte Contur der Basalzellen, *in lü* Intercellularlücken. Die Kerne zum Teil stark geschrumpft.

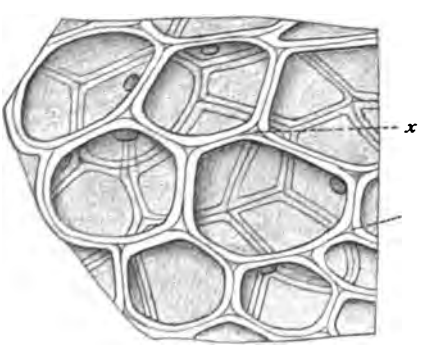

Fig. 284. Epiderm von *Spadella*.
Nach O. Hertwig.
x Intercellularlücken.

Fig. 285. ***Sagitta hexaptera*,**
Epidermkerne.

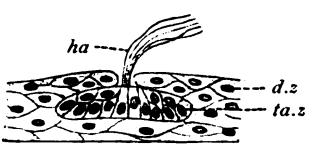

Fig. 286. Tastorgan von *Sagitta*.
Nach O. Hertwig.
ha Tasthaare, *ta.z* Zellen des Sinnesorgans, *d.z* Zellen des Epiderms.

findet man ein dichtes Gerinnsel, dessen Ursprung unbekannt ist. Die schlanken Tastzellen, die sich von den Flächenzellen des Epiderms

wesentlich unterscheiden, enthalten einen schmalen Kern, der sich intensiv färbt. Strukturen des Sarcs treten nicht hervor. An günstigen Präparaten läßt sich nachweisen, daß vom subepithelialen Nervenplexus (siehe unten) feine Nervenfasern in den Intercellularlücken zum Boden der Sinnesgrube aufsteigen. Ob diese hier frei enden oder mit den Tastzellen direkt zusammenhängen, konnte nicht ermittelt werden.

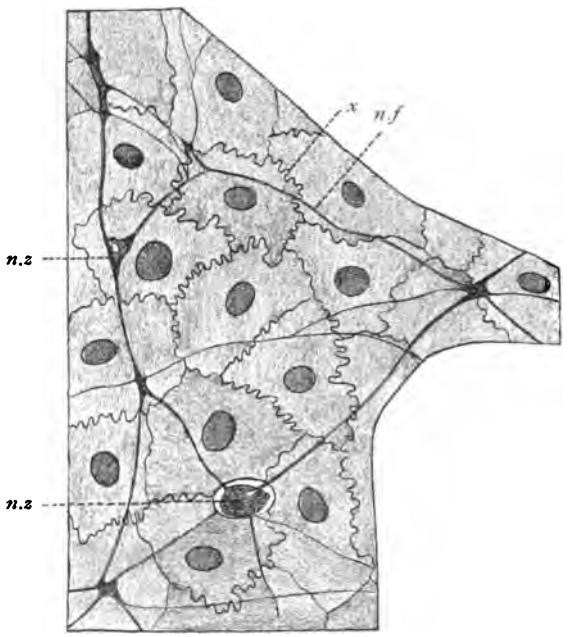

Fig. 287. Nervenplexus aus der Haut von *Sagitta*. Nach O. Hertwig.
n.f Nervenfasern, *n z* Nervenzellen, *x* Kontur der Deckzellen.

Einen Überblick über das Nervensystem erhält man am besten an Flächenpräparaten (O. Hertwig). Man sieht dann einen reich entwickelten subepithelialen Plexus (Fig. 287), der mit Nerven zusammenhängt, die vom Bauchganglion nach verschiedenen Richtungen ausstrahlen. Vereinzelt liegen im Plexus Nervenzellen; die meisten sind im Gehirn und Bauchganglion lokalisiert, von denen das letztere hier berücksichtigt sei (Fig. 288). Es befindet

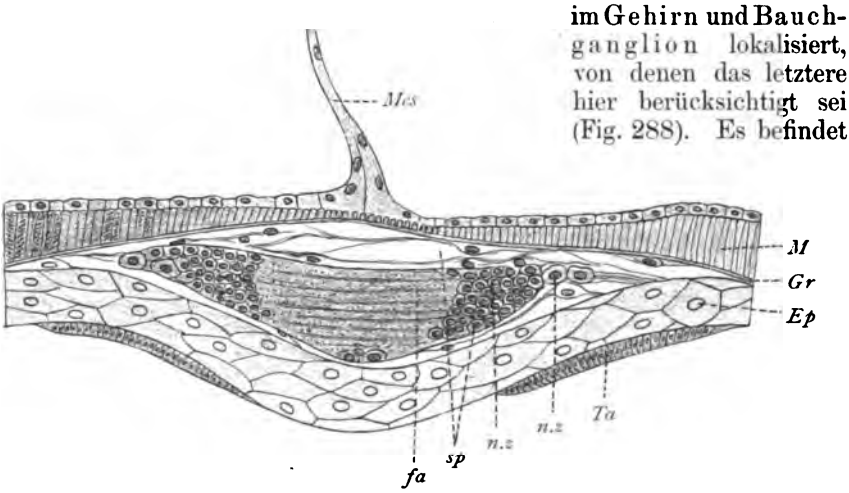

Fig. 288. Bauchganglion von *Sagitta*. Nach O. Hertwig.
n.z Nervenzellen, *fa* Fasersubstanz, *sp* Spalten in Umgebung des Ganglions, *Ep* Epiderm, *Ta* Tastorgan, *Gr* Grenzlamelle, *M* Muskulatur, *Mes* Mesenterium.

sich auch in subepithelialer Lage und besteht aus einer platten Fasermasse, einem rechts und links entwickelten Nervenzellbelag und

aus einem dünnen Lager eines eigenartigen Mantelgewebes, das auch am Gehirn vorkommt und in seiner Bedeutung problematisch bleibt. Sowohl vom Epiderm als auch von der Grenzlamelle ist das Ganglion durch einen Spalt getrennt, der nur von lockeren Zügen vom Mantelgewebe durchsetzt wird.

Enteroderm.

Das Epithel des Enterons besteht aus Nährzellen und Eiweißzellen. Die letzteren sind dicke zylindrische, von Körnern erfüllte Elemente, zwischen denen die Nährzellen meist nur als schmale Streifen, die sich distal verbreitern, erscheinen. Bei beiden Zellarten liegt der Kern gewöhnlich basal. Die Nährzellen sind mit Wimpern ausgestattet.

Füllgewebe.

Parietales Blatt. Am parietalen Blatt interessiert vor allem die Muskulatur (Fig. 289). Es läßt sich an Schnitten und besonders an

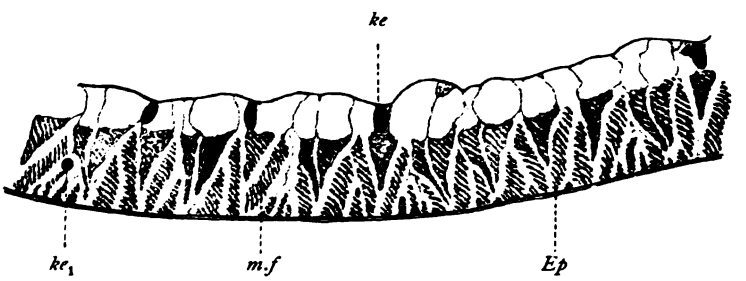

Fig. 289. *Sagitta hexaptera*, Hautschnitt.
Ep Epiderm und Grenzlamelle, *m.f* Muskelfaser, *ke* Kern einer solchen, *ke*1 Kern einer tiefliegenden Muskelfaser.

Isolations- und Flächenpräparaten mit Sicherheit feststellen, daß das peritoneale Endothel Bildner der Muskelfasern ist. Doch scheinen einzelne Muskelzellen die endotheliale Lage aufgegeben zu haben, denn man sieht einzelne Kerne in der Tiefe des parietalen Blattes, aber immer in so charakteristischer Beziehung zu Muskelfasern, daß sie als Muskelkerne zu deuten sind (siehe unten). Während im allgemeinen die Fasern dicke, auf der Kante stehende Bänder vorstellen, erscheinen sie an manchen der tief gelegenen Zellen in lockere Bündel von Fibrillengruppen aufgelöst; solche abweichend gestaltete Fasern finden sich vor allem dorsal und ventral beiderseits dicht am Ursprung der Mesenteriallamelle. Man kann diese Fasern als besondere Medialmuskeln unterscheiden.

Mit Ausnahme dieser Medialfasern sind alle übrigen regelmäßig gebaut. Sie bestehen aus schmalen schräg gestellten Fibrillenplatten, die dicht übereinander geschichtet und vielleicht mit denen benachbarter Fasern durch zarte Brücken verbunden sind. Ein Myolemm läßt sich nicht sicher nachweisen. Die Platten sind sämtlich in einer Körperhälfte gleich orientiert. Wenn man die Fasern der ven-

tralen Fläche betrachtet, steigen die Platten von der Mediallinie gegen die Seiten hin an; sie sind etwa unter 45° zur Außenkontur geneigt und diese Neigung ist im ganzen Umkreis des Tieres nachweisbar. Die Platten der unmittelbar rechts und links von den Mesenterien gelegenen Fasern sind derart zu einander in einem rechten Winkel gestellt, der sich gegen den Darm hin öffnet. Auch die Anordnung der Fasern selbst zeigt charakteristische Eigenheiten. Es ordnet sich immer eine Fasergruppe fiederartig derart an, daß die drei mittleren Fasern die volle Höhe der Faserschicht erreichen, dagegen die seitlichen Fasern nicht so weit emporragen. Die letzteren Fasern sind an den Enden getroffen, die ersteren im mittleren Bereiche. Dabei erscheint der Verlauf jeder Faser als ein leicht gekrümmter, da die mittelste Faser, welche gewöhnlich den Kern anliegend zeigt, die Grenzlamelle nicht ganz erreicht. Von einer echt fiedrigen Anordnung der Fasern, etwa wie bei den niedrigen Oligochäten, kann jedoch nicht gesprochen werden (gegen O. Hertwig), da mindestens die Enden aller Fasern die dermale Lamelle erreichen, was auch für die Fasern der weit mächtigeren Muskulatur von *Spadella* gelten dürfte.

Zwischen diesen Gruppen kommen, wie erwähnt, vereinzelt tiefliegende Fasern vor, die die fiederartige Anordnung unterbrechen. Der Kern solcher Fasern liegt etwa in halber Endothelhöhe. Es finden sich selten auch Kerne dicht an der Grenzlamelle und bei diesen fragt es sich, ob sie nicht vielleicht zu spezifischen Bindezellen gehören. Die Kerne der gewöhnlichen Fasern liegen der Leibeshöhle zugewendet. Hier trägt jede Faser einen dicken Sarcbelag, welcher den Kern umschließt. Die Querstreifung ist an Längsschnitten oder Flächenpräparaten gut zu studieren und weicht in keiner Weise von der der Chordaten ab (siehe bei Amphibien Näheres).

Die dermale Grenzlamelle ist dünn und strukturlos. An Eisenhämatoxylinpräparaten tritt sie als schwarze Linie scharf hervor. Ihre Ableitung vom parietalen Blatte ist wahrscheinlich, aber nicht sicher erwiesen.

Viscerales Blatt und Mesenterien. Beiderlei Gebilde sind gleich beschaffen. Sie zeigen eine zarte, sich mit Eisenhämatoxylin leicht schwärzende Grenzlamelle und auf dieser ein gleichfalls zartes Endothel, das regelmäßig einschichtig geordnete glatte Muskelfibrillen bildet. Über deren Verlauf siehe in Übersicht. Daß es sich wirklich um Muskelfibrillen, oder sehr zarte Muskelfasern, nicht aber um Bindefibrillen der Lamelle handelt, geht daraus hervor, daß sich die Fibrillen von der Lamelle abheben lassen, was auch an Längsschnitten gelegentlich hervortritt.

An der Ansatzstelle des dorsalen Mesenteriums am Darm ist regelmäßig eine schmale Lücke in der Lamelle anzutreffen, die wegen ihrer scharfen Begrenzung vielleicht als Blutgefäß anzusprechen ist. Ein Endothel würde fehlen.

36. Kurs.

Chordaten.

Von den drei zu den Chordaten gehörigen Unterkreisen: Tunikaten, Homomeria (Acrania) und Vertebraten seien hier nur die beiden letzteren in betracht gezogen, da die Untersuchung der Tunikaten für Praktikumszwecke nicht sonderlich geeignet ist; sie erfordert außerordentlichen Aufwand an Schnitten, wenn ein Überblick über die wichtigsten Organe erzielt werden soll. Auch erscheinen die Acranier und Wirbeltiere histologisch viel reicher differenziert und darum interessanter, so daß ihnen vor allem das Augenmerk zugewendet werden muß. Für das Verständnis der Wirbeltierorganisation ist *Amphioxus* von grundlegender Bedeutung; es wird daher hier besonders der Übersicht Gewicht zuzulegen sein, während bei den Vertebraten die Berücksichtigung der einzelnen Organsysteme überwiegt.

Homomeria (Acrania).

Amphioxus lanceolatus (YARELL).

Übersicht.

Betrachtet wird der Querschnitt (Fig. 290) durch die Kiemenregion. Er hat die Form einer aufrecht stehenden schmalen Ellipse, deren längerer Durchmesser den kürzeren um das Doppelte übertrifft. In der unteren Hälfte erscheint die Ellipse ein wenig geschwellt; dorsal findet sich eine mediale, niedrige und abgerundete Erhebung (dorsaler Flossensaum), ventral rechts und links je eine Körperfalte (laterale Flossenfalten), von denen die rechte größer ist als die linke. Die seitlichen Flächen sind leicht gerunzelt, was sich durch Schrumpfung erklärt. Dagegen entsprechen die dicht gestellten Kerben an der ventralen Fläche zwischen den Flossenfalten in vivo vorhandenen feinen Längsfalten. Bemerkt sei, daß an völlig geschlechtsreifen Weibchen sowohl die Flossen-, wie die zuletzt erwähnten Längsfalten ganz verschwinden; auch die Pterygocöls sind dann nicht nachweisbar.

Am Querschnitt sind, entsprechend der eigenartigen Ausbildung des Mesoderms, zwei Körperregionen zu unterscheiden. Als Episoma wird die dorsale Körperhälfte bezeichnet, die charakterisiert ist durch Ausbildung von Cutis, Chorda, Rückenmark (Medullarrohr), axialem Bindegewebe und Rückenmuskeln. Sie erstreckt sich, wie aus der Lage der Muskeln hervorgeht, auch ventralwärts und umgreift dabei einigermaßen das Hyposoma, das aus Enteron und Leberrohr, aus dem ektodermalen Atrialsack (Peribranchialraum), aus dem visceralen und parietalen Mesodermblatt, aus den Nierenkanälchen und den Gonaden besteht. Ob die Gewebe der ventrolateralen Flossen (Cutis und querer Flossenmuskel) dem Episom zuzurechnen sind, ist noch nicht einwandfrei erwiesen, wenn auch anzunehmen (HATSCHEK); nach MACBRIDE leiten sich die Flossen-

höhlen (Pterigocoels) von der Kopfregion ab. Epiderm und Blutgefäße sind dem Epi- und Hyposoma gemeinsam.

Außen liegt das einschichtige Epiderm, das überall die gleiche Beschaffenheit aufweist. Vom Nervensystem sind zu unterscheiden das Rückenmark und Nerven in verschiedenen Regionen. Das Rückenmark liegt im dorsalen Längsseptum, das vom axialen Bindegewebe gebildet wird, dicht über der Chorda. Es ist von abgerundet dreieckiger Form und zeigt einen kleinen inneren Hohlraum (Centralkanal), sowie die dorsale Naht, die den Kanal mit der Rückenkante verbindet und sich vom Verschluß der Medullarplatte ableitet. Vom Rückenmark entspringen in segmentaler (myomerer) Reihenfolge am dorsalen und ventralen Rande Seitennerven (Spinalnerven), von denen die dorsalen gemischter, aber vorwiegend sensorischer Natur sind und in den Myosepten zur Peripherie verlaufen, während die ventralen, rein motorischen, sich direkt nach ihrem unscheinbaren Austritt aus dem Marke zu der Muskulatur der betreffenden Segmente hinbegeben. Gemäß der Asymmetrie der Segmente (siehe unten) sind die Nervenwurzeln beider Seiten alternierend gestellt; da zugleich die dorsale und ventrale Wurzel jedes Segments um halbe Segmentlänge von einander entfernt liegen, entsprechend der starken Biegung jedes Muskelsegmentes in der Markhöhe, so kommt die dorsale Wurzel der einen Seite mit der ventralen der anderen gewöhnlich in den gleichen Querschnitt zu liegen. — Anschnitte peripherer sensibler Nerven trifft man immer in der homogenen Lage der Cutis.

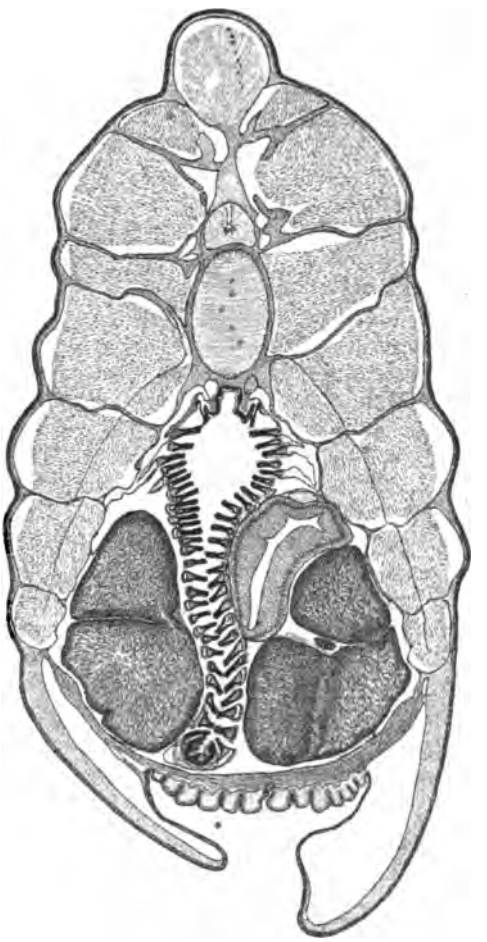

Fig. 290. *Amphioxus lanceolatus*, Kiemenregion quer.
Betreffs der Bezeichnungen vergl. Fig. 291 u. 292. Zwischen dem Kiemendarm, der durch viele schräggestellte Kiemenspalten in Haupt- und Zungenbogen zerlegt wird, und der Gonade liegt rechts das Leberrohr. Im axialen Bindegewebe (Längsseptum) liegt dicht über den Aortenwurzeln die Chorda; dann folgen das Rückenmark, Dachraum und der Flossenstrahl. An den dorsal gelegenen Myosepten fallen axial die Flügel auf. Ventral wird jeder Seitenstammmuskel durch ein Muskellängsseptum abgeteilt. Vergleiche auch den Text der Übersicht.

Der Atrialsack (Peribranchialraum) hat eine komplizierte Gestalt. Er wächst embryonal von der ventralen Seite her zwischen

Episoma und Hyposoma ein, wodurch die Leibeshöhle, deren parietales Blatt er vor sich hertreibt, eingeengt wird. Die Gonaden liegen zum großen Teil, bis auf einen schmalen Ansatzstreifen am Episoma, das Leberrohr vollständig, der Darm bis fast zur Epibranchialfurche, in ihn eingesenkt und füllen ihn fast völlig aus. Derart erscheint er äußerst reich an Umfang, aber von geringem räumlichen Inhalt. Er steht mit dem Darme durch die Kiemenspalten in Zusammenhang und mündet selbst, hinter der Kiemenregion, durch einen weiten Porus (Atrioporus) nach außen.

Gebildet wird der Atriumsack von einem wechselnd beschaffenen einschichtigen Epithel. Seine Höhenausdehnung beiderseits am Darme ist eine verschiedene, je nachdem er in Berührung mit einem Haupt- oder Zungenbogen (siehe weiter unten) steht. Im Bereiche letzterer dringt er bis zum oberen Ende der Zunge empor; im Bereiche ersterer dagegen bildet die obere Lebergrenze den Abschluß, da bis hierhin die subchordale Leibeshöhle am Bogen herabsteigt. So ergibt sich dorsal jederseits neben dem Darme eine Reihe von tiefen Nischen, welche der ganzen Breite einer primären Kiemenspalte entsprechen. Oder, um es anders auszudrücken, die dünne, vom Atrialepithel und vom visceralen Blatte gebildete Wand, welche subchordales Cölom und Atrium scheidet, steigt bei Seitenansicht des Tieres gleich den Zähnen einer Säge auf und nieder (Ligamentum denticulatum, J. Müller).

Auf die dem 27. Segment zukommenden sog. Atrio-Cölomtrichter (Ray Lankester), deren Bedeutung fraglich bleibt, kann hier nicht eingegangen werden.

Die im Zentrum des Schnittes, etwas über der Mitte, im dorsalen Längsseptum des axialen Bindegewebes, gelegene entodermale Chorda (Achsenstab) hat elliptische Querschnittsform mit aufrecht stehendem größerem Durchmesser. Sie besteht in der Hauptsache aus quergestellten Platten (Chordaplatten) von dichtem querfaserigem Gefüge. Eine sehr zarte Hülle (Chordascheide) ist schwer zu unterscheiden.

Die Rückenmuskeln haben longitudinalen Verlauf und bestehen aus einer Summe von kurzen Segmenten (Myomeren), die durch die bindigen Myosepten von einander getrennt sind. Das dorsale Längsseptum trennt die Muskeln beider Körperseiten. Die Segmente beider Seiten sind alternierend gestellt (charakteristische Asymmetrie des *Amphioxus*). Es wird dadurch auch die asymmetrische Anordnung der Myosepten, sowie der Nerven (siehe oben), bedingt. Jedes Muskelsegment hat von der Seite gesehen einen winklig gekrümmten Verlauf. Es besteht aus einer kleinen oberen Hälfte, die von oben hinten schräg nach unten vorn absteigt und vom Flossensaum bis in Rückenmarkshöhe reicht. Die untere viel größere Hälfte verläuft gerade entgegengesetzt von vorn oben nach hinten unten bis zum ventralen Muskelrande. Sowohl die obere wie die untere Hälfte stehen etwa unter 45° zur Vertikalebene geneigt; da die Segmente ziemlich kurz sind, erklärt sich daraus, daß auf einem Querschnitte des Tieres 6 Segmente getroffen sein können. Und zwar ist das unterste Segment, das die Figur zeigt, das vorderste; es sei mit 1 bezeichnet. Darüber folgt 2, 3, 4, 5 und 6; darüber wieder 5. Vom 6. ist auf dem betreffenden Schnitte die Umbiegungsstelle getroffen. Je nachdem diese bald weiter vorn, bald weiter hinten angeschnitten ist, erscheint das in Markhöhe gelegene

Segment bald niedrig, bald besonders hoch, während die übrigen Segmentanschnitte gleichmäßiger im Umfang sind.

Zum Verständnis des episomatischen Gefüges sind folgende entwicklungsgeschichtliche Befunde heranzuziehen. Jedes Muskelsegment entsteht als Teil beiderseitiger, alternierender Ausstülpungen des Urdarmes (Urdarmdivertikel oder Ursegmente), in denen die gesamten

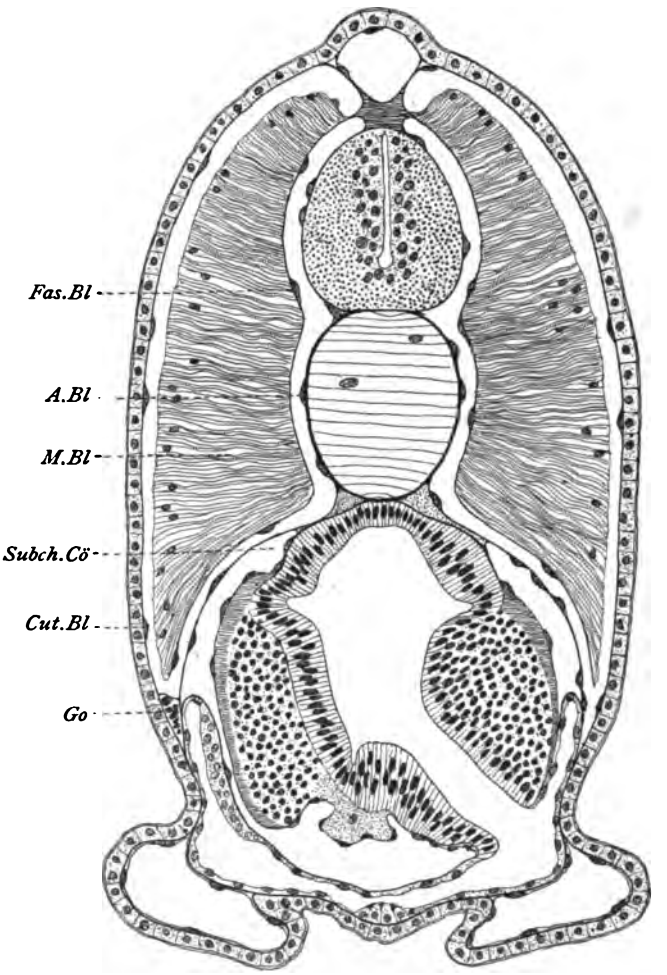

Fig. 291. *Amphioxus lanceolatus*, jung, mit angelegtem Atrium, das durch eine Kiemenspalte mit dem Enteron zusammenhängt. Nach Boveri.
A., *Fas.*, *M.*, *Cut.Bl* axiales, fasciales, Muskel-, Cutisblatt der Ursegmente, *Subch.Cö* subchordales Cölom, *Go* Gonadenanlage. Seitenflossenhöhlen angelegt.

mesodermalen Elemente des Schnittes, mit Ausnahme der vielleicht aus der Kopfregion stammenden (Mesoderm der paarigen Flossen), angelegt sind. Die Ursegmentplatten gliedern sich zunächst in eine dorsale, episomatische Falte (Urwirbel) und in eine ventrale, hyposomatische Region (Seitenplatten) (über letztere siehe weiter unten). Der Ur-

wirbel besteht aus einem inneren Muskelblatte, welches das Muskelsegment liefert, und aus einem äußeren Cutisblatte, das die unsegmentierte Cutis bildet. Zwischen beiden liegt das Myocöl, das sich während des ganzen Lebens als schmaler Raum offen erhält und außen von dem Endothel der Cutis, innen direkt von den Muskelzellen begrenzt wird. Die Muskelzellen sind am ausgewachsenen Tiere nicht mehr gesondert, vielmehr besteht das ganze Segment aus gleichmäßig geordneten, längslaufenden, quergestreiften Fibrillenplatten, zwischen denen vereinzelt Kerne liegen. — Vom unteren, axialen Rande der Urwirbel wächst embryonal eine Falte an der inneren Segmentseite empor (Fig. 291, axiales Divertikel), die aus 2 dauernd gesonderten Blättern besteht und einen schmalen Hohlraum (Sklerocöl) umschließt, der ventral mit dem Myocöl zusammenhängt. Das innere, axiale Blatt legt sich der Chorda an und liefert mit dem der Gegenseite gemeinsam das axiale Bindegewebe, von welchem die Myosepten auswachsen. Das äußere, zartere Blatt legt sich an die Innenseite des Muskels und wird zu dessen Fascie (fasciales Blatt).

Durch das Bindegewebe wird der Zusammenhalt des Episoma bewirkt. Das axiale und dermale Bindegewebe bilden, mitsamt den Myosepten, ein Fachwerk, das die Segmente des paarigen Rückenmuskels umschließt. Zum axialen Bindegewebe sind folgende Bildungen zu rechnen. Zunächst das dorsale Längsseptum, welches durch das ganze Tier hindurch läuft und das Episoma in zwei Hälften gliedert. Es enthält im unteren Bereiche die Chorda eingelagert und bildet in deren unmittelbarer Umgebung eine kräftige Lage, die sich als perichordale Lage vom übrigen Gewebe ziemlich scharf abhebt. Über der Chorda liegt im Septum das Rückenmark, um welches eine schwächere perimedullare Lage gebildet wird; darauf folgt der sog. Dachraum und zuletzt ein als Interspatium zu bezeichnender Abschnitt, der dorsal, über den Enden der ansetzenden Myosepten, in den weichen Flossenstrahl ausläuft. Ferner gehören zum axialen Gewebe die Myosepten, die mit der Cutis sich verbinden. Unter der Chorda entspringen rechts und links schräg absteigende dünne longitudinale Lamellen (sog. untere Bögen, auch perihyposomale Lamellen zu nennen), welche die innere ventrale Fläche des Rückenmuskels begleiten und an dessen Ende mit der Cutis zusammenhängen. Eine sehr dünne Lamelle entspringt jederseits seitlich am Chordabereiche und verläuft innerhalb der Muskeln, bis an deren ventrales Ende (Muskellängsseptum). Über die eigenartigen Verhältnisse an den Flossenfalten und Gonaden siehe in den betreffenden Kapiteln.

Ein besonderes, zartes episomatisches Bindegewebsblatt (Muskelfascie) liegt an der Innenfläche des Muskels, von dem axialen Blatte durch einen schmalen Hohlraum (Sklerocöl) getrennt. Die Fascie wird von den Myosepten aus im dorsalen Körperbereiche durch derbe flügelartige Wucherungen verstärkt. Man findet auf dem Querschnitte Teile davon abgeschnitten, deren genauere Lagebeziehungen hier nicht berücksichtigt werden können.

Das Hyposoma zeigt komplizierten Bau, bedingt durch die bereits erwähnte Entwicklung einer ektodermalen Einstülpung (Fig. 292), des Atriumsackes, dessen Lumen als Atrium oder Peribranchialraum bezeichnet wird. Die Leibeshöhle ist nur schwach entwickelt.

In der Mitte des Hyposoma liegt das seitlich stark abgeplattete Enteron des Kiemendarms, dessen rechte und linke Wände von den Kiemenspalten, die in das Atrium einmünden, durchbrochen werden. Die Kiemenspalten stehen nicht senkrecht, sondern sind von vorn oben gegen hinten unten derart stark geneigt, daß auf dem Tierquerschnitt fast reine Querschnitte der Kiemenbogen, der zwischen den Spalten

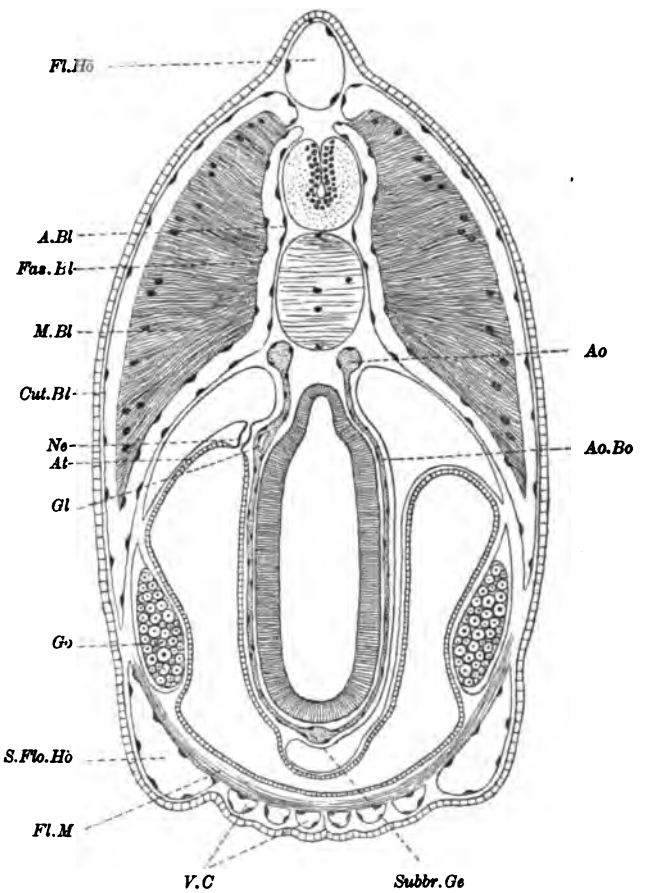

Fig. 292. *Amphioxus lanceolatus*, schematischer Querschnitt der Kiemenregion, rechts ein Haupt-, links ein Zungenbogen am Darm dargestellt, nach Boveri.

Fl.Hö unpaare Flossenhöhle, *A., Fas., M., Cut.Bl* axiales, fasciales, Muskel-, Cutisblatt der Ursegmente, *Ne* Nierenkanal, verbindet das subchordale Cölom mit dem Atrium (*At*), *Ao* Aortenwurzel, *Ao.Bo* Aortenbogen, begleitet vom Branchiocöl im Hauptbogen, *Subbr.Ge* Subbranchialgefäß, begleitet vom Endostylcölom, *Gl* Glomerulus an der Niere, *Go* Gonade, *Fl.M* querer Flossenmuskel, *S.Fl.Hö* Seitenflossenhöhle, *V.C* ventrale Cölomkanäle.

erhaltenen Darmstreifen, vorliegen. Jeder Kiemenbogen bildet einen platten, abgestumpften Keil, der mit schmaler Innenfläche an das Darmlumen, mit breiten Seitenflächen an die Kiemenspalten, mit etwas die Innenfläche an Breite übertreffender Außenfläche an das Atrium grenzt. Dorsal und ventral ist das Enteroderm nicht unter-

brochen und rinnenartig ausgetieft; es bildet dorsal die Epibranchial-, ventral die Hypobranchialfurche.

Durch die Ausbildung der Kiemenspalten wird der Darm in segmentale Abschnitte (Branchiomeren) gegliedert, deren Anzahl weit beträchtlicher ist als die der Muskelsegmente. Branchiomerie und Myomerie entsprechen sich nur bei der embryonalen Anlage der ersten seitlichen Darmausstülpungen, die zu den Kiementaschen, den späteren Kiemenspalten werden; bald verwischt sich die Übereinstimmung. Indessen ist die Anordnung der Kiemenspalten eine gleich asymmetrische wie die der Muskelsegmente. Die Spalten sind embryonal zunächst breite Darmwandlücken (primäre Spalten), die aber später dadurch, daß von der dorsalen bogigen Begrenzung (dorsale Arkaden) der Lücke eine Zunge herabwächst und schließlich die ventrale Begrenzung (ventrale Arkaden) erreicht, in zwei schmale sekundäre Spalten zerlegt werden. Die primären Kiemenbogen sind als Hauptbogen von den sekundären oder Zungenbogen zu unterscheiden.

Rechtsseitig neben dem Kiemendarme liegt das voluminöse Leberrohr, zwischen Darm und Gonaden eingeklemmt. Es wird von beiden hyposomatischen Mesodermblättern, die das sehr enge Lebercölom umschließen, und außerdem allseitig vom Epithel des Atriums umgeben, erscheint daher, ebenso wie die Gonaden, in das Atrium eingesenkt.

Die Leibeshöhle (Cölom) leitet sich ab vom Hohlraum der Seitenplatten (siehe oben), dem hyposomatischen Teile der Ursegmente. Die bei der Anlage auch an den Seitenplatten ausgeprägte metamere Gliederung verwischt sich fast vollkommen, so daß am ausgebildeten Tiere jederseits vom Darm ein zusammenhängender Cölomraum vorhanden ist. Nur im 28. Segment erhalten sich Dissepimente (BURCHARDT); an jungen Tieren sind noch weitere Dissepimente, aber bereits stark rudimentär, nachweisbar. Infolge der Ausbildung des Atriums gliedert sich das Cölom in verschiedene Abschnitte. Es finden sich zwei enge schmale Hohlräume, rechts und links vom dorsalen Darmabschnitt, die neben der Epibranchialfurche beginnen und sich schräg nach unten, am Episom entlang, bis zur oberen Lebergrenze herabziehen (subchordales Cölom). Ferner liegt ein flacher Leibeshöhlenraum unter der Hypobranchialrinne. Da man die Hypobranchialrinne mitsamt dem auflagernden Atrialepithel und den von beiden Epithelien eingeschlossenen mesodermalen Gebilden als Endostyl bezeichnet, so heißt das zugehörige Cölom Endostylcölom. Dieses ist mit dem subchordalen Cölom durch schmale Kanäle verbunden. die in den Kiemenbogen verlaufen und insgesamt das Branchialcölom vorstellen. Nur die Hauptbogen enthalten einen Cölomkanal. Dieser tritt in der Höhe des oberen Leberrandes, noch bevor er in das suchordale Cölom einmündet, mit dem Lebercölom (siehe oben) durch Querkanäle in Verbindung.

Die äußere Cölomwand (parietales Blatt) liegt der perihyposomalen Lamelle des Episoms dicht an, und ist im allgemeinen zart, nur neben der Epibranchialfurche kräftiger entwickelt. Die Grenze gegen die innere Cölomwand (viscerales Blatt) ist nicht scharf markiert, da der Darm mittelst der Epibranchialfurche bis zum axialen Bindegewebe emporreicht und demnach kein Mesenterium entwickelt ist. Als Grenze ist die Lage der Nierenkanälchen zu betrachten, derart daß die

Kanälchen noch zum parietalen Blatte zu rechnen sind. Das viscerale Blatt ist an der Leber gleich dem parietalen beschaffen, in den Kiemenbogen und im Endostyl aber verdickt und enthält hier die elastischen Kiemenstäbe, zur Stütze des Kiemendarmes, eingelagert. Die Stäbe sind durch Brücken (Synaptikeln) miteinander verbunden. Genaueres über das Kiemenskelet siehe im spez. Kapitel.

Die Nierenkanäle sind sehr unscheinbare Organe, die seitwärts am Darm neben den dorsalen Arkaden, und zwar entsprechend jedem Zungenbogen, im parietalen Blatte liegen. Sie verbinden das subchordale Cölom mit den erwähnten Atriumnischen, an deren höchstem Punkte. Ihre Anordnung ist eine branchiomere; auf jede Kiemenspalte entfällt ein Kanälchen. Dieses mündet mit einfacher Öffnung (Nierenporus) in eine Atriumnische, mit mehreren (Nephrostomen) in das subchordale Cölom. Genaueres über die Nephrostomen siehe in der spez. Beschreibung.

Von den Blutgefäßen fallen vor allem in die Augen die Aortenwurzeln rechts und links von der Epibranchialfurche, die an der Übergangsstelle des axialen in das parietale Bindegewebe gelegen sind. Sie vereinigen sich an der Grenze von Kiemen- und Mitteldarmregion zur unpaaren Aorta. Ferner sieht man an der oberen Seite der Leber das Pfortadergeflecht und an der medialen Seite der Gonaden die longitudinal verlaufenden Genital- oder Lateralvenen. Als Truncus aortae (zuführende Kiemenarterie) ist das im Endostylcölom gelegene Subbranchialgefäß aufzufassen, dessen Seitenzweige, die in die Kiemenbogen eintretenden Aortenbogen, an der Ursprungsstelle zu kontraktilen Bulbilli geschwellt sind. Ein Herz fehlt vollständig. Näheres über die Gefäße, vor allem über die Zusammenhänge, siehe im spez. Kapitel.

Die Gonaden sind große, abgerundet würfelförmige Organe, die den ventralen Enden der Rückenmuskeln medialwärts anliegen und in das Atrium bruchsackartig vorgestülpt sind. Sie liegen innerhalb eines Cölarraumes (Gonocöl) von dem allerdings fast nur die beiden begrenzenden Endothelien nachweisbar sind, während das Lumen beim Wachstum der Gonade, außer an der lateralen Fläche, verwischt wird. Dieser Cölarraum leitet sich entwicklungsgeschichtlich vom Sklerocöl ab, mit dem er aber später keine Verbindung mehr aufweist.

---

37. Kurs.

Epiderm.

Das einschichtige Epiderm besteht so gut wie ausschließlich aus einer einzigen Zellart, den Deckzellen (Fig. 293), zwischen denen nur vereinzelt Sinneszellen vorkommen. Die Deckzellen sind bei guter Erhaltung von gleichmäßig zylindrischer Gestalt, schrumpfen aber leicht und zwar vor allem nahe der Endfläche und dicht über der Basis, so daß sich dann ein Zellhals und ein Zellsockel abheben. Der

Kern liegt im basalen Drittel; er ist von runder Gestalt, gelegentlich an der distalen Fläche eingebuchtet und enthält neben reichlichem Nucleom einen kleinen Nucleolus. Das Sarc ist distal gleichmäßig längsfädig struiert (sog. gestrichelter Grenzsaum) und trägt eine sehr zarte, mit Hämatoxylin sich färbende Cuticula (WOLFF). Es ist dies der einzige Teil einer echten Cuticula unter den Euchordaten. Unter dem Niveau der Cuticula finden sich Schlußleisten. Der Sockel ist von dichter Beschaffenheit und färbt sich stark mit Hämatoxylin (sog. Basalmembran, JOSEPH). Im übrigen Zellbereiche unterscheidet man eine feine Membran und innerhalb derselben ein weiches körniges Sarc, das außer dem Kern einen Zentralkörper (JOSEPH), oft innerhalb einer sphärenartigen Verdichtung und direkt dem Kern aufgelagert, enthält. Nach JOSEPH kommen neben körnigen

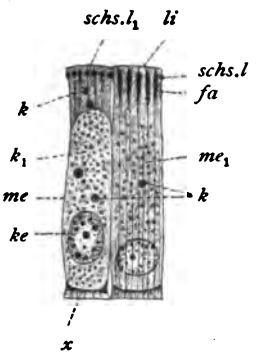

Fig. 293. *Amphioxus lanceolatus*, Deckzellen.
ke Kern, *x* dunkler Grenzsaum des Sockels, *k* Körner fraglicher Bedeutung, k_1 schleimige Granulation, *me* Membran, me_1 Membran flächenhaft, *fa* Fäden, distal verdickt, *li* Limitans, *schs.l* Schlußleiste, *schs.l*^{1} desgl. flächenhaft (der Beziehungsstrich reicht nicht ganz bis zu der deutlich körnigen Leiste hin).

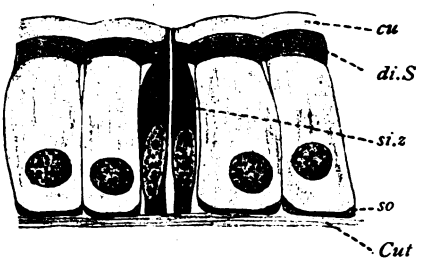

Fig. 294. Sinneszellen von *Amphioxus*. Nach einem Präparat des Herrn Dr. JOSEPH.
si.z Sinneszellen, *cu* Cuticula, *di.S* distaler Saum der Deckzellen, *so* Sockel derselben, *Cut* Cutis.

Einlagerungen auch stäbchenförmige Krystalloide vor, die wohl Eiweißkrystalle sind und meist durch die Reagentien gelöst werden.

Die Sinneszellen (Tastzellen wurden vom MERKEL und LANGERHANS als schmale Zellen mit distalem starren Sinneshaar (Fig. 294) beschrieben, später aber von den meisten Forschern in Abrede gestellt und als geschrumpfte Deckzellen gedeutet. DOGIEL wies sie neuerdings überzeugend nach, indem er mit der Golgimethode den zentripetalen Nervenfortsatz entdeckte, der die obere Cutisschicht durchsetzt und in einen Cutisnerven eintritt (siehe Nervensystem). Die Tastzellen finden sich vereinzelt allenthalben, häufiger im vorderen Körperbereich, doch auch in der Schwanzregion, wo sie seltsamer Weise immer gepaart stehen (MERKEL). — Über Nerven im Epithel siehe bei Nervensystem.

Epithel des Atriums.

Das Epithel des Atriums zeigt nicht allein ein verschiedenes Verhalten gegenüber dem Epiderm, sondern ist auch an verschiedenen Punkten ungleichartig beschaffen. Soweit es zum Darm in Beziehung steht (inneres Atriumepithel), wechselt sein Aussehen von Stelle zu Stelle; am Episoma und im Umkreis der Leber dagegen (äußeres Atriumepithel) ist es bis auf wenige Stellen (siehe unten) als gleich-

artiges Plattenepithel entwickelt. Es enthält hier eigentümlich geformte, platte Kerne (Fig. 295), sowie im unteren Gonadenbereich und über dem queren Flossenmuskel gelbbraune Pigmentkörner. Die Kerne gleichen denen des Atrialepithels bei den Salpen (BALLOWITZ). Sie sind polymorph gestaltet, vor allem einseitig, gegen die Zellmitte hin tief eingebuchtet; nicht selten ergibt sich derart die Form einer Sichel oder die eines Ringes mit einseitig dünnem Walle. In der Ausbuchtung liegt ein Diplosom, das sich mit Eisenhämatoxylin schwärzt und in dessen Umgebung das Sarc sphärenartig verdichtet erscheint. Wo die Zellen weniger stark abgeplattet sind, sind auch die Kerne von regelmäßigeren Umrissen.

In dies platte Epithel sind im Bereich des queren Flossenmuskels schmale längs verlaufende Drüsenwülste eingelagert, die sich genau so verhalten wie das innere Epithel an den Zungen.

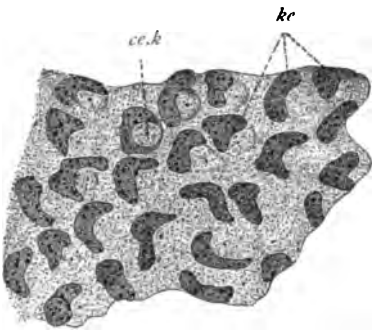

Fig. 295. *Amphioxus lanceolatus*, Epithel der äußeren Atriumwand.
ke Kerne, *ce.k* Centralkörner, innerhalb von Sphären.

Das innere Epithel hat am Endostyl den Charakter des Außenepithels; an jedem Kiemenbogen lassen sich jedoch zwei Regionen unterscheiden, nämlich ein hoher Drüsenstreifen, der dem Atrium zugewendet ist, und jederseits daran anschließend ein gefalteter Pigmentstreifen, der an das entodermale Geißelepithel anstößt und der Kiemenspalte angehört. Die Pigmentstreifen zeigen flache distal stark pigmentierte Zellen. An den Drüsenstreifen finden sich zwei Zellarten; erstens dicke zylindrische Zellen, deren runder Kern basal liegt und die wegen körniger Beschaffenheit des Sarcs als Drüsenzellen zu deuten sind; ferner schmale Deckzellen, die zwischen die Drüsenzellen eingeklemmt sind, sich aber distal über sie ausbreiten und hier gelegentlich Pigmentkörner enthalten. Ihr Kern ist seitlich stark abgeplattet und liegt distal unter der Endausbreitung. Dem färberischen Verhalten nach (Toluoidinfärbung) erweisen sich die Drüsenzellen an den Hauptbogen abweichend von denen an den Zungen (JOSEPH). Intra vitam färben sich die Drüsenstreifen der Zungen mit Carmin und Bismarckbraun und stimmen in dieser Hinsicht, wie auch in Hinsicht auf die Toluoidinfärbung, überein mit den ventralen längs verlaufenden Drüsenwülsten des Außenepithels (WEISS), während dagegen die Streifen der Hauptbogen intra vitam Farbstoffe nicht annehmen.

Rückenmark.

Das Rückenmark (Fig. 296) hat auf dem Querschnitt im großen Ganzen die Form eines gleichschenkligen Dreiecks, dessen Basis der Chorda zugewendet ist. Die Ecken des Dreiecks, vor allem die obere, sind abgerundet; ferner ist die basale Fläche leicht konkav eingebuchtet, die seitlichen sind dagegen leicht konvex vorgewölbt. In der medialen

Längsebene, etwa in $^2/_5$ der Markhöhe von der Basis angerechnet, liegt der enge Zentralkanal, der offene Rest des bei der Abfaltung vom Ektoderm entstehenden inneren Hohlraums. Über ihm, bis zur dorsalen Markgrenze reichend, findet sich eine Nahtlinie (Raphe), welche bei der Einengung des Hohlraumes zustande kommt. In dieser Nahtlinie sind hie und da offene Lücken, Reste der Höhlung, erhalten. An den Seiten des Zentralkanals und der Nahtlinie liegt die sog. graue Substanz, welche von den Zellkörpern der Nerven- und Stützzellen

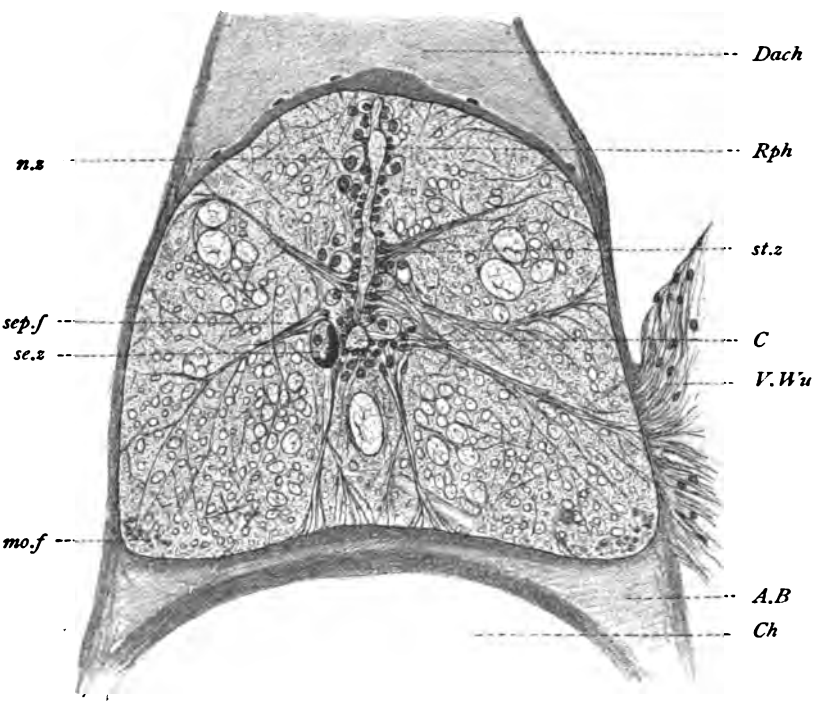

Fig. 296. ***Amphioxus lanceolatus*, Rückenmark quer.**
C Centralkanal, *Rph* Raphe, *st.z* Stützzellen, *sep.f* Septalfasern, *n.z* Nervenzellen, *se.z* Sehzelle, *mo.f* motorische Fasern, *V.Wu* ventrale Wurzel, *Ch* Chorda, *A.B* axiales Bindegewebe, *Dach* Dachraum.

(Ependymzellen) gebildet wird. Sie stellt nur einen schmalen Streifen dar; auswärts davon findet sich die viel mächtigere sog. weiße Substanz, welche die Fortsätze der Nervenzellen und Stützzellen enthält. Die Verteilung der genannten Elemente ist im einzelnen folgende. Der Zentralkanal und die Raphe werden eingesäumt von den distalen kernhaltigen Enden (Endkegeln) der Stützzellen, zwischen welche sich, unterhalb der Endkegel, Nervenzellen mittlerer Größe einschieben. Die Endkegel setzen sich in Stützfasern fort, die sich zu Bündeln sammeln. Die Bündel sind in der Längsrichtung des Markes bandartig abgeflacht (Stützsepten, Fig. 297) und verlaufen gestreckt zur ventralen und lateralen Bindegewebsscheide. Ein Teil der Stützzellen längs der Raphe ist als Gliazellen ausgebildet, die Fortsätze (Gliafasern) nach verschiedenen Richtungen, auch durch die Raphe hin-

durch, abgeben. Diese Fasern verlaufen nicht gestreckt, sondern bogenförmig gekrümmt, und sind zarter als die Ependymfasern (Geflechtsfasern, E. MÜLLER). Unter den Nervenzellen fällt an manchen Schnitten eine einzelne von enormer Größe (Kolossalzelle) auf, die direkt in die Raphe eingebettet ist. Solcher Kolossalzellen gibt es im ganzen Rückenmark nur wenige (ROHDE), die sich hintereinander in weiten Abständen verteilen. Während die übrigen Nervenzellen vorwiegend unipolar sind, zeigen die Kolossalzellen bis zu acht dicken Fortsätzen; der Hauptfortsatz ist leicht in seinem Verlaufe zu verfolgen. Er zieht in einer Halbkreislinie an der Grenze der grauen und weißen Substanz entlang, entweder von rechts oder von links kommend, ventral um den Zentralkanal herum, bis zur entgegengesetzten Markseite, wo er in eine der längsverlaufenden kolossalen Nervenfasern umbiegt.

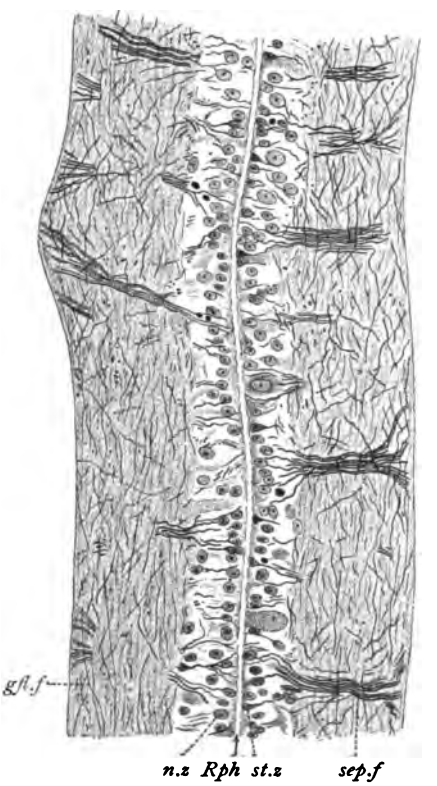

Fig. 297. *Amphioxus lanceolatus*, Längsschnitt des Rückenmarks, nach E. MÜLLER.
Rph Raphe, *st.z* Stützzelle, *n.z* Nervenzelle, *sep.f* Septalfasern, *gfl f* Geflechtsfasern (Gliafasern).

Die weiße Substanz zeigt verschieden dicke Querschnitte von Nervenfasern, die sich von den Zellen der grauen Substanz verschiedener Regionen ableiten. Neben vielen sehr zarten Fasern finden sich wenige kolossale in bestimmter Verteilung. Eine besonders große Faser, die sich von der vordersten Kolossalzelle ableitet, liegt zwischen den ventralen Stützsepten; ferner eine Gruppe von Fasern verschiedenen Durchmessers seitwärts zwischen den unteren und mittleren lateralen Septen. Übergänge in der Dicke zwischen den feinen und kolossalen Fasern sind vorhanden und besonders ventrolateral, zwischen den ventralen und unteren lateralen Septen zu finden. Ferner fällt jederseits im Winkel der ventralen und lateralen Flächen eine Gruppe motorischer Fasern auf, die weniger durch Dicke als durch ihre Affinität zu Farbstoffen vor allem zum Eisenhämatoxylin, sich auszeichnen. Sie sind in die ventralen motorischen Wurzeln zu verfolgen.

Nervengewebe. In der grauen Substanz finden sich verschiedene Formen von Nervenzellen, unter denen sich vor allem vier Arten unterscheiden lassen: sensible Zellen, Sehzellen, kolossale Schaltzellen und Zellen mittlerer und geringerer Größe mit hellem, körnchenfreiem Sarc, die motorische Zellen repräsentieren. Als fünfte, nicht nervöse, aber zu den Sehzellen in innigster Lagebeziehung

LIBRARY OF THE UNIVERSITY OF CALIFORNIA

stehende Zellart kommen noch hinzu Pigmentzellen. Die sensiblen Zellen entsprechen nach RETZIUS den Spinalganglienzellen der Vertebraten. Sie liegen im dorsalen Bereiche des Markes neben der Raphe, sind von mittlerer Größe, bipolar und besitzen ein färbbares Sarc, in welchem man sehr kleine Körnchen und zarte Fibrillen undeutlich erkennen kann. Der runde Kern ist reich an gleichmäßig verstreutem Nucleom; ein Nucleolus ist schwer zu unterscheiden. Neben dem Kern, der hier sich leicht einbuchtet, liegt ein Centrosom, umgeben von einer undeutlich entwickelten Sphäre (HEYMANS & VAN DER STRICHT). Die Beurteilung der Fortsätze dieser Zellen (Fig. 298) ist zum Teil unsicher. Ein Fortsatz durchsetzt die Raphe und zweigt sich in der weißen Substanz der anderen Seite auf. Entgegengesetzt entspringt ein anderer Fortsatz, der sich in der weißen Substanz der gleichen Seite gabelt. Ein Ast geht durch eine benachbarte dorsale Wurzel peripheriewärts und ist als rezeptorischer Axon zu deuten; der andere löst sich unter vielfacher Verästelung auf und dürfte wohl den sensiblen Axon vorstellen. Der zuerst erwähnte Fortsatz wäre dann als Dendrit aufzufassen (?).

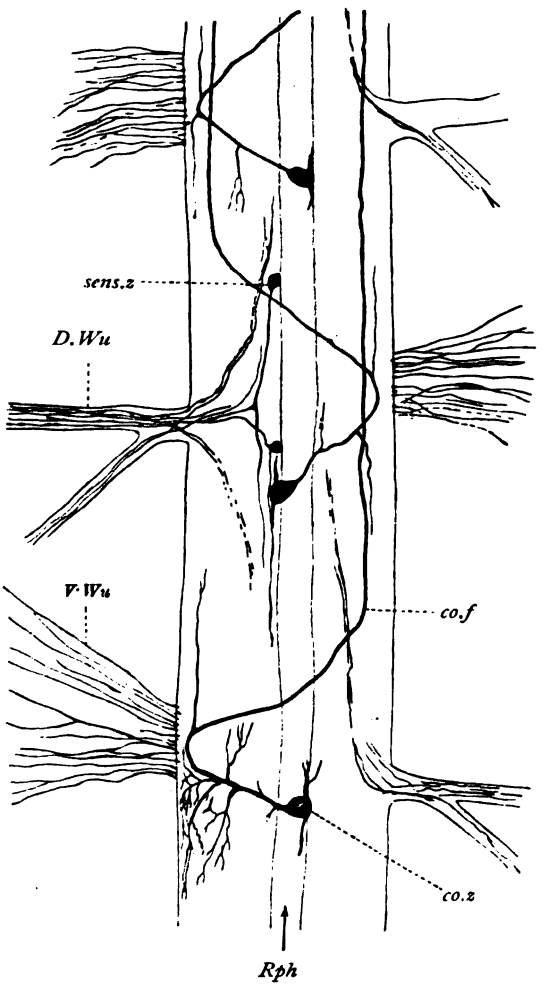

Fig. 298. *Amphioxus lanceolatus*, Rückenmark nach GOLGI behandelt, nach G. RETZIUS.
D., V.Wu dorsale, ventrale Nervenwurzel, *sens.z* sensible Zelle, *co.z* kolossale Schaltzelle, *co.f* Axon derselben, *Rph* Raphe.

Die Sehzellen liegen in gewissen Abständen einzeln oder zu zweit jederseits neben dem Zentralkanal. Sie sind (Fig. 299 und 300) von gedrungener Gestalt, gleichen kurzen dicken Kegeln, die mit der konvexen medial fast spitz vorspringenden Endfläche sich in die Pigmentzellen einsenken. Am anderen Ende ziehen sie sich in eine Nervenfaser aus, deren Verlauf unbekannt ist. Der ovale helle Kern liegt an der Abgangsstelle der Nervenfaser; an der Grenzfläche zur Pigmentzelle zeigt das Sarc einen dunklen radial gestrichelten Saum,

der aus stiftartigen leicht verdickten Enden von sehr feinen Neurofibrillen besteht, die im Kegel zur Nervenfaser, am Kerne vorbei, verlaufen (Hesse).

Die Pigmentzellen gleichen niedrigen einseitig gewölbten Scheiben, welche das perzipierende Ende der Sehzellen einhüllen. Ihr Sarc ist völlig erfüllt von braunen Pigmentkörnern, die auch den Kern verdecken.

Die in der Raphe gelegenen Kolossalzellen sind multipolar; über den Verlauf des Axons wurde schon berichtet, die starken Dendriten lösen sich rasch auf. Das Sarc ist hell und enthält Körnchen nur in Umgebung des Kernes. Der große Kern ist wenig reich an Nucleom und zeigt einen deutlichen Nucleolus. Die Axone verlassen das Rückenmark nicht (Schaltzellen), sondern durchziehen dasselbe, entweder nach vorn oder nach hinten, in sehr beträchtlicher Ausdehnung, die Kolossalfasern der weißen Substanz bildend. Die ventrale unpaare Faser sowie die zwei oberen Gruppen von Kolossalfasern entstammen besonders großen Zellen der vorderen Körperregion. Die ventrolateral gelegenen schwächeren Fasern stammen von im Schwanzteil gelegenen Zellen. Alle zeigen bei guter Erhaltung am Längsschnitt deutlich zarte Neurofibrillen in loser Anordnung, die durch Schrumpfung der hellen Perifibrillärsubstanz auf den Querschnitten meist zu einem unregelmäßigen Maschenwerk zusammengebacken erscheinen.

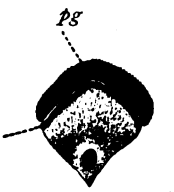

Fig. 299. *Amphioxus lanceolatus*, Seh- und Pigmentzelle (*pg*) des Rückenmarks. *sti* Stiftchensaum.

Die hellen Nervenzellen von mittlerer und geringer Größe liegen vor allem in Umgebung des Zentralkanals, aber auch neben der

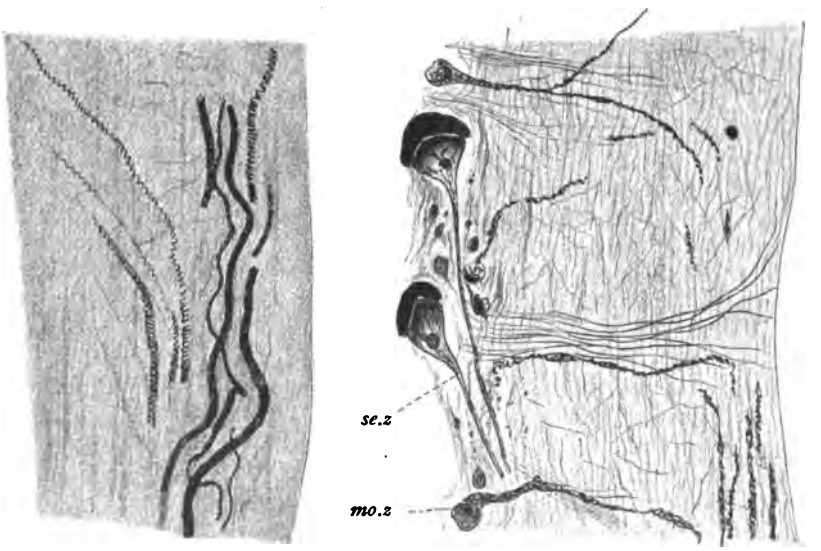

A *B*

Fig. 300. Motorische Fasern (*A*) und zugehörige Nervenzellen (*B*) von *Amphioxus*.
mo.z motorische Zelle, *se.z* Sehzelle.

Raphe. Sie sind bi- oder multipolar; nur von wenigen gelang es bis jetzt den Axon mittels der Golgi- oder Methylenblaumethode bis in die Nervenwurzeln und zwar in die dorsale Wurzel zu verfolgen; man vergleicht (HEYMANS & VAN DER STRICHT) diese Fasern mit den durch die dorsalen Wurzeln austretenden motorischen Fasern der Vertebraten. Das Sarc dieser Zellen ist hell, frei von Körnchen und schrumpft bei der Konservierung leicht; Fibrillen sind darin ziemlich deutlich zu erkennen. In dem runden nucleomarmen Kern tritt der Nucleolus scharf hervor. Auch in den kleinsten Nervenzellen übertreffen die Kerne an Größe die der Stützzellen und unterscheiden sich ferner durch ihren geringeren Nucleomgehalt leicht von ihnen.

Zu diesen hellen Nervenzellen gehören, wie ich hier mitzuteilen vermag, die motorischen Zellen. Es gelang mittels der Eisenhämatoxylinfärbung die Verbindung einzelner, seitlich am Zentralkanal gelegener Nervenzellen mit den longitudinal verlaufenden motorischen Fasern, die sich in den ventrolateralen Kanten des Markes vorfinden, festzustellen (Fig. 300). Dabei zeigte sich die auffallende Färbbarkeit der motorischen Fasern bedingt durch die Anwesenheit einer (oder mehrerer?) sehr eng spiral gewundenen Neurofibrille, die bis zur Zelle in der hier dünneren Axonwurzel zu verfolgen ist und hier in ein lockeres Fibrillengitter in Umgebung des Kernes übergeht. Ferner ließen sich gablige Aufteilungen des Axons während des queren Verlaufes nachweisen.

Spinalnerven.

Die Nervenwurzeln jeder Markseite treten nicht miteinander in Berührung, wie es bei den Vertebraten der Fall ist. Ferner ist *Amphioxus* durch den Mangel an Spinalganglien ausgezeichnet. Wenigstens ist das nach RETZIUS der Fall, der als Spinalganglienzellen bestimmte Elemente des Rückenmarks (siehe dort) deutet. Nach ROHDE wären als Spinalganglien Zellen zu deuten, die an der Abgangsstelle der dorsalen Wurzeln liegen, die aber wohl Gliazellen repräsentieren. Nach HATSCHEK und DOGIEL sind dagegen Zellen, die in der Cutis an der Teilungsstelle der dorsalen Wurzel liegen, auf Spinalganglien zu beziehen. Doch zeigen diese Elemente den Charakter von Nervenzellen mindestens nicht deutlich ausgesprochen und von JOHNSTON wurden die von DOGIEL färberisch dargestellten Gebilde direkt als Kunstprodukte bezeichnet. Zellen sind in den sensiblen Nerven überall nachweisbar, ihre Deutung als Nervenzellen zur Zeit aber noch problematisch.

Die dorsalen Wurzeln markieren sich sehr deutlich, da dort wo sie entspringen, die Grenzlamelle des Markes breit unterbrochen ist; sie verlaufen in den Myosepten zur Cutis und erfahren hier eine weiter unten zu besprechende Verzweigung. Die ventralen Wurzeln treten weniger scharf hervor, weil die Fasern derselben einzeln die Hülle des Marks durchsetzen und sich über einen breiteren Raum, dicht neben einem Myoseptum, verteilen. Sie strahlen sofort nach ihrem Austritt fächerförmig auseinander und begeben sich zu den Muskeln, zwischen deren Fibrillenplatten sie eindringen, um hier im äußeren Bereiche, nach mehrfacher Teilung, mit einer kegelförmigen Endplatte (HEYMANS & VAN DER STRICHT, DOGIEL) an den Fasern zu enden. Jede ventrale Wurzel innerviert nur ein Muskelsegment. Zwischen den Nerven-

fasern finden sich, an der Ursprungsstelle der Wurzel, Gliazellen (Fig. 301) in nicht geringer Anzahl eingelagert, die mehrere verschieden verlaufende Fortsätze der bekannten Form und Beschaffenheit (siehe Vertebraten) besitzen. Eigentümlicherweise sind auch einzelne quergestreifte Muskelfasern in die ventralen Wurzeln eingelagert.

Die dorsale Wurzel steht in keiner Beziehung zu den Muskelsegmenten; sensible Fasern der quergestreiften Muskulatur fehlen durchaus (HEYMANS & VAN DER STRICHT). Nahe der Ursprungsstelle enthält die Wurzel eine Gruppe von echten Gliazellen, deren Fasern die zarten Nervenfasern begleiten. Auch in den Nerven, die sich von der dorsalen Wurzel ableiten, sind vereinzelt Gliazellen, immer in mittlerer Lage, vorhanden; dagegen fehlen vollständig SCHWANN'sche Scheiden, die den Vertebraten allgemein zukommen und hier die eigentliche Hülle der Nervenfasern bilden (siehe Kurs 44). Die dorsalen Wurzeln spalten sich noch im Myoseptum, bevor sie in der

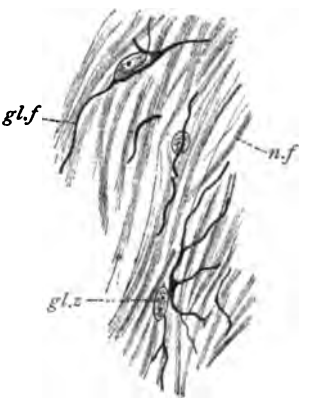

Fig. 301. *Amphioxus lanceolatus*, ventrale Nervenwurzel.
n.f Nervenfasern (motorisch), *gl.z* Gliazelle, *gl.f* Gliafaser.

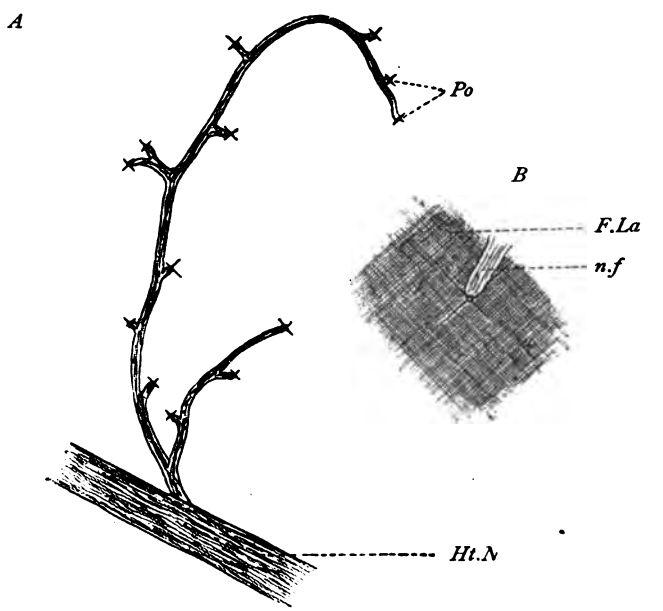

Fig. 302. *Amphioxus lanceolatus*, Hautnervendigungen, in *B* eine Endigung stärker vergrößert.
Ht.N ein Hautnerv, *n f* Endzweig, an einen Porus (*Po*), welcher die äußere Faserlage (*F.La*) der Cutis durchbricht, herantretend.

Cutis anlangen, in einen dorsalen und ventralen Ast, die beide in der mittleren Cutislage weiter verlaufen, sich reich verästeln und die Ober-

haut innervieren. Der ventrale Ast gibt ferner am ventralen Rande der Muskelsegmente, dort wo die Gonade ansitzt, drei viscerale Äste ab, die zu den Eingeweiden verlaufen. — Die Innervierung der Haut erfolgt durch Abgabe zarter Nerven (Fig. 302), welche aufsteigend die äußere Cutislage durchsetzen (siehe dort) und an der Epithelbasis sich in die einzelnen Nervenfasern auflösen. Diese bilden hier ein basiepitheliales Endgeflecht, von dem freie Endigungen zwischen den Deckzellen aufsteigen (DOGIEL); die nervösen Fortsätze der Sinneszellen verlassen das Epithel vermutlich in diesen aufsteigenden Nervenenden (siehe bei Epiderm).

Chorda und Chordascheide.

Die Chorda des *Amphioxus* zeigt einen von der Struktur der Vertebratenchorda in manchen Beziehungen abweichenden Bau. Sie besteht aus derben quergestellten Platten (Fig. 303) mit dazwischen

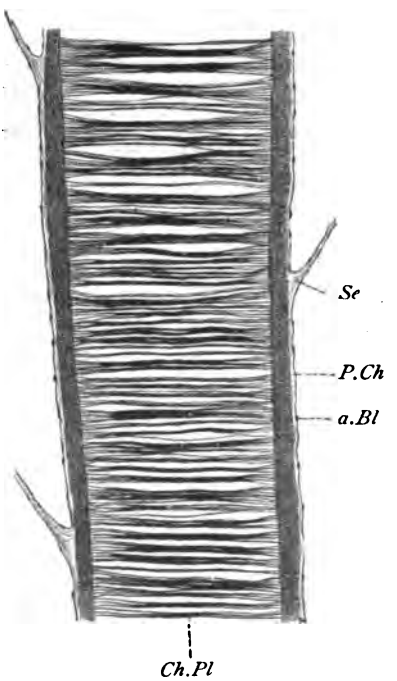

Fig. 303. *Amphioxus lanceolatus*, Chorda längs.
Ch.Pl Chordaplatten, *Se* Myosepten, *P.Ch* perichordale Scheide, *a.Bl* axiales Blatt.

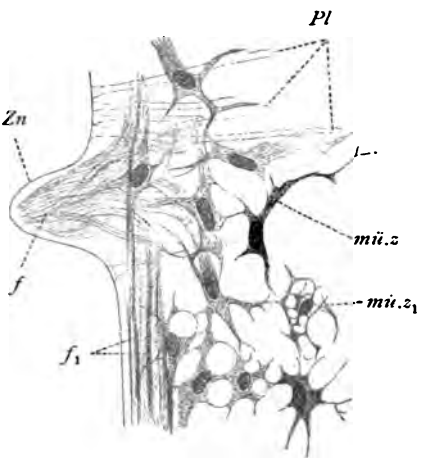

Fig. 304. *Amphioxus lanceolatus*, Längsschnitt durch das MÜLLER'sche Gewebe
Zn Chordazahn, *Pl* Chordaplatten, *f* Zahnfibrillen, f_1 longitudinale Fibrillen, *mü.z* bindezellartige MÜLLER-sche Zellen, *mü.z*$_1$ vakuoläre MÜLLER'sche Zellen.

gelegenen Kernen und Sarcresten; aus dem dorsal und ventral gelegenen sog. MÜLLER'schen Gewebe und aus der sehr dünnen Chordascheide. Blasige Chordazellen und ein zusammenhängendes Chordaepithel, wie bei den Cranioten, fehlen.

Der Querschnitt der Chorda bildet eine aufrecht stehende Ellipse. Diese wird fast ganz von den Chordaplatten gebildet, welche nur dorsal und ventral, dorsal stärker, leicht konkav ausgebuchtet sind. In diesen Ausbuchtungen findet sich das MÜLLER'sche Gewebe (Fig. 304), welches aus kleinen verästelten Zellen besteht und jederseits sich noch zwischen die Platten fortsetzt, ventral weiter als dorsal. Die äußere Grenze des

Querschnitts bildet die zarte Scheide. Im mittleren Bereiche der Platten finden sich vereinzelte ziemlich große und abgeplattete Kerne, von spärlichem Sarc umgeben, die den Platten dicht anliegen. Dorsal und ventral verlaufen an der Innenseite der Scheide, dem MÜLLER'schen Gewebe aufliegend, longitudinale Fasern in einfacher Lage, die ventral schmäler und schwerer nachzuweisen ist (JOSEPH, v. EBNER). Ferner finden sich dorsal rechts und links, in ziemlich regelmäßigen Abständen, zahnartige Vorsprünge der Chorda, welche, gleichfalls von der Scheide umgeben, in das perichordale Bindegewebe, gegen das Rückenmark hin, sich einsenken. Die Platten setzen sich nicht in diese Chordazähne fort, dagegen enthalten die Zähne Büschel von Fibrillen (v. EBNER), die zum MÜLLER'schen Gewebe gehören.

Jede Chordaplatte besteht aus äußerst regelmäßig quer verlaufenden starren Fibrillen, die sich mit Eisenhämatoxylin schwärzen; sie werden durch eine helle Kittsubstanz zusammengehalten. Jede Fibrille wieder zerfällt in etwa 5—9 Glieder (Fig. 305), deren Grenzen durch kornartige Verdickungen markiert sind. In diesen Verdickungen findet bei isolierten Fibrillen leicht Zerreißung statt (v. EBNER). Innerhalb jedes Gliedes wiederum färbt sich die mittlere Region (Mittelstreifen) intensiver und erscheint zugleich dicker als beide seitlichen Regionen (Seitenstreifen), ohne daß jedoch meist scharfe Grenzen vorlägen. Auch am Mittelstreifen kann man wieder einen mittleren dunkleren und seitliche helle Abschnitte unterscheiden (JOSEPH). Entsprechend dieser Ausbildung der Streifen an den Gliedern jeder Fibrille erscheinen die Chordaplatten quergestreift. Da sich zugleich die Mittelstreifen anisotrop, die Seitenstreifen isotrop verhalten (v. EBNER), wird die Ähnlichkeit dieser Querstreifung mit der Muskelquerstreifung auffallend. Indessen ist chemisch ein Unterschied der Plattenfibrillen gegen die Muskelfasern vorhanden, da sie gegen Säuren und Alkalien resistent sind. Sie verhalten sich in allen Punkten wie die starren Fibrillen in den Wandungen der Chordazellen der Cranioten (v. EBNER) und sind daher als eigenartige Stützfibrillen aufzufassen.



Fig. 305. *Amphioxus lanceolatus*, Stück einer Chordaplatte mit Querstreifung, nach JOSEPH.
Z Grenzlinie der Fibrillenglieder, *M* anisotroper Mittelstreifen eines Gliedes, beiderseits von isotropen Seitenstreifen eingefaßt, *1* und *2* hellerer und dunklerer Teil des Mittelstreifens.

Die auf jedem Chordaquerschnitt sichtbaren flachen, ziemlich großen Kerne, welche meist in der mittleren Region vorkommen und von spärlichem Sarc umgeben sind, liegen, wie Frontalschnitte lehren, zwischen den Platten. Die Kerne sind, von der Fläche gesehen, oval, und enthalten neben einem Nucleolus nur geringe Mengen feiner Nucleinkörner, färben sich daher nur blaß. Das Sarc ist zart granuliert und gleichfalls hell; es zieht sich in nicht weit zu verfolgende Fortsätze aus und haftet fest an den zugehörigen Platten, bei deren gewaltsamer, artifizieller Trennung es deformiert wird.

Die Entstehung der Chordaplatten ist noch nicht aufgeklärt. HATSCHEK zeigte, daß die Chorda zunächst aus soliden Zellen, die zu mehreren auf einem Querschnitt übereinander angeordnet sind, besteht.

In den Zellen treten Vakuolen auf und zwar große in den mittleren, kleine in den oberen und unteren Zellen. Die Zellen mit großen Vakuolen ordnen sich nun hintereinander in einer Reihe an; dabei werden die Vakuolen in der Längsrichtung des Tieres stark abgeflacht. Weitere Entwicklungsstadien sind unbekannt.

Chordascheide. Die äußerst zarte Scheide ist am Schnitt nur bei günstiger Färbung, z. B. mit Hämatoxylin, deutlich zu unterscheiden und läßt eine besondere Struktur nicht erkennen. Sie liegt dem perichordalen Bindegewebe dicht an und ist an keiner Stelle, auch nicht an den Zähnen, durchbrochen. Ihre Entstehung ist bis jetzt unbekannt, doch läßt sich aus ihren innigen Beziehungen zu den Platten und zum MÜLLER'schen Gewebe auf eine Ableitung von beiden Geweben schließen.

---

38. Kurs.

Enteroderm (Kiemendarm).

Das Enteroderm des Kiemendarmes (Fig. 290) ist von mannigfaltigem Bau, entsprechend den verschiedenen Regionen des hohen Darmquerschnittes. Man unterscheidet eine schmale dorsale und ventrale Fläche, welche longitudinal ununterbrochen verlaufen, und hohe seitliche Flächen, die durch die Kiemenspalten in schmale, den Kiemenbogen auflagernde Streifen zerlegt werden. Dazu kommt noch die enterodermale Auskleidung der Kiemenspalten, welche von den Seitenflächen der Kiemenbogen getragen wird und an das ektodermale Epithel des Peribranchialraumes anstößt. Die dorsale Fläche ist in der Mitte furchenartig eingetieft (Epibranchialfurche) und zeigt hier ein anderes Epithel als an der Grenze zu den Kiemenspalten (vakuoläre Streifen). Die Epibranchialfurche hat auf dem Querschnitt viereckige Form; zwei obere Ecken liegen unter der Chorda, neben den beiden Aortenwurzeln, die anderen, mehr abgerundeten, an der Grenze zum offenen Darmlumen. Der vakuoläre Streifen, welcher ein kurzes Stück seitwärts von der Furche unscharf beginnt, zieht schräg gegen oben und außen. — Auch die ventrale Fläche, welche dem Endostyl angehört, ist rinnenartig ausgetieft (Hypobranchialfurche), doch von abgerundetem Querschnitte und von reicherer Differenzierung des Epithels. Es lassen sich 9 schmale Längsstreifen in ihr unterscheiden, von denen ein unpaarer mittlerer, am Grund der Furche gelegener, ferner jederseits ein lateraler und ein breiter oberer oder Randstreifen nicht drüsiger Natur, dagegen vier zwischen den genannten eingeschaltete Streifen drüsiger Natur (Drüsenstreifen) sind.

Am kompliziertesten gebaut ist die Seitenfläche des Darms, zu welcher auch die Kiemenspalten gehören. An jeder Kiemenspalte unterscheiden wir die breite Vorder- und Hinterfläche (Seitenflächen der Kiemenbogen) und die gewölbten oberen und unteren Abschlüsse der Spalten (Arkaden). Die Seitenflächen (Fig. 306) werden von Geißelepithel bekleidet, das auch teilweis in die Arkaden vordringt, wo im

übrigen vakuoläres Epithel entwickelt ist. An der Außenfläche der Kiemenbogen findet sich das bereits erwähnte Atrialepithel; an der Innenfläche ist zu unterscheiden zwischen einem mittleren Streifen von Geißelepithel (Innenstreifen) der direkt übergeht in die entsprechenden Epithelien der Epi- und Hypobranchialfurche, und zwischen seitlichen sog. Flügelstreifen, die an das Geißelepithel der Spalten angrenzen. Während sich die oberen Arkaden formal einfach gestalten, sind die ventralen relativ kompliziert gebaut, worauf hier nicht eingegangen werden kann.

Zytologisch ist an diesen Epithelien zu unterscheiden zwischen echten Geißelzellen (Spaltenepithel), Fußstückgeißelzellen (Epi-

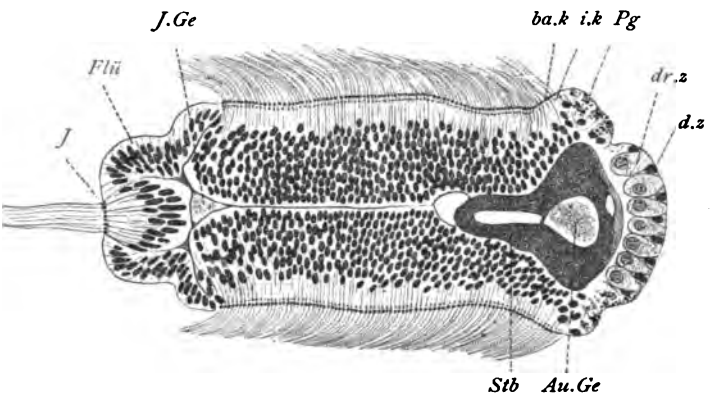

Fig. 306. *Amphioxus lanceolatus*, Zungenbogen des Kiemendarms quer. *dr.z. d.z* Drüsen- und Deckzelle des Drüsenstreifens, *Py* Pigmentstreifen des Atriumepithels, *J* Innenepithel, *Flü* Flügelepithel, *ba.k, i k* Basalkörner und innere Körner des Seitenepithels, *J.Ge* Innengefäß im Septum, *Au.Ge* Außengefäß im Kiemenstab (*Stb*).

und Hypobranchialfurche und Innenstreifen der Kiemenbogen), Drüsenzellen (Hypobranchialfurche), die nur eine Modifikation der Fußstückgeißelzellen repräsentieren, und vakuolären Zellen (Arkaden). Wir betrachten diese Zellarten kurz der Reihe nach.

Die Geißelzellen der Kiemenspalten sind sehr schlanke Elemente, deren Kerne in verschiedenen Niveaus, nie aber am Zellende, liegen und derart ein vielschichtiges Epithel vortäuschen. Jede Zelle schließt distal ab mit einem sehr deutlich hervortretenden, intensiv sich schwärzenden Korne (Basalkorn), von dem die lange gleichfalls leicht sich schwärzende Geißel entspringt. Eine dem äußerst dünnen Sarc eingebettete Geißelwurzel ist nicht selten scharf zu unterscheiden und wird in kurzer Entfernung vom Basalkorn durch ein kleines Innenkorn geschwellt. Flächenhafte Anschnitte zeigen, daß die Basalkörner sehr regelmäßig angeordnet sind und in 4 Richtungen (longitudinal, transversal und diagonal) Reihen bilden. Schlußleisten waren nicht sicher festzustellen.

Die Fußstückgeißelzellen gleichen im allgemeinen den Geißelzellen, unterscheiden sich aber mehr oder weniger auffallend durch Ausbildung eines starren, färbbaren Geißelfußstückes, dessen Länge nach der Zellhöhe schwankt und das am Beginn der eigentlichen Geißel leicht geschwellt ist (Bulbus). Ein Basalkorn fehlt ganz, dafür treten

Schlußleisten sehr deutlich hervor und bilden einen engen Ring in Umgebung des Fußstückes, wodurch die Anwesenheit eines Basalkornes vorgetäuscht werden kann. Am besten untersucht man die Zellen an der Leber oder an Schnitten durch den Mitteldarm, in welch beiden Organen sie gleichfalls vorkommen und wo sie beträchtlichere Größe erreichen (siehe bei Leber).

Die Drüsenzellen der Drüsenstreifen in der Hypobranchialfurche unterscheiden sich von den Fußstückgeißelzellen nur durch körnige Einlagerungen, die sich mit Hämatoxylin bläuen und besonders in den ventralen Streifen, wo sie eine zweite distale Kernreihe vortäuschen können, reichlich entwickelt sind. Sie liefern den Schleim, der für die Hypobranchialfurche charakteristisch ist und die Aufnahme der durch Wimperung herbeigestrudelten feinen Nahrungsteile vermittelt.

Die vakuolären Zellen (Fig. 307 *A*) sind eigenartige Gebilde von Zylinderform, deren Inhalt fast ganz von einer großen Vakuole gebildet wird. Bei flächenhaftem Anschnitt des Epithels sieht man regelmäßige, abgerundet hexagonale Maschen, deren Wand als Durchschnitt doppelter Zellmembranen aufzufassen ist. Der Übergang des angrenzenden Furchenepithels in das vakuoläre erfolgt durch Verlagerung des Kernes gegen die distale Oberfläche, wobei die Geißeln sich mehr und mehr verkürzen und zuletzt verschwinden; ferner durch Verdickung der Zellen unterhalb des Kernes und durch Auftreten von übereinander gelegenen Vakuolen, die im eigentlichen vakuolären Streifen zu einer einzigen Vakuole in jeder Zelle verfließen. Das distale Zellende bildet dann nur einen relativ dünnen gewölbten und gekörnten Saum, welcher den hier mehr in die Quere als in die Länge ausgezogenen Kern enthält. Übrigens ist an Flächenschnitten auch eine Stützfibrille in ihm unterscheidbar.

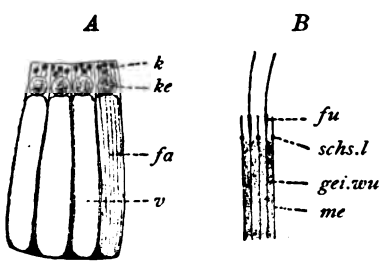

Fig. 307. *Amphioxus lanceolatus*, Zellen des vakuolären Streifens (*A*) und der Leber (*B*).
k Körner, *ke* Kern, *fa* Sarcfäden, *v* Vakuole, *fu* Fußstück, *schs.l* Geißel, *gei.wu* Geißelwurzel, *me* Membran.

Leber.

Die Leber ist ein gegen vorn zu gerichteter Blindsack des Mitteldarms, mit dessen Epithel sie im wesentlichen übereinstimmt. Man unterscheidet Fußstückgeißelzellen und Fermentzellen. Die ersteren, die als Nährzellen aufzufassen sind, gleichen denen des Kiemendarms, sind aber höher und voluminöser, daher besser zu untersuchen. Fig. 307 *B* zeigt die bereits früher erwähnten Bestandteile des Geißelapparates: Geißel, Bulbus, Fußstück und Wurzel; auch die Schlußleisten und Zellmembranen sind zu sehen, zugleich aber auch ein Kragen in Umgebung der Fußstücke, der als direkte Fortsetzung der Membranen erscheint. Die Nährzellen von *Amphioxus* schließen sich also denen von *Astropecten, Anodonta* und der Spongien im allgemeinen strukturell eng an. — Im Sarc findet man Körner verschiedener Art, die zum Teil Nahrungskörner, zum Teil Exkretkörner repräsentieren. Die letz-

teren bedingen die grünliche Färbung, die die Leber intra vitam auszeichnet. Nach Versuchen von G. SCHNEIDER vermag die Leber injiziertes Indigkarmin oder karminsaures Ammoniak zu speichern, woraus sich ihre exkretorische Natur deutlich ergibt.

Die Drüsenzellen sind nur bei Erfüllung mit Sekret deutlich zu unterscheiden. Sie erscheinen dann in den sekrethaltigen Teilen dicker als die Nährzellen und voll runder Körner, die sich mit Eisenhämatoxylin intensiv schwärzen. Nach diesem färberischen Verhalten sind sie als Eiweißzellen zu deuten. Geißeln fehlen an ihnen vollständig.

Muskulatur.

Die quergestreifte Muskulatur bildet den großen segmental gegliederten Rückenmuskel und den ungegliederten queren Flossenmuskel. Wir betrachten zunächst den Rückenmuskel. Dieser zeigt einen primitiven, in gewisser Hinsicht aber eigenartigen Bau. Er besteht aus parallel und dicht gestellten, longitudinal verlaufenden, dünnen Blättern von Myofibrillen (Fibrillenplatten), die außen, gegen das Myocöl hin, vom Myolemm, innen durch die zarte, zur Wand des Sklerocöls gehörige Muskelfascie, vorn und hinten durch die Myosepten begrenzt werden. Gegen oben hin läuft der Muskel schmal im Winkel, den Cutis und dorsales Längsseptum bilden, aus; ventral schlägt er sich gegen innen um und bildet somit eine Falte, deren inneres Blatt am longitudinalen Muskelseptum, welches den Nerv enthält, wieder bis in die Chordahöhe emporsteigt und hier mit schmaler Kante endet. Bindegewebe fehlt innerhalb des Muskels vollständig; ebenso ist eine Abgrenzung in einzelne Muskelzellen nicht möglich, da sämtliche Fibrillenplatten gleichmäßig aufeinander folgen. Hervorgehoben sei, daß der ganze Muskel medial, lateral, dorsal und ventral an präformierte Hohlräume (Myo- und Sklerocöl) stößt, die ineinander übergehen. Die Räume können artifiziell erweitert sein, sind aber auch an guten Präparaten vorhanden und daher keine Kunstprodukte.

Die Fibrillenplatten verlaufen radial von außen gegen die Chorda hin, nur diejenigen des ventralen Innenblattes steigen von innen und unten gegen außen und oben empor, bilden demnach mit den Platten des Außenblattes am Längsseptum einen spitzen Winkel. Jede Platte besteht aus einer Reihe dicht gestellter quergestreifter Fibrillen, welche durch Quermembranen (in der Höhe von *Z*), entsprechend den Grenzen der Fibrillensegmente, untereinander verbunden werden. Verbindungen der benachbarten Platten untereinander liegen nicht vor; deshalb lösen sich auch die Platten sehr leicht von einander, während sie schwerer in die einzelnen Fibrillen zerfallen. Innerhalb der Segmente tritt die Querstreifung sehr deutlich hervor. Im übrigen kann hier nicht weiter auf den Fibrillenbau eingegangen werden, es sei vielmehr auf die ausführliche Darstellung bei der Salamanderlarve verwiesen.

Die länglichen, bläschenförmigen, einen Nucleolus enthaltenden Kerne liegen einzeln zwischen den Fibrillenplatten, diesen dicht an. Sie verteilen sich in der äußeren Hälfte des Muskels, sind manchmal dem Myolemm dicht benachbart.

Aus der Entwicklungsgeschichte (HATSCHEK) ergibt sich die Entstehung des Muskels aus dem Muskelblatt der Ursegmente. In den Endothelzellen, die nach und nach zur Segmentlänge auswachsen, treten die Myofibrillen an der basalen Seite in Reihen geordnet auf. Allmählich wird sämtliches Sarc der Zellen in Fibrillenplatten umgewandelt, die Zellgrenzen verschwinden und die Kerne erscheinen zwischen den Platten verstreut.

Der quere Flossenmuskel repräsentiert die innere Auskleidung (Muskelblatt) der paarigen Flossenhöhlen (Pterygocöls), welche vielleicht Verlängerungen des linksseitigen Kopfcöloms (MAC BRIDE) vorstellen. Auch er besteht aus Fibrillenplatten, welche aber vertikal gestellt sind. Jeder Muskel erstreckt sich der Breite nach von der Verbindungsstelle der Cutis mit der perihyposomalen Lamelle aus (siehe in Übersicht) bis zur ventralen Mediallinie.

Auch glatte Muskulatur ist vorhanden. Das innere Blatt des Gonocöls sowie das parietale Blatt des Cöloms zeigen bei Eisenhämatoxylinschwärzung unter dem Endothel schwarze zarte Fasern, die an ersterer Stelle in zwei diagonalen, sich überkreuzenden Schichten, an letzterer Stelle in zirkulärer Schicht, angeordnet sind. Für Muskelfasern sind diese Gebilde deshalb zu halten, da gleichbeschaffene Fasern am kontraktilen Truncus arteriosus und an den Bulbilli vorkommen (über die Gefäßmuskeln siehe bei Blutgefäßen).

Bindegewebe.

Mit Ausnahme des Muskelblattes liefern alle embryonal angelegten mesodermalen Blätter Bindegewebe. Das Bindegewebe ist bei *Amphioxus* sehr einfach ausgebildet. Jedes Blatt besteht aus einem Endothel, das an seiner basalen Fläche Bindesubstanz ausscheidet und derart Lamellen von verschiedener Dicke und Konsistenz erzeugt, welche entweder selbständig sind (dorsales Längsseptum) oder sich den Epithelien und der Muskulatur innig anlegen (Grenzlamellen, Fascien). Echte Bindezellen, d. h. aus den Endothelien in die Bindesubstanz eingewanderte Zellen, kommen nur an wenigen Stellen vor. Sie finden sich in größerer Zahl lokal in den Dissepimentresten des Cöloms, die in der Übersicht erwähnt wurden, scheinen aber auch der Cutis nicht ganz zu fehlen. Auf den Bau der Dissepimente kann hier nicht eingegangen werden.

Dermales Bindegewebe (Cutis). Das dermale Bindegewebe (Fig. 308) bildet eine Lamelle von verschiedener Mächtigkeit, welche sich unter dem Epiderm ausbreitet und an der Innenfläche von einem dünnen Endothel überzogen ist. Die Bindesubstanz besteht aus drei Lagen, von denen die äußere sich scharf gegen innen abgrenzt und keine Beziehung zu den Myosepten aufweist, während die beiden anderen in die Myosepten umbiegen und durch diese mit dem axialen Bindegewebe zusammenhängen. Sowohl die Außenlage wie die Innenlage sind als straffes Fasergewebe ausgebildet, während die mittlere wegen ihrer charakteristischen Beschaffenheit als homogene Lage bezeichnet wird.

Die Außenlage wird von echten leimgebenden Bindefibrillen gebildet, die durch eine spärliche Grundsubstanz zusammengehalten

werden. Die Fibrillen verlaufen diagonal (Fig. 302 *B*) in zwei entgegengesetzten und unter rechtem Winkel sich kreuzenden Richtungen. Bei Flächenbetrachtung einer isolierten Außenlage sieht man dieselbe von feinen Poren innerhalb der als zarte Kittlinien erscheinenden Grundsubstanz durchbrochen; die Grundsubstanz schwillt gegen den Porus hin zwischen den Fibrillen ein wenig an, so daß, gemäß dem Vorhandensein zweier Fasersysteme, jeder Porus als Mitttelpunkt eines kleinen glänzenden Kreuzes erscheint. Durch die Poren treten die sensiblen Nerven der homogenen Lage in das Epiderm über.

Auffallend im Bau stimmt die Innenlage mit der Außenlage überein, doch fehlen die Poren, da keine Nerven hindurchtreten. Die Innenlage ist wesentlich dünner als die Außenlage und oft an Schnitten kaum zu unterscheiden. Die homogene Lage ist die mächtigste unter den Cutislagen und zeigt zugleich Differenzen in der Dicke je nach der Region des Körperquerschnitts. Im Bereich des Episoma hat sie etwa die gleiche Dicke wie beide Faserlagen zusammengenommen, doch schwillt sie gegen die Myosepten hin etwas an. Im Bereich der Flossenfalten ist die Mächtigkeit zum Teil eine weit beträchtlichere, so vor allem an der Außenfläche der Falten und im Bereich der Längsleisten der ventralen Körperfläche, wie genauer dem Übersichtsbild zu entnehmen ist. Sie besteht vorwiegend aus der Grundsubstanz des Bindegewebes, nur zum geringen Teil aus Bindefasern, welche die Grundsubstanz in radialer, ein wenig schiefer Richtung durchsetzen und in die angrenzenden Cutislagen eindringen. Die Fasern sind am besten an den Flossenfalten zu untersuchen und erweisen sich hier als Fibrillenbündel (Joseph), die an der Grenze der Faserlagen sich, leicht divergierend, fußartig auflösen. An den Präparaten zeigen sie einen mehr oder weniger regelmäßig spiralen Verlauf, der auf Schrumpfung der Grundsubstanz zurückzuführen ist. Diese zeigt bei sehr starker Vergrößerung eine äußerst feinkörnige Struktur.

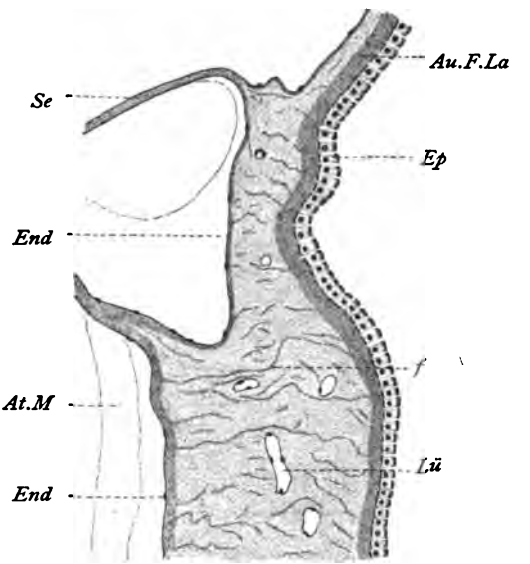

Fig. 308. *Amphioxus lanceolatus*, Cutis am Übergang des Rumpfes in die Seitenflossen.

Ep Epiderm, *Au.F.La* äußere Faserlage, *f* radiale Bindefasern der homogenen Lage, *End* Endothel und innere Faserlage, *Se* Septum, *At.M* Atrialmuskel, *Lü* Lücken in der homogenen Lage und Bindezellen. Nach Joseph.

Die Bildner der Lamelle fügen sich zu einem zarten Endothel an der Innenfläche der Cutis zusammen, von dem aus sehr vereinzelt Zellen in die Lamelle einwandern. Man begegnet solchen eingewanderten Zellen in den Flossenfalten. Echte, mit Endothel ausgekleidete Kanäle

finden sich in der Cutis der vorderen und hinteren Körperregion an gewissen Punkten. Es sei hier nur der hohen Schwanzflosse gedacht, welche dorsal vor dem After beginnt, den Schwanz umgreift und ventral bis gegen den Atemporus hin verläuft. Von der Flossenhöhle (siehe unten), welche nur in den basalen breiten Sockel der Flosse, der in der Kiemenregion dorsal ausschließlich vorhanden ist, eindringt, gehen dünne Kanäle aus, die in der Cutis nach rückwärts verlaufen, sich teilen und gegen den Flossenrand hin blind enden. In diesen ist ein Endothel als Fortsetzung des Cutisendothels leicht erkennbar.

In der homogenen Lage der Cutis verlaufen die sensiblen Nerven in der bei Besprechung des Nervensystems geschilderten Verteilung und Anordnung.

Axiales Bindegewebe. Das axiale Bindegewebe besteht aus denselben Elementen, wie die Cutis, nämlich aus straffen Faserlagen und aus einer homogenen Lage, in der nur lose verteilte, aber oft kräftige Fasern vorkommen. Die Faserlagen bilden die Umscheidung, kommen an dünnen Bindegewebspartien, so z. B. in den Myosepten, auch ausschließlich vor; die homogene Lage tritt an den Verdickungen des Bindegewebes als Füllmasse, seltener selbständig, auf. Eine besondere Stellung nimmt die perichordale Lamelle ein. Sie bildet eine geschlossene dicke Lage im Umkreis der Chorda und wird von den Chordazähnen durchbrochen; man kann sie ihrer Selbständigkeit wegen der äußeren Cutislage gegenüber stellen und zugleich in ihr den Vorläufer des Achsenskelets der Cranioten erkennen. Hingewiesen sei hier nochmals (siehe Übersicht) auf eigentümliche Flügelbildungen und Gabelungen der Septen in Berührung mit dem axialen Gewebe; ferner auf die dorsale unpaare Flosse, in deren Hohlraum das axiale Bindegewebe als sog. Flossenstrahl eindringt, ohne ihn jedoch ganz auszufüllen. Der Flossenstrahl besteht allein aus der homogenen Lage. — Die zum axialen Bindegewebe gehörigen Zellen liegen, wie bei der Cutis, als flaches Endothel der Bindesubstanz außen an; nirgends scheinen freie Bindezellen vorzukommen.

Muskelfascie. Die Muskelfascie ist nur ein dünnes Endothel, welches die Oberfläche des Rückenmuskels, soweit sie an das Sklerocöl grenzt, bekleidet. Wir finden sie also an der ganzen Innenfläche der Muskelsegmente. Dorsal wird sie durch die von den Myosepten ausgehenden Flügel verstärkt, ventral endet sie frei am Muskelrande, wo das Myocöl mit dem Sklerocöl in offener Verbindung steht. Ihr Nachweis ist oft ein schwieriger. An der Außenseite der Muskelsegmente fehlt eine Fascie, wie es scheint, überall.

Parietales Bindegewebe. Das parietale Peritoneum findet sich an der Außenseite aller hyposomalen Cölomräume. Es zeigt fast überall eine gleichförmige einfache Beschaffenheit, indem es aus dem Endothel und einer sehr dünnen Faserlamelle besteht.

Viscerales Bindegewebe. Dieses gewinnt durch die Kiemenstäbe komplizierteren Bau. Es tritt in zweierlei Form auf: erstens als endotheliales Bindegewebe, gleich dem parietalen, an der Leber, in den Kiemenhauptbogen, welche Cölomkanäle enthalten, und im Endostyl; zweitens als fast völlig zellenfreies Gewebe in den Kiemenzungenbogen, welche des Cöloms entbehren. Wir haben uns vorzustellen, daß die Bindesubstanz der letztgenannten Bogen auch vom

visceralen Peritoneum abstammt; daß aber bei Abschluß der Kiemenspaltenbildung ein Schwund, nicht allein des Cöloms, sondern auch seines Endothels, in den Zungenbogen eintrat. Vereinzelte Zellen finden sich nur in den Bogensepten, hier übrigens auch in den Hauptbogen, vor.

Die Bindesubstanz des visceralen Gewebes repräsentiert sich in den Bogen als eine dünne Platte, welche unter rechtem Winkel zum Darmlumen gestellt und an Außen- und Innenkante verdickt ist. Am mächtigsten verdickt ist die Außenkante, die in den Zungenbogen an das ektodermale Atrialepithel, in den Hauptbogen an das viscerale Peritoneum anstößt. Sie enthält den Kiemenstab eingelagert und steht durch die Synaptikeln mit den benachbarten Bogen in Verbindung. Der mittlere äußerst dünne Teil der Platte bildet das Septum, welchem die Geißelzellstreifen des Spaltenepithels auflagern. An der Innenkante gabelt sich das Septum flügelartig; die leicht eingebuchtete Fläche zwischen den Flügeln trägt das Fußstückgeißelepithel der Innenstreifen; die flachen Flügelkanten das Flügelepithel der Kiemenbogen. An der Gabelungsstelle liegt das innere Kiemengefäß; im Kiemenstabe, also an der Außenkante, das äußere Kiemengefäß. Dieses ist bei den Zungenbogen medial im Stabe, bei den Hauptbogen nahe der Innenkante des Stabes, gelegen. Den Hauptbogen kommt noch ein drittes, das Cölomgefäß, zu, das im parietalen Peritoneum des Cölomkanals verläuft. Im Endostyl ist die Bindesubstanz gleichfalls und zwar im wesentlichen entsprechend dem Verhalten in den Kiemenbogen gegliedert.

Die Kiemenstäbe sind von abgerundet dreieckigem Querschnitte; die eine der Dreiecksflächen ist gegen das Atrium hin gewendet. Sie zeigen, je nach den Haupt- oder Zungenbogen, gewisse Verschiedenheiten. Die in ersteren gelegenen Hauptstäbe sind etwas dicker und gabeln sich am unteren Ende, in den Endostylarplatten; die Zungenstäbe enden dagegen hier ungeteilt. Am oberen Ende verhalten sich beide gleich, da jeder Stab sich in zwei Äste auflöst, die mit den benachbarten direkt zusammenhängen; doch wird der vordere Ast der Hauptstäbe durch ein kurzes bogenartiges Stück verstärkt (Bügel, Spengel). Derart entsteht ein System verbindender Bogenstücke zwischen den einzelnen Stäben (Stabarkaden), deren umgebende Faserlage, ebenso wie Septen und Flügel, direkt mit dem axialen Bindegewebe zusammenhängen. Ein Unterschied von Haupt- und Zungenstäben ergibt sich noch daraus, daß an der Synaptikelbildung nur die Hauptstäbe sich beteiligen.

Seiner Struktur nach besteht jeder Kiemenstab aus zwei Hälften, welche im Bereiche des eingeschlossenen Blutgefäßes (siehe weiter oben) voneinander abstehen, außen und innen jedoch dicht aneinander schließen. Dorsal löst sich jeder Stab in beide Hälften auf, welche die Arkadenstäbe bilden; ventral gilt das gleiche nur für die Hauptstäbe, deren Hälften in den Gabelzinken gesondert vorliegen. Jede Stabhälfte zeigt einen geschichteten, längsfaserigen Bau und stellt eine eigenartige Differenzierung der Bindesubstanz dar, ist auch von der umschließenden Faserlage, vor allem in den Endostylarplatten, nur unscharf gesondert. Indessen ist ihr färberisches Verhalten doch wesentlich abweichend von dem der Faserlage. Eisenhämatoxylin schwärzt sie intensiv und

Pikrinsäure färbt sie gelb (JOSEPH). Gleichgeartetes Gewebe findet sich beim *Amphioxus* noch als Scheide um das chordaähnliche Achsengewebe der Mundtentakeln, ferner in den Velumzacken (JOSEPH). Man beachte auch das Kapitel über das Kiemenskelet der Enteropneusten.

Blutgefäße und Blutflüssigkeit.

Vom Blutgefäßsystem sei hier der Kiemenkreislauf genauer dargestellt. Vom Truncus arteriosus aus entspringen die Aortenbogen in komplizierter Weise. Es zweigen sich, branchiosegmental, und zwar zwischen den Endostylarplatten, seitliche Gefäße ab, welche unmittelbar neben dem Truncus Erweiterungen (Bulbilli) zeigen. Diese Bulbilli liegen frei im Cölom, nur von einer Fortsetzung des visceralen Blattes eingehüllt. Aus ihnen entspringen die Cölomgefäße der Hauptbogen, welche im parietalen Bindegewebe unter dem Atrialepithel verlaufen, ferner auch die Außengefäße der Hauptbogen (siehe bei visceralem Bindegewebe). Direkt vom Subbranchialgefäße zweigen aber noch unpaare dorsale Gefäße ab, die zwischen den Endostylplatten zu einem Längsgefäß oberhalb der Platten und unter der Grenzlamelle der Hypobranchialfurche emporsteigen. Aus diesem Längsgefäße entspringen weitere Gefäße der Kiemenbogen und zwar die engen Gefäße, die in den Hauptbogen an der Gabelungsstelle der Septen (Innengefäße) verlaufen.

Die in den Zungenbogen gelegenen Außen- und Innengefäße stehen nicht mit den Gefäßen des Endostyls in Zusammenhang; sie erhalten ihr Blut durch Gefäße, welche in den Synaptikeln, neben dem Skelettstab verlaufend, die Cölomgefäße der Hauptbogen mit den Außengefäßen der Zungenbogen verbinden. Von dem Außengefäß aus wird wiederum das Innengefäß des Zungenbogens durch eine Kommissur, nahe dem ventralen Ende des Bogens, gespeist (SPENGEL).

Alle die genannten 5 Gefäße der Kiemenbogen (Fig. 309), und zwar das Cölomgefäß der Hauptbogen, sowie die Stab- und Innengefäße der Haupt- und Zungenbogen, repräsentieren einen Aortenbogen, der dorsal in einen Radix Aortae einmündet und in seinem Verlaufe eine Leberarterie, vom Cölomgefäß aus, abgibt, sowie die innigsten Beziehungen zu den Nierenkanälchen zeigt. Diese Beziehungen sind am besten an Material, das in vivo mit Karmin gefüttert wurde, zu studieren (BOVERI). Das Cölomgefäß repräsentiert auch das Vas afferens eines in der Höhe der Nierenkanälchen flach ausgebreiteten Kapillargeflechts (Glomerulus), das sich im Bindegewebe der Kiemenarkaden zu zwei abführenden Gefäßen (Vasa efferentia) sammelt, die, entsprechend Haupt- und Zungenbogen, neben der Epibranchialfurche zur Aortenwurzel emporsteigen und in diese einmünden. Die Glomeruli stehen am oberen Rande, wo die Vasa efferentia entspringen, nicht selten untereinander in Zusammenhang. Von den übrigen Bogengefäßen beteiligen sich nur die Außengefäße der Zungenbogen an der Glomerulusbildung; die übrigen vereinigen sich mit den Vasa efferentia und zwar die Innengefäße näher an der Aorta, am Innenrande der Arkaden, die Außengefäße der Hauptbogen am Außenrande der Arkaden, nahe an der Glomerulusgrenze.

Die histologische Beschaffenheit der Blutgefäße ist eine äußerst einfache. Die Gefäße werden von einem zarten Endothel ausgekleidet, das sich am deutlichsten durch seine platten Kerne markiert. Besondere Strukturen sind in den membranartigen Zellen nicht sicher zu erkennen; diese gleichen durchaus den Zellen der cölaren Endothelien und sind wohl auch von diesen direkt abzuleiten. Eine Muskelhaut ist nur am Truncus arteriosus und an den Bulbilli vorhanden. Man erkennt hier unter dem peritonealen Endothel bei Eisenhämatoxylinschwärzung Ringfasern von der gleichen Beschaffenheit wie sie

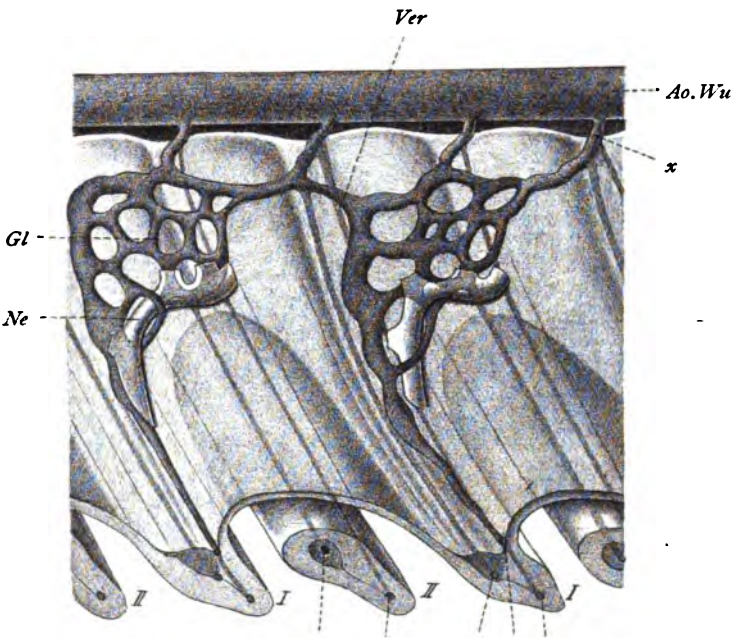

Fig. 309. ***Amphioxus lanceolatus*, Gefäßsystem der Kiemenbogen und Nierenkanäle.**

Ne Nierenkanal, mit vier Stomen, *I* Hauptbogen, *II* Zungenbogen, *J.*, *Cö.*, *Au.Ge* Innen-, Cölom-, Außengefäß eines Hauptbogens, *J.*, *Au.Ge*$_1$ Innen-, Außengefäß eines Zungenbogens, *Gl* Glomerulus, *Ver* Querverbindung der Aortenbogen, *x* vereinigte Bogengefäße, *Ao.Wu* Aortenwurzel. Nach Boveri.

bei glatter Muskulatur beschrieben wurden. — Im Innern der Gefäße findet sich reichlich ein feinkörniges Blutgerinnsel.

Niere.

Die Niere (Vorniere) besteht aus branchiosegmental verteilten kurzen Kanälchen (Fig. 310), welche das subchordale Cölom mit dem Atrium, und zwar an den höchsten Punkten der bei Übersicht besprochenen Atriumnischen, verbinden. Der Nephroporus ist immer nur in der Einzahl vorhanden, rund begrenzt und eng. Dagegen zieht sich das nephrostomale Ende des Kanälchens, in longitudinaler Richtung, in einen langen Bogen aus, an welchem verschiedene Mündungen, etwa

deren 5, in die Leibeshöhle sich öffnen (Boveri). Das Kanälchen selbst verläuft im Bindegewebe; es wird gegen die Leibeshöhle hin von einer sehr dünnen Faserlage und vom peritonealen Endothele überzogen. Letzteres geht an den Mündungen direkt in das Nierenepithel (Fig. 310) über; die neuerdings von Goodrich gemachte Angabe, daß keine Nephrostomen vorhanden seien, die Kanäle vielmehr proximal blind enden und vom peritonealen Endothel überzogen seien, konnten an eigenen Präparaten nicht bestätigt werden, vielmehr sind die Boveri'schen Befunde in etwas modifizierter Form aufrecht zu erhalten. Die formale Ausbildung der Nephrostomen gestaltet sich folgendermaßen. Die mediale Wand eines Nephrostoms geht direkt über in das dorsal von der Mündung gelegene peritoneale Endothel, das in Form von Kragenzellen (Solenocyten, Goodrich) mit sehr langen und äußerst engen Kragen ausgebildet ist. Die laterale Wand schlägt sich in das ventral von der Mündung gelegene Endothel um. Weder ist eine die Mündung abschließende Epithelschicht des Kanals, welche von den Kragenenden der Solenocyten durchsetzt werden soll (Goodrich), noch ein peritoneales Endothel außerhalb der Kragen nachweisbar; die Nephrostomen können allerdings ziemlich eng geschlossen erscheinen, sind in anderen Fällen aber beträchtlich weit, wie es auch Boveri darstellt.

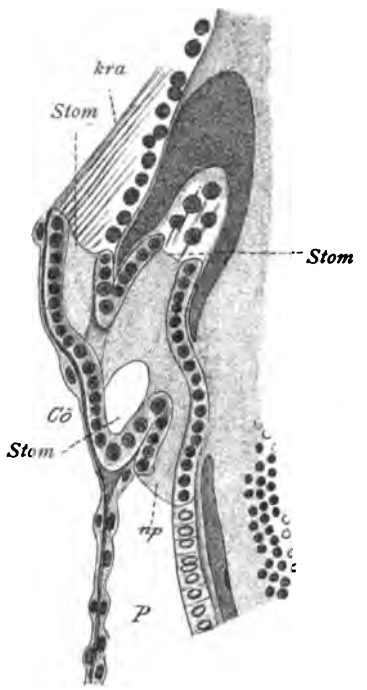

Fig. 310. *Amphioxus lanceolatus*, Nierenkanal.
Stom drei Nephrostomen, *np* Nephroporus, in Atrium (*P*) mündend, *Cö* subchordales Cölom, *kra* Kragen der sog. Fadenzellen. Nach Boveri.

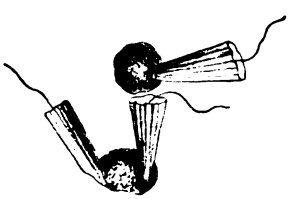

Fig. 311. *Glycera convolutus*, Solenocyten. Nach Goodrich.

Zu jeder Mündung gehört ein flaches Büschel von Kragenzellen (sog. Fadenzellen bei Boveri), deren kurzer gedrungener Körper verschiedene Form zeigen kann und den Kern, der etwas schmäler ist als in den Nierenzellen, enthält. Der Kragen entspringt von einem kurzen Zellhals und verläuft, einem Faden vergleichbar, zur lateralen Stomawand, an die er sich anlegt. Er ist um so länger, je weiter der Zellkörper vom Stoma sich entfernt (siehe die Figur); alle Kragen strahlen fächerartig auf das Stoma ein. Im Kragen verläuft eine lange Geißel, die distal frei hervorragt und in das Kanallumen hineinschlägt. Sie ist nur am lebenden Material durch ihre Bewegung sicher vom Kragen zu unterscheiden.

Fig. 311 stellt Solenocyten eines Polychaeten *(Glycera convolutus)* dar, deren Bau weit besser zu erkennen ist als die überaus subtile

Struktur der entsprechenden Elemente des *Amphioxus*. Man wird hier ohne weiteres an die enterodermalen Kragenzellen der Spongien erinnert (siehe Fig. 223 in Kurs 24).

Die Nierenzellen sind kleine kubische Elemente mit runden Kernen und trübem Sarc, in welchem sich Exkretkörnchen vorfinden. Bei Fütterung mit karminsaurem Ammoniak wird dieses von den Nierenzellen aufgenommen (BOVERI und WEISS). Jede Zelle trägt eine lange Geißel, die gegen den Nierenporus hin schlägt.

Gonaden.

Die Gonaden sind myosegmental verteilte Organe von plumper, fast würfelförmiger Gestalt, die bruchsackartig vorgestülpt im Atrium

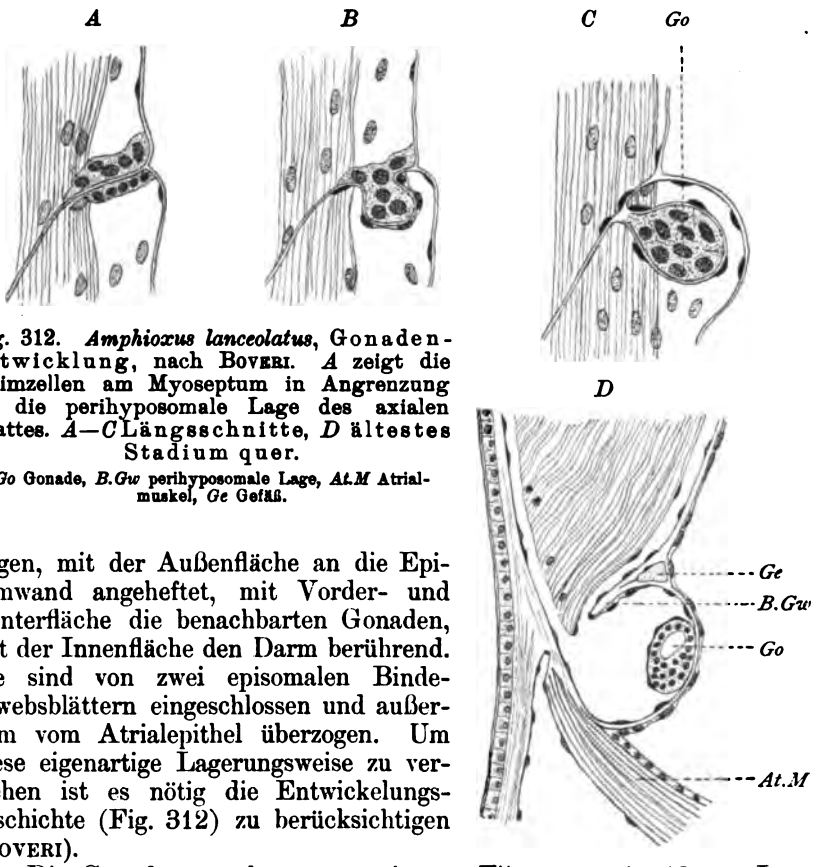

Fig. 312. *Amphioxus lanceolatus*, Gonadenentwicklung, nach BOVERI. *A* zeigt die Keimzellen am Myoseptum in Angrenzung an die perihyposomale Lage des axialen Blattes. *A—C* Längsschnitte, *D* ältestes Stadium quer.

Go Gonade, *B.Gw* perihyposomale Lage, *At.M* Atrialmuskel, *Ge* Gefäß.

liegen, mit der Außenfläche an die Episomwand angeheftet, mit Vorder- und Hinterfläche die benachbarten Gonaden, mit der Innenfläche den Darm berührend. Sie sind von zwei episomalen Bindegewebsblättern eingeschlossen und außerdem vom Atrialepithel überzogen. Um diese eigenartige Lagerungsweise zu verstehen ist es nötig die Entwickelungsgeschichte (Fig. 312) zu berücksichtigen (BOVERI).

Die Gonade entsteht an ganz jungen Tieren von 4—12 mm Länge am ventralen Ursegmentrande, wo die perihyposomale Lamelle und das Cutisblatt ineinander übergehen, durch Vermehrung der endothelial gelegenen Urgenitalzellen, die sich wahrscheinlich von der großen Grenzzelle der Larven (HATSCHEK) ableiten. Vom 10. bis zum 36. Muskelsegment treten Gruppen von Genitalzellen am hinteren Rand der Myosepten auf, die beim Heranwachsen in das vor den Septen gelegene Sklerocöl

einsinken, vom Septum überkleidet. Beim fortschreitenden Wachstum sinkt die Gonade auch in das Atrium ein und stülpt dabei die perihyposomale Lamelle und das atriale Epithel vor sich her. Später verschließt sich die Durchbruchstelle, soweit es den septalen Überzug und die Lamelle anlangt und wir finden an der Anheftungsstelle der Gonade deren äußeres, von der perihyposomalen Lamelle stammendes Blatt in inniger Verwachsung mit dieser Lamelle selbst. Die Gonade liegt in einem abgeschlossenen Cölarraum (Gonocöl), der sich vom Sklerocöl ableitet.

Die eigentliche Gonade, von denen hier nur die männlichen berücksichtigt werden, stellt einen einheitlichen Raum vor, der dicht mit Genitalzellen erfüllt ist. Die Gonade zeigt außen relativ große Ursamenzellen, überdeckt von den kleineren Muttersamen und Tochtersamen, die in großer Menge vorliegen; ferner die Spermien selbst in verschiedenen Entwickelungsstufen, welche den Innenraum der Gonade erfüllen und ihre Schwänze zentralwärts wenden. Genauer kann hier nicht auf die Samenbildung eingegangen werden (siehe Kurs 49).

---

39. Kurs.

Vertebraten.

Salamandra maculosa Laur. (Larve.)

Übersicht.

Betrachtet wird der Querschnitt (Fig. 313) durch die Dünndarmregion einer jungen Larve. Er hat die Form einer aufrecht stehenden Ellipse mit dorsaler niedriger Erhebung (Flossensaum), die gegen rückwärts an Höhe beträchtlich zunimmt und hinter dem After auch ventral entwickelt ist (Schwanzflosse), gegen vorn zu sich verliert. Die obere Hälfte des Schnittes und die Außenwand der ventralen Hälfte repräsentieren das Episoma; der übrige Teil der ventralen Hälfte, welcher die Leibeshöhle (Cölom) umschließt, stellt das Hyposoma vor. Das Episoma wird gebildet von Epiderm, Rückenmark, Chorda, Stammmuskulatur, dermalem und axialem Bindegewebe; das Hyposoma besteht aus dem Enteron, den Nierenkanälen und Gonaden, dem parietalen und visceralen Mesodermblatt.

Das Epiderm überzieht als niedriges, dreischichtiges Epithel den ganzen Querschnitt; in ihm fallen in mittlerer Lage helle Drüsenzellen, die nicht nach außen ausmünden (Leydig'sche Zellen), auf. Knospenartige Hautsinnesorgane, die weder die distale noch basale Grenzkontur des Epithels beeinflussen, kommen jederseits in drei Längslinien (Seitenlinien) vor, von denen die mittlere, typische in der Höhe des Interstitium laterale (siehe unten), die anderen dorsal und ventral davon gelegen sind. An älteren Larven findet man die Anlagen der Hautdrüsen als dicke zapfenartige Wucherungen an der

Basalfläche des Epiderms, vor allem dorsal jederseits neben der Rückenflosse.

Das Rückenmark liegt dicht über der Chorda (siehe unten) im bindegewebigen, zum Teil verknorpelten und verknöcherten Längsseptum,

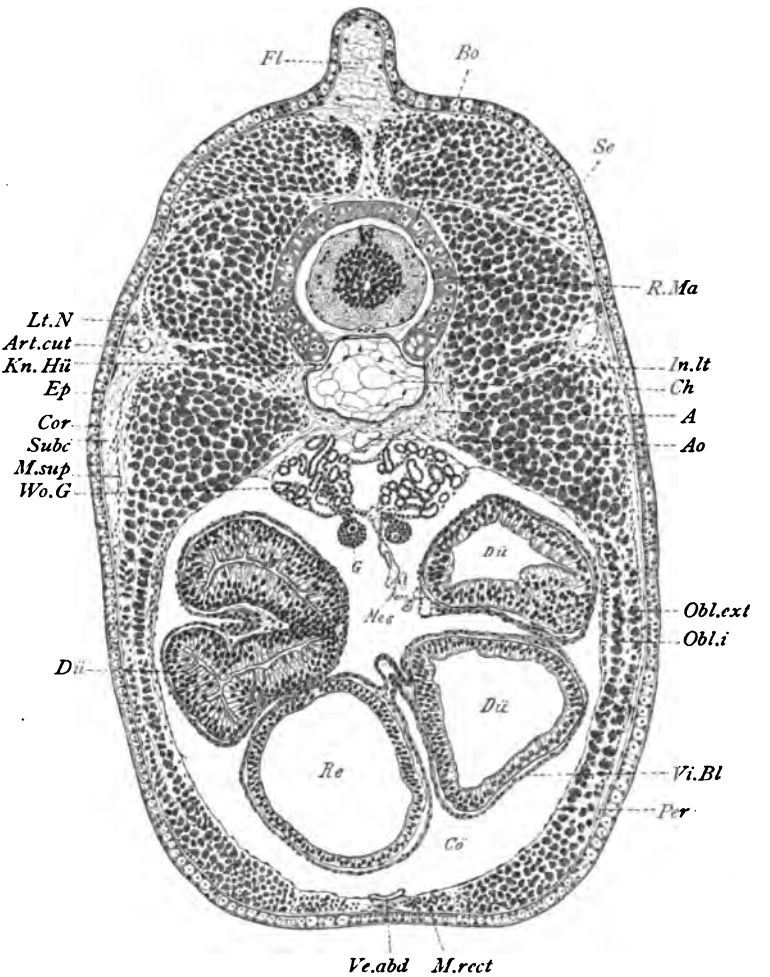

Fig. 313. *Salamandra maculosa*, Larve, Querschnitt der Dünndarmregion.
Fl dorsaler Flossensaum, *Ep* Epiderm, *Cor* Corium, *Subc* subcutanes Bindegewebe, *R.Ma* Rückenmark, *Lt.N* Lateralnerv, *Ch* Chorda, *A* axiales Bindegewebe, *Kn.Hü* Knochenhülse, *Bo* obere Bogen, *Se* Myoseptum, *In.lt* Interstitium laterale, *Ao* Aorta, *Ve.abd* Vena abdominalis, *Art.cut* Arteria cutanea, *M.sup* Musculus superficialis, *Obl.ext* und *i* Musculus obliquus externus und internus, *M.rect* Musculus rectus, *Wo.G* Wolff'scher Gang, *G* Gonade, *Dü* Dünndarm, *Re* Rectum, *Mes* Mesenterium, *Vi.Bl* viscerales Blatt, *Per* parietales Peritoneum, *C* Cölom.

welches beide Rückenmuskeln von einander trennt. Man unterscheidet den kleinen Zentralkanal, die zentrale graue und periphere weiße Substanz und intervertebral die abgehenden dorsalen und ventralen Nervenwurzeln, die sich jenseits der Markhülle in den Spinalganglien vereinen. Von jedem Spinalganglion entspringen drei Nerven, die insgesamt als Spinalnerv zu bezeichnen sind; sie innervieren die Stamm-

muskulatur und enthalten zugleich rezeptorische, von der Peripherie kommende Axone, die zu den Spinalganglienzellen gehören. Von weiteren Nerven sind zu erwähnen: der Nervus lateralis, der ein Ast des Vagus ist und jederseits in der Höhe des Interstitiums im subkutanen Gewebe verläuft; ferner beide Grenzstränge des Sympathicus mit ihren Ganglien, die neben der Aorta verlaufen, aber erst an älteren Larven deutlich hervortreten.

Die Chorda bildet die ein wenig dorsalwärts verschobene, im unteren Teil des Längsseptums eingeschlossene Achse des Schnittes. Sie ist bei guter Konservierung kreisrund und besteht aus den blasigen Chordazellen (Chordagallerte), aus dem unscheinbaren flachen Chordaepithel und der dünnen Scheide, an der wieder eine zarte äußere Elastica und eine innere kräftigere Faserlage zu unterscheiden sind.

Zu beiden Seiten des Längsseptums, bis zur ventralen Mittellinie sich fortsetzend, liegt die Stammmuskulatur, die insgesamt den Rückenmuskeln von *Amphioxus* entspricht. Sie gliedert sich jederseits in den dorsalen Rückenlängsmuskel, der bis zur Hyposomgrenze herabreicht, in die schrägen und geraden Bauchmuskeln, von denen erstere in einer inneren und äußeren Lage (Musculus obliquus internus und externus) sich direkt an den Rückenmuskel anschließen, letztere im Anschluß an die schrägen Muskeln ventral neben der Mittellinie verlaufen (M. rectus abdominis); ferner in den zarten M. superficialis, der dem Obliquus externus, von dem er sich ableitet, aufliegt und dorsalwärts bis zum Interstitium emporreicht, und schließlich in den zarten M. transversus, der dem parietalen Peritoenum anliegt und sich vom Obliquus internus ableitet. Alle diese Muskeln gliedern sich übereinstimmend in Segmente (Myomeren), die von den quergestellten Myosepten begrenzt werden. Da der Verlauf der Septen kein einfach senkrechter ist, sondern in der Höhe der Chorda eine leichte, gegen vorn gewendete Knickung erfährt, so trifft man auf einem Querschnitt des Tieres jederseits gewöhnlich zwei oder drei Segmente angeschnitten. Jeder Rückenmuskel zeigt ferner in mittlerer Chordahöhe eine leichte Einziehung an der medialen und lateralen Seite und wird hier von einem flach verlaufenden, unscharf entwickelten, bindegewebigen Septum durchsetzt (Interstitium laterale). Die Muskeln bestehen aus quergestreiften Muskelfasern, deren Verlauf je nach dem Muskel verschieden ist (siehe unten).

Das dermale Bindegewebe (Cutis) ist als straffe Faserlage (Corium) von geringer Dicke dicht unter dem Epiderm entwickelt. Darunter liegt das lockere subkutane Gewebe, das besonders mächtig in der Rückenflosse und im Bereich des Interstitiums ausgebildet ist. An letzterer Stelle enthält es die Seitennerven und die Arteria und Vena cutanea. Durch die Myosepten, das Längsseptum und die Interstitia lateralia, außerdem in der ventralen Mediallinie, hängt es mit dem axialen Bindegewebe zusammen. Letzteres zeigt mannigfaltige Differenzierung (Fig. 314). Es enthält Skeleteinlagerungen in Umgebung der Chorda und des Rückenmarks, die in segmentaler Folge verschieden entwickelt sind. Segmental (myomer) finden sich in Umgebung der Chorda Knorpelringe (intervertebrale Knorpel); intersegmental (vertebral) dünne Knochenhülsen (Wirbelhülsen), die gegen vorn und hinten zu sich erweitern und ein Stück weit über beide

angrenzende Knorpelringe übergreifen. Jeder Knochenhülse entspricht ein Paar Knorpelspangen (obere Bogen), die dorsolateral an der Hülse beginnen, das Rückenmark samt seinen Häuten umgreifen (Neuralkanal) und über ihm verschmelzen. Hülse und Bogen bilden zusammen einen Wirbel. Zu diesen Skelettstücken kommen noch Knorpelstücke in den Myosepten, in der Höhe des Interstitiums, die Rippen (siehe unten). Neben den Knochenhülsen und über den Bogen (Interspatium dorsale) findet sich reichlich lockeres Bindegewebe, vergleichbar dem subkutanen Gewebe. Auch die Myosepten werden von lockerem Bindegewebe gebildet, das direkt übergeht in ein spärlich entwickeltes Perimysium innerhalb der Muskulatur. Als einfache dichte Membran stellt

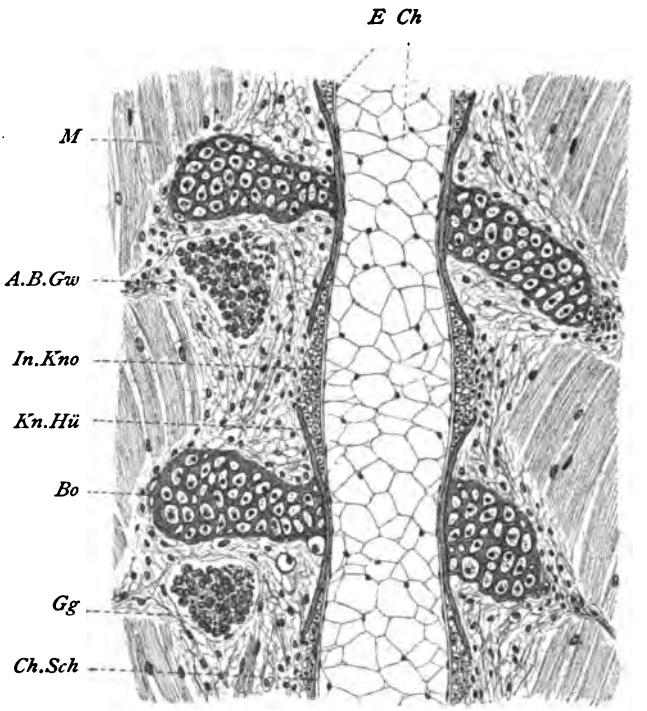

Fig. 314. ***Salamandra maculosa*****, Larve, Chorda längs und Umgebung.** *Ch* Chorda, *E* Chordaepithel, *Ch.Sch* Chordascheide, *Gg* Spinalganglion, *In.Kno* Intervertebraler Knorpel, *Kn.Hü* Knochenhülse, *Bo* oberer Bogen, *A.B.Gw* axiales Bindegewebe, *M* Rückenmuskel.

sich die gefäßhaltige Rückenmarkshaut (Meninx primitiva) dar, die außen von einem besonders dorsal geräumigen Lymphraum (Epiduralraum) umgeben ist.

Das Enteron ist, infolge stark gewundenen Verlaufes, in mehreren, zum Teil queren, zum Teil schrägen oder longitudinalen Anschnitten getroffen. Es gehört zwei Darmregionen an, dem Dünndarm und dem Rektum; nur ersterer windet sich auf und ist deshalb mehrfach angeschnitten; letzterer verläuft gerade von vorn nach hinten. Beide Teile zeigen ein hohes Cylinderepithel mit Schleimzellen untermischt; das Epithel des Rektums ist etwas niedriger, das Lumen desselben umfangreicher als

am Dünndarm. Auf weiter vorn geführten Schnitten ist nicht mehr das Rektum, dagegen der langgestreckte, auch longitudinal verlaufende Magen und neben diesem die Leber, an der Übergangsstelle zum Dünndarm auch das Pankreas, getroffen. Letzteres liegt zum Teil im dorsalen Mesenterium, die Leber im hier entwickelten ventralen Mesenterium.

Das parietale Blatt bildet ventral und seitlich nur ein dünnes Peritoneum, dem in der ventralen Mittellinie die Abdominalvene eingelagert ist; dorsal ist es stark verdickt und enthält hier an der Grenze zum Episom die Aorta und die Cardinalvenen, darunter die paarigen Urnieren eingelagert (Nierenwülste). Zwischen den Nierenwülsten entspringt das dorsale Mesenterium, neben dem an der Abgangsstelle jederseits eine schmale, stark geschwellte Falte entspringt, welche eine Gonade repräsentiert (Gonadenfalten).

Das viscerale Blatt liefert die Splanchnopleura und das Peritoneum des Darmes. Erstere enthält schwach entwickelte glatte Muskulatur, die nur am Pylorusabschnitt des Magens bedeutendere Mächtigkeit gewinnt (Pylorussphincter). Das viscerale Blatt steht mit dem parietalen durch das dorsale Mesenterium in Verbindung.

Die Urnieren werden von paarig geordneten, in den Nierenwülsten vielfach gewunden verlaufenden Kanälchen gebildet, die in logitudinaler Richtung dicht aufeinander folgen. Jedes Kanälchen beginnt seitwärts von den Gonadenfalten mit einer wimpernden Öffnung (Nephrostom) am Cölom, bildet unweit von dieser, im Verein mit einem Blutgefäßknäuel (Glomerulus), ein Malpighi'sches Körperchen und verläuft dann stark gewunden zum gemeinsamen longitudinalen Ausführgang (Wolff'scher Gang), der jederseits ganz lateral im Wulst gelegen ist.

Die Gonaden zeigen Ansammlungen von Urgenital- und Follikelzellen, die sich vom Keimepithel, als welches das peritoneale Endothel der Falten funktioniert, ableiten.

Von Blutgefäßen seien zunächst die Arterien betrachtet. Unter der Chorda verläuft die Aorta, welche Äste ins Episom (Arteriae intercostales) und ins Hyposom, und zwar an den Darm (A. mesentericae), an die Nieren (A. renales) und an die Gonaden (A. genitales) abgibt. Ferner verläuft jederseits eine longitudinale Arterie neben dem Seitennerv (A. cutanea), die eine Verbindung zwischen der in der Armgegend entspringenden A. subclavia und der in der Sakralgegend entspringenden A. iliaca vorstellt. Von Venen treffen wir unterhalb der Aorta, im Nierenwulste, oder bereits in das Mesenterium eingelagert, die mächtige unpaare V. cava inferior und ventral im parietalen Peritoneum, bruchsackartig in das Cölom vorspringend, die V. abdominalis magna. In die Hohlvene münden die abführenden Venen des Pfortaderkreislaufs der Nieren ein; die zuführenden Nierenvenen leiten sich von den paarigen Ursprüngen der Abdominalvene ab, die sich aus der Vena caudalis und den Venae iliacae entwickelt, nach vorn bis zur Leber verläuft und hier in die Vena portae einmündet, welche aus den Darmvenen (V. intestinales) hervorgeht. Die Hohlvene verläßt vor der Niere den Nierenwulst und senkt sich zur Leber herab, die sie durchsetzt, um jenseits derselben die Lebervene aufzunehmen und in den Sinus venosus des Herzens einzumünden.

Epiderm.

Das Epiderm der jungen Larve (Fig. 315) besteht aus 3 Schichten von Deckzellen, aus der Basalschicht, der Mittelschicht und der Außenschicht. Die Mittelschicht wird gebildet von Drüsenzellen (LEYDIG'sche Zellen), die bis nahe an die Cutis und an die Peripherie reichen. Alle Zellen sind durch Intercellularräume getrennt und durch Brücken verbunden. In den Intercellularräumen liegen nicht selten eingewanderte Leukozyten und gelbbraune Pigmentzellen. In der Außenschicht trifft man an jungen Larven einzelne wimpernde Zellen an (Flimmerzellen); an älteren Larven fehlen die Flimmerzellen, es kommen dagegen andere Zellen von abweichendem Charakter, sog. Schaltzellen, vor. Über die Sinnesorgane und Nervenendigungen siehe unten.

Deckzellen. Die Deckzellen sind an drüsenzellarmen Punkten von regelmäßiger, fast kubischer Form, im allgemeinen jedoch durch die Drüsenzellen in ihrer Form stark beeinflußt. Sie enthalten einen großen Kern, der nur von einem relativ schmalen Sarcmantel umgeben ist. Dieser ist nicht selten in den Präparaten geschrumpft und dann gleich einer Membran abgehoben und vom Kern durch eine helle Zone getrennt. Im Sarc liegen Fäden, die besonders in den Basalzellen als kräftige schwärzbare Fibrillen deutlich hervortreten. Die distale Zone der Außenzellen bildet einen scharf vom übrigen Sarc sich abhebenden gestrichelten Grenzsaum, in dem die Fadenenden regelmäßig aufsteigen, meist aber durch eingelagerte Pigmentkörnchen verdeckt werden. Die Fäden sind hier durch eine leicht färbbare Kittsubstanz zu Alveolenwandungen verbunden, welche auf flächenhaften Anschnitten der Zellen hexagonale Maschen bilden und, bei Mangel an Pigment, eine hellere Zwischensubstanz zeigen. Distal wird der Saum durch eine zarte, chemisch und färberisch abweichend sich verhaltende Limitans begrenzt (WOLFF's Cuticula). Eine echte Cuticula fehlt ganz, wie schon daraus hervorgeht, daß die Schlußleisten im Niveau der Limitans liegen. — Über die Intercellularbrücken siehe im folgenden Kurs.

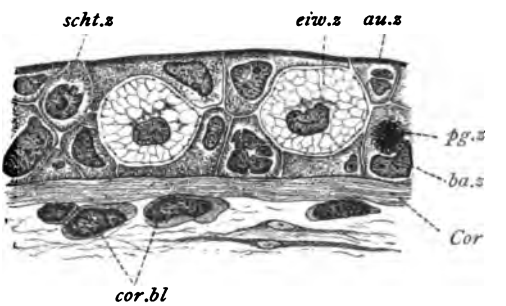

Fig. 315. *Salamandra maculosa*, Larve, Haut. *ba.z* Basalzelle, *pg.z* seitlich angeschnittene Pigmentzelle, *au.z* Außenzelle, *scht.z* Schaltzelle, *eiw.z* Eiweißzelle, *Cor* Corium, *cor.bl* Corioblasten und Zellen des subkutanen Gewebes.

Durch Färbung intra vitam, besonders mit Neutralrot (PROWAZEK, FISCHEL u. a.) lassen sich Körner in den Deckzellen sichtbar machen, die durch postmortale Färbung nicht tingiert werden. Auch die Pigmentkörner nehmen Farbstoffe (z. B. Methylenblau) an und werden dadurch verfärbt. Da in pigmenthaltigen Zellen andere Körner intra vitam immer nur spärlich oder gar nicht sich tingieren, so liegt es nahe, eine genetische Beziehung zwischen den Pigment- und andersartigen, für gewöhnlich unsichtbaren Körnern anzunehmen. Es würde

dies für autochthone Entstehung des Pigments in den Außenzellen sprechen.

Die Kerne sind von wechselnder Form und erscheinen durch tiefe schmale Einschnitte mehrfach gelappt. Ihre Beschaffenheit ist eine charakteristische und wiederholt sich bei den meisten Kernarten sämtlicher Larvengewebe. An einem dichten fädigen Gerüst verteilen sich einzelne Nucleinkörner oder Gruppen solcher. Form und Größe der Gruppen unterliegt mannigfachem Wechsel: sie erscheinen bald als Klumpen. Stränge oder runde. nucleolenartige Ballen. In letzterem Falle läßt sich meist leicht an ihnen eine dunkelfärbbare Rinde und eine hellere Innensubstanz. die auch einen anderen Farbenton zeigen kann und wohl Paranuclein vorstellt (siehe Darmepithel), unterscheiden. Die länglichen stabförmigen Ballen erinnern in der Form an Bruchstücke von Nucleomiten. Echte Nucleolen kommen nicht vor. Durch intravitale Färbung werden die Kerne nicht tingiert.

Teilungsfiguren sind in den Zellen aller Schichten. vor allem aber in den Basalzellen. häufig zu beobachten. Die Spindel ist tangential gestellt. Genaueres über den Teilungsmodus siehe bei Nierenzellen. Während der Mitose der Außenzellen verläßt das Pigment den Grenzsaum, sinkt tiefer herab und verteilt sich auf zwei Gruppen, von denen je eine einer Tochterzelle zukommt (H. Rabl).

Schaltzellen. Zwischen den Außenzellen kommen vereinzelt abweichend geformte Zellen vor, deren Oberfläche kleiner (Fig. 315) als die der Außenzellen ist, die niemals Pigmentkörner enthalten, basal abgerundet enden und im ganzen von kurz zylindrischer oder distalwärts verschmälerter, flaschenförmiger Gestalt sind. Bei Flächenbetrachtung (Fig. 316) strahlen die durch Schlußleisten scharf markierten Konturen der anstoßenden Außenzellen radial auf sie ein, was um so deutlicher hervortritt, je kleiner die Oberfläche der Schaltzellen ist. Bei Färbung intra vitam zeigen sie abweichende Chromophilie (Fischel) und fallen dadurch leicht in die Augen. Man findet sie fast während der ganzen Larvenperiode und überall verteilt, wo Flimmerzellen fehlen; bei Annäherung der Metamorphose vermindert sich ihre Zahl (Fischel) und möglicherweise bilden sie sich sämtlich in gewöhnliche Außenzellen um.

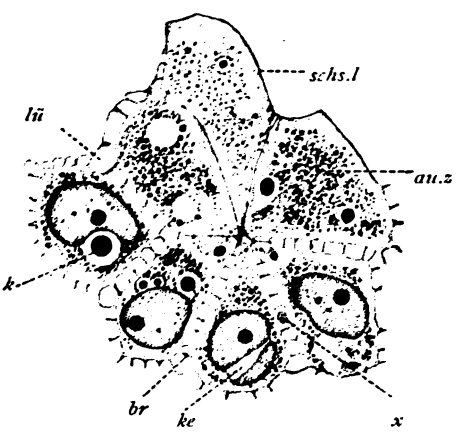

Fig. 316. *Bufo variabilis* (?) Larve. Epiderm flächenhaft geschnitten; Anordnung der Außenzellen um eine versteckte Schaltzelle.
au.z Außenzelle mit Pigment, *ke* Kern, *k* Körner fraglicher Bedeutung, *schs.l* Schlußleiste, *br* Brücke, *lü* Intercellularlücke, *x* fraglicher Inhalt derselben.

Flimmerzellen. An ganz jungen Larven tragen viele Zellen der Außenschicht, vor allem in der dorsalen und vorderen Region des Körpers, Wimpern; später finden sich nur noch einzelne Flimmerzellen,

vor allem an den Kiemen und an der Cornea, um nach und nach ganz zu schwinden. Sie zeigen ein gleichmäßig struiertes Sarc, das des Grenzsaumes entbehrt; die deutlich longitudinal verlaufenden Fäden setzen sich in die sehr hinfälligen Wimpern fort, deren jede an der Basis ein kräftiges Basalkorn trägt.

Drüsenzellen. Die als LEYDIG'sche Zellen bekannten Drüsenzellen sind eosinophile Elemente, also als Eiweißzellen zu bezeichnen. Ihre Färbbarkeit ist immer eine geringe, da nur relativ wenige Sekretkörner von ungleicher Größe in den weiten Maschen des Gerüstes liegen und sich leicht in eine farblose Flüssigkeit aufzulösen scheinen. Die Zellen sind groß und von kurz ellipsoider, regelmäßiger Form. Eine geschlossene Zellmembran fehlt durchaus; peripher findet sich ein Fibrillennetz (Außengitter) mit polygonalen, meist sehr regelmäßigen Maschen (Fig. 317), das sich mit Eisenhämatoxylin schwärzt und scharf von den Intercellularlücken und vom Sarc abhebt. Von den Knotenpunkten gehen sowohl feine kurze Brücken nach außen, die aber selten sicher zu unterscheiden sind, als auch Gerüstfäden ins Zellinnere, die hier ein gleichfalls weitmaschiges Netz bilden, das nur am Kern ein dichteres Gefüge annimmt. — Der Kern gleicht völlig dem der Deckzellen.

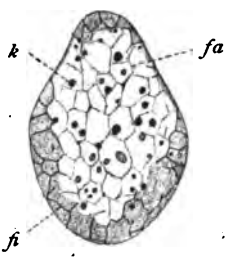

Fig. 317. *Salamandra maculosa*, Larve, LEYDIG'sche Epidermzelle (Eiweißzelle). *k* Eiweißkörner, *fa* Faden des inneren Sarcs, *fi* peripheres Fibrillennetz.

Die LEYDIG'schen Zellen sind drüsig modifizierte Deckzellen, die bei der Metamorphose den ursprünglichen Charakter wieder annehmen (PFITZNER). Ihre funktionelle Bedeutung ist unbekannt; der Mangel einer geschlossenen Zellmembran deutet darauf hin, daß das Sekret intercellulär eine Rolle spielen dürfte. Durch vitale Färbung, besonders durch Neutralrot, werden die Sekretkörner tingiert.

Hautsinnesorgane (Sinnesknospen).

Die Sinnesknospen der Salamanderlarve (Fig. 318) sind plump konische Gebilde von der Höhe des Epiderms. Ihre Basis ist etwa doppelt so breit als die Knospe hoch ist und viel breiter als die distale Endfläche. Diese ist in der Mitte, wo die Sinneszellen auslaufen, leicht muldig eingetieft. Die Knospe besteht aus Sinneszellen und Stützzellen. Die kurzen birnförmigen Sinneszellen kommen in geringer Zahl vor und nehmen das Zentrum ein. Ihr rundlicher oder kurz ellipsoider Kern liegt in der Mitte der Knospenhöhe; unmittelbar unter demselben endet die Zelle leicht abgerundet. Seitlich vom Kern ist nur ein dünner Sarcmantel vorhanden; über ihm verjüngt sich die Zelle und bildet bis zur Peripherie einen schmalen Conus, der distal abgestutzt endet. Das Sarc färbt sich im allgemeinen dunkler als das der Stützzellen mit Eisenhämatoxylin und zeigt längs und leicht gewunden verlaufende Fäden, die als Neurofibrillen aufzufassen sind. Dem distalen Ende sitzt der Sinnesstab auf, in welchen sich die Neurofibrillen fortsetzen. Er hat die Gestalt eines schlanken Conus, der basal geschwellt ist und sich hier intensiv schwärzt. Gut gelungene Differenzierung zeigt in geringer Höhe über dem Zellende einen breiten

schwärzbaren Ring, welcher dem Stabe anliegt; seine Bedeutung ist unbekannt.

Zwischen den Sinneszellen sind sehr schmale Intercellularlücken, zarte Brücken und Schlußleisten vorhanden.

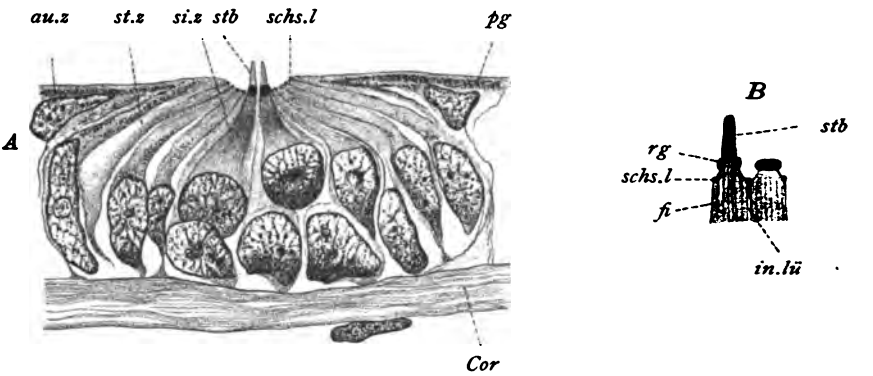

Fig. 318. *Salamandra maculosa*, Larve, Sinnesknospe (*A*), *B* Ende der Sinneszellen.
si.z Sinneszelle, *stb* Sinnesstab, *rg* Ring an demselben, *fi* Neurofibrillen, *st.z* Stützzelle, *au.z* Außenzelle, *schs.l* Schlußleiste, *pg* Pigment, *in.lü* Intercellularlücke, *Cor* Corium.

Die Stützzellen durchsetzen die ganze Knospenhöhe und hüllen die Sinneszellen allseitig ein. Ihre länglichen Kerne liegen basal, dicht an der Cutis oder wenig höher, selten im Niveau der Sinneszellkerne. Der über dem Kern gelegene Zellleib ist schmal und verläuft bei den äußeren Zellen schräg, fast unter einem Winkel von 60° geneigt, an den einwärts gelegenen entsprechend steiler. Auch im Sarc der Stützzellen sind längs verlaufende, aber locker geordnete Fibrillen vorhanden, die sich oft intensiv schwärzen.

Die Kerne sowohl der Sinnes-, als auch der Stützzellen, unterscheiden sich von denen der Deckzellen durch regelmäßigere Begrenzung, wenn auch die Einschnitte nicht völlig fehlen, sowie durch besonderen Nucleomreichtum. Das Nucleom verteilt sich in kleinen Körnern und gröberen Ballen, deren Form oft eine unregelmäßige ist. In beiden Zellarten beobachtet man gelegentlich Teilungsvorgänge. Zentralkörner sind im Ruhezustande gewöhnlich nicht zu bemerken, doch tritt manchmal über dem Kern ein dunkles Korn im Sarc hervor, das vielleicht in diesem Sinne zu deuten ist.

Noch bleibt zu erwähnen, daß die Sinnesstäbe der Sinneszellen nicht frei hervorragen, sondern von einem kuppenförmigen Gallertmantel eingehüllt sind, der nur an gut gelungenen Präparaten deutlich hervortritt und sich distal mit Hämatoxylin färbt. Er sitzt den Stützzellen auf und wird von diesen gebildet. Mit starken Vergrößerungen lassen sich in ihm schwärzbare zarte Fibrillen nachweisen, die zu den Stützzellen in Beziehung stehen und jedenfalls nichts anderes als Verlängerungen der Zellfäden sind. Dieser Befund ist in Hinsicht auf ähnliche Befunde an Molluskenaugen (siehe Kurs 16) von besonderem Interesse. Es zeigte sich dort, daß die zwischen den Sehzellen gelegenen Stützzellen sich im Fibrillenbüschel (Lophien) fortsetzen, die die Sehstäbe umgeben und in eine homogene oder körnige Zwischen-

substanz (bezw. Glaskörper) eintauchen, welche gleichfalls nur als Produkt der Stützzellen gedeutet werden kann. Die Gallerte an den Hautsinnesorganen der Amphibien entspricht der Zwischensubstanz des Molluskenauges und somit wäre der fibrilläre Endapparat der Stützzellen auch hier als Lophium zu bezeichnen.

Durch die GOLGI-Methode (RETZIUS) lassen sich in den Sinnesknospen Nervenfaserendigungen (Fig. 319) nachweisen. Zu der Knospe tritt von unten, aus dem Corium, ein dünner Zweig des Nervus lateralis heran, der auch an gewöhnlichen Präparaten nachweisbar ist. Die Nervenfasern dringen, unter Verlust der Myelinscheide, in die Knospe bis zur Basis der Sinneszellen ein, verzweigen sich hier und umspinnen die Sinneszellen, mit

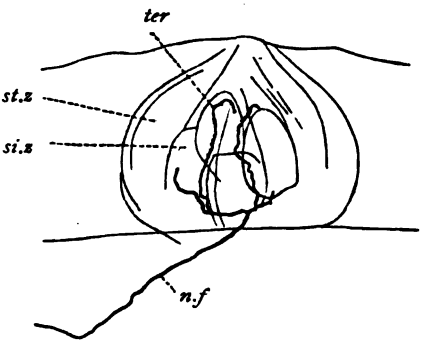

Fig. 319. *Salamandra maculosa*, Larve, Sinnesknospe mit Silber imprägniert, nach RETZIUS.
n.f Nervenfaser, *ter* Terminalen im Umkreis der Sinneszellen (*si.z*), *st z* Stützzellen.

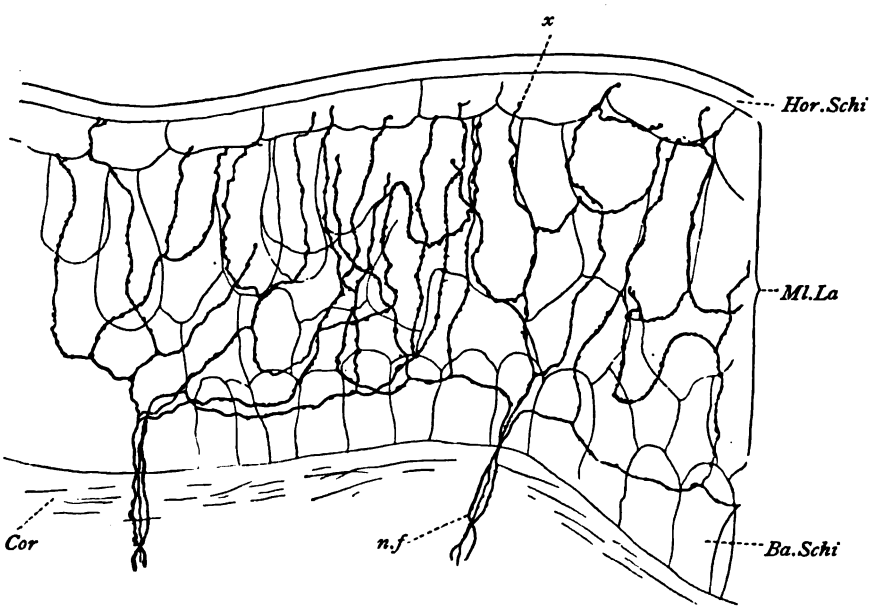

Fig. 320. *Salamandra maculosa*, Nervenendigungen des Epiderms, mit Silber geschwärzt.
Hor., Ba.Schi Horn-, Basalschicht, *Ml.La* Mittellage, *Cor* Corium, *n.f* Nervenfasern, *x* Endigung der Terminalen. Nach RETZIUS.

leichten Anschwellungen endend. Ein Zusammenhang der Fasern mit den Zellen liegt nicht vor; auch lassen sich keine ableitenden Fortsätze an den Zellen nachweisen. Die Fasern sind daher als rezeptorische aufzufassen. — Endverästelungen sensibler Fasern lassen sich auch im Epithel, vor allem am erwachsenen Tiere (Fig. 320) nachweisen.

Sie steigen bis zur hier vorhandenen Hornschicht empor und enden hier mit leichter Anschwellung (RETZIUS).

---

40. Kurs.

Haut.

Felis domestica.

A. Epiderm. Besonders günstig für die Untersuchung erweist sich die dicke, reich geschichtete Oberhaut von den Sohlenballen der Katze (Fig. 321). An die Cutis und deren Papillen grenzt das unverhornte Stratum oder Rete MALPIGHI. Es zeigt zu unterst die aus zylindrischen Zellen bestehende Basalschicht, welche das Keimlager des Epithels vorstellt und in der Kernteilungsfiguren zu beobachten sind (Stratum germinativum). Darauf folgt die mächtige Mittellage, deren obere Kontur trotz der tief ins Epithel vordringenden Cutispapillen eine ebene ist. Unscharf sondert sich von einer unteren körnchenlosen Zone (Stratum intermedium) eine obere, minder hohe, die mit dunkelfärbbaren Körnern (Keratohyalinkörner) erfüllt ist (Stratum granulosum). Die Außenlage des Epithels, welche an Mächtigkeit beiden anderen Lagen gleichkommt, besteht aus verhornten Zellen (Stratum corneum). Man unterscheidet wiederum eine untere an das Stratum granulosum anstoßende, mit Pikrokarmin leuchtend rot sich färbende Zone (Stratum luci-

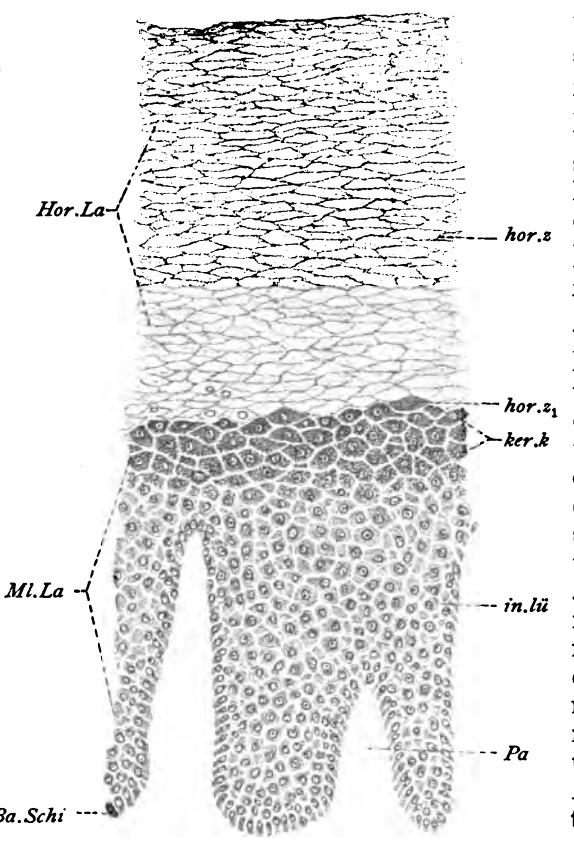

Fig. 321. *Felis domestica*, Epiderm der Fußsohle. *Ba.Schi* Basalschicht, *Ml.*, *Hor.La* Mittel-, Hornlage, *Pa* Coriumpapille, *in.lü* Intercellularlücken, *ker.k* keratohyalinhaltige Zellen des Stratum granulosum, *hor.z* Hornzelle, *hor.z*$_1$ desgl., im Stratum lucidum, während Umbildung der Keratohyalinkörper in das Eleidin.

dum) von einer mächtigeren oberen Zone, die sich nicht färbt. In der Hornschicht fehlen, bis auf vereinzelte Ausnahmen im Stratum lucidum, die Kerne, welche degeneriert sind. Ebenso fehlen Intercellularräume und Brücken, welche in der Basalschicht und Mittellage gut entwickelt sind. Die äußerste Zone der Hornlage zeichnet sich durch lockeren Zusammenhalt der Zellen aus (Stratum disjunctum). Es kommt hier zur successiven Abschuppung einzelner Elemente, die durch die Ausbreitung des Schweißes begünstigt wird.

An den übrigen Flächen des Körpers ist das Epiderm von viel geringerer Mächtigkeit, was sich besonders dadurch bemerkbar macht, daß das so auffallende Stratum granulosum auf eine Zellschicht oder auf einzelne Zellen reduziert ist. Die Zellen sind im allgemeinen platter; Papillen der Lederhaut fehlen. Die flachen Hornzellen haften seitlich fester aneinander, so daß sich die einzelnen verhornten Zellschichten leicht in Gestalt von Lamellen, deren fünf bis sechs vorkommen, trennen lassen.

Basalschicht. Die Basalzellen (Bildungszellen) sind im allgemeinen von zylindrischer Gestalt mit leicht verdicktem distalem Abschnitt, der den Kern enthält, und etwa doppelt so lang als breit ist. Der basale Teil erscheint nicht selten durch benachbarte Zellen in seiner Form beeinflußt und springt dann seitlich mit scharfen Kanten flügelartig vor; das distale Ende ist gewöhnlich abgerundet, oft aber auch zugespitzt zwischen die zunächst auflagernden Mittelzellen eingeschoben. Der Kern ist oval und arm an Nucleom, das vor allem an der Membran sich anhäuft; ein oder zwei Nucleolen kommen vor. Das Sarc ist deutlich längsfädig struiert. Besonders im subnucleären Teil der Zelle treten bei Eisenhämatoxylin- oder bei der KROMAYER'schen Färbung kräftige schwarze Fibrillen hervor (sog. HERXHEIMER'sche Fasern), die gelegentlich leicht gewunden verlaufen.

Mittellage. Die Mittelzellen sind über den Cutispapillen oft nur in fünf, sechs Lagen vorhanden, viel reichlicher dagegen interpapillär entwickelt. Ihre Form kann zunächst als isodiametrische in Höhe, Breite und Tiefe bezeichnet werden. In den übrigen Lagen erscheinen sie dagegen abgeplattet und zwar umsomehr, je höher sie liegen. An der Grenze zur Hornlage überwiegt der flächenhafte Durchmesser den senkrechten um etwa das Drei- bis Vierfache. Zugleich haben die Zellen an Größe gegenüber den Basalzellen beträchtlich zugenommen und auch der Kern hat sich vergrößert. Er erscheint leerer als im Stratum germinativum; das Nucleom ist in wenigen unregelmäßigen Brocken verteilt oder nur membranständig vorhanden; ein einziger großer Nucleolus tritt scharf hervor. Die Zwischensubstanz des Sarcs zeigt in den unteren Zellschichten die gleiche helle körnchenfreie Beschaffenheit wie in den Bildungszellen. Erst im Stratum granulosum treten Körner (Keratohyalinkörner, Fig. 322) auf, die sich mit Hämatoxylin färben, zunächst nur einzeln und verstreut liegen, bald aber den ganzen Zellleib durchsetzen und zugleich an Größe zunehmen. In der obersten Schicht sind manchmal alle Körner, wenigstens in einzelnen Zellregionen, untereinander verflossen, so daß die betreffenden Zellen sich gleichmäßig dunkel färben. Sie stellen Übergangsstadien der Mittelzellen zu den Hornzellen des Stratum lucidum (siehe bei diesen weiteres) vor.

Das Sarc ist sehr deutlich fädig struiert; die Fäden (Fig. 323) verlaufen nach verschiedenen Richtungen, aber zu Gruppen geordnet, die gegen die Berührungsflächen der Zellen ausstrahlen und in ziemlich

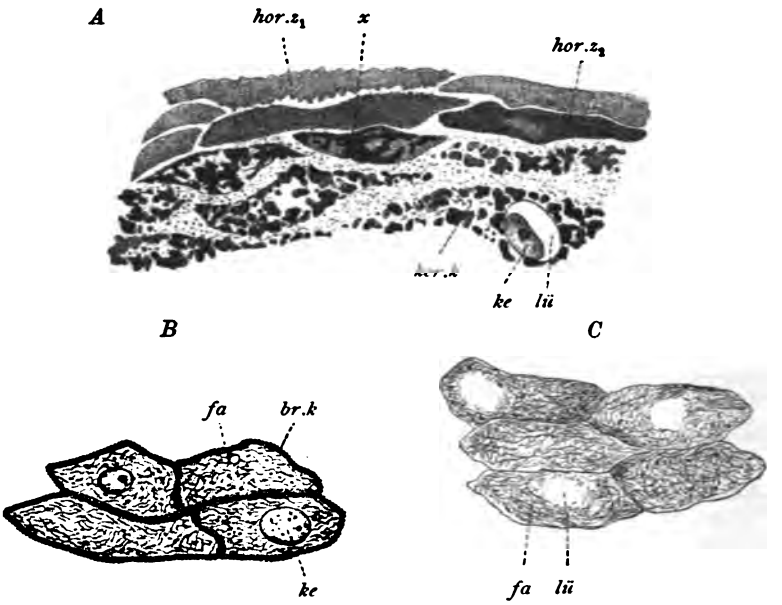

Fig. 322. Partien aus dem Epiderm. *A* Stratum granulosum. *C* Stratum corneum, verdaut; beide Figuren von *Homo*, vola manus. *B* Stratum granulosum, Katzenpfote. Nach WEIDENREICH.
hor.z$_1$ Hornzelle des Str. lucidum, *hor.z*$_2$ desgl., Bildung des Eleidins, *ker.k* Keratohyalinkörner, bei *x* sich verflüssigend, *ke* Kern, *lü* Schrumpfungslücke, *fa* Fäden des Sarcs, *br.k* Brückenkörner, *lü*$_1$ Kernhöhle.

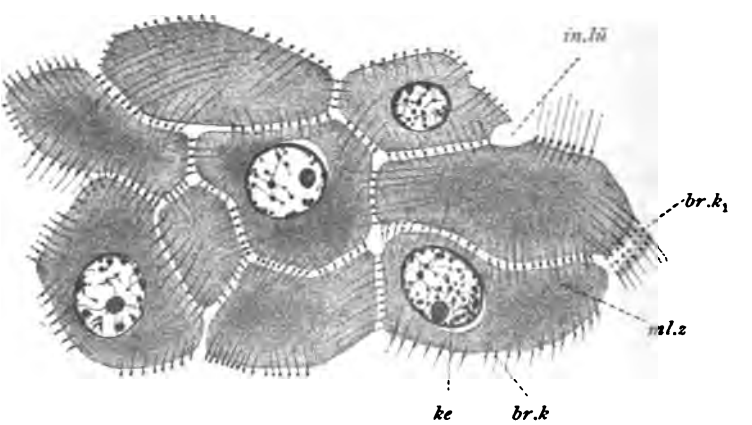

Fig. 323. *Felis domestica*, Mittellage des Epiderms von der Fußsohle.
ml.z Mittelzellen, *ke* Kern derselben, *in.lü* Intercellularlücken, *br.k* Brückenkorn, *br.k*$_1$ desgl., eine Reihe Brücken quer angeschnitten.

regelmäßig geordneten Reihen von Intercellularbrücken enden. Deutlich sieht man bei verschiedener Einstellung des Tubus widersprechende Fadenanordnungen, sowie bogenförmige Verläufe, was sich alles aus der

Anwesenheit vieler Grenzflächen der Zellen und aus der Beziehung von Fadengruppen zu den einzelnen Flächen erklärt. Die Fäden durchsetzen die ganze Zelle und treten durch die Brücken in Verbindung mit entsprechend orientierten Fäden der Nachbarzellen; auf diese Weise ergeben sich Fibrillensysteme, die vielen Zellen gemeinsam sind und äußerst regelmäßig angeordnet erscheinen. Genauer kann auf diese „funktionelle Struktur" des Epiderms nicht eingegangen werden.

Die Intracellularräume sind in der ganzen Mittellage leicht nachweisbar, meist breit entwickelt und von langen, reihenweis gestellten Zellbrücken, an denen Brückenkörner als mittlere, kurz ellipsoide Anschwellungen deutlich hervortreten, in regelmäßigen Abständen durchspannt. In der granulierten Zone werden sie durchgehends schmäler gegen die Hornlage hin; die Körner behalten ihre Form bei, aber die seitlichen Faserabschnitte erscheinen verkürzt (WEIDENREICH). Auch sonst kann man nicht selten auffällige Differenzen in der Breite der Intercellularräume erkennen, was zweifellos durch wechselnde Entwicklung der hellen, zwischen den Zellen befindlichen, flüssigen Substanz, die als Lymphe gedeutet wird, bedingt ist. Manchmal finden sich körnige Einlagerungen in der Lymphe; nicht selten auch Leukocyten und Pigmentzellen, deren Anwesenheit zu beträchtlicher Trennung der Zellen von einander führt. Brücken sind zwischen den Deckzellen und den eingewanderten Zellen niemals nachweisbar; wie sich die Brückenkörner bei der Lösung des Zusammenhangs verhalten, wurde noch nicht genauer beschrieben. Vermutlich sinken die seitlichen Abschnitte der Brücken ins Zellsarc infolge der starken Dehnung, welche die Erweiterung der Lücke bedingt, ein und einer jeden der beiden von einander getrennten Zellen dürften Hälften der Körner anliegen (siehe auch bei Hornzellen).

Hornlage. Die Hornzellen unterscheiden sich von den Mittelzellen vor allem durch die homogene Beschaffenheit ihres Sarcs. Die Fäden bleiben erhalten (H. RABL), sind aber, soweit sie peripher liegen, verhornt und zu einer festen Membran verbunden. Im Innern werden sie durch das Eleidin, das sich von den Keratohyalinkörnern ableitet, verdeckt, treten aber bei unvollständiger Verdauung der Zellen deutlich hervor. Während sich in Hinsicht auf die Verhornung alle Elemente der Hornlage gleich verhalten (UNNA), ist das Eleidin in den unteren Schichten (Stratum lucidum) flüssig und färbt sich lebhaft mit Pikrocarmin (RANVIER); in den übrigen Lagen erscheint es fester und färbt sich abweichend (Pareleidin WEIDENREICH). Eisenhämatoxylin schwärzt sowohl die Hornsubstanz wie das Eleidin; bei VAN GIESON-Färbung ist die Hornlage gelb gefärbt.

Im einzelnen wäre folgendes über die Umbildung des Chondroms in der Hornlage anzuführen. Das Eleidin geht aus den Keratohyalinkörnern durch Verfließen derselben bei gleichzeitiger Veränderung des chemischen Charakters hervor. Man findet an der Grenze des Stratum lucidum zum Stratum granulosum einzelne Zellen, welche den Übergang färberisch markieren. Das Eleidin quillt bei Anschnitt des frischen Stratum lucidum in Tropfen aus den Zellen hervor. In den unmittelbar über dem Stratum lucidum gelegenen Schichten der Hornlage nimmt es festere Beschaffenheit an; da diese Schichten durch lockere Zusammenfügung der Zellen charakterisiert sind, bezeichnet sie WEIDENREICH als

Stratum relaxatum. Darüber folgen Schichten mit dicht gefügten, angespannten Zellen, in denen das Eleidin sich ähnlich wie im Stratum lucidum verhält (Stratum tensum). Im zuletzt folgenden Stratum disjunctum (RANVIER) führt die Lockerung des Zellverbandes zur Abschuppung; das Eleidin liegt hier wieder in festerer Beschaffenheit vor. Dieses nicht flüssige Eleidin kann als Pareleidin (WEIDENREICH) unterschieden werden. Es zeigt Affinität zur Osmiumsäure, schwärzt sich daher bei längerer Einwirkung derselben, während das flüssige Eleidin ungeschwärzt bleibt.

Die Kerne sind vereinzelt noch im Stratum lucidum erhalten, wo sie kompakte Brocken in Hohlräumen, welche auf die ursprüngliche Kernform zurückzuführen sind, bilden, selten dieselben noch ganz ausfüllen. In den übrigen Schichten sind die Kernhöhlen leer, das Nucleom hat sich aufgelöst und ist zu Grunde gegangen. Wo Nucleom noch erhalten blieb, hat es doch seine färberischen Qualitäten verloren, färbt sich z. B. schwerer mit Hämatoxylin als mit Eosin.

Die Intercellularlücken fehlen in der Hornlage durchaus; die Zellen haften fest aneinander und zeigen bei Isolierung fein gezackte Konturen. Mittels der Zacken, welche anscheinend alternierend gestellt sind, greifen die Zellen ineinander. Die Zacken sind auf die Brückenkörner zurückzuführen, die, bei völliger Einziehung der Brückenfäden in die Zellen, allein außerhalb der verhornten Zellen verbleiben (WEIDENREICH) und durch ihre Färbbarkeit (Hämatoxylin) die dunklen Grenzlinien zwischen letzteren bedingen.

Über die Ausführungsgänge der Schweißdrüsen siehe beim dermalen Bindegewebe; ebenso über die sensiblen Nervenendigungen.

Dermales Bindegewebe (*Felis domestica* BRISS.).

Das unter dem Epiderm (Sohlenballen) gelegene dermale Bindegewebe (Fig. 324) zerfällt in zwei unscharf gesonderte Lagen: in die eigentliche Cutis (Corium oder Lederhaut) und in das subkutane Bindegewebe (Unterhautbindegewebe). Das Corium bildet an seiner Oberfläche in großer Menge Papillen, welche in das Epiderm vorspringen; andererseits sendet das Epiderm schlauchförmige Einstülpungen in die Tiefe, welche die Schweißdrüsen repräsentieren. Über Gefäße, Tastorgane und Nerven siehe zum Schluß.

Corium (Lederhaut). Das Corium ist eine straffe Faserhaut, welcher reichlich elastische Fasern beigemengt sind. Sie besteht aus dichtgedrängten Bindefibrillen, die durch eine spärliche Grundsubstanz zu Fasern verkittet sind, in der Hauptsache parallel zur Oberfläche verlaufen, sich aber bündelweis innig durchflechten und nicht wie gewöhnlich bei den Anamnien schichtenweis angeordnet sind. In der oberen Region ist das Gewebe ein besonders dichtes (Pars papillaris), in der unteren dagegen lockerer und von netzartigem Gefüge (Pars reticularis). Zwischen den Bindefasern finden sich verzweigte Bindezellen, deren Fortsätze die Fasern umspinnen. Die elastischen Fasern sind von wechselnder Stärke, verlaufen nach allen Richtungen und bilden Netze, die in den Papillen aus besonders feinen Fasern bestehen. Gefäße, Nerven, Drüsen und Haarfollikel werden von starken elastischen Netzen und auch von aufsteigenden Bindefasern begleitet.

Das Corium ist der Sitz des Hauptpigments; doch fehlen speziell an der Fußsohle Pigmentzellen (Fig. 325) so gut wie ganz. Über die Nerven und Tastorgane siehe unten; glatte Muskelfasern des Coriums stehen zu den Haarbälgen in Beziehung (siehe dort). Leukocyten sind, wie im Epiderm, anzutreffen.

Subkutanes Gewebe (Unterhautgewebe). Das subkutane Gewebe ist durch reichen Gehalt an Fettzellen ausgezeichnet. Wo das Fettgewebe besonders stark entwickelt ist, spricht man von einer

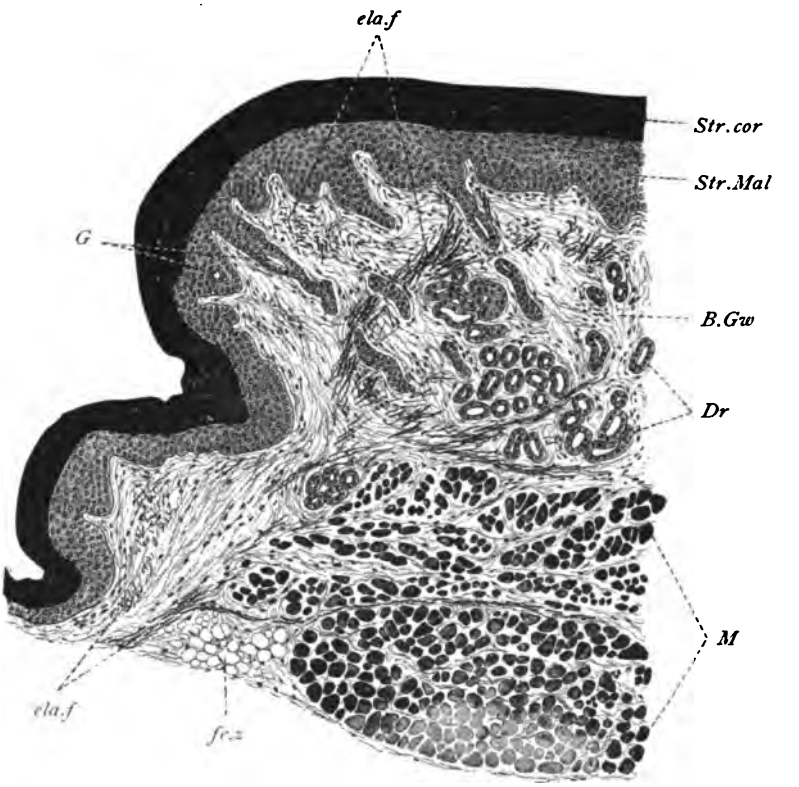

Fig. 324. ***Mus musculus***, Schnitt durch einen Sohlenballen. Kombination eines mit Eisenhämatoxylin und eines mit der WEIGERT'schen Fuchsin-Resorcintinction gefärbten Schnittes.

Str.cor und *Str.Mal* Stratum corneum und MALPIGHI, *B.Gw* Bindegewebe des Coriums, *ela.f* elastische Fasern, *Dr* Schweißdrüsenanschnitte, *G* Ausführungsgänge derselben im Epiderm, *M* Muskulatur, *fe.z* Fettzellen.

Fetthaut (Panniculus adiposus). Die Fettzellen sind runde Elemente mit wandständigem Sarc, das den Kern enthält und einen großen Fetttropfen umschließt. Sie liegen in einem lockeren Netz von Bindefasern, dem nur verhältnismäßig wenig elastische Fasern beigemengt sind.

Schweißdrüsen (Knäueldrüsen, Glandulae sudoriparae). Die Schweißdrüßen sind einfache Tubuli von beträchtlicher Länge, die sich im Unterhautgewebe und in den tieferen Teilen des Coriums dicht aufknäueln, mittelst eines engen Ausführungsganges in das Epiderm

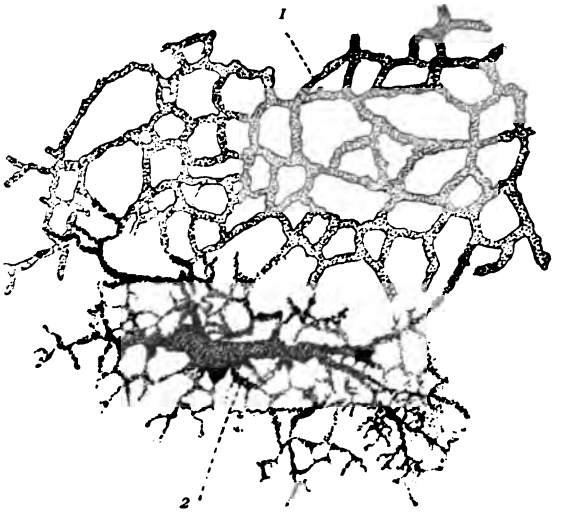

Fig. 325. *Salamandra maculosa*, Larve, zwei Arten von Pigmentzellen, nach FISCHEL. *1* helle, *2* dunkle Art.

eintreten, hier in gewundenem Verlaufe die Lagen desselben durchsetzen und an der Oberfläche durch die Schweißporen nach außen ausmünden. Der Tubulus wird von einer dünnen zellenfreien Grenzlamelle umgeben, der sich außen begleitende Züge von Bindefasern, innen längsverlaufende zarte glatte Muskelfasern, anlegen. Letztere befinden sich also in subepithelialer Lage und sollen epidermalen Ursprungs sein. Das Epithel ist einschichtig und wird von niedrig zylindrischen, fast kubischen Zellen gebildet, die undeutlich längsfädig struiert sind und feine eosinophile Körner enthalten, die ins Lumen ausgestoßen werden. Der Kern liegt basal und zeigt einen deutlichen Nucleolus. Am Ausführungsgang (Schweißgang) verliert das Epithel den drüsigen Charakter, wird aber zweischichtig. In das Epiderm dringt der Gang immer interpapillär ein. Er ist auch hier von besonderen, ringförmig geordneten Zellen umgeben, die aber ohne scharfe Grenze in das umgebende Zelllager übergehen. In den höheren Lagen verhornen die unmittelbar ans Lumen grenzenden Zellen.

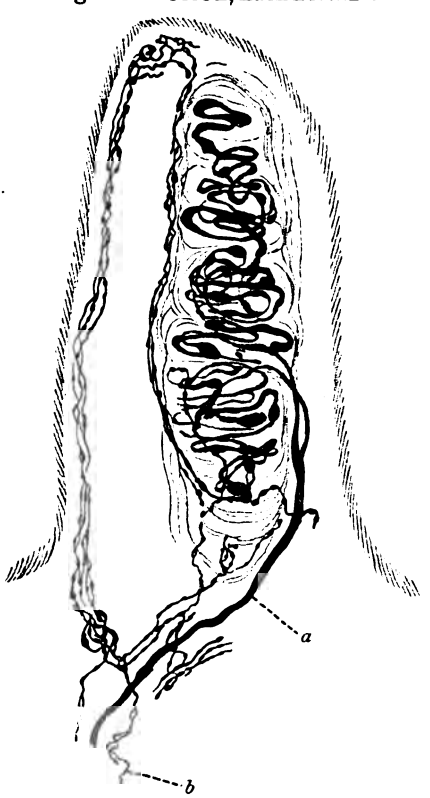

Fig. 326. MEISSNER'sches Körperchen aus der Zehenhaut des Menschen. *a* Hauptfaser des Körperchens, *b* andere eintretende Nervenfaser, die in schleifenförmig gebogenen Fädchenbündeln endet. Nach DOGIEL.

Gefäße, Nerven und Tastorgane. Die Hautarterien entwickeln Kapillarnetze, welche einerseits sich in den Papillen, andererseits im subkutanen Fettgewebe, an den Haarbälgen, Schweiß- und Talgdrüsen ausbreiten und in Venen übergehen, die in mehreren flächenhaften Netzen angeordnet sind. Auch die Lymphgefäße sind netzig angeordnet und am reichsten im subkutanen Gewebe entwickelt.

Während an Nerven das Unterhautgewebe sehr arm ist, kommen sie der Pars papillaris des Coriums reichlich zu und bilden hier ein Geflecht von Fasern, die mit Myelinscheiden ausgestattet sind und zum Teil an die Tastorgane herantreten, zum Teil, unter Verlust der Scheide, in das Epiderm eindringen, wo sie in freie Endigungen auslaufen, zum Teil auch die Muskelfasern der Cutis oder die Drüsen innervieren. Die in den Papillen gelegenen Tastorgane (MEISSNER'sche Körperchen) bestehen aus Endapparaten markhaltiger Nervenfasern, die von einer dicken geschichteten Hülle umgeben sind (Fig. 326). Fasern mit Myelinscheiden treten an die Organe heran und dringen unter Verlust der Myelin- und SCHWANN'schen Scheide, welch letztere direkt in die Hüllen übergeht, in sie ein. Sie verlaufen hier unter reicher Verästelung in dichten Spiralwindungen durch das Körperchen (Nervenknäuel) und entwickeln dabei lokal variköse Anschwellungen von spindel-

Fig. 327. Lamellenkörperchen aus der Zehenhaut des Menschen.
a Nervenfaser, die sich im Innenkolben verzweigt. Nach DOGIEL.

förmiger, runder oder unregelmäßiger Form, die Veranlassung gegeben haben, von Zellen innerhalb der Körperchen zu reden. Während nach RETZIUS u. a. die Nervenfasern in diesen Anschwellungen frei auslaufen sollen, handelt es sich nach DOGIEL u. a. um eine Netzbildung ohne freie Endigungen. — Neben diesen typischen Nervenendkörperchen kommen noch verwandte Formen in größerer Zahl, wie sie von DOGIEL u. a. beschrieben wurden, vor. Es finden sich ferner auch. sog. Vater-Pacinische Körperchen (Fig. 327), die sich von den MEISSNER'schen durch die lamellöse Struktur der Hülle und die Endigung der eintretenden Nervenfaser innerhalb des sog. Innenkolbens unterscheiden. Schließlich sind noch Nervenendigungen (Tastmenisken) an Tastzellen, die zuerst von MERKEL und BONNET beschrieben wurden, zu erwähnen. Sie finden sich in der Oberhaut, von der sich auch die Tastzellen ableiten, und liegen frei (bei den Vögeln, z. B. im Entenschnabel,

innerhalb einer bindegewebigen Hülle = GRANDRY'sche Körperchen). Die Nervenfaser bildet an der Tastzelle eine flache Tastscheibe (Meniskus), in der sie endigt (RANVIER, SYMONOWICZ u. a.): niemals tritt sie mit der Zelle selbst in direkten Zusammenhang, wenn sie auch in letztere einigermaßen einzudringen vermag (DOGIEL).

Während nach DOGIEL die Lamellenkörperchen im Innenkolben keine Sinneszellen enthalten sollen, ist es nach anderen Autoren, z. B. nach BOTEZAT, der Fall und die Körperchen wären dann zur Gruppe der Tastkörper zu rechnen, die von den Nervenendkörpern scharf zu unterscheiden sind. In Umgebung der Kolbenzellen findet sich nach BOTEZAT ein Fibrillennetz mit Endplättchen.

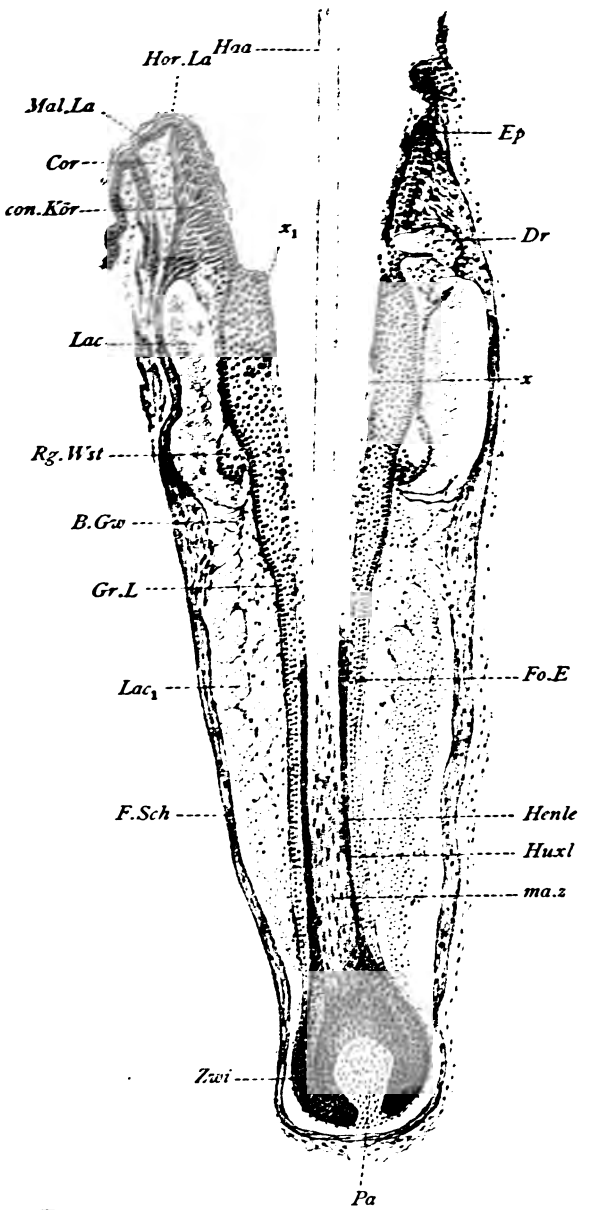

Fig. 328. *Mus musculus*, Tasthaar und Haarfollikel, längs.

Haa Haar, *ma.z* Markzellen (nur ein Paar angeschnitten), *Zwi* Haarzwiebel, *Pa* Papille, *Henle*, *Huxl* HENLE'sche und HUXLEY'sche Zonen der Wurzelscheide, die bei *x* endet, *Fo.E* Follikelepithel, endet bei x_1, *Gr.L* Glashaut, *F.Sch* Follikelscheide (Haarbalg), *B.Gw* inneres lockeres Bindegewebe, durchsetzt von venösen Bluträumen (*Lac*$_1$), *Lac* Ringlacune, *Rg.Wst* Ringwulst, *Dr* Talg-(Haarbalg-)drüse, *Ep* Epiderm, *Hor.* und *Mal.La* Horn- und MALPIGHI'sche Lage desselben, *Cor* Corium, *con.Kör* conischer Körper.

Haare (Tast- oder Sinushaare von *Mus musculus* L.).

Die Haare sind fadenartige Hornbildungen der Oberhaut (Fig. 328), welche vom Grund einer Epidermeinsenkung (Follikel) entspringen und weit über die Oberfläche des Körpers vorragen. Als Beispiel seien die großen Tasthaare an der Oberlippe der Maus gewählt. Der Follikel bildet eine lange Röhre, welche durch die Cutis hindurch tief in das subkutane Bindegewebe eindringt; sie besteht im Innern aus

dem Follikelepithel (sog. äußere Wurzelscheide), außen aus dem dicken bindegewebigen Haarbalg. Am letzteren sind mehrere Lagen zu unterscheiden. Unmittelbar in Umgebung des Follikelepithels liegt eine dichte Grenzlamelle (sog. Glashaut) von homogener Struktur; sie wird umgeben von der inneren Faserlage, an welche außen ein cavernöses Gewebe anschließt, das aus Trabekeln von Bindegewebe und aus Venengeflechten besteht. Den peripheren Abschluß des Balges bildet eine derbe äußere Faserlage (fibröse Kapsel), die über den Haarbalgdrüsen (siehe unten) mit der inneren Lage zusammenhängt, wodurch der sog. konische Körper gebildet wird. Dicht unter den Balgdrüsen findet sich im cavernösen Gewebe ein umfangreicher Blutsinus (Lacune), in welchen ein bindegewebiger Ringwulst der inneren Faserlage (sog. schildförmiger Körper) vorspringt. An den Balg treten aus der Cutis Bündel glatter Muskelfasern heran, welche steilere Einstellung des schräg geneigten Balges und damit zugleich des Haares selbst bewirken (Arrectores pili). Im Balge liegen distal unter dem kegelförmigen Körper die Talgdrüsen (Haarbalgdrüsen), die in den Follikel einmünden. Noch vom Balg zu erwähnen ist das reichliche Vorkommen elastischer Fasernetze; vor allem liegen dicht an der Glashaut ein aus longitudinalen und ein aus zirkulären Fasern bestehendes Netz; andere kommen den Trabekeln und der Kapsel zu.

Das Follikelepithel zeigt am Eingang in den Follikel den gleichen Bau wie in der Oberhaut; im weitaus größeren Bereiche (eigentlicher Follikel) fehlt jedoch die Hornlage und ganz basal auch die Mittellage. Dort wo die Hornlage endet, münden die Talgdrüsen ein. An der Basis des Follikels, wo auch die Glashaut endet und der Balg sich stark verdünnt, biegt das Follikelepithel um in das Keimlager des Haares und einer charakteristischen Scheidenbildung (Wurzelscheide), welche die Follikelhöhle im Umkreis des Haares ausfüllt und unter der Einmündungszone der Balgdrüsen mit freiem Rande endigt. Das Keimlager umhüllt eine Wucherung des Haarbalges (Haarpapille), welche mit schmalem Halse beginnt, sich zum breiten Kopfe verdickt und in einen bindegewebigen Fortsatz ausläuft, der beträchtliche Länge erreichen kann. Er ist, gleich der ganzen Papille, reich an Kapillargeflechten. Die Wurzelscheide entspringt am Hals der Papille; vom Kopf erhebt sich das Haar, dessen basaler Abschnitt zur Haarzwiebel verdickt ist. Sowohl das Haar, wie die Wurzelscheide, erweisen sich in der Querrichtung des Haares aus drei konzentrischen Zonen bestehend. An der Wurzelscheide liegt außen die rasch verhornende HENLE'sche Zone; es folgt die dickere HUXLEY'sche Zone und die dünne innere Grenzzone. Das Haar zeigt zu innerst die Markachse, diese umgebend die Rindenzone, welche an farbigen Haaren pigmenthaltig ist, und außen das sog. Oberhäutchen, das sich mit der Grenzzone der Scheide in regelmäßiger Weise verzahnt. In der Längsrichtung des Haares unterscheidet man, abgesehen von der Haarzwiebel, zwei Abschnitte: die Haarwurzel, welche im Follikel eingeschlossen liegt und nur in ihrem unteren Abschnitte unverhornt ist, und den völlig verhornten Schaft, der frei über die Oberhaut vorragt. Im letzteren ist die Markachse lufthaltig.

Die Zonen des Haars und der Wurzelscheide sind nicht mit den Schichten der Oberhaut und des Follikelepithels zu vergleichen. Denn sie repräsentieren Quergliederungen eines lang ausgezogenen Epidermzapfens und jede Zone zerfällt wiederum der Länge nach, gleich der

Oberhaut, in eine Basalschicht, Mittel- und Hornlage. Die Basalschicht aller 6 Längszonen bildet das Keimlager; sie geht seitwärts direkt in die Basalschicht des Follikelepithels über. Die Mittellagen sind von verschiedener, in der HUXLEY'schen Zone von beträchtlicher Höhe. Enorm sind die Hornlagen, ganz besonders die der Haarzonen, entwickelt.

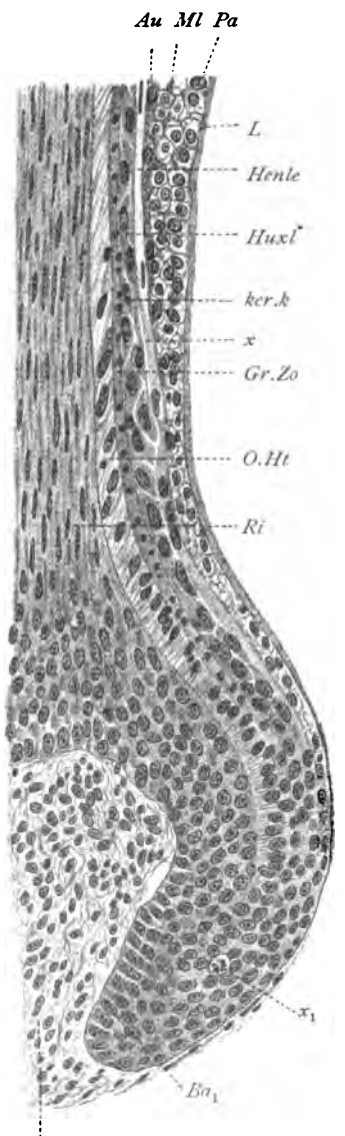

Fig. 329.
Mus musculus, basaler Teil eines Tasthaares, der Wurzelscheide und des Follikelepithels.

Pa Papille, *Ba*$_1$ Basalschicht der Zwiebel, *Ri* Rinde, *O.Ht* Oberhäutchen des Haares, *Gr.Zo*, *Huxl*, *Henle* Grenz-, HUXLEY'sche, HENLE'sche Zone der Wurzelscheide, *Au*, *Ml*, *Ba* Außen-, Mittel-, Basallage des Follikelepithels, *ker.k* Keratohyalinkörner, *x* Beginn der Verhornung in der HENLE'schen Zone, x_1 Teilungsfigur, *L* Glashaut.

Über die Wurzelscheide und das Haar sei im speziellen folgendes angegeben (Fig. 329). Die rasch verhornende HENLE'sche Zone besteht durchwegs nur aus einer Zellschicht, deren erst kubische Elemente bei der Verhornung platte gestreckte Form annehmen. Die Kerne bleiben durchwegs erhalten und platten sich gleichfalls ab. Vor der Verhornung treten Keratohyalinkörner auf, deren Aussehen z. T. sehr auffallend ist. Sie zeigen rundliche oder langgestreckte, scharfbegrenzte Form, färben sich nur blaß und enthalten eine oder ein paar winzige intensiv glänzende Vakuolen. Die vom Keimlager an aus 2—3 Zellschichten bestehende HUXLEY'sche Zone hat voluminösere Elemente, welche viel später verhornen als die HENLE'sche Zellen, etwa auf halber Distanz zwischen Haarzwiebel und Einmündungsregion der Balgdrüsen. Dementsprechend ist das Stratum granulosum hier weit mächtiger und auch im Vergleich zur Oberhaut enorm entwickelt. In den Zellen desselben finden sich neben echten, dunkel sich färbenden Keratohyalinkörnern auch die oft ziemlich großen blassen Schollen von rundlicher oder eckiger Form mit den stark lichtbrechenden Vakuolen (siehe HENLE'sche Zone) vor. Die Gestalt der Zellen ist eine längliche, distal gezackte, basal spitz auslaufende. Auf der lateralen Seitenfläche erheben sich eigenartige flügelförmige Fortsätze, welche in Löcher der HENLE'schen Zone eindringen und sich flach an die Außenschicht des Follikelepithels anlegen. Die innere, mit dem Haaroberhäutchen verzahnte Grenzzone der Wurzelscheide ist gleichfalls bereits am Keimlager der Haarzwiebel als gesonderte einfache Zellschicht zu unterscheiden. Ihre Elemente platten

sich rasch ab, verbreitern sich dabei aber nur in zirkulärer Richtung zum Haare, welches sie als schmale Bänder, ähnlich einer queren Muskellage, umgeben. Die Kerne ziehen sich dabei in lange dünne Zylinder aus, die auf Längsschnitten durch die Haarwurzel kleine dunkle Kreise oder Ellipsen, bei Flächenanschnitten schmale dunkle Streifen von gelegentlich gekrümmten Verlaufe, dicht im Umkreise des Oberhäutchens, bilden. In den verhornten Zellen platten sich die Kerne zu dünnen Bändern ab. Die Verhornung beginnt wenig früher als in der HUXLEY'schen Zone; dabei zeigen die in der Längsrichtung des Haares oben und unten gelegenen schmalen Grenzflächen eine schräge Neigung nach abwärts und zugleich springt die untere Grenzfläche jeder Zelle mit ihrem medialen Saum über die obere Grenzfläche der darunter gelegenen Zelle vor. Hierdurch entstehen zirkulär verlaufende Zahnkanten, gegen welche entsprechende Kanten der Zellen des Haaroberhäutchens vorspringen. Das Haar erscheint auf solche Weise in seiner Lage gegen Zug von außen gefestigt. — Keratohyalinkörner treten in den Zellen vor der Verhornung nur spärlich auf und sind schwierig nachzuweisen.

Bei Betrachtung des Haares sei mit dem Oberhäutchen begonnen. Die einfache Zellschicht, aus der es besteht, ist, wie die Zonen der Wurzelscheide, bis zum Hals der Papille unterscheidbar, wo sie in das Keimlager übergeht. Ihre Zellen sind zunächst isodiametrisch, später, und zwar sehr bald, zylindrisch geformt, worin sie von allen Schichten des Organs beträchtlich abweichen, vor allem da sie reichlich doppelt so lang als breit sind, zunächst senkrecht zu den Zellen der Haarrinde, später schräg aufsteigend, zuletzt fast parallel zu letzteren stehen. Intercellularbrücken, die in der Wurzelscheide, wie es scheint, fehlen, sind hier leicht festzustellen, solange noch keine Verhornung eingetreten ist; ebenso tritt eine Längsfaserung des Sarcs deutlich hervor. Die Verhornung beginnt zugleich mit der der Haarrinde, vor der Verhornung der HUXLEY'schen Zone, in einem Abstand von der Haarzwiebel, der ungefähr 2 Längsdurchmessern letzterer entspricht. Keratohyalinkörner treten nicht auf, ebensowenig wie in der Rindenzone; die Kerne, welche bereits, entsprechend der schmalprismatischen Zellform, stark seitlich abgeflacht erscheinen, zeigen einen kompakten, zunächst dunkelblau, dann immer lichter sich färbenden Inhalt, bis sie schließlich nicht mehr zu unterscheiden sind. Die freie, gegen die Wurzelscheide gewendete Zellfläche entwickelt Zahnkanten, welche in die der Grenzzone der Scheide eingreifen (siehe bei Wurzelscheide).

Die Haarrindenzellen nehmen ihren Ausgang von dem Keimlager des ganzen Papillenkopfes, mit Ausnahme der kleinen mittleren Stelle, wo das Haarmark seinen Ursprung nimmt. Aus den zylindrischen Zellen des Keimlagers entwickeln sich in allmählichem Übergang innerhalb der Haarzwiebel lange (Fig. 330) platte faserartige, scharf konturierte Elemente, deren Längsachse der des Haares entspricht. In dieser Form verhornen sie in einiger Entfernung von der Haarzwiebel; die Kerne degenerieren dabei vollständig. Intercellularräume sind deutlich zu erkennen, in ihnen kommen die Pigmentzellen vor, die dem Haar die Farbe geben. — Von der Spitze der Papille entspringt die Markachse des Haares, deren Zellen den bindegewebigen Fortsatz der Papille umgeben und sich über ihm einreihig ordnen. Die Markzellen haben, je nach dem Alter und der Region des Haares, die Ge-

stalt schmaler, schlanker oder kurzer, breiter Zylinder, die im ersteren Falle, wie es für das junge, in der Übersichtsfigur dargestellte Haar zutrifft, wenig hervortreten, im letzteren Falle eine scharf unterschiedene Haarachse bilden, deren Zellen unter Entwicklung von Keratohyalinkörnern peripher verhornen und im Innern lufthaltig werden.

Fig. 330. Isolierte Rindenzellen eines Haares, nach Kölliker.

Innervierung. Das Follikelepithel und der Haarbalg werden von dem subpapillären Nervengeflecht der Cutis und vom tiefen Nervenplexus des subkutanen Bindegewebes aus innerviert. Im Balg finden sich innere und äußere sensible Geflechte mit freien Endigungen. Von dem inneren Geflecht aus dringen Nervenfasern ins Follikelepithel und liefern hier einerseits freie Terminalen, wie sie überall in der Oberhaut vorkommen, andererseits laufen die Endzweige im unteren Follikelbereich in kleine Endplatten (Tastmenisken) aus, die für die Tasthaare bezeichnend sind. In der Papille gibt es gleichfalls viele Endverzweigungen, die aber vasomotorischer Natur sind, da sie an den Kapillaren auslaufen.

Entwicklung. Bei der embryonalen Haarentwicklung entsteht zunächst eine Epidermwucherung, die von der Basalschicht ausgeht, in die Tiefe einsinkt und die Anlage des Haares, der Wurzelscheide und des Follikelepithels vorstellt. Die Papillenanlage entsteht bald zeitig (Tasthaare), bald später, als Wucherung des unterliegenden Coriums. Bei Verlängerung der Epithelwucherung tritt in ihr eine Sonderung ein in das äußere Follikelepithel und einen inneren Kegel, der auf der Coriumpapille aufsitzt (Haarkeim). Der Kegel wächst rasch in die Länge und zeigt bald deutlich seine Zusammensetzung aus dem axialen Haar und der umgebenden Wurzelscheide. Beim Durchbruch des Epiderms wächst nur das Haar nach außen vor; die Wurzelscheide stößt dagegen Hornzellen am freien Rande ab. Auf Einzelheiten kann hier nicht eingegangen werden.

Talgdrüsen (Haarbalgdrüsen, Glandulae sebaceae). Die Talgdrüsen sind fast immer an die Haarbälge gebunden, in deren distales Lumen sie, oberhalb der Wurzelscheide des Haares, einmünden. Sie liegen innerhalb der fibrösen Kapsel, an deren Übergangsstelle in die innere Faserlage des Balgs, unterhalb des konischen Körpers; Muskelfasern fehlen an ihnen. Der Form nach sind es acinöse Drüsen, die aus einer Gruppe länglicher Acini bestehen, welche in gemeinsame kurze Ausführungsgänge einmünden. Das Epithel der letzteren geht an der Ausmündung direkt in das Follikelepithel über; gegen die Acini hin nimmt die Schichtenzahl ab und es bleibt an der Drüse nur die Basalschicht deutlich, von welcher aus die körnigen Talgzellen entstehen, die den Acinus vollständig erfüllen und zuletzt mit dem halbflüssigen Inhalt (Talg, Sebum) ausgestoßen werden. Die ausgebildete Talgzelle ist ein rundliches, durch die Umgebung in der Form beeinflußtes Gebilde mit sehr regelmäßig maschiger Gerüststruktur. In den Maschen liegt das Sekret; der zunächst ovale Kern liegt in der Zellmitte und zeigt einen deutlichen Nucleolus. Bei der Degeneration der Zelle, die mit der Sekretreife verbunden ist, nimmt er unregelmäßige Form an.

41. Kurs.

Gehörorgan (Schnecke).

Cavia cobaya.

Vom Gehörorgan wird speziell die Schnecke (Cochlea), die allein die Gehörsempfindungen vermittelt, betrachtet. Zunächst ist zu unterscheiden (Fig. 331) zwischen der häutigen und der knöchernen

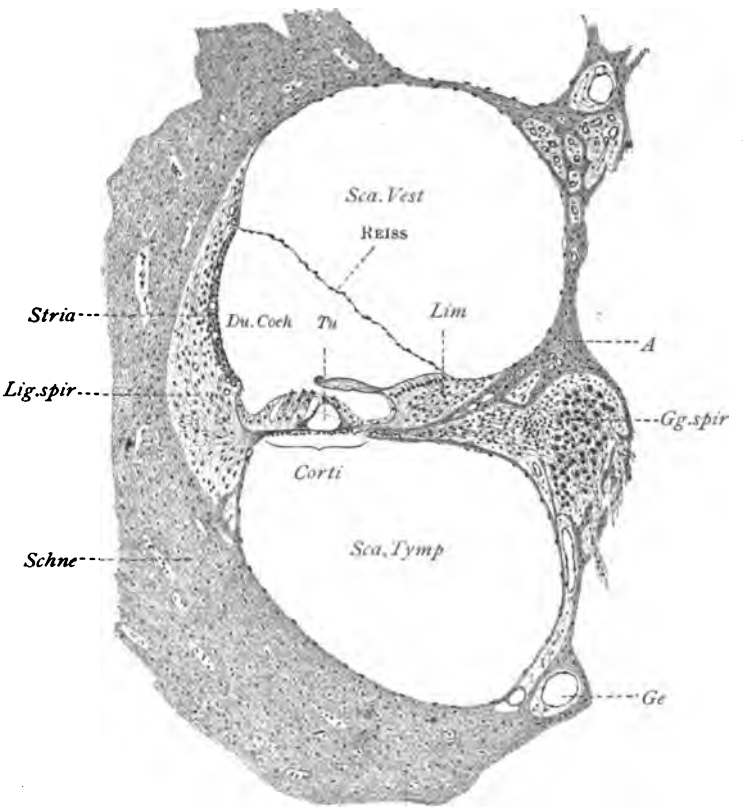

Fig. 331. *Cavia cobaya*, Schnecke, ein Umgang quer.

Sca. Vest und *Tymp* Scala Vestibuli und Tympani, *Du. Coch* Ductus cochlearis (häutige Schnecke), *Corti* Corti'sches Organ, *Stria* Stria vascularis, Reiss Membrana Reissneri, *Gg. spir* Ganglion spirale, *Schne* knöcherne Schnecke, *A* Achse derselben, *Ge* Gefäß, *Lig. spir* Ligamentum spirale, *Lim* Limbus spiralis, *Tu* Tunnel.

Schnecke. Erstere stellt eine epitheliale, vom Epiderm stammende Röhre vor, deren Wand einseitig das Hörorgan (Corti'sches Organ) enthält; letztere ist eine weitere knöcherne Röhre, die in das Schläfenbein bei *Cavia* ziemlich lose eingefügt und in der die häutige Schnecke in eigentümlicher Weise eingespannt ist. Beide Röhren verlaufen spiral, in vier Windungen um eine Achse sich drehend, welche von der Innenwand der knöchernen Schnecke selbst gebildet wird und der das langgestreckte Ganglion des Nervus cochlearis (Ganglion spirale)

eingelagert ist. Die knöcherne Schnecke ist ein Teil des knöchernen Labyrinthes und schließt sich in breiter Fortsetzung an den Vorhofraum an; sie wird innen vom Periost ausgekleidet. Die häutige Schnecke ist ein Teil des häutigen Labyrinthes und steht mit dem Sacculus durch den Canalis reuniens in Zusammenhang.

Zur Orientierung sei folgendes bemerkt. Man kann an der Schnecke eine Basis und eine Spitze (Apex) unterscheiden und demnach von basalen und apikalen Flächen der einzelnen Organteile reden. Die Außenfläche der Schnecke wird hier immer als laterale, die innere, welche sich im Umkreis der knöchernen Achse des Organs befindet, als axiale Fläche bezeichnet.

Die knöcherne Schnecke zeigt längs der Mitte ihrer axialen Fläche einen scharfen, weit vorragenden Vorsprung (Lamina spiralis ossea), von welchem aus sich eine dünne bindige sog. Basilarlamelle bis zur Mitte der lateralen Wand spannt. Die Lamina ossea und die Basilarlamelle teilen den Hohlraum der knöchernen Schnecke in zwei Hälften: eine basalwärts gewendete, die am Vorhof abschließt und hier das blinde Ende gegen die Paukenhöhle und das in der knöchernen Labyrinthwand befindliche runde Fenster richtet (Scala tympani), und eine apikalwärts gewendete, die frei in den weiten Vorhofsraum einmündet (Scala vestibuli). Beide Skalen gehen am Apex der Schnecke ineinander über. Wo die Basilarlamelle an die laterale Wand der knöchernen Schnecke herantritt, ist das Periost in breiter Fläche verdickt (Ligamentum spirale); ebenso bildet es auf der Lamina ossea eine vestibulare Verdickung (Limbus spiralis). In der Lamina ossea selbst verlaufen die zum Corti'schen Organ sich begebenden Zweige des Nervus cochlearis. Am vestibularen Teil des Ligamentum spirale ist die laterale Fläche, am Limbus spiralis die axiale Fläche der häutigen Schnecke in bemerkenswerter Weise befestigt. Die basale oder tympanale Wand der häutigen Schnecke, welche das Corti'sche Organ enthält, liegt der Basilarlamelle auf; die apikale oder vestibulare Wand (Membrana Reissneri) verläuft frei und in schräger Richtung vom apikalen Rand des Ligamentum spirale zum axialen Rand des Limbus spiralis und wird nur von einer sehr dünnen Endothelschicht einer Fortsetzung des Periostes, überzogen. Auf dem Querschnitt zeigt somit die häutige Schnecke die Form eines Dreiecks, da die schmale axiale Fläche, die am Limbus spiralis befestigt ist, fast in gleiche Ebene mit der tympanalen Fläche zu liegen kommt. An letzterer unterscheidet man axial und lateral vom Corti'schen Organe, welches in der Mitte gelegen ist, gegen den Limbus und gegen das Ligament hin, zwei Ausbuchtungen des cochlearen Raumes, den Sulcus spiralis internus und externus. Sowohl in der häutigen Schnecke, wie auch im Tympanal- und Vestibularraum der knöchernen Schnecke, befindet sich Lymphe, die im ersteren Organ als Endolymphe, in den letzteren Räumen als Perilymphe, bezeichnet wird.

Im folgenden kommen die verschiedenen Wände der häutigen Schnecke zu eingehender Besprechung.

Vestibulare (apikale) Wand. Die vestibulare Fläche der häutigen Schnecke besteht aus einer flachen Schicht polygonaler Zellen. Sie ruhen einer sehr dünnen Grenzlamelle auf, die gegen die Skala vestibuli hin noch ein äußerst zartes Endothel umfangreicher, wenig

regelmäßig begrenzter Zellen trägt. Die Kerne des Epithels sowohl, wie die des Endothels, sind gleichfalls stark abgeplattet und färben sich dunkel. An den seitlichen Grenzen der REISSNER'schen Membran gehen Lamelle und Endothel ins Periost über.

Laterale Wand. Das Epithel der lateralen Schneckenwand ist mit dem Ligamentum spirale in der sog. Stria vascularis dadurch äußerst innig verbunden, daß Blutkapillaren des Ligaments zwischen die embryonal zylindrischen Epithelzellen vordringen. Die Stria beginnt apikalwärts an der REISSNER'schen Membran und endet basalwärts eine Strecke oberhalb der Basilarlamelle; die Grenze ist hier durch einen niedrigen First (Crista ligamenti spiralis), an welchen der Sulcus externus anstößt, gekennzeichnet. Von der Oberfläche gesehen zeigen die Epithelzellen polygonale Begrenzung; die basalen Flächen ruhen gleichfalls in ziemlich glatter Linie dem straffaserigen Bindegewebe auf; nur die seitlichen Zellflächen erscheinen durch die Blutkapillaren ausgetieft und verzerrt. Im Sarc liegen viele dunkle glänzende Körnchen von eckigen Konturen; die Kerne sind mäßig reich an Nucleom, das vor allem an der Membran sich anhäuft. Die Blutkapillaren stammen aus dem Ligamentum und sind dicht angepfropft mit roten Blutkörperchen. Sie verlaufen nackt im Epithel bis an dessen oberflächliche Grenzschicht; das faserige Ligamentgewebe schließt ziemlich scharf gegen die Stria hin ab, welche daher auch leicht von ihm abgehoben werden kann. Neben dicht verflochtenen Bindefasern und Blutkapillaren zeigt das Ligament noch reich verästelte Bindezellen.

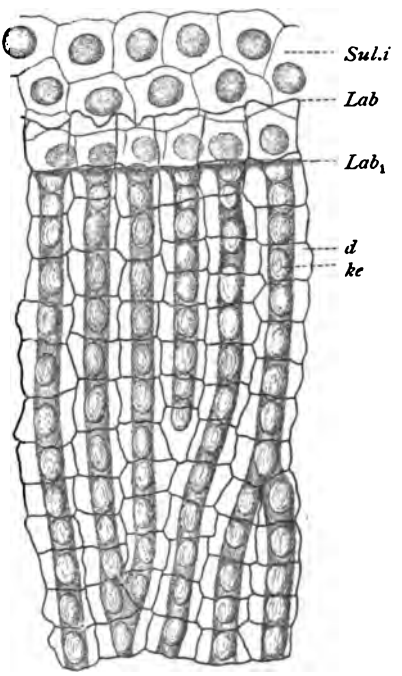

Fig. 332. Partie aus der Gehörschnecke, Epithel des Sulcus internus und des Limbus spiralis, von der Fläche gesehen.
Sul.i Zellen des Sulcus, *d* deckende Teile der Limbuszellen, am Labium (*Lab*) endend, *ke* kernhaltige, aufrechte Teile derselben, ebenfalls am Labium (Lab_1) endend (reihenförmige Anordnung zwischen den Zahnleisten). Nach RETZIUS.

Axiale Wand. Am Limbus spiralis schiebt sich die Bindesubstanz selbst in Gestalt von schmalen Leisten (Zahnleisten), welche transversal (radial) verlaufen, zwischen die hier hohen, basal leicht kolbig geschwellten Epithelzellen. Der Limbus besteht aus sehr dichtem faserigem Bindegewebe von einigem Glanze, dessen Fasern in die Basilarlamelle einstrahlen. Blutkapillaren liegen hier nur in spärlicher Zahl und stehen in keiner Beziehung zum Epithel; zwischen den Fasern finden sich zahlreiche verzweigte Bindegewebszellen. Gegen die REISSNER'sche Membran hin verstreichen die Zahnleisten allmählich und lösen sich in niedrige Wülste oder Hügel auf; gegen den Sulcus spiralis internus hin nehmen sie an Höhe zu und enden mit scharf vorspringender Kante (Labium). Zwischen den Leisten, welche sich

dichotom spalten können und eine faserige Struktur aufweisen, erscheinen die Epithelzellen reihenweise (Fig. 332) in die Tiefe eingesenkt. Ihre oberflächliche Partie übergreift die Zähne als dünne deckende Platte, in welcher die fast viereckigen Zellgrenzen gut unterscheidbar sind.

Von der Oberfläche der Epithelzellen des Limbus spiralis entspringt die sog. Membrana tectoria (Fig. 333), eine feinfibrilläre Platte, welche sich über den Sulcus internus und das CORTI'sche Organ, bis zur äußersten Hörzellreihe, hinweglegt, und die Hörstiftchen der Sinneszellen direkt berührt. Sie ist am Limbus selbst dünn, nimmt aber vom

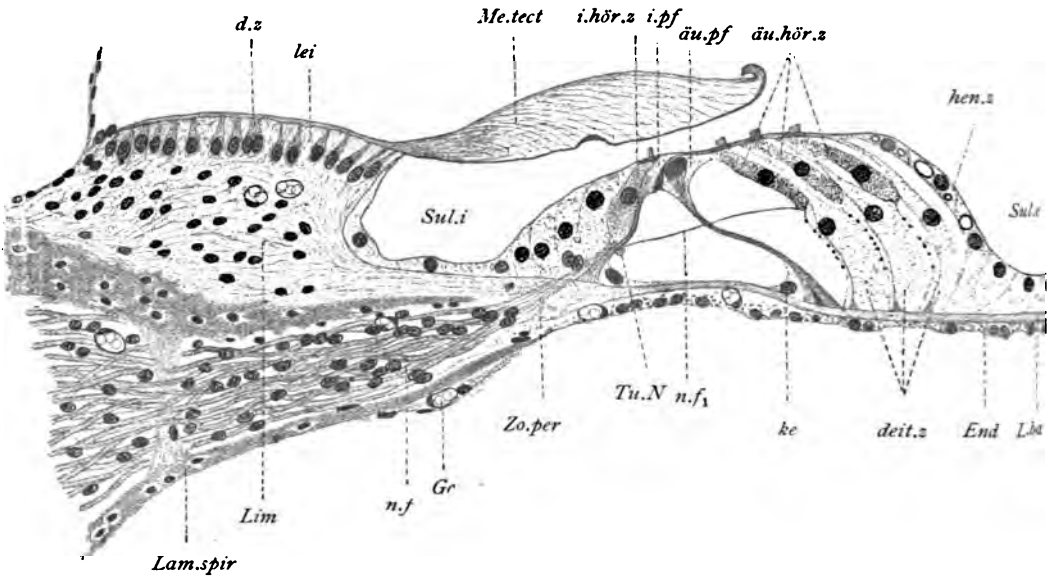

Fig. 333. *Cavia cobaya.* **CORTI'sches Organ und Umgebung.**
d.z Deckzellen des Limbus spiralis (*Lim*), zwischen den Zahnleisten (*lei*) gelegen, *Me.tect* Membrana tectoria, *Sul.i* und *e* Sulcus internus und externus, *i.* und *äu.hör.z* innere und äußere Hörzellen, *i.* und *äu.pf* innere und äußere Pfeilerzellen, *ke* Kern der äußeren Pfeilerzelle, *deit.z* DEITERS'sche Zellen, *hen.z* HENSEN'sche Zellen, *n.f* Nervenfasern mit Myelinscheiden, nach Verlust derselben durch die Zona perforata (*Zo.per*) in das CORTI'sche Organ eindringend, *Tu.N* Tunnelnerv, *n.f*$_1$ radiale Nervenfasern, die zu den äußeren Hörzellen verlaufen, *L.ba* Basilarlamelle, *End* Endothel der Scala tympani, *Ge* Gefäß, *Lam.spir* Lamina spiralis ossea.

Labium aus an Dicke zu, schwillt beträchtlich an und läuft über dem CORTI'schen Organ, sich wieder verdünnend, in einen glänzenden Randsaum aus, der sich apikalwärts leicht umschlägt. Die Fibrillen ziehen in der Membran vom Limbus aus gegen den glänzenden freien Rand hin, wo sie nicht weiter zu verfolgen sind. Man hat noch auf der Oberfläche der Membran, vom freien Rand gegen den Limbus hin schräg verlaufende und bald endende, glänzende Fibrillen beobachtet (LÖWENBERG'sches Fadennetz), die vielleicht mit den Membranfibrillen zusammenhängen (Endabschnitte derselben?). Die Fibrillen werden durch eine spärliche Kittsubstanz zusammengehalten. Die Membrana tectoria entsteht embryonal (RICKENBACHER u. a.) vom Epithel des Limbus, des Sulcus internus und der Papille aus und hebt sich von beiden letzteren Regionen erst sekundär ab. Dabei erscheint der von

der Papille stammende Anteil von etwas abweichender Beschaffenheit, wahrt auch lange Zusammenhang mit den Hörzellen und wird zum Randsaum der Membran. Diese selbst repräsentiert also eine Cuticula, deren radiale Fibrillen als sekundäre Verdichtungen aufzufassen sind.

Tympanale (basale) Wand. Die tympanale Wand der häutigen Schnecke besteht aus dem Epithel des Sulcus internus, des CORTI'schen Organes (Papilla acustica) und des Sulcus externus. Sie wird von der faserigen Basilarlamelle getragen, welche unter dem Sulcus externus und unter der äußeren Hälfte des CORTI'schen Organes dünn ist (eigentliche Basilarlamelle), axialwärts aber sich verdickt und in den hohen Limbus spiralis übergeht. Am axialen Rande der Papille wird sie von Nervenfasern durchbrochen (Zona perforata), die aus der Lamina ossea kommen und zu den Hörzellen verlaufen. Die tympanale Fläche der Basilarlamelle trägt einen dünnen periostalen Überzug, welcher auch die übrigen Flächen der Scala tympani als dünne gefäßführende Haut überzieht und nur im Ligamentum größere Mächtigkeit gewinnt.

Die Basilarlamelle ist im Bereiche des Tunnels und der lateralen Pfeilerfüße einschichtig und die quer (radial) verlaufenden Bindefasern treten wenig deutlich in ihr hervor. Lateralwärts von den lateralen Pfeilerfüßen wird sie zweischichtig. Die untere Schicht besteht aus dünn zylindrischen, stark lichtbrechenden Fasern von geraden Konturen, welche immer unverzweigt, parallel nebeneinander, in transversaler Richtung zum Ligamentum hin verlaufen. Diese Fasern sind straff angespannt und, wie es scheint, für den Hörvorgang von großer Bedeutung. Eine zweite, viel feinere Faserschicht von im übrigen gleichem Bau liegt unmittelbar unter dem Schneckenepithel; sie wird von der unteren Schicht durch eine homogene Kittschicht getrennt, welche einzelne Kerne, umgeben von spärlichem Sarc, enthält. Auch zwischen der unteren Faserschicht und dem periostalen Endothel findet sich eine dünne homogene Schicht mit vereinzelten Kernen. Die Zellen des Endothels sind spindelige Bindezellen, deren Fortsätze longitudinal verlaufen. Axialwärts verdickt sich das Endothel etwas und enthält Kapillaren, unter denen eine, unter dem Tunnel gelegene, ihres regelmäßig longitudinalen Verlaufes wegen als Vas spirale bezeichnet wird.

Die Epithelzellen des Sulcus externus (sog. CLAUDIUS'sche Zellen) sind zylindrisch geformt, flachen sich aber gegen die Crista des Ligaments hin ab. Sie zeigen ein helles, zart längsfädiges Sarc und einen runden nucleomreichen Kern; Schlußleisten, Intercellularlücken und Brücken sind leicht festzustellen. Die Zellen des Sulcus internus entsprechen ihnen im Bau, sind nur stark abgeflacht. Am CORTI'schen Organe tritt eine beträchtliche Verlängerung der Zellen ein. Zu unterscheiden sind hier vier Arten von Zellen, welche eine bestimmte Verteilung zeigen. An der lateralen und axialen Seite liegen Deckzellen, welche in das Epithel des Sulcus externus und internus übergehen. Die lateral gelegenen Zellen heißen auch HENSEN'sche Zellen. Nun folgen lateral Stützzellen, zwischen denen Hörzellen liegen. Beiderlei Elemente sind äußerst regelmäßig angeordnet; drei longitudinal verlaufende Reihen von Stützzellen (DEITERS'sche Zellen)

schieben sich zwischen drei entsprechend verlaufende Reihen von Hörzellen und die HENSEN'schen Zellen. Im axialen Bereiche gibt es gleichfalls eine Reihe von Hörzellen, welche hier direkt an die undifferenzierten Deckzellen anstößt. Zwischen dem axialen und lateralen Bereich der Papille finden sich noch zwei longitudinale Reihen von auffallenden Stützzellen (Pfeilerzellen), welche durch einen sehr breiten Intercellularraum (Tunnel) fast in ganzer Zellhöhe getrennt werden. Auch axial- und lateralwärts von den lateralen Hör- und Stützzellen finden sich weite Intercellularräume, die im Bereich der Hörzellen (siehe unten) miteinander kommunizieren (NUEL'scher Raum). Noch finden sich in der Papilla acustica die Enden des Nervus cochlearis, dessen Fasern nach Durchtritt durch die Zona perforata der vorher myelinhaltigen Axonscheide entbehren und als nackte Fasern in verschiedener Richtung verlaufen (siehe unten).

Die Hörzellen (Fig. 334) sind kurz, von zylindrischer, distal leicht verschmälerter Gestalt, und erreichen basal die Grenzlamelle nicht; die

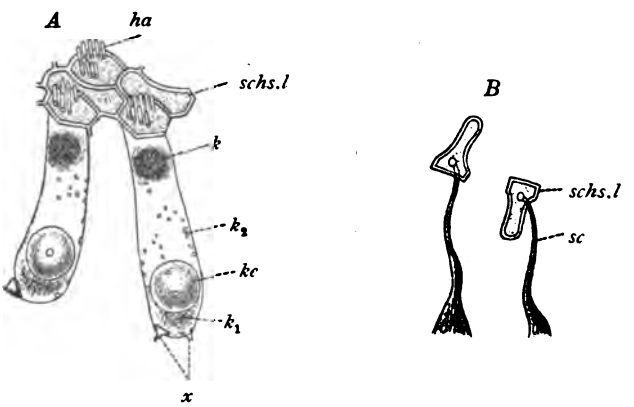

Fig. 334. *Cavia cobaya*, äußere Hörzellen (*A*) und distaler Teil der DEITERS'schen Zellen (*B*) des CORTI'schen Organs.
ha Hörhaar, *k* und k_1 fragliche körnige Einlagerungen der Hörzellen, k_2 verstreute Körner, *ke* Kern, *z* Enden der Nervenfasern, *schs.l* Schlußleisten der Phalangen, *sc* Sarc. Nach RETZIUS.

lateralen haben etwa nur $^1/_2$—$^2/_5$ der Länge der DEITERS'schen Zellen, die axialen reichlich die halbe Länge der anstoßenden Deckzellen. Das basale Zellende ist abgerundet, an den axialen Zellen minder gleichmäßig geformt als an den lateralen, entbehrt aber immer der Fortsätze. Das distale Zellende läuft über der halsartigen Verschmälerung in eine wenig umfangreiche Endplatte aus, welche an den axialen Zellen elliptisch geformt und mit der längeren Achse in longitudinale Richtung gestellt ist; an den lateralen Zellen ist die Form je nach der Reihe verschieden, im wesentlichen aber länglich und abgerundet sechseckig mit in transversaler Richtung gestellter Längsachse. Die Hörzellen stehen geneigt; die axialen sind lateralwärts, die lateralen axialwärts, unter einem bei den lateralen Zellen ziemlich beträchtlichen Winkel geneigt. Sie tragen auf der Endfläche 8 kurze Stäbchen (Hörhaare), welche bei den axialen Hörzellen eine fast gerade longitudinale Reihe (Fig. 335), bei den lateralen eine Hufeisenlinie bilden, deren Öffnung axialwärts sieht. Die mittleren Haare sind in den Hufeisen etwas

länger als die seitlichen. Das Sarc enthält ein Neurofibrillengitter (KOLMER, Fig. 336) und außerdem distal und basal eine dichtere Stelle



Fig. 335. CORTI'sches Organ von der Fläche gesehen.
i.d.x innere Deckzellen, *i.hör.x* Endflächen der inneren Hörzellen, *i.hör.x*$_1$ Zellkörper derselben, *pf.i* Endflächen der inneren Pfeilerzellen, *x* Contur derselben, *pf.i*$_1$ zugehöriger Zellkörper *pf.e* Endflächen der äußeren Pfeilerzellen, *pf.e*$_1$ Zellkörper derselben, *a, b, c* die drei Reihen der äußeren Hörzellen, *2, 3* mittlere und äußere Reihe der Phalangen der DEITERS'schen Zellen, *deit.z* äußere DEITERS'sche Zellen. Nach RETZIUS, etwas modifiziert.

(HENSEN'scher und RETZIUS'scher Körper). Der kugelrunde, dunkel sich färbende Kern liegt der Basis genähert.

Kompliziert gebaut sind die DEITERS'schen Zellen. Sie stehen im distalen Bereiche ebenso schräg wie die lateralen Hörzellen, im basalen Bereich etwas steiler, und beschreiben im ganzen ihrer Länge nach einen axialwärts konkaven Bogen. Basal sitzen sie mit hexagonaler Fläche der Lamelle auf. Der untere Zellabschnitt, bis zur Höhe der Hörzellbasis, ist zylindrisch geformt und zeigt ein locker angeordnetes Zellgerüst, das nahe der axialen Wand der Zellen jedoch eine mit Eisenhämatoxylin sich schwärzende, glänzende und starre Fibrille enthält, welche basal konisch endet und sich hier besonders intensiv schwärzt. Diese RETZIUS'sche Stützfibrille durchläuft die ganze Länge der Zelle. Wegen der lockeren Anordnung des übrigen

Fig. 336. Hörzellen des CORTI'schen Organs mit Fibrillengitter u. herantretendem Nerv.
Nach KOLMER, aus drei Bildern kombiniert. *gi* Fibrillengitter, *n.f* Neurofibrille der Nervenfaser.

Gerüsts schrumpft der untere Zellteil leicht. Er enthält ferner noch den runden Kern, welcher den Hörzellkernen gleicht und ihnen genähert liegt. Über dem Kern verdichtet sich das Sarc und enthält unmittelbar unter der Hörzellbasis ein oder ein Paar Körnerhäufchen, die sich mit Eisenhämatoxylin schwärzen. Der distale Teil der DEITERS'schen Zellen ist fadenartig und sondert sich durch plötzliche Einschnürung scharf vom unteren Teile ab. Jede Hörzelle, welche als direkte Fortsetzung des letzteren erscheint, sitzt einer tiefen Auskehlung desselben, dem sog. Stützkelch, der von Zweigen der Stützfasern gebildet wird (KOLMER), auf; die fadenartige Fortsetzung, in der die Stützfibrille noch zu unterscheiden ist, verläuft lateralwärts von der räumlich zugehörigen Hörzelle. Am Zellende erfolgt eine neuerliche plötzliche Formveränderung. Der Faden verbreitert sich zu einer bisquitförmigen Endplatte (Phalange) mit transversal gestellter Längsachse, deren Randpartie sich intensiv mit Eisenhämatoxylin schwärzt (Schlußleiste). Sämtliche Phalangen der DEITERS'schen Zellen bilden einen festen Rahmen (sog. Membrana reticularis), in welchen die Endplatten der Hörzellen, mittelst der Schlußleisten, innig eingefügt sind. Zum Rahmen gehören auch die als innere Phalangen bezeichneten Endplatten der lateralen Pfeilerzellen (siehe bei diesen).

Die Pfeilerzellen sind äußerst auffallend gestaltete Elemente. Sie zeigen schmale viereckige Basalflächen, mit transversal gestellter Längsachse, die sich unmittelbar berühren. Der von diesen Flächen entspringende Zellkörper verschmälert sich fast momentan zu einem leicht S förmig gebogen und in schräger Richtung aufsteigenden Säulchen. Diese Säulchen bilden die durchbrochenen Seitenwände eines weiten, auf dem Querschnitt dreieckig geformten Intercellularraumes (Tunnel), dessen Basis von den überaus dünnen Basalflächen der Pfeilerzellen gebildet wird. Es neigen sich die lateralen Pfeilerzellen axialwärts, die axialen lateralwärts, doch etwas weniger stark als die ersteren. Distal treten axiale und laterale Zellen in innigen Kontakt und erweitern sich zu den sehr different geformten Pfeilerköpfen. Der Kopf eines lateralen Pfeilers ist seiner Längsachse nach gegen außen hin gekehrt und bildet mit dem Säulchen einen stumpfen Winkel; die Zelle erscheint an der Berührungsstelle mit dem axialen Pfeilerkopf wie geknickt. Die gegen den NUEL'schen Raum hin konkav gekrümmte Lateralfläche setzt sich zwischen die anstoßende Reihe der lateralen Hörzellen fort und schiebt sich mit dem distalen Ende sogar ein Stück zwischen die Phalangen der nächst gelegenen DEITERS'schen Zellen ein. Die axiale Fläche ist gegen den axialen Pfeilerkopf hin konvex gekrümmt und zwar ist diese Krümmung stärker als die konkave Krümmung der lateralen Fläche, so daß auf diese Weise die freie Endfläche, welche zwischen den genannten Hörzellen und Phalangen gelegen ist, schmäler ist als die durchschnittliche Dicke des Pfeilerkopfes. Auch in der longitudinalen Richtung des CORTI'schen Organes ist die Endfläche schmäler als die Köpfe es sind, die im übrigen mit ebener Fläche aneinander stoßen. Die Längsachse der axialen Pfeilerköpfe liegt dagegen in direkter Fortsetzung der Säulchenachse. Die axiale Fläche der Köpfe steigt schräg lateralwärts auf; sie wird durch die anliegenden Hörzellen, von denen eine auf etwa zwei Pfeilerzellen kommt, etwas ausgebuchtet. Die laterale Fläche ist durch die lateralen Pfeiler-

köpfe konkav ausgetieft und legt sich distal über letztere hinweg, um neben den lateralen Hörzellen mit gerader Kontur zu enden. Derart kommt es zur Bildung umfangreicher Endplatten, welche etwa viermal so breit als lang sind und, wie die Köpfe selbst, eng aneinander schließen.

Das Sarc der Pfeilerzellen enthält eine kräftige Stützfaser (Pfeiler), welche an der vom Tunnel abgewendeten Zellseite mit konischem Fuße basal entspringt, den Säulchenteil der Zelle fast völlig ausfüllt und im Kopfe sich in feine divergierende Fibrillen auflöst, die gegen die Endfläche hin verlaufen. Sie sind hier an den lateralen Pfeilerzellen deutlich zu sehen. Auch am Fuße löst sich jeder Pfeiler in divergierende Fibrillen auf, die sich an der Basilarlamelle anheften. In Umgebung des Pfeilers liegt spärlich helles Sarc, dessen Nachweis am Säulchen nicht leicht fällt, während basal eine etwas größere Menge im Winkel des Pfeilerfußes zum Tunnel angefügt ist. Hier, selten in höherer Lage, liegt der bald rundliche, bald längliche Kern. Am Pfeilerkopfe enthält das wieder reichlicher entwickelte Sarc einen homogenen Einschluß, der am lateralen Pfeiler ellipsoid, am axialen zahnartig gestaltet ist. Bei Betrachtung des CORTI'schen Organes von der Fläche zeigt es sich, daß jeder Pfeilerzelle zwei Einschlüsse angehören, welche den Berührungsflächen von je 2 Zellen einer Reihe dicht anliegen (JOSEPH). Die Bedeutung dieser leicht sich färbenden Einschlüsse ist unbekannt.

Die als Deckzellen angeführten Zellen, welche das CORTI'sche Organ gegen den Sulcus internus und externus abschließen und in das Epithel beider übergehen, zeigen nichts besonderes. Sie sind in mehreren Reihen angeordnet und erreichen an der lateralen Seite (HENSEN'sche Zellen), besonders in unmittelbarer Nachbarschaft der DEITERS'schen Zellen, bedeutende Länge. Dabei ist ihr Zellkörper schmal, die distale Endfläche aber sehr umfangreich. Zwischen den Deckzellen beider Regionen sind deutliche Intercellularräume, die sich oft vakuolenartig erweitern, vorhanden.

Noch sind die im CORTI'schen Organe verlaufenden Nervenfasern, die in der Zona perforata durch die Basilarlamelle eindringen, zu betrachten. Sie ziehen zum Teil direkt zur Basis der axialen Hörzellen, unterhalb welcher sie nach RETZIUS mit einem, von anderen Autoren bestrittenen, zarten axialen Spiralnerven, nach KISHI sogar mit Nervenzellen, zusammenhängen sollen; zum Teil dringen sie in den Tunnel ein und bilden hier, dicht an die axialen Pfeiler in etwa ein Drittel von deren Höhe angeschmiegt, einen longitudinal (spiral) verlaufenden dünnen Nerven (Tunnelnerv), dessen nervöse Beschaffenheit indessen von BIELSCHOWSKY & BRÜHL in Abrede gestellt wird. Von diesem ausgehend durchqueren Fasern in sehr dünner Schicht radial den Tunnel (radiale Nervenfasern) und, nachdem sie die laterale Tunnelwand durchsetzt haben, den inneren Teil des NUEL'schen Raumes, leicht zur Basis der lateralen Hörzellen aufsteigend, wo sie in drei Bahnen spiral verlaufender Fasern (laterale spirale Nerven) übergehen, die, dicht an die axialen Flächen der DEITERS'schen Zellen angelegt, unterhalb der Hörzellen verlaufen. Von hier aus, ebenso wie vom axialen Spiralnerven aus, erfolgt eine Innervation der Hörzellen, in denen, besonders embryonal, Gitter von Neurofibrillen nachweisbar sind, die mit

den erwähnten Nervenfasern zusammenhängen. Indessen ist dieser Zusammenhang kein primärer, vielmehr legen sich embryonal die Fibrillen den Haarzellen selbständig an und verschmelzen erst sekundär mit den später an sie herantretenden Fibrillen des Nerven (KOLMER, vergl. auch BIELSCHOWSKY & BRÜHL, HELD, RETZIUS u. a.). Die Hörzellen sind demnach als echte Sinneszellen aufzufassen, nicht als Sinnesnervenzellen.

Jenseits der Basilarlamelle sind die Nervenfasern von einer myelinhaltigen Scheide umgeben und verlaufen zum Ganglion spirale, welches in die knöcherne Schneckenachse eingelagert ist. Sie bilden die axonartig entwickelten receptorischen Fortsätze der hier gelegenen bipolaren Nervenzellen, welch letztere von der entgegengesetzten Zellseite aus einen sensiblen Axon in das verlängerte Mark schicken.

---

42. Kurs.

Auge.

Salamandra mac. und *Rana esculenta.*

Zunächst wird an Schnitten von Salamanderlarven der Bau des Auges in toto betrachtet, dann kommt der lichtperzipierende Teil, die Retina, an Schnitten vom Frosch zur genaueren Besprechung.

Übersicht.

Am Auge des Salamanders (Fig. 337) unterscheiden wir drei wesentliche Bestandteile: die Cornea, die Linse und den Augenbecher. Zum Augenbecher stehen besondere Hüllapparate (Gefäßhaut und harte Haut), Muskeln und der Augennerv in Beziehung. Die Cornea gehört der Haut an und die Linse leitet sich wenigstens embryonal von der Haut ab; dagegen ist der Augenbecher eine Bildung des Hirns, die sich von der Seitenwand des Zwischenhirns ableitet und mit ihm durch den Sehnerven Verbindung wahrt. Wir betrachten zunächst die dermalen Teile, dann den cerebralen.

An der Cornea oder Hornhaut gibt es folgende Schichten. Zu äußerst liegt das Hornhautepithel, das an der Larve die übrigen Schichten weit an Mächtigkeit übertrifft, sich aber vom angrenzenden Epiderm durch geringere Dicke und den Mangel der LEYDIG'schen Zellen unterscheidet. Es folgt das dünne Corium, das als vordere Basalmembran mit dem Epithel zusammen die Conjunctiva (pars conjunctivalis corneae) bildet und auch direkt mit dem Corium der Umgebung zusammenhängt. Die darunter liegende Hornhaut im engeren Sinne (pars scleralis corneae, eigentliche Hornhaut) ist eine Bindegewebsbildung, die mit der harten Haut des Augenbechers gemeinsam entsteht und mit ihr zusammen die Faserhaut des Auges (Tunica fibrosa oculi) repräsentiert. Sie besteht aus außerordent-

lich dichter Fasersubstanz, die sich chemisch etwas vom Fasergewebe unterscheidet, und aus eigenartig verästelten Zellen, den sog. Hornhautzellen, deren Fortsätze zwischen den Fasern ein regelmäßiges Gitterwerk mit rechtwinkligen Maschen bildet. An der Larve sind allerdings diese Strukturen nur angedeutet. Es fehlt auch noch die hintere Basalmembran (DESCEMET'sche Membran), die am ausgebildeten Tier vorkommt, und zusammen mit der fünften Schicht, dem Endothel der Hornhaut, den Chorioidalteil (pars chorioidalis corneae) der Hornhaut bildet, der sich im Anschluß an die Gefäßhaut des Augenbechers entwickelt. Das Endothel grenzt an die vordere Augenkammer und geht peripher in die Iris über.

Die Linse entsteht als Einstülpung des Epiderms, die sich abschnürt und das Linsenbläschen liefert, das in die Pupille (siehe unten) zu liegen kommt. Am Bläschen verdickt sich die hintere Wand, die gleich der vorderen nur einschichtig ist, indem die Zellen bedeutend in die Länge wachsen und bald den Bläschenhohlraum ganz verdrängen. Die mittleren Zellen verlaufen dauernd gestreckt und liefern die sog. Zentralfasern der Linse, die peripheren sind zunächst konvex gegen die Zentralfasern hin gekrümmt, später aber ändert sich die Krümmung und ist nun eine konkave, wobei die Zentralfasern von den peripheren Fasern umwachsen werden. Der Anblick eines Linsenlängsschnittes ist dann ein wesentlich andrer als früher und unterscheidet sich noch dadurch, daß die Kerne bei Umwandlung der Zellen in Fasern zugrunde gehen; nur ganz peripher, an der Umschlagsstelle des hinteren Epithels ins vordere, erhält sich die sog. Kernzone. Die überaus festen Linsenfasern sind zartwandige sechsseitige Röhren mit eiweißartigem zähen Inhalt.

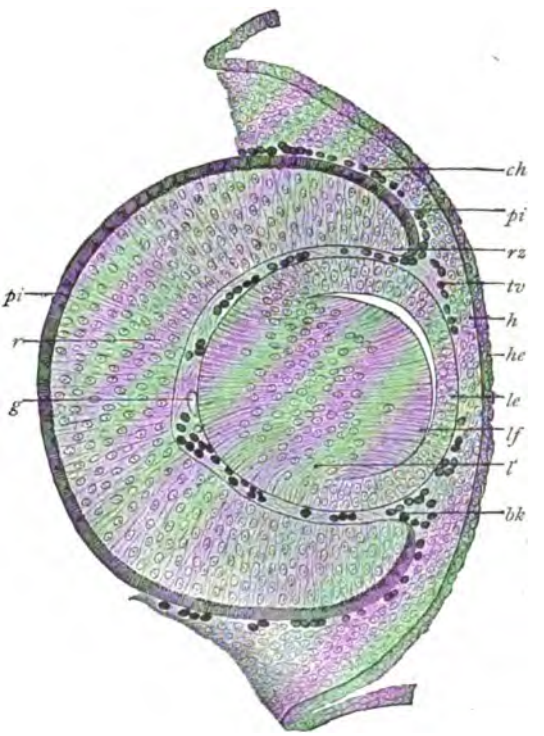

Fig. 337. Durchschnitt durch die Augenanlage eines Mäuseembryos. Nach KESSLER, aus O. HERTWIG, Entwicklungsgeschichte.

pi Pigmentepithel des Auges (äußere Lamelle des sekundären Augenbechers). *r* Retina (innere Lamelle des sekundären Augenbechers). *rz* Randzone des Augenbechers, die die Pars ciliaris et iridis retinae bildet, *g* Glaskörper mit Gefäßen, *tv* Tunica vasculosa lentis, *bk* Blutkörperchen, *ch* Aderhaut des Auges (Chorioidea), *lf* Linsenfasern, *le* Linsenepithel, *l'* Zone der Linsenfaserkerne, *h* Hornhautanlage, *he* äußeres Hornhautepithel.

Bei Besprechung des Augenbechers ist seine Entwicklung zunächst zu berücksichtigen. Jederseits entsteht vom dritten Hirnven-

trikel aus eine Ausstülpung, an der bald die Augenblase und der künftige Sehnerv (Opticus) zu unterscheiden sind. Die Blase wandelt sich rasch in den Becher um, indem die vordere Wand von außen und unten sich einstülpt und der hinteren eng anlegt (Fig. 338): da die Einstülpung sich auch auf den Augenstiel fortsetzt, so hat sie die Form einer Spalte, deren Ränder zunächst vorn, dann immer weiter gegen rückwärts hin verwachsen. Schließlich erhält sich von der Einstülpung nur die Lücke der Netzhaut, durch welche die Sehnervenfasern in sie eintreten (MARIOTTE'scher blinder Fleck). Im Sehnerv schwindet bei der Einstülpung das innere Lumen ganz und er erscheint nun als solide Fasermasse, deren Elemente teils vom Augenbecher (Retina), teils vom Gehirn stammen. Am ausgebildeten Augenbecher unterscheidet man eine hintere Schicht, das Pigmentepithel, und eine vordere, die Netzhaut (Retina). Beide Schichten biegen am Vorderrand des Bechers in eineinander um, hier ist jedoch die vordere Schicht nicht als Sinnesepithel (pars optica retinae) entwickelt, sondern als sog. pars caeca (C. RABL), und bildet mit der hinteren Schicht zusammen die Iris. Die Grenze beider Retinateile wird als Ora serrata bezeichnet. Die von der Iris begrenzte Öffnung des Augenbechers heißt die Pupille; in sie hinein ragt von rückwärts die Linse, die in der Hauptsache im Augenbecher gelegen ist. Der Augenbecher wird außer von der Linse noch vom sog. Glaskörper (Corpus vitreum) erfüllt, einem hyalinen von feinen Fäserchen durchsetzten Bindegewebe (Glaskörperflüssigkeit), das außen von der Membrana hyaloidea begrenzt ist, ontogenetisch sich zum Teil von der Retina, z. T. vom Mesoderm (KÖLLIKER) ableitet und der Zellen ganz entbehrt.

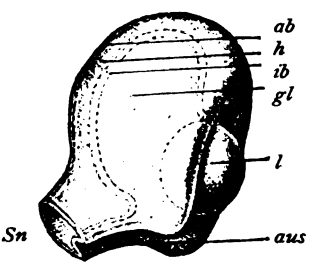

Fig. 338. Plastische Darstellung des Augenbechers mit Linse und Glaskörper. Aus O. HERTWIG, Entwicklungsgeschichte.
ab äußere Wand des Bechers, *ib* innere Wand desselben, *h* Hohlraum zwischen beiden Wänden, welcher später ganz verschwindet, *Sn* Anlage des Sehnerven (Augenblasenstiel mit Rinnenbildung an seiner unteren Fläche), *aus* Augenspalte, *gl* Glaskörper, *l* Linse.

Die hintere Augenkammer (hinter der Iris gelegen) fehlt der Salamanderlarve noch. Sie kommt dadurch zu stande, daß sich an der Iris ein besonderer Teil (Pars ciliaris) dicht neben der Ora serrata entwickelt, der durch Differenzierung feiner Fasern (Strahlenbändchen, Zonula ciliaris oder Zinnii) in Beziehung zur Linse tritt, die an ihm aufgehängt erscheint (Fig. 339). Dadurch rückt die eigentliche Iris von der Linse ab und die Lücke repräsentiert die hintere Augenkammer.

Das umgebende Hüllgewebe des Augapfels ist im ganzen Umkreis des Bechers, auch an der Iris, entwickelt und bildet einerseits die Gefäßhaut (Chorioidea), die dem Pigmentepithel des Bechers unmittelbar anliegt, anderseits die harte Haut (Sclerotica oder Albuginea), die mit der Hornhaut zusammen die Tunica fibrosa oculi repräsentiert. Die Sclerotica ist eine derbe fibröse Haut, die an der Larve erst in Entwicklung begriffen, aber bereits durch die Einlagerung von Knorpelstücken, die bei Amphibien vorkommen, charakterisiert ist. An der Gefäßhaut (Tunica vasculosa) ist zu unterscheiden

die Chorioidea im Umkreis der Retina, ferner das Corpus ciliare (Ciliarkörper) am vorderen Rande des Augenbechers und die Regenbogenhaut (Irisgewebe), die auf der Vorderseite der Iris entwickelt ist. Während die Gefäßhaut durch starke Vascularisierung und durch Pigmentansammlung ausgezeichnet ist, charakterisiert sich der Ciliarkörper (an dem die Linse aufgehängt ist) durch Ausbildung des glatten Ciliarmuskels (Musc. ciliaris), der allerdings der Larve noch ganz fehlt und überhaupt bei den Urodelen sehr schwach entwickelt, auch für die Akkommodation der Linse ohne Bedeutung ist.

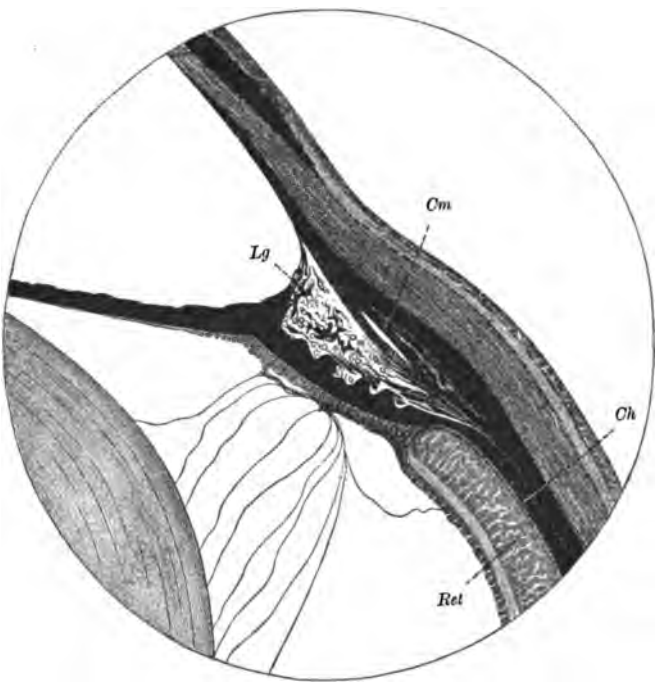

Fig. 339. Pars ciliaris des Salamanderauges, mit hinterer Augenkammer, Linse und Zonula Zinnii. Nach G. Wolff.
Ret Retina (Pars optica), *Ch* Chorioidea, *Cm* Ciliarmuskel, *Lg* Ligamentum pectinatum.

Das lockere Irisgewebe enthält zarte Gefäße, Pigment und ist gegen die vordere Augenkammer hin von einem dünnen Endothel überzogen, das in das Endothel der Cornea übergeht.

Retina.

Zur Untersuchung der feineren Strukturen der Netzhaut (Sehepithel) eignet sich sehr gut das Froschauge, das hier betrachtet werden soll. Die Retina stellt ein hohes einschichtiges Epithel vor, von dem zunächst zu bemerken ist, daß seine perzipierenden Apparate von der Körperoberfläche abgewendet, dem Pigmentepithel (hintere Schicht der ursprünglichen Augenblase) zugekehrt sind. Das Auge ist also ein sog. inverses, ebenso wie bei *Pecten* (Kurs 16) z. B. — Von

epithelialen Elementen enthält die Retina (Fig. 340) zweierlei Zellen: Stützzellen und Sehzellen. Nur die ersteren durchsetzen die ganze Dicke des Epithels (MÜLLER'sche Stützfasern), die andern liegen im distalen Bereich. Die Nervenzellen und Nervenfasern verteilen sich sehr regelmäßig im basalen und mittleren Epithelbereich. Ganz basal breiten sich die Opticusfasern und unmittelbar darüber die zugehörigen

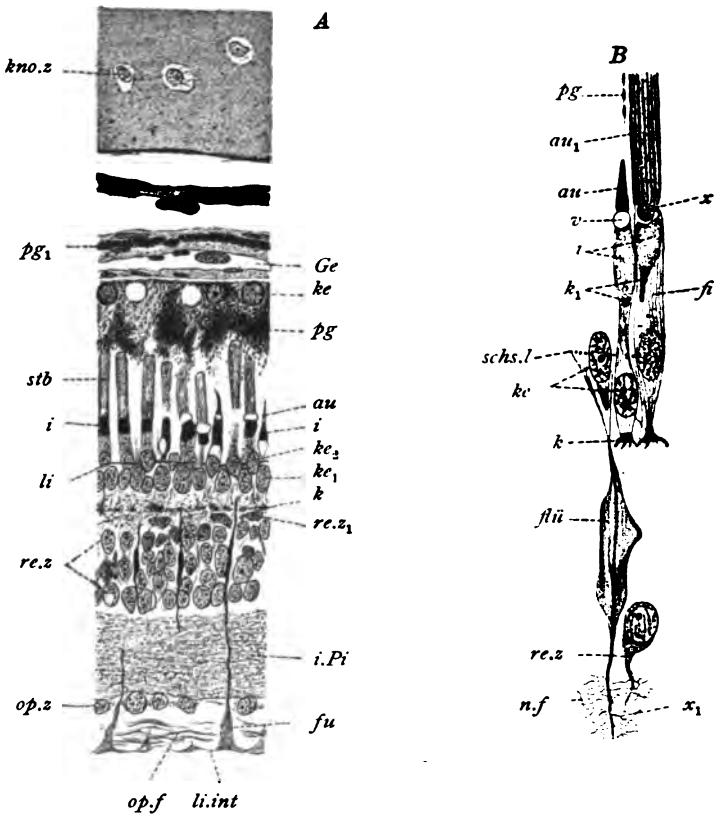

Fig. 340. *Rana esculenta*, Auge, *A* Stück der Retina und Umgebung, *B* Retinaelemente.

kno.z Knorpelzelle der Sklera, *pg*1, *Ge* Pigment und Gefäß der Chorioidea, *ke*, *pg* Kern und Pigment des Pigmentepithels, *stb* Stab, *au* Außenglied eines Zapfens, *au*1 desgl. von einem Stab, an dem die Neurofibrillen (*fi*) und die homogene Füllmasse (*x*) dargestellt sind, *v* Vakuole. *i* Innenglieder, *k*1 Körner unter denselben, *ke* Sehzellkerne, *ke*1 von einer Zapfenzelle, *ke*2 von einer Stabzelle, *k* körnige Einlagerung an der Sehzellbasis, *schs.l* Schlußleistenkörner, die insgesamt die Limitans (*li*) bilden, *flü*, *fu* Flügel und Fuß der Stützfasern, *re z* Retinazellen, *re.z*1 desgl., am äußeren Neuropil angelagert, *i.Pi* inneres Neuropil, *n.f* Nervenfasern, *x*1 desgl., mit einer Stützfaser verklebt, *op.z* Opticuszellen, *op.f* Opticusfasern, *li.int* Limitans interna.

Nervenzellen aus (Opticusfaser- und Opticuszellschicht). Darüber folgen drei Schichten, welche die Ausbreitungsgebiete der Opticuszellen, der Sehzellen und einer zweiten Art von Nervenzellen (Retinazellen), die sich zwischen Opticus- und Sehzellen einschalten, enthalten. Die untere, dicke Schicht (inneres Neuropil) umfaßt allein Fortsätze der Opticus- und Retinazellen. In der mittleren, etwa gleich dicken Schicht (Retinazellschicht) liegen die Retina- und auch vereinzelte Opticuszellen; hier finden sich ferner auch die Kerne der Stützzellen. Die

obere dünne Schicht (äußeres Neuropil) enthält die effektorischen Fortsätze der Sehzellen, sowie die rezeptorischen Fortsätze der Retinazellen. Ferner unterscheidet man an der Retina als Limitans interna ein dünnes basal gelegenes Häutchen, das sich von den Stützzellen ableiten soll und deren Fußenden verbindet, und als Limitans externa die distale Grenzschicht der Stützzellen, die von den perzeptorischen Apparaten der Sehzellen (Stäbe und Zapfen) durchbrochen wird. Die Stäbe und Zapfen berühren das Pigmentepithel, das sehr zarte pigmentführende Fortsätze zwischen sie vorsendet.

Gewöhnlich spricht man von den zehn Schichten der Retina. Diese sind vom Glaskörper gegen die Chorioidea hin: 1. Limitans interna, 2. Nervenfaserschicht (Opticusfasern), 3. Ganglienzellschicht (Opticuszellen), 4. innere Faserschicht (inneres Neuropil), 5. innere Körnerschicht (Retinazellen), 6. äußere Faserschicht (äußeres Neuropil), 7. äußere Körnerschicht (Sehzellen), 8. Limitans externa, 9. Stäbchen- und Zapfenschicht, 10. Pigmentepithel. Dies letztere gehört selbstverständlich der Retina nicht an, sondern repräsentiert die hintere Schicht der primären Augenblase.

Stützzellen. Die Stützzellen zeigen einen breiten Fuß, welcher, in Berührung mit denen der Nachbarzellen, der dünnen Limitans interna aufsitzt; er verschmälert sich rasch zu einer kräftigen Faser, welche leicht bis in die Sehzellschicht bei Eisenhämatoxylinschwärzung zu verfolgen ist, in der Retinazellschicht sich flügelartig verbreitert und hier den Kern angefügt zeigt, in der Sehzellschicht aber undeutlich wird. Sie breitet sich hier zart membranartig zwischen den Sehzellen aus, mehrfache Flügel bildend, die bis zur Limitans externa aufsteigen und an dieser auslaufen. Die distale Endfläche, die ein gleich großes Gebiet, wie der breite Fuß, umspannen dürfte, erscheint daher durch die dicht gedrängt liegenden, in die Stützzelle eingesenkten Sehzellen in feine Rahmen umgewandelt; sie besteht gewissermaßen nur aus Konturen; eine eigentliche geschlossene breite Endfläche fehlt ganz. Das Rahmenwerk wird durch Schlußleisten, die die Limitans eigentlich allein repräsentieren, scharf markiert.

Die Faser selbst besteht in allen ihren Abschnitten aus feinen Längsfibrillen, die besonders deutlich am Fuße, wo sie divergierend auseinandertreten, ferner an der mittleren Verbreiterung und an den distalen Flügeln unterscheidbar sind. Sie haben den Charakter echter Stützfibrillen; seitliche Fortsätze fehlen der Faser durchaus. Wenn solche auch an geschrumpften oder nach Golgi behandelten Retinae durch anhaftende nervöse Fasern vorgetäuscht werden, so zeigt doch gut gelungene Eisenhämatoxylinschwärzung eine völlig glatte Kontur bei oft leicht welligem Verlaufe. Nur in der Retinazellschicht finden sich seitliche Vorsprünge an der hier plattenartig verbreiterten Faser; aber auch diese Vorsprünge ziehen sich nicht in längere Fortsätze aus, sondern enden stumpf, ja, günstige Zellen zeigen die eintretenden Fibrillen in den Winkeln um- und wieder in den ursprünglichen Längsverlauf zurückbiegen. — Der längliche Kern liegt der Platte an- und auch eingefügt. Er enthält reichlich Nucleom und einen kleinen Nucleolus.

Auch an gut geschwärzten Präparaten der Kaninchenretina konnte festgestellt werden, daß keinerlei seitliche Fortsätze von den glatten starren Müller'schen Stützfasern abgehen.

Sehzellen. Man unterscheidet Stab- und Zapfenzellen. Die Stabzellen beginnen mit breitem Fuße am äußeren Neuropil, in dessen oberste Zone (CAJAL) sie eine Anzahl feiner kurzer Fortsätze abgeben. Sie verdünnen sich rasch bis zur Kernregion, welche in der Höhe der Limitans externa gelegen ist; der elliptische Kern liegt zum Teil außerhalb dieser und wird seitwärts nur von einer dünnen Sarchülle umgeben. Oberhalb des Kernes bewahrt die Zelle ihren Durchmesser und geht in geringer Entfernung ohne scharfe Grenze über in den Sehstab, welcher den gleichen Durchmesser besitzt und abgerundet endet. Der Stab ist ungefähr ebenso lang wie der Zellkörper. Er besteht aus dem kurzen Innenglied und dem etwa viermal so langen Außengliede, welches Sitz des Sehpurpurs ist.

Neben den großen Stäben mit rotem Außengliede kommen in viel geringerer Anzahl sog. keulenförmige Stäbe mit grünem Außengliede vor. Die basalen Fortsätze der zugehörigen Zellen dringen in die tiefste Zone des äußeren Neuropils vor (CAJAL); der Kern liegt basal. Über ihm verjüngt sich die Zelle fadenartig und ragt weit über die Limitans externa, meist bis in die Höhe des Außengliedes der roten Stäbe, vor. Unter dem zugehörigen kurzen Innengliede erweitert sich die Zelle keulenartig; das längere Außenglied endet in gleicher Höhe wie die roten Stäbe.

Die Zapfenzellen zeigen den Kern gleichfalls basal, nahe am Neuropil, gelegen und den Zellkörper distal verdünnt; bei den Zellen mit sehr kleinen Zapfen verdickt er sich jenseits der Limitans zu einer dünnwandigen länglichen Blase, bei den Zellen mit größeren Zapfen bewahrt er den gleichen Durchmesser bis unmittelbar an den schlanken Zapfen. An diesem ist ein voluminöses Innenglied von einem kurzen schmal kegelförmigen Außengliede zu unterscheiden. Im Innenglied liegt distal bei vielen Zapfen eine rotbraune Fettkugel. Die basalen kurzen Zellfortsätze dringen in die mittlere Zone des äußeren Neuropils (CAJAL) ein.

Im Sarc der Sehzellen sind Neurofibrillen vorhanden, die stark spiral gewunden die ganze Zelle durchsetzen und distal in die Fibrillen der perzeptorischen Apparate übergehen (K. C. SCHNEIDER, Fig. 341 bis 343). Im Innenglied der letzteren stehen sie zu einem hier befindlichen Körper, dem sog. Ellipsoid, das sich mit sauren Farbstoffen färbt, in Beziehung; sie sind bei Eisenhämatoxylinfärbung an Material, das mit Salpetersäure konserviert wurde, nachweisbar. Im Außenglied verhalten sie sich, je nach der Natur desselben, verschieden. An den Zapfen gewahrt man leicht 2 oder drei stark spiral gewundene Fibrillen (HESSE), die keinerlei Verästelung zeigen; in den dichteren Stäbchen jedoch sind die hier axial weit weniger stark spiral gewunden verlaufenden Fibrillen reich verästelt, welche Äste von den Fibrillen aus zur Peripherie in querer Richtung verlaufen und hier an den gleich zu erwähnenden Wandfäden enden. Auch Anastomosen kommen zwischen den Fibrillen vor und distal biegen sie direkt ineinander um. Von den keulenförmigen Stäben ist der Fibrillenverlauf bis jetzt nicht genauer beschrieben worden. — Außer den Neurofibrillen finden sich an den Stäben peripher in einer deutlich nachweisbaren Membran longitudinale Fäden (Wandfibrillen), die auch am Innenglied nachweisbar sind und deren funktionelle Bedeutung fraglich bleibt. Sie bedingen

an der Außenfläche der Stäbchen eine feine Kannellierung, in deren Furchen die noch zu erwähnenden zarten Fortsätze des Pigmentepithels verlaufen. Eine der Wandfibrillen (Fig. 344) ist stärker und abweichend färbbar (Hesse, Kolmer u. a.), sie kommt auch den Zapfen zu, an denen sonst weitere Wandfibrillen nicht vorliegen. Man erkennt sie

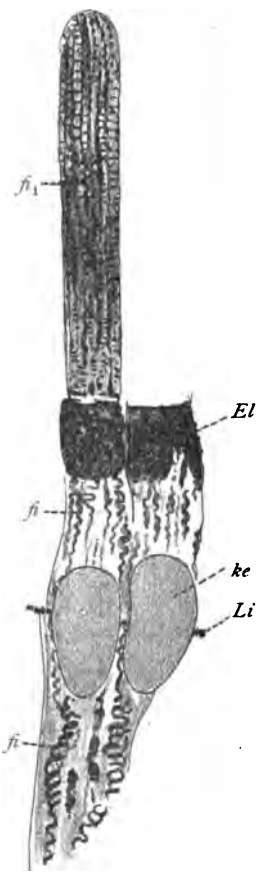

Fig. 341. Stäbchenzellen längs, vom Frosch; nach K. C. Schneider.
Li Limitans externa, *ke* Kern, *fi* Neurofibrillen in der Zelle, *fi*$_1$ dito in Stäbchen, *El* Ellipsoid.

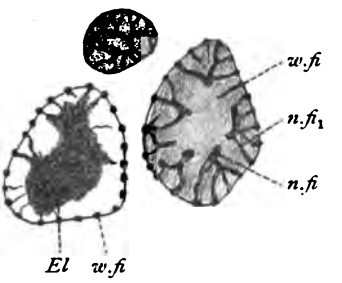

Fig. 342. Stäbchen vom Frosch, quer geschnitten; nach K. C. Schneider.
El Ellipsoid, *w.fi* Wandfibrille, *n.fi* Neurofibrillen, *n.fi*$_1$ Zweige derselben.

Fig. 343. Zapfenzelle vom Frosch; nach Hesse. Im Außenglied sieht man drei spiral gewundene Neurofibrillen.



Fig. 344. Wandfibrille eines Stäbchens von *Acanthias vulgaris*. Nach Retzius.

auch am Innenglied, wo sie bei den Zapfenzellen in Beziehung zu einem Diplosom (oder Triplosom) steht (Retzius, Fürst u. a.)

Nervenzellen (Fig. 345). Alle Nervenzellen, welche einen Axon in die Opticusfaserschicht senden, sind als Opticuszellen den übrigen, deren Ausbreitung sich auf die mittleren Retinaschichten beschränkt, als den Retinazellen, gegenüber zu stellen. Erstere sind Schaltzellen erster, letztere zweiter Ordnung. Wir finden Opticuszellen in einfacher Lage in der Opticuszellschicht, vereinzelt aber auch am unteren Saume der Retinazellschicht (Dogiel). Außer dem Axon, der einer Myelinscheide entbehrt — eine solche fehlt überhaupt den Nervenfasern der Retina durchaus —, gibt es noch einen, zwei oder viele Dendriten, die sich im inneren Neuropil, und zwar entweder in einer oder in mehreren Zonen desselben, auf-

zweigen. Die Opticuszellen sind durchschnittlich etwas größer als die Retinazellen. Es wurden in ihnen Zentrochondren und Neurofibrillen nachgewiesen. Im übrigen kann hier auf den feineren Bau der Opticus- und Retinazellen nicht eingegangen werden.

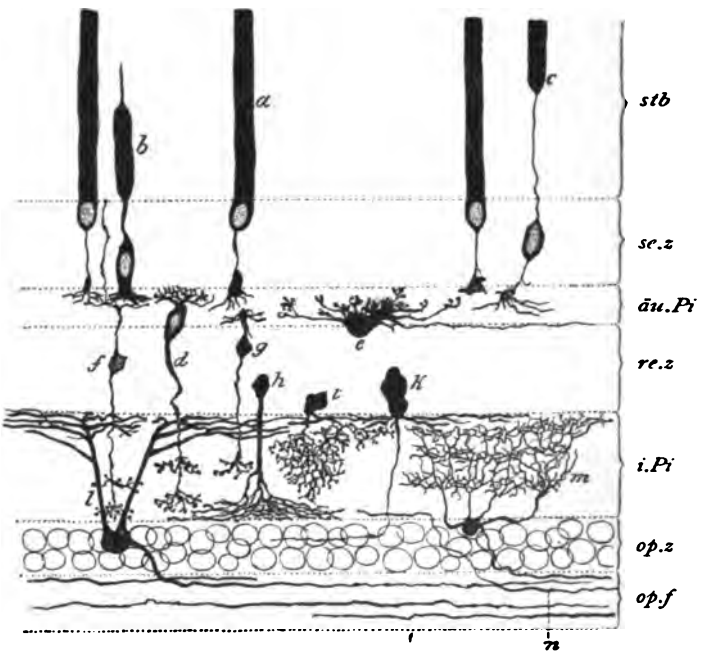

Fig. 345. ***Rana esculenta*, Retinaelemente bei Silberschwärzung, nach CAJAL.**

stb Stab-, *se.z* Sehzell-, *re.z* Retinazell-, *op.z* Opticuszell-, *op.f* Opticusfaserschicht, *äu.* und *i.Pi* äußeres und inneres Neuropil, *a* Stab, *b* Zapfen, *c* keulenförmiger Stab, *d*—*i* Retinazellen, *e* multipolare Zelle, die sich ausschließlich im äußeren Pil verzweigt, *i* sog. Spongioblast, ohne sicher nachgewiesenen Axon, *f* bipolare Zelle mit receptorischem Fortsatz, der bis zur Limitans verläuft, *k*, *l*, *m* Opticuszellen, *k* in Retinazellschicht gelegen, *n* Opticusfaser.

Die Retinazellen, deren Neurofibrillen bei Säugern von EMBDEN genau beschrieben wurden und in den Zellkörpern dieselben losen Geflechte wie in den motorischen Zellen (BETHE) des Marks (siehe dort) bilden, verteilen sich in der Retinazellschicht und kommen in drei Typen vor. Die einen sind multipolare, dicht an der Grenze des äußeren Neuropils gelegene Zellen, deren langer, wenig verzweigter Axon sowie auch die vielen, reich verzweigten Dendriten sich in der letztgenannten Schicht verteilen (CAJAL). Die anderen Nervenzellen sind bipolar und senden einen aufsteigenden receptorischen Fortsatz in das äußere, einen absteigenden sensorischen in das innere Neuropil, wo letzterer sich in verschiedenen Niveaus in Endverästelungen auflöst. Der receptorische Fortsatz zeigt auch einen Endfaden (LANDOLT'sche Keule), der zwischen den Sehzellen bis zur Limitans externa reicht und hier mit leichter Anschwellung endet. Vereinzelte bipolare Zellen sind nach oben bis in die Sehzellschicht verlagert, wo ihr Kern dem Neuropil aufruht. — Die dritte Zellart (Spongioblasten DOGIEL, Cellules amacrines CAJAL) sendet einen oder mehrere Fortsätze in das

innere Neuropil, wo sie sich diffus oder in verschiedenen Niveaus in reiche Verästelungen auflösen; ein durch bedeutendere Länge, scharfe Contur und geringe Verästelung sich als Axon charakterisierender Fortsatz wurde nicht beobachtet.

Noch nicht nachgewiesen wurden beim Frosche sogenannte zentrifugale Nervenfasern, die durch den Opticus in die Retina eintreten und hier in der Retinazellschicht enden. Solche Fasern kommen bei Vögeln und Säugern vor; ihre Bedeutung ist noch nicht völlig klargelegt.

Gliazellen, die bei anderen Wirbeltiergruppen in der Opticusfaserschicht, wenigstens in der Nähe des Opticuseintrittes, vorkommen, scheinen beim Frosch ganz zu fehlen (CAJAL).

Pigmentepithel. Das Pigmentepithel besteht aus einer einschichtigen Lage niedriger, bei Flächenansicht sechsseitiger Zellen, welche reichlich Pigment in Form von rundlichen oder stabförmigen, glänzenden gelbbraunen Körnern enthalten. Die rundlichen Körner liegen nur im eigentlichen Zellkörper nahe dem basal gestellten großen und hellen Kern, der einen großen Nucleolus enthält; die länglichen Körner dagegen verteilen sich im distalen, pseudopodienartig sich in feine Fortsätze ausziehenden Zellende und sind an den kontraktilen Sarcfäden aufgereiht. Mit diesen dringen sie zwischen den Stäben und Zapfen der Retina am belichteten Auge bis zur Limitans externa vor; am Dunkelauge umgeben sie nur die distalen Stabenden. Neben dem Kern findet sich basal in der Zelle noch eine große oder mehrere kleine gelbgefärbte Fettkugeln (KRAUSE).

---

43. Kurs.

Rückenmark.

Lepus cuniculus.

Die Form (Fig. 346) des Rückenmarkes (Brustregion) ist annähernd die einer quergestellten Ellipse mit leicht eingebuchteter dorsaler und tiefer eingeschnittener ventraler (Fissura ventralis) Fläche, welch letztere etwas breiter als die dorsale ist. Ziemlich genau in mittlerer Höhe der Medialebene liegt der Zentralkanal, der höher als breit ist. Er wird von grauer Substanz umgeben, welche vier kreuzförmig und schräg gestellte Flügel bildet, deren ventrale (ventrale Hörner) voluminöser sind als die etwas steiler gestellten dorsalen (dorsale Hörner). An letzteren ist ein proximaler halsartiger und ein leicht erweiterter kopfartiger distaler Teil zu unterscheiden. Die dorsalen Hörner erreichen fast die Peripherie des Markes, die ventralen enden in nicht unbeträchtlichem Abstand davon. In Umgebung der grauen Substanz liegt die der Nervenzellen entbehrende weiße Substanz. In beiden Substanzen verteilen sich Capillaren, welche, von dünnen Bindegewebsscheiden umgeben, bis dicht an den Zentralkanal vor-

dringen. Durch die Fissura ventralis und ventrale und dorsale dünne bindegewebige Längssepten, die von der Peripherie bis fast zum Zentralkanal vorspringen, wird das Mark in eine rechte und linke Hälfte geteilt. Die weiße Substanz jeder Seite gliedert sich durch die Hörner der grauen Substanz und die von diesen in die Nervenwurzeln ausstrahlenden Nervenfaserbündel in drei Nervenfaserstränge: die ventralen, lateralen und dorsalen Stränge.

Die graue Substanz läßt verschiedene Regionen unterscheiden. Der Zentralkanal wird unmittelbar umgeben von der Substantia gelatinosa centralis, welche der Nervenzellen und Pilarsubstanz entbehrt, demnach ausschließlich aus Stütz- und Hüllgewebe, nebst Gefäßen, besteht. Ventral von der Substantia gelatinosa liegt die dünne

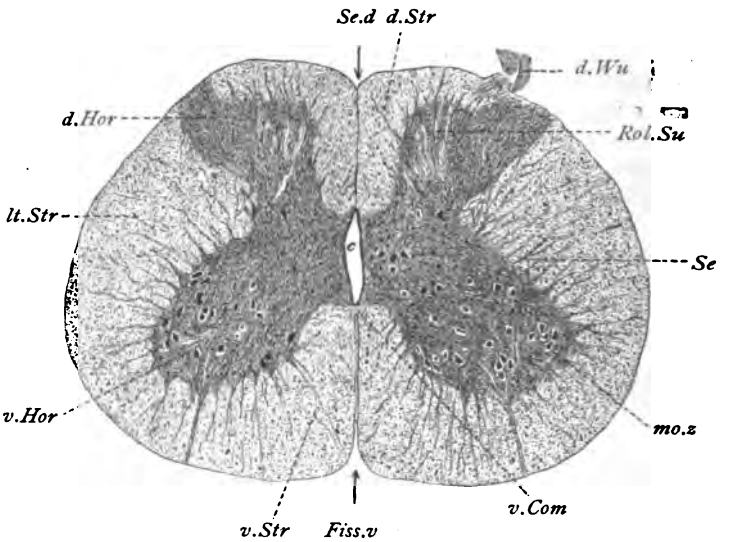

Fig. 346. *Lepus cuniculus*, Brustmark quer.
c Centralkanal, *Fiss.v* Fissura ventralis, *Se d* Septum dorsale, *v.* und *d.Hor* ventrales und dorsales Horn, ersteres mit motorischen Zellen (*mo.z*), letzteres mit Substantia Rolandi (*Rol.Su*), *v.*, *lt.*, *d.Str* ventraler, lateraler, dorsaler Nervenfaserstrang, *v.Com* ventrale Commissur, *d.Wu* dorsale Wurzel.

graue ventrale, dorsal die gleichfalls dünne graue dorsale Kommissur. Lateral findet sich jederseits die Mittelzone, deren Nervenzellen, sog. Mittelzellen, ihren Axon vorwiegend in die Seitenstränge, seltener in die Ventralstränge oder durch die ventrale Kommissur in die andere Markhälfte senden (Seitenstrang-, Ventralstrang-, Kommissurenzellen). In den Ventralhörnern ist der Sitz der motorischen Zellen, die sich vorwiegend in lateralen und medialen Gruppen, in geringerer Zahl in Zwischengruppen, vorfinden und ihren Axon durch eine benachbarte ventrale Wurzel nach außen senden. In den genannten Zwischengruppen überwiegen Seitenstrang-, Ventralstrang- und Kommissurenzellen. Von der Mittelzone sind noch besondere Gruppen dicht neben der dorsalen grauen Kommissur (Clarke'sche Säulen) zu erwähnen, welche Seitenstrangzellen enthalten. Die Dorsalhörner enthalten vor allem die sog. Dorsalhornzellen, welche Seitenstrangzellen repräsentieren.

deren Axone aber in der Grenzschicht der grauen Substanz verlaufen. Es kommen ferner vor sog. GOLGI'sche Zellen, deren Axone in der grauen Substanz verbleiben, und Dorsalstrangzellen, deren Axone in die dorsalen Stränge eintreten. Am Kopf der dorsalen Körner ist ein distaler breiter Bezirk durch Zellenarmut ausgezeichnet (ROLANDO'sche Substanz); die hier gelegenen kleinen Zellen sind vorwiegend Dorsalstrangzellen, nur zum geringen Teil Seitenstrangzellen. Die Kommissuren entbehren der Zellen.

Die weiße Substanz enthält außer Glia, Hüllgewebe und Gefäßen nur Nervenfasern von dreierlei Herkunft. Ein Teil stammt aus dem Gehirn; er besteht aus den absteigenden Axonen der Pyramidenzellen des Großhirns (Pyramidenbahnen), welche in den Seitensträngen verlaufen; ferner aus absteigenden Axonen von Zellen des Kleinhirns (absteigende Kleinhirnbahnen), die gleichfalls in den Seitensträngen verlaufen. Ein zweiter Teil entstammt den Spinalganglien und tritt durch die dorsalen Wurzeln in das Mark ein, um hier in den Dorsalsträngen zu verlaufen. Die Dorsalstränge bestehen fast ausschließlich aus solchen sensiblen, von den Spinalganglien kommenden Fasern, unter denen jederseits ein Bündel, das bis zur Medulla oblongata emporsteigt, als GOLL'scher Strang unterschieden wird. Der dritte, quantitativ überwiegende Teil der im Mark verlaufenden Nervenfasern entstammt dem Mark selbst und bildet die Ventralstränge vollständig, die Lateralstränge zum großen Teil, spielt dagegen in den Hintersträngen nur eine bescheidene Rolle. Die Fasern entstammen den bei grauer Substanz erwähnten Ventralstrang-, Seitenstrang-, Kommissuren- und Dorsalstrangzellen. Besonders zu erwähnen sind die Axone der CLARKE'schen Säulen, die in den Seitensträngen zum Kleinhirn aufsteigen (aufsteigende Kleinhirnbahnen).

Im folgenden wird das Stütz-, Hüll- und Nervengewebe eingehend besprochen; zum Schluß folgt eine übersichtliche Darstellung der Faserverläufe. Auf das Bindegewebe und die Gefäße, sowie auf die Rückenmarkshäute (Pia, Dura mater und Arachnoidea), wird nicht eingegangen.

Stützgewebe. Dieses besteht aus Stütz- und Gliazellen. Die Stützzellen (sog. Ependymzellen) begrenzen den Zentralkanal, sind wimpertragend und setzen sich basalwärts in Stützfasern fort, deren Endigungen nur für die dorsal und ventral gelegenen Zellgruppen, und zwar an den bindegewebigen Längssepten, festzustellen sind. Die Fasern der seitlichen Zellgruppen zeigen differenten Verlauf, geben wahrscheinlich nahe der Ursprungsstelle Seitenzweige ab und sind schon in der Nähe des Kanales nicht mehr zu verfolgen. Embryonal erreichen sie nachweisbar die Peripherie. Am schlanken Zellkörper wird aufsteigend die Faser undeutlich uud dürfte sich in die vorhandenen Fäden auflösen, welche zum Kanal verlaufen, hier eine kornartige Anschwellung zeigen (Basalkörner) und in die sehr zarten und leicht vergänglichen Wimpern sich fortsetzen. Eine Cuticula fehlt. Der Kern ist von länglicher Form, liegt in verschiedenen Niveaus und enthält meist nur wenig Nucleom und einen deutlichen Nucleolus. Schlußleisten sind leicht nachweisbar; auch Intercellularlücken und Brücken sind zwischen den Stützzellen vorhanden.

Die Gliazellen (Fig. 347) verteilen sich ziemlich gleichmäßig über die graue und weiße Substanz. Ihr Zellkörper ist klein und enthält einen nucleomreichen und daher meist dunkel gefärbten Kern von länglicher, wechselnder Form; ein Nucleolus ist nicht immer zu unterscheiden. Am Zellkörper treffen eine verschieden große Zahl von Gliafasern zusammen; entsprechend diesen erscheint der Körper in kurze Zipfel ausgezogen. Die Fasern lösen sich an ihm in peripher verlaufende Fibrillen auf, die in andere Fasern einstrahlen. Derart kommt es zur Bildung eines bald dicht, bald streifig erscheinenden Gliamantels in Umgebung des Kernes; in anderen Fällen ziehen dicke Fibrillen ohne sich aufzulösen oder auch nur ihre Richtung zu ändern vorüber. Wohl immer ist sämtliches Sarcgerüst in Gliafibrillen umgewandelt; körnige Einlagerungen fehlen; daher findet sich unmittelbar in Umgebung des Kerns nur ein schmaler heller Raum. Die Fasern haben glatte Konturen und gleichen den Stützfasern. An gut konservierten und nach Heidenhain gefärbten Perenyi-Präparaten des Markes sind ausschließlich sie schwarz gefärbt und sehr gut zu studieren; sie verlaufen gerade oder leicht geschlängelt, zeigen gleichbleibende Dicke und verzweigen sich nur wenig. Viele enden am Bindegewebe der Gefäße oder der Peripherie; meist ist die Endigungsweise nicht festzustellen. Die Verlaufsrichtung ist sehr verschieden und vor der Hand nicht nach Gesetzen zu beurteilen.

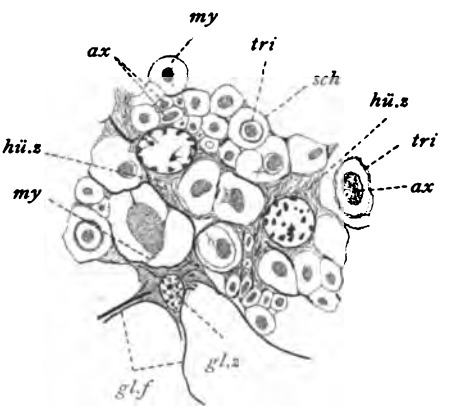

Fig. 347. *Lepus cuniculus*, Partie aus der weißen Substanz des Rückenmarks.
ax Axone, *hü.z* Hüllzellen, *sch* unscharf begrenzte Scheiden, vom Hüllgewebe gebildet, *my* Myelinreste (Fixierung mit Perenyi'scher Flüssigkeit), *gl.z* Gliazelle, *gl.f* Gliafasern, *tri* Trichteranschnitte.

Ob die mit außerordentlich zahlreichen Fortsätzen versehenen sog. Astrocyten, die durch die Golgi-Methode sichtbar werden, sämtlich zur Glia und nicht vielmehr zumeist zum Hüllgewebe gehören, bleibt vor der Hand fraglich. Nach Weigert gibt es Gliafasern, die sich von den Zellen völlig emanzipiert haben und frei durch die nervöse Substanz verlaufen.

Hüllgewebe. Als Hüllgewebe unterscheide ich von der Glia Zellen, die den auch bei Wirbellosen beschriebenen Hüllzellen entsprechen, nämlich vor allem der Gliafasern entbehren. Sie zeigen in Umgebung runder heller Kerne, die durchschnittlich etwas größer als die der Glia-, aber kleiner als die der Nervenzellen sind, ein helles fädiges Sarc, das auch in den Fortsätzen vorliegt. Körner sind innerhalb der grauen Substanz reichlich eingestreut, fehlen aber in der weißen; sie nehmen bei Eisenhämatoxylinfärbung einen grauen Ton an. Der Zellkörper hat die verschiedensten Formen; bald treten wenige stärkere Fortsätze deutlich hervor, bald sind Fortsätze überhaupt nicht zu unterscheiden und der Kern liegt, von einem schmalen Sarcsaum umgeben, in einem zarten fädigen Retikulum, welches alle nervösen

Teile umspinnt und in welches sich auch die vorhandenen Forsätze auflösen. Ein zusammenhängendes Netzwerk dürfte nicht vorliegen; vielmehr handelt es sich wohl nur um reich verästelte Fortsätze, von denen erst nachzuweisen wäre, ob sie untereinander anastomosieren. Vielleicht ist auch die Verästelung der Fortsätze nur eine geringe; ein sicherer Entscheid über diese Fragen ist zur Zeit nicht möglich und bleibt weiteren Untersuchungen vorbehalten. Die Kerne zeigen verstreut liegende Nucleinkörner an einem lockeren Gerüst und einen Nucleolus. Sie sind meist von rundlicher Form.

Mit dem Retikulum, wie der Kürze halber die Summe der feinen Verästelungen des Hüllgewebes genannt werden soll, hängen die Myelinscheiden zusammen. PERENYI-Präparate, in denen das Myelin verschwunden ist, sind für diesen Nachweis besonders geeignet. In der

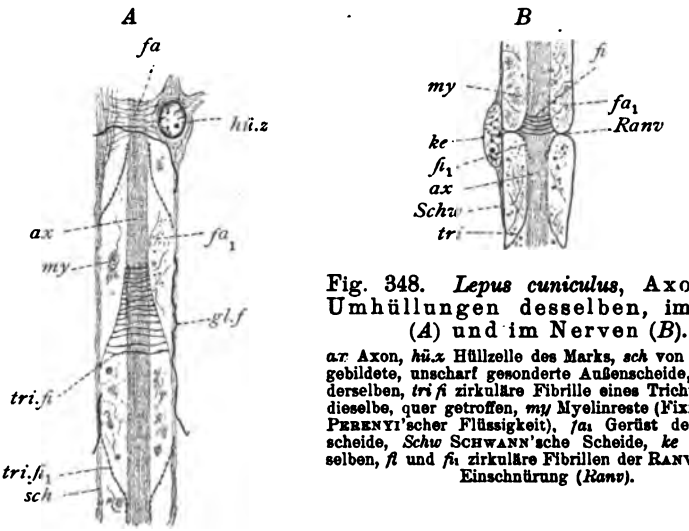

Fig. 348. *Lepus cuniculus*, Axon und Umhüllungen desselben, im Mark (*A*) und im Nerven (*B*).

ax Axon, *hü.x* Hüllzelle des Marks, *sch* von Hüllzellen gebildete, unscharf gesonderte Außenscheide, *fa* Fäden derselben, *tri fi* zirkuläre Fibrille eines Trichters, *tri.fi*$_1$ dieselbe, quer getroffen, *my* Myelinreste (Fixierung mit PERENYI'scher Flüssigkeit), *fa*$_1$ Gerüst der Myelinscheide, *Schw* SCHWANN'sche Scheide, *ke* Kern derselben, *fi* und *fi*$_1$ zirkuläre Fibrillen der RANVIER'schen Einschnürung (*Ranv*).

Umgebung der Axone bildet das Retikulum eine wenig deutlich begrenzte Außenscheide (Fig. 348) die mit der SCHWANN'schen Scheide in den Nerven zu vergleichen ist. Viele Kerne liegen ihr dicht an; bei flächenhaftem Anschnitt zeigt sie an günstigen Stellen cirkulär geordnete Fäden. Doch ist immer zu berücksichtigen, daß die Scheide direkt mit dem Retikulum zusammenhängt und nicht gesondert dargestellt werden kann. Von ihr aus senken sich gegen den Axon hin regelmäßig struierte trichterartige Bildungen (GOLGI, SALA u. a.) in die Myelinscheide ein, die schräg gestellt sind und den Axon ein Stück weit begleiten. Sie zeigen deutlich zirkulärfädige Struktur; man erkennt einen zarten, schwärzbaren Faden, der, wie es scheint, in engspiraler Aufrollung den ganzen Trichter bildet (Trichterfibrille). Mit einer Gliafaser ist diese Fibrille nicht zu verwechseln. Die Anordnung der Trichter, welchen die sog. SCHMIDT-LANTERMANN'schen Einkerbungen der Myelinscheide entsprechen (siehe weiteres bei Nervenwurzeln und Nerven), wechselt. Sie verteilen sich in geringen, aber nicht immer gleich weiten Entfernungen und sind bald nach vor-, bald nach rückwärts gewendet. Am freien Rande schneiden sie scharf ab; bei ein-

zelnen beobachtet man auch einen Umschlag an der Berührungsstelle mit dem Axon in die entgegengesetzte Verlaufsrichtung. Eine Innenscheide in unmittelbarer Umgebung des Axons ist nicht überall mit voller Sicherheit nachweisbar, dürfte aber nirgends fehlen. Wo man sie erkennt, erscheint sie gewissermaßen als zartere Fortsetzung der Trichter, mit denen sie jedenfalls auch zusammenhängen dürfte, wenngleich, wie erwähnt, der freie Trichterrand gewöhnlich scharf begrenzt ist. Vom Myelin finden sich an den PERENYI-Präparaten in der Myelinscheide nur gerinnselartige Reste; dagegen kann man Fäden erkennen, die sich zwischen Außenscheide und Axon, bez. Innenscheide, in anscheinend unregelmäßiger Anordnung verteilen. Wahrscheinlich stellen diese leicht zerreißbaren Fäden, die ohne Zweifel präformiert,

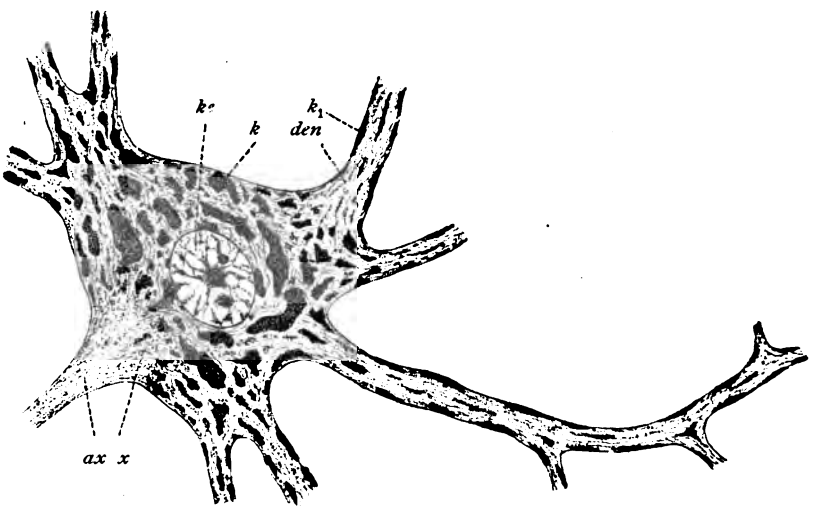

Fig. 349. *Lepus cuniculus*, motorische Nervenzelle des Rückenmarks. *ks* Kern, *den* Dendrit, *ax* Axon, *x* Ursprungsstelle desselben, *k* Neurochondren (NISSL'sche Körner), k_1 desgl., spindelförmig.

nicht Kunstprodukte, sind, Trichter im kleinen, die bei der Konservierung leicht zerstört werden, vor; sie dienen jedenfalls, gleich den Trichtern, dem Myelin zur Stütze und sind, ihrem färberischen Verhalten nach, was wohl auch für die Trichter gilt, von eigenartiger Beschaffenheit (sog. Neurokeratinnetz EWALD's und KÜHNE's).

Sämtliche hier erwähnten eigenartigen Hüllgewebsbildungen sind als solche meist mit voller Sicherheit von der Glia zu unterscheiden. Indessen gibt es Fälle, in denen die Entscheidung fraglich bleibt, ob eine Hüll- oder Gliazelle vorliegt. Es kann daher wohl nicht bezweifelt werden, daß beiderlei Elemente genetisch zusammengehören. Das Hüllgewebe stellt, wie überall, eine Abart der Glia vor und repräsentiert dieser gegenüber wohl das embryonale Verhalten des Stützgewebes im Nervensystem. Jedenfalls tritt das Hüllgewebe in innigere Beziehung zu den Nervenfasern und -zellen (vor allem in den Spinalganglien) als die Glia und hat vielleicht mehr nutritorische, die Glia mehr stützende Bedeutung.

Nervengewebe. Als Typus der Nervenzellen des Markes gelten die motorischen Ventralhornzellen (Fig. 349). Sie sind multi-

polar und zeigen 3—12 verhältnismäßig mächtige Dendriten, die sich in verschiedener Entfernung aufzweigen, und einen schlanken Axon (Neurit), der durch eine benachbarte ventrale Wurzel nach außen zieht. Im mannigfaltig gestalteten, auf dem Schnitt bald länglich spindel-, bald gedrungen sternförmigen oder polygonalen Zellkörper sind zu unterscheiden eine helle Lymphe mit eingestreuten feinsten Granulationen, Neurofibrillen und stark färbbare Körner (Neurochondren, sog. NISSL'sche Körner). Der große kurz ellipsoide Kern liegt im Mittelpunkt der Zelle. Er enthält ein dichtes Gerüst, das besonders regelmäßig unmittelbar unter der Membran angeordnet ist, gegen den in der Mitte, nur wenig exzentrisch, gelegenen großen Nucleolus einstrahlt und feine Nucleinkörner trägt, die sich in Umgebung des Nucleolus dichter anhäufen. Die Neurofibrillen (Fig. 350) sind wohl zumeist als Elementarfibrillen entwickelt, daher von sehr geringer, bei allen gleicher Dicke; sie strahlen aus den Fortsätzen in den Zellkörper ein und treten hier in Austausch, so daß wahrscheinlich jeder Fortsatz Fibrillen aus allen übrigen Fortsätzen in sich sammelt. Bündel von Fibrillen sind auf längere Strecken zu verfolgen; zu Verschmelzungen von Fibrillen kommt es nach BETHE nicht. Eine echte Gitterbildung liegt also nirgends vor. Dem widersprechen aber Angaben von CAJAL, DONAGGIO, VAN DER STRICHT u. a., gemäß welchen gitterartige Zusammenhänge wenigstens lokal vorhanden sind. In den Fortsätzen verlaufen die Fibrillen längs und sind in gleichbleibender Stärke bis in die letzten feinsten Endverzweigungen zu verfolgen. Über die Beschaffenheit der Elementarfibrillen gibt BETHE an, daß sie aus einem primär färbbaren Mantel und einer nur schwierig färbbaren Achse, der eigentlichen Fibrille, bestehen. Bei Degeneration geht zunächst der lösliche Mantel zu Grunde, wobei sich zeigt, daß er allein die Reizleitung besorgt, während die Achse als Träger dient. Viel-

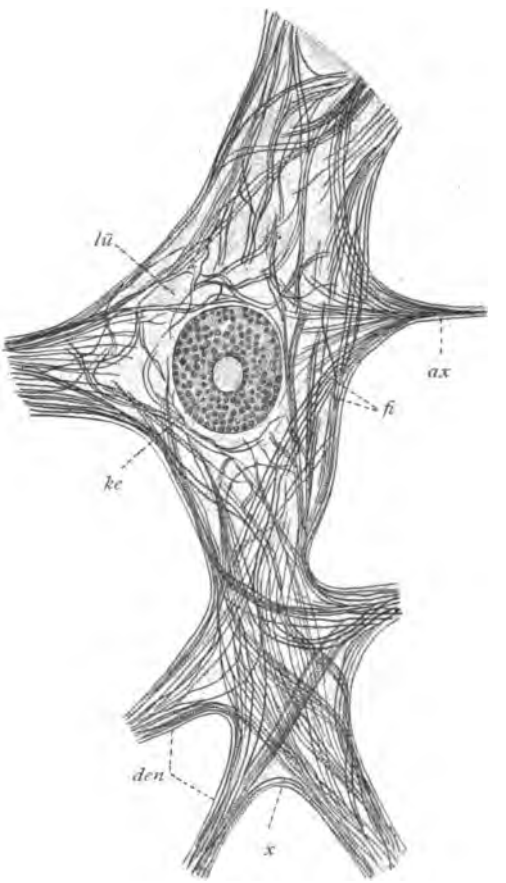

Fig. 350. *Homo*, Ventralhornzelle nach Lösung der Neurochondren.
fi Neurofibrillen, *x* desgl., aus einem Dendrit (*den*) in einen anderen eintretend, *ax* Axon, *lü* Lücken an Stelle der Neurochondren, *ke* Kern. Nach BETHE.

leicht ist es auch allein der Mantel, welcher die Verbindung der Fibrillen zweier Zellen im Elementargitter bewirkt, während die Achsen, welche sich von den Fäden der Embryonalzellen ableiten, enden dürften.

Die Neurochondren kommen in sehr verschiedener Größe vor, indessen erweisen sich die großen als aus kleineren zusammengesetzt. Sie färben sich mit Hämatoxylin, Toluoidin, überhaupt mit basischen Farbstoffen intensiv; Eisenhämatoxylin schwärzt sie. Vielfach drängen sie sich zu größeren Schollen zusammen, die zwischen den Neurofibrillen liegen und, entsprechend deren Verlauf, parallel zur Oberfläche gestellte, langgestreckte Spindeln oder minder regelmäßig umgrenzte Gebilde liefern. Sie kommen auch den Dendriten zu, sind hier besonders lang ausgezogen und verschwinden nach und nach bei zunehmender Verschmächtigung und Aufteilung der Fortsätze.

Diplosomen, innerhalb kleiner Sphären, sind in den motorischen Zellen von KOLSTER u. a. nachgewiesen worden. Nach FUCHS sollen sogar mehrere Diplosomen, jedoch ohne umgebende Strahlung, vorkommen.

Im Axon fehlen körnige Einlagerungen ganz. Diese werden auch an der Ursprungsstelle des Axons im Zellkörper innerhalb eines ziemlich scharf begrenzten Bezirkes vermißt (Ursprungskegel); nur die Fibrillen und die Lymphe sind Zelle und Axon gemeinsam, doch erscheint die Lymphe im Axon (Perifibrillärsubstanz) etwas abweichend färbbar. Der Axon ist zunächst auffällig dünn, verdickt sich aber in einiger Entfernung von der Zelle beträchtlich, gibt hier eine oder zwei Lateralen (siehe unten) ab und umhüllt sich mit einer Myelinscheide, zu welcher sich außerhalb des Marks die SCHWANN'sche Scheide zugesellt. Er verläuft durch die ventralen Wurzeln in einen Spinalnerven und gelangt zur Muskulatur, die er innerviert. An den Endverzweigungen verschwindet zuerst die Myelinscheide, dann die SCHWANN'sche Scheide (Fig. 41).

Auf die strukturelle Beschaffenheit der übrigen Nervenzellen wird hier nicht eingegangen; es sei nur erwähnt, daß die Masse des Chondroms bedeutenden Schwankungen unterworfen ist und bei geringer Menge desselben die Zelllymphe dominiert. Über die Faserverläufe siehe weiter unten.

Faserverläufe und -endigungen im Mark. Nach ihrer funktionellen Bedeutung haben wir im Rückenmark zwei Arten von Nervenbahnen zu unterscheiden: 1. motorische Bahnen (Fig. 351), die von Zellen der Ventralhörner ihren Ausgang nehmen und zur Muskulatur des Körperstammes verlaufen; 2. sensorische Bahnen, die von Zellen innerhalb und außerhalb des Markes ausgehen und auf die motorischen Zellen einwirken. Die motorischen Zellen liegen auf Längsschnitten des Markes in longitudinalen Säulen, denen die Gruppen des Querschnittes entsprechen, angeordnet; man darf annehmen, daß sie innerhalb der Säulen sich in segmentale, wenn auch nicht scharf begrenzte Glieder sondern, von denen jedes die zugehörigen Axone durch eine entsprechend gelegene ventrale Wurzel nach außen schickt (segmentale motorische Nervenzellkerne, KÖLLIKER). Viel komplizierter liegen die Verhältnisse der sensorischen Bahnen. Hier sind vier Untertypen zu unterscheiden. Zunächst in Betracht kommen sensorische Fasern erster Ordnung (sensible Fasern), deren Zellen in den Spinal-

ganglien gelegen sind, die durch die dorsalen Wurzeln in das Mark eintreten und hier nach T förmiger Teilung (RANVIER) entweder direkt in die graue Substanz eindringen und sich in Terminalen auflösen oder vorher noch in den Dorsalsträngen durch eine verschiedene Anzahl Segmente hindurch vor- oder rückwärts, manche bis in die Medulla oblongata, verlaufen und während des Verlaufs nur feine Lateralen in

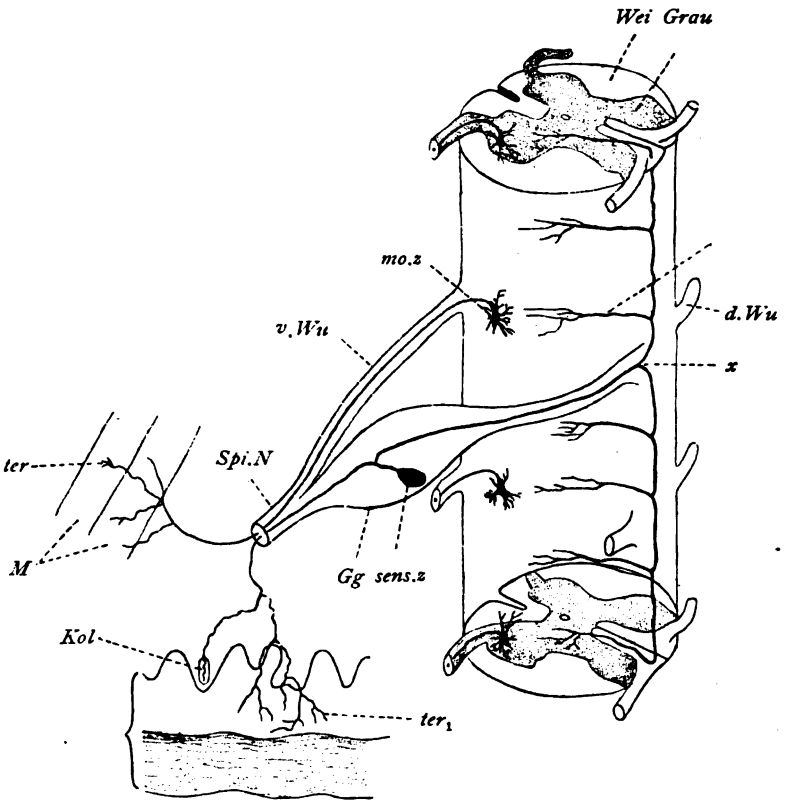

Fig. 351. Schema des Verlaufs der zum Rückenmark in Beziehung stehenden Nervenfasern, nach LENHOSSÉK.

Wei, Grau weiße, graue Substanz, *d., v.Wu* dorsale, ventrale Wurzel, *Gg* Spinalganglion, *Spi.N* Spinalnerv, *mo.x* motorische Zelle, *ter* Terminalen derselben an Muskelfasern (*M*), *sens.x* sensible Zelle, *ter*$_1$, *Kol* receptorische Terminalen im Epiderm und Tastkolben. *x* T-förmige Teilung des sensiblen Axons, *lt* Laterale desselben.

die graue Substanz abgeben. Diese sensiblen Terminalen und Lateralen bilden insgesamt das distale, effektorische Verzweigungsgebiet der Spinalganglienzellen; sie suchen die proximalen, rezeptorischen Verzweigungsgebiete der Markzellen auf und begeben sich zum Teil direkt zu den motorischen Zellen, um diese zu innervieren. Eine Anzahl dringt auch durch die dorsale Kommissur in die andere Markhälfte ein. — Den zweiten Typus stellen sensorische Fasern zweiter bis n-ter Ordnung (Schaltfasern) vor, deren Zellen im Marke selbst gelegen sind. Zum Teil sind diese Bahnen durchaus an die graue Substanz gebunden (Zellen der Dorsalhörner nach dem GOLGI-

schen Typus), zum Teil treten die Axone der in der grauen Substanz gelegenen Zellen in die Ventral- und Seitenstränge, nur zum geringen Teil auch in die Dorsalstränge (Strangzellen), ein und verlaufen hier bis in andere Segmente, manche auch bis in die Medulla oblongata oder bis ins Kleinhirn, begeben sich dabei zum Teil auch durch die Kommissuren in die andere Markhälfte (Kommissurenzellen), und finden schließlich ihr distales Verzweigungsgebiet wieder in der grauen Substanz. Je nachdem ihre Endverzweigungen direkt auf die motorischen Zellen einwirken oder indirekt erst wieder durch Vermittlung anderer Strang- und Kommissurenzellen, ergeben sich Bahnen zweiter bis n-ter Ordnung. Während ihres Verlaufes geben sie reichlich Lateralen ab, die in der weißen Substanz verbleiben oder in die graue Substanz eindringen. —

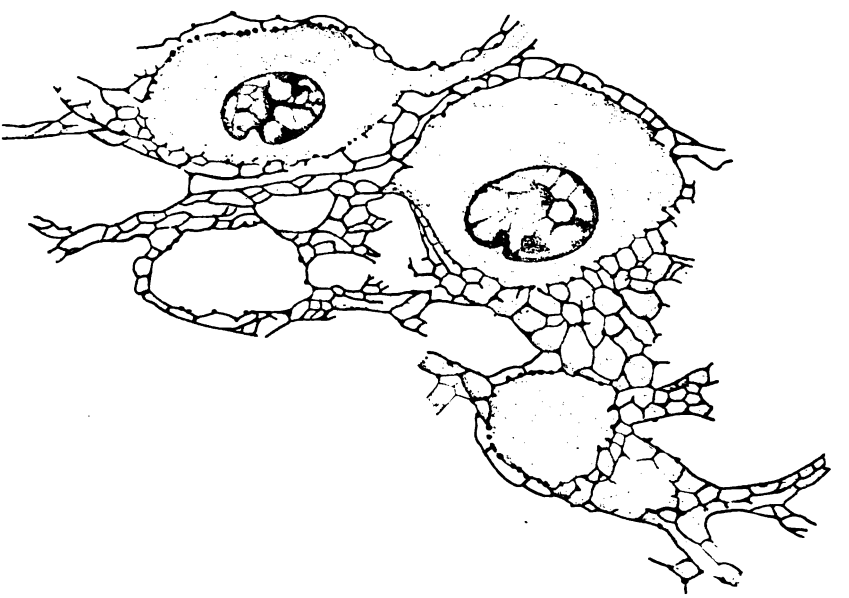

Fig. 352. Perizelluläres Golgi-Netz aus dem Olivenkern eines Kaninchens.
Nervenzellen, zwischen diesen das Golgi-Netz. Nach Bethe.

Als dritte Unterabteilung sind sensorische Bahnen hoher Ordnung anzuführen, deren Zellen in der Großhirnrinde ihren Sitz haben (Pyramidenbahnen); als vierte gleichfalls sensorische Bahnen hoher Ordnung, die aus den Oliven des verlängerten Markes, indirekt aus dem Kleinhirn, stammen (absteigende Kleinhirnbahnen). Durch erstere werden die willkürlichen Bewegungen ausgelöst; letztere bedingen ein koordiniertes Funktionieren der Muskeln beider Segmenthälften oder auch mehrerer Segmente zugleich. Die Pyramidenbahnen verlaufen nur in lateralen Bündeln in jeder Markhälfte; beim Menschen gibt es auch ventrale Bündel. Die Kleinhirnbahnen verlaufen in den Seitensträngen. — Zum Schluß sind noch sensorische Bahnen zu erwähnen, die von den motorischen Zellen entspringen. Diese enthalten sensorische Fibrillen, die vom Axon, noch ehe er das Mark verläßt, als sog. rücklaufende Lateralen abgehen und zur Innervierung anderer motorischer Zellen Verwendung finden.

Zentrale Faserendigungen. Wesentlich verschieden von den Verhältnissen bei Wirbellosen gestaltet sich die Endigung der sensiblen Axone im Mark der Vertebraten. Hier fehlt ein sog. Elementargitter, in dem es zur Vereinigung der Axonterminalen mit den Endverästelungen der Dendriten kommt, und es treten die Terminalen direkt an die Nervenzellen (und Dendriten) heran und laufen auf deren Oberfläche in netzartige Bildungen, sog. GOLGI'sche perizelluläre Netze (Fig. 352), aus, die die Innervierung vermitteln (BETHE, HELD, SEMI MEYER u. a.). Innerhalb der Netzsubstanz sind die Neurofibrillen nachweisbar, die, nach BETHE, mit den Fibrillen der intracellulären Geflechte direkt zusammen hängen sollen. Es würde also auch hier ein direkter Zusammenhang der Neurofibrillen differenter Neurone, nur in anderer Weise als bei den Wirbellosen, vorliegen.

---

44. Kurs.

Spinalganglien.

Lepus cuniculus.

Die Spinalganglien (Fig. 353) sind ellipsoide Körper, welche, abgesehen vom Bindegewebe, aus Nervenzellen, Nervenfasern und Hüllgewebe bestehen. Beide Nervenwurzeln, welche eine beträchtliche Länge haben, treten von der dorsalen Seite her an ein Ganglion heran; doch nur die Fasern der dorsalen Wurzel dringen in dasselbe ein, während die ventrale Wurzel an der Innenfläche nach abwärts zieht und am Ganglionende sich mit den aus dem Ganglion austretenden Fasern zum Spinalnerven vereinigt. Dieser ist ein sog. gemischter Nerv, der von rezeptorischen und motorischen Fasern gebildet wird. Die Nervenzellen liegen vornehmlich in der Außenhälfte des Ganglions, zum Teil aber auch medial, zwischen die hier überwiegenden Nervenfasern in Bündeln und Reihen eingelagert. Jede Nervenzelle besitzt eine dünne, von ziemlich viel Hüllzellen gebildete Kapsel, die sich direkt in die SCHWANN'sche Scheide des zugehörigen Axons fortsetzt. Ferner findet sich zwischen den Kapseln ein spärlich entwickeltes, lockerfaseriges, sog. interstitielles Bindegewebe mit eingelagerten Gefäßen, deren Kapillaren die Kapseln eng umspinnen; es hängt direkt mit der bindigen Hülle des Ganglions, die in das Perineurium des Nerven übergeht, zusammen.

Die typischen sensiblen Nervenzellen der Spinalganglien (Hauptzellen) sind annähernd kuglige Gebilde mit beinahe durchwegs nur einem Fortsatz, der sehr unscheinbar an der Zelle, in einer leichten Austiefung derselben, entspringt und sich dicht an der Zelle, aber außerhalb der Kapsel, zunächst in zahlreiche verschlungene Windungen (Knäuel, RETZIUS) legt. Die Kapsel der Zelle setzt sich in die Axonscheide, die auf dem Knäuelstück bis sieben RANVIER'sche Einschnürungen (DOGIEL) zeigen kann, fort; ein Myelinraum ist in der Scheide vorhanden. An den Einschnürungen entspringen feine Seitenzweige, die vielleicht zuleitender Natur sind (LENHOSSEK). Später nimmt

der Fortsatz gestreckten Verlauf an und teilt sich in zwei, gelegentlich auch drei, Äste, deren einer sich in den Spinalnerven, deren anderer (oder zwei), meist schwächerer, sich in die dorsale Wurzel fortsetzt. Auch diese Äste können sich wieder spalten und außerdem dünne Zweige fraglicher Natur abgeben (SPIRLAS-SCLAVUNOS). Sie sind beide als myelinscheidige Axone entwickelt; doch repräsentiert der im Spinalnerven verlaufende Ast einen zuleitenden Fortsatz (rezeptorischer Axon), der

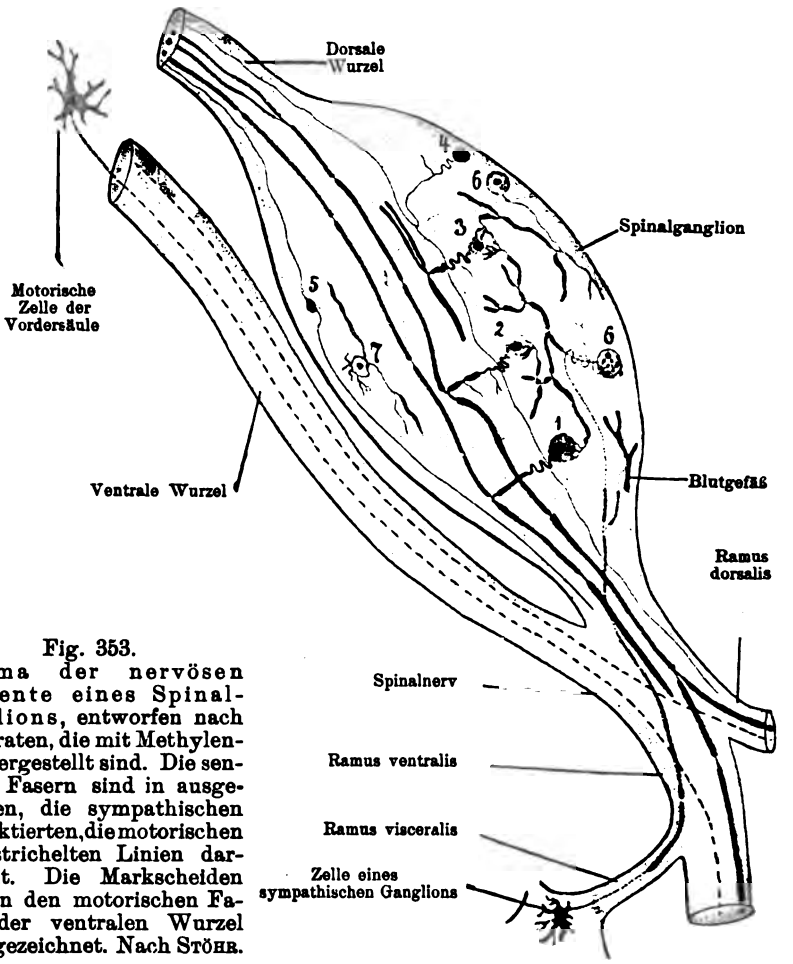

Fig. 353.
Schema der nervösen Elemente eines Spinalganglions, entworfen nach Präparaten, die mit Methylenblau hergestellt sind. Die sensiblen Fasern sind in ausgezogenen, die sympathischen in punktierten, die motorischen in gestrichelten Linien dargestellt. Die Markscheiden sind an den motorischen Fasern der ventralen Wurzel nicht gezeichnet. Nach STÖHR.

von der Peripherie kommt. Das Stück, welches von der Zelle bis zur Gabelungsstelle verläuft, ist als gemischter Fortsatz zu bezeichnen, in welchem zu- und ableitende Fibrillen gesondert verlaufen, um erst in der Zelle, nach Auflockerung des Zusammenhaltes, ineinander überzugehen.

Der rundliche Kern liegt zentral in der Zelle. Er enthält neben einem großen meist mehrere kleine Nucleolen, die sich mit Thionin reiner blau färben als das feinkörnige Nucleom.

Das Sarc enthält in einer hellen Zwischensubstanz die Neurofibrillen, ferner, mehr oder weniger reichlich, färbbare Neurochondren

in wechselnder Verteilung. Manchmal färbt sich das Sarc in toto ziemlich intensiv, ohne daß deutliche Körner unterscheidbar sind. Der extrem entgegengesetzte Fall ist, daß im hellen Sarc große unregelmäßig gestaltete Klumpen stark färbbarer Körner verteilt liegen. Die

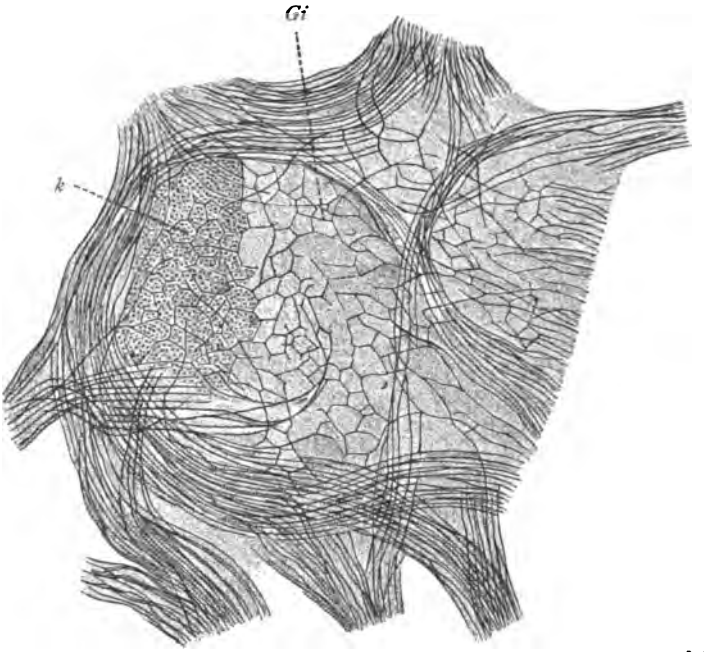

Fig. 354. Nervenzelle des Lobus electricus von *Torpedo marmorata*, nach BETHE. Man sieht Züge durchgehender Fibrillen, *Gi* inneres Fibrillengitter, *k* NISSL'sche Körner, nur teilweis eingezeichnet.

Schollen sind nicht spindelig oder einfach länglich wie in den Markzellen, sondern erscheinen meist langgestreckt und vielfach gekrümmt, nehmen daher oft das Aussehen dicker gewundener Fäden an; in anderen Fällen ist ihre Form ganz unregelmäßig. Sie werden gebildet von kleinen Körnern, die auch lose verstreut das Sarc durchsetzen. Wieder andere Zellen zeigen die Körner oder Schollen lokalisiert in einer oder auch zwei zur Peripherie konzentrisch geordneten Schichten, die entweder nahe am Kern oder nahe an der Oberfläche gelegen sind. Übergänge zwischen allen diesen Verteilungsweisen kommen vor. — Zentralkörper wurden für die Spinalganglienzellen von LENHOSSEK, BÜHLER u. a. angegeben. — Für die Neurofibrillen gilt das bei motorischen Zellen (Kurs 43) Gesagte, doch scheint es hier außer Zweifel zu stehen, daß neben den Fibrillengeflechten auch echte Gitterbildungen vorkommen, wie die beigefügte Figur 354 nach BETHE lehrt.

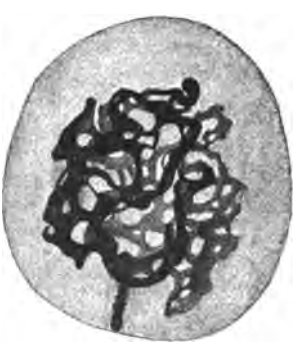

Fig. 355. GOLGI-Netz in einer Spinalganglienzelle, nach KOPSCH.

Als Apparato reticolare interno (Binnennetz nach KOPSCH)

ist von GOLGI ein Netz rundlicher Stränge, die manchmal körnig struiert erscheinen, im Umkreis des Kerns nachgewiesen worden (Fig. 355). Es dürfte eine besondere Form des Sarcomitoms (siehe den allgemeinen Teil bei Sarc) repräsentieren. Ob es in Beziehung steht zu den Saftkanälchen, die in vielen Spinalganglienzellen (Fig. 356) vorkommen und von HOLMGREN als sog. Trophospongium beschrieben wurden, bleibt fraglich. Die Kanälchen sind Lymphbahnen innerhalb des Sarcplasmas, die, wie es scheint, nach außen ausmünden; mit eingewucherten Zellfortsätzen des Hüllgewebes haben sie nichts zu tun (gegen HOLMGREN). Sie sind besonders bei den Vögeln und manchen Fischen überaus stark entwickelt. An den Kanälchen ist eine eigne zarte acidophile Wandung nachweisbar.

Es gibt auch kleinere Hauptzellen, deren gemischter Fortsatz einer Myelinscheide entbehrt, keinen Knäuel bildet und keine Zweige abgibt (DOGIEL). Schließlich kommen auch bipolare Hauptzellen (Zellen ohne gemischten Fortsatz) vereinzelt vor. Sie repräsentieren die embryonale Ausbildungsweise der Hauptzellen, welche zunächst alle bipolar gestaltet sind.

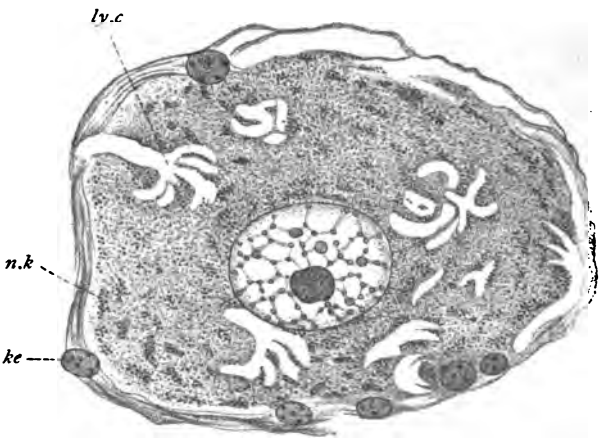

Fig. 356. *Gallus domesticus*, Spinalganglienzelle, nach HOLMGREN.

Neben den geschilderten Hauptzellen, die für die Spinalganglien und für die entsprechenden Ganglien der sensiblen Hirnnerven charakteristisch sind, findet sich noch eine zweite Art von Nervenzellen vor, die als sensible Bahnen zweiter Ordnung eine Reizübertragung zwischen den einzelnen Hauptzellen vermitteln (Schaltzellen des Ganglions). Es sind in geringer Zahl vorhandene, unipolare runde Zellen, deren Fortsatz sich von der ersten RANVIER'schen Einschnürung an fortschreitend vielfach teilt und mit seinen Endverzweigungen um eine größere Zahl von Hauptzellen doppelte Geflechte bildet, nämlich perikapsuläre (DOGIEL), in denen die Fasern noch eine Myelinscheide besitzen, und pericelluläre (EHRLICH), die von den nackten Faserenden gebildet werden. Erstere Geflechte erscheinen als knäuelartige Aufwindungen der Fasern im Umkreis der Kapseln mit wenigen dichotomen Teilungen; die letzteren sind dagegen Endaufzweigungen mit varicösen Faserenden (DOGIEL, CAJAL, RETZIUS).

Gleichfalls als Schaltzellen dürften in sehr geringer Zahl vorkommende multipolare Zellen (DISSE) aufzufassen sein, unter deren

sechs bis zwölf Fortsätzen einige als receptorische, andere als sensorische gedeutet werden. Die letzteren umhüllen sich mit Myelinscheiden und enden frei nach kurzem Verlaufe im Ganglion.

Eine weitere Art sensorischer Bahnen stammt von Zellen der sympathischen Ganglien. Es sind Nervenfasern, die zum Teil eine Myelinscheide besitzen, und entweder in perikapsuläre und pericelluläre Geflechte an den Schalt- und wohl auch an den Hauptzellen auslaufen, oder den Anfangsknäuel des gemischten Fortsatzes letzterer (in den sensiblen Hirnganglien) mit nackten Endigungen umspinnen (periglomeruläre Geflechte, CAJAL und OLÓRITZ), oder auch zu den Blutgefäßen sich begeben und an diesen sich aufzweigen. Von welchen Bahnen die von RETZIUS abgebildeten Endverzweigungen an den sensiblen Nervenfasern erster Ordnung stammen, bleibt fraglich.

Noch unaufgeklärt bleibt die enorme Differenz zwischen der Zahl der Nervenzellen im Spinalganglion und der Zahl der Nervenfasern in den dorsalen Wurzeln (GAULE). Wenn auch die Fortsätze der Schaltzellen das Ganglion nicht verlassen, so ist die Zahl dieser Zellen doch viel zu gering, um verständlich zu machen, daß jeder Wurzelfaser 6 - 7 Nervenzellen des Ganglions gegenüberstehen. Ferner zeigen die Spinalnerven weit mehr Nervenfasern, als in beiden Wurzeln zusammen vorkommen; die Differenz wird durch den Zutritt sympathischer Fasern durch den Spinalnerven zum Ganglion nicht aufgeklärt.

Noch sei erwähnt, daß durchlaufende Nervenfasern in den Spinalganglien der Säuger bis jetzt nicht nachgewiesen wurden. Sie werden ebenfalls vermißt bei Reptilien und Amphibien, kommen aber den Vögeln zu (LENHOSSEK, CAJAL). Sie stammen hier von Ventralhornzellen des Markes und dürften sich in die sympathischen Ganglien begeben, um deren Nervenzellen zu umspinnen (KÖLLIKER). Physiologische Experimente legen allerdings die allgemeine Verbreitung durchlaufender Fasern nahe.

Nervenwurzeln und Nerven.

Lepus cuniculus.

Sowohl die ventralen als auch die dorsalen Nervenwurzeln entspringen in mehrere Bündel aufgelöst aus dem Marke. Sie bestehen, abgesehen von der bindegewebigen Scheide, allein aus Nervenfasern und Hüllgewebe. Nahe der Ursprungstelle am Marke sind auch Gliazellen zwischen den SCHWANN'schen Scheiden vorhanden, die aber weit vor dem Eintritt der Wurzeln in das Spinalganglion verschwinden. Über sie, wie über die Nervenfasern, ist nichts besonderes der oben gegebenen Schilderung beizufügen; dagegen nimmt das Hüllgewebe sofort bei Beginn der Wurzel einen veränderten Charakter an, der hier genauer zu besprechen ist. In Umgebung des aus dem Mark austretenden Axons wird die erst zarte, gegen das Retikulum des Hüllgewebes nicht scharf gesonderte Außenscheide zu einer glatt begrenzten, dichten Lamelle (SCHWANN'sche Scheide), die man durch Heben und Senken des Tubus in Höhe oder Tiefe verfolgen kann. Die Scheiden liegen ziemlich dicht aneinander; die Lücken dazwischen sind von Bindegewebe (siehe bei Nerv) erfüllt. Die Kerne liegen den Scheiden aufs innigste an. Der Myelinraum (Fig. 357) hat an Dicke etwas zugenommen und läßt besser als im Marke ein stützendes

Gerüst erkennen. Die Trichter entsprechen in Anordnung und Beschaffenheit völlig denen des Markes. Im übrigen Bereiche spannen sich zwischen Innenscheide und SCHWANN'scher Scheide zarte schrägziehende Lamellen (Trichter im kleinen) aus, deren spezieller Bau nicht genauer festzustellen ist. Bei Osmiumkonservierung erscheint der Myelinraum, ebenso wie im frischen Zustande, völlig homogen und auch von den Trichtern ist oft nichts zu sehen (KÖLLIKER). Wo sie hervortreten, befinden sich dann schmale, schräggestellte spaltartige Lücken im Myelinraum, die als künstlich erweiterte Unterbrechungen des letzteren an den Trichtern aufzufassen sind. In jedem Spalt (SCHMIDT-LANTERMANN'sche Einkerbung) tritt die Spiralfibrille, allerdings etwas verzerrt, deutlich hervor. An Querschnitten erhält man über den

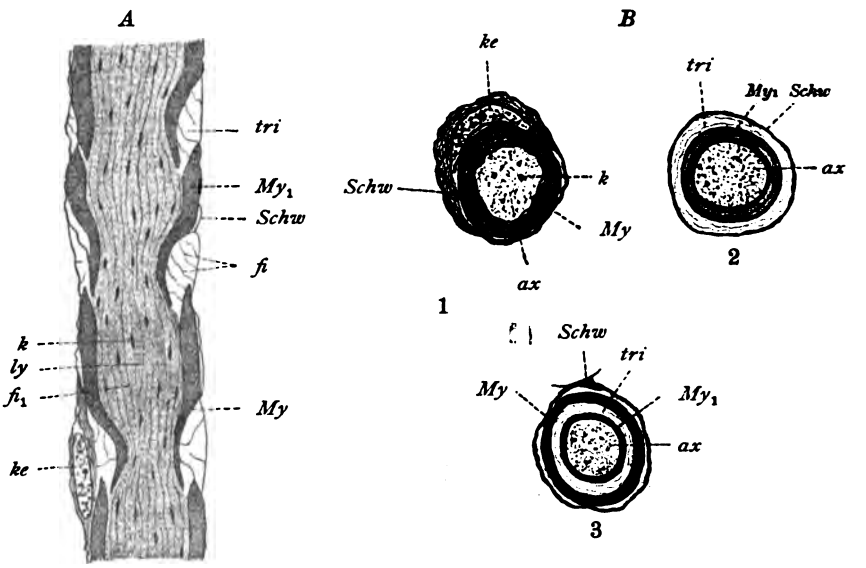

Fig. 357. *Lepus cuniculus*, Axone mit Scheiden aus Spinalnervenwurzeln. *A* längs, *B* quer, 1 zwischen zwei Trichtern, 2 Trichtergegend, 3. desgl., doch sind die Myelinräume zweier Segmente getroffen. *tri* Trichter, *fi* cirkuläre Fibrille desselben, *My* Myelinraum, *My₁* Ende des Myelinraums eines Scheidensegments, *Schw* SCHWANN'sche Scheide, *ke* Kern derselben, *ax* Axon, *fi* Neurofibrille, *k* körnige Anschwellung derselben, *ly* axonale Lymphe. Fixierung mit Osmiumsäure.

Scheidenbau besonders klaren Aufschluß. Fig. 357 *B* 1 zeigt die Axonscheide in der Höhe eines Kerns quergetroffen; der Myelinraum ist ganz vom Myelin (über dieses siehe unten) erfüllt. In Fig. 357 *B* 2, 3 tritt ein heller Streifen im Myelinraum auf, der einer SCHMIDT-LANTERMANN'schen Einkerbung entspricht; die erstere Figur zeigt den Beginn der Einkerbung an der SCHWANN'schen Scheide; in der zweiten ist sie etwa in halber Verlaufshöhe getroffen, demnach innen und außen von Myelin begrenzt. Der Trichter ist im hellen Spalt eingelagert.

Unterbrechungen des Myelinraumes, die auch am frischen und am Osmiummaterial nachweisbar sind, stellen die RANVIER'schen Einschnürungen (Fig. 358) vor. Hier ist auch die SCHWANN'sche Scheide unterbrochen; sie senkt sich in Form zweier, meist dicht aneinanderliegender Diaphragmen gegen die Nervenfaser hin ein und bildet ein

quergestelltes Septum, das sich an der Faser wieder in zwei Blätter teilen kann, die ein kurzes Stück auf der Faseroberfläche sich fortsetzen und dann scharf abgeschnitten, sehr kurzen Trichtern vergleichbar, enden. Jedes Diaphragma enthält eine spiral verlaufende Fibrille, ganz wie die eigentlichen Trichter. Der Axon verschmächtigt sich dicht vor und hinter einem Schnürring, wie die RANVIER'schen Einschnürungen am besten zu bezeichnen sind, um am Ring selbst wieder leicht spindelig anzuschwellen. Nach MÖNCKEBERG und BETHE erscheinen die Neurofibrillen am Schnürring in noch nicht völlig genau aufgeklärter Weise in ihrer Lage, durch eine zarte quergestellte Scheidewand (?), die sie durchsetzen, fixiert. Die Perifibrillärsubstanz ist an diesem Septum völlig unterbrochen.

Durch die Schnürringe wird die Axonscheide in Segmente zerlegt, deren jedes einen Kern aufweist und daher von manchen Autoren (z. B. RANVIER) als zu einer einzigen Zelle gehörig aufgefaßt wird. Bei niederen Vertebraten, z. B. bei Fischen, kommen indessen auf ein Segment mehrere Kerne. Die Segmente sind bei den Säugern ziemlich kurz, beim Frosch dagegen von ansehnlicher Länge.

Über die chemische Beschaffenheit des Myelins ist auszusagen, daß es von einer Anzahl differenter Stoffe gebildet wird. Das Fett repräsentiert jenen Bestandteil des Myelins, der zuerst embryonal auftritt; Lecithin, das auch durch Osmiumsäure nachgewiesen werden kann, Protagon, zu dessen Nachweis die WEIGERT'sche Myelinscheidenfärbung nötig ist, und Cholestearin, das mikrochemisch überhaupt nicht nachgewiesen werden kann, treten erst später auf (WLASSAK).

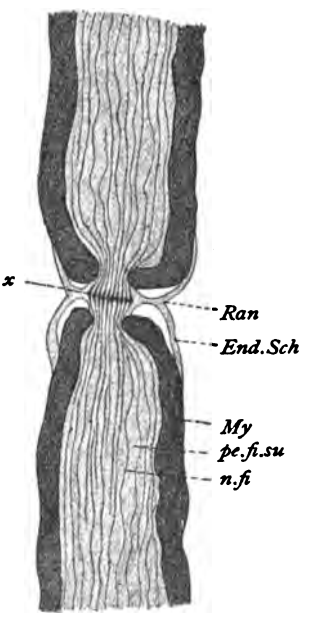

Fig. 358. *Rana esculenta*, RANVIER'sche Einschnürung einer myelinscheidigen Nervenfaser. Nach BETHE und MÖNCKEBERG.
Ran RANVIER'sche Einschnürung, *End.Sch* Endoneuralscheide (die parallele innere Linie ist die SCHWANN'sche Scheide), *My* Myelinraum, *n.fi* Neurofibrillen, *pe.fi.su* Perifibrillärsubstanz, *x* intersegmentale Platte.

Nerven (Fig. 359). An den spinalen Nerven unterscheidet man außen eine dicke umhüllende Bindegewebslage, die als Epineurium bezeichnet wird und Fettzellgruppen umschließt; ferner verschieden umfangreiche Bündel von myelinscheidigen Nervenfasern, die von besonderen konzentrisch geordneten faserigen Bindegewebslamellen (Perineurium) umscheidet werden. Auch in die Bündel selbst dringt Bindegewebe ein und bildet das sog. Endoneurium. Dieses besteht aus dünnen septenartigen Lamellen und aus zarten, fibrillär struierten, bei vielen Vertebraten homogenen Nervenfaserscheiden, die nach RETZIUS als Endoneuralscheiden (früher Fibrillenscheiden, oft fälschlich auch HENLE'sche Scheiden genannt) zu bezeichnen sind. Epi- und Perineurium enthalten reichlich elastische Netze; dem Endoneurium fehlen sie fast ganz. Das Epineurium enthält ferner Blutgefäße, von welchen aus Kapillaren in Peri- und Endoneurium eindringen. Lymph-

bahnen finden sich überall, auch im Umkreis jeder Endoneuralscheide, als feine Spalten. Dem Fasergewebe sind platte Bindezellen eingelagert, die sich zu zarten Membranen anordnen und schmale, dunkel färbbare

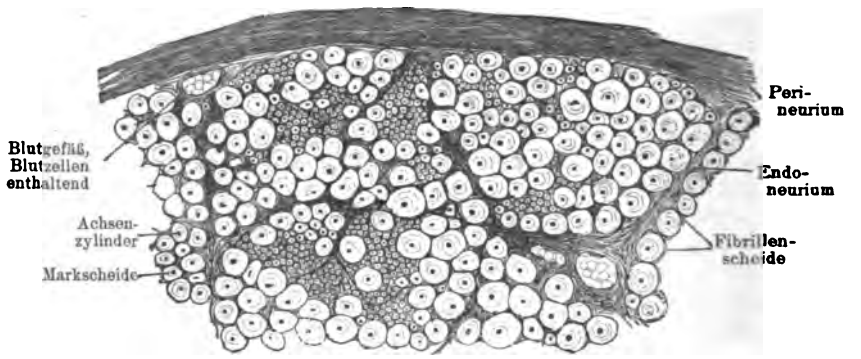

Fig. 359. Bindegewebe der Nerven. Stück eines Querschnitts des nervus medianus vom Menschen. Nach Stöhr.

Kerne enthalten. Hervorgehoben sei, daß die Endoneuralscheide an den Ranvier'schen Einschnürungen der Axonscheiden keine Unterbrechung erfährt, sich nur entsprechend der Einschnürung leicht verengt.

Muskulatur.

Salamandra maculosa (Larve).

Hier kommt nur die quergestreifte Muskulatur in betracht, über die glatte Muskulatur siehe bei Darm. Zunächst sei die Muskulatur des Skelets, dann die des Herzens — beide nur in Hinsicht auf feinere Strukturen — besprochen.

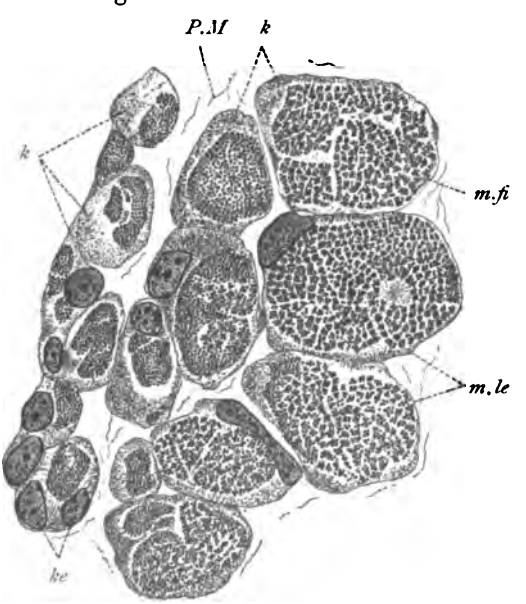

Fig. 360. *Salamandra maculosa*, Larve, äußere Randpartie des Rückenmuskels.
ke Kerne, *m.fi* Fibrillensäulchen, dazwischen die Cohnheim'sche Felderung, *m.le* Myolemm, *k* Körnerhaufen, *P.M* Perimysium.

A. Skeletmuskulatur. Jedes Muskelsegment des Rückenmuskels besteht aus zahlreichen vielkernigen Fasern von rundlichem Querschnitt, die durch spärliches Bindegewebe (Perimysium) zusammengehalten werden. An jedem Faserquerschnitt unterscheidet man (Fig. 360) das Myolemm, die Fibrillensäulchen und das Myosarc, das zwischen den Säulchen die helle Perikolumnärsubstanz bildet; die Kerne liegen im peripheren Myosarc. Das Myolemm ist eine dünne

Membran, die sich nach Art einer Bindesubstanz färberisch verhält, der Faser aber genetisch zugehört. Das Myosarc enthält reichlich Nährstoffe (Trophochondren) eingelagert, unter denen auch Fettkörner vorkommen. An den langen Kernen erkennt man ein dichtes Mitom mit eingelagerten Nukleolen. Die Säulchen erweisen sich, mit stärkeren Vergrößerungen betrachtet, aus einer geringen Zahl von Myofibrillen, etwa 2—6, meist vier, zusammengesetzt. Sind sie an den Präparaten blaß, dagegen die Interkolumnärsubstanz tingiert, was z. B. durch Vergoldung zu erzielen ist, so erhält man ein schönes Bild der sog. COHNHEIM'schen Felderung, in Form eines dunklen Maschennetzes mit hellen Maschenräumen.

Zur Untersuchung der Querstreifung bedarf es der Längsschnitte. An diesen erkennt man im wesentlichen dieselben Strukturen, wie sie



Fig. 361. Lokale Kontraktion einer Salamandermuskelfaser. *2Q* typische Querstreifung des erschlafften Segments, *C* Kontraktionsstreifen, *Q* Hälfte eines Querstreifens, dessen andere Hälfte an einem *C* partizipiert.

Fig. 362. Lokale Streckung einer kontrahierten Muskelfaser von der Salamanderlarve. Man sieht die Verbreiterung von *M*, aus dem *Q* hervorgeht, während *C* verschwindet.

von der Arthropodenmuskulatur (in Kurs 10) beschrieben wurden. Nur sind die Muskelsegmente relativ sehr niedrig und Nebenstreifen fehlen vollständig; es handelt sich also um eine Querstreifung ersten Grades. Querstreifung zweiten Grades ist bei Wirbeltieren recht selten und charakterisiert nur wenige Muskeln. Sie kommt ausschließlich bei sog. weißen Muskelfasern vor, die sich durch relativ ansehnliche Höhe der Segmente, durch geringen Gehalt an Myosarc und wenig deutliche Längsstreifung auszeichnen. Die weitaus überwiegenden Fasern sind sog. rote Muskelfasern, die kurze Segmente, viel Myosarc und deutliche Längsstreifung besitzen. Hierhin gehören auch die unten zu besprechenden Herzmuskelfasern; es handelt sich bei ihnen um die leistungsfähigere Form der Muskulatur.

Ein Überblick über die Querstreifung zeigt folgendes. Man erkennt *Z* an den Säulchen und die verbindenden Grundmembranen, die am

Myolemm inserieren. Im Segment tritt *Q* in Form zweier dunkler Streifen und das mittlere *Qh* deutlich hervor; ein *M* ist nur an der kontrahierten und erschlaffenden Fibrille zu unterscheiden. Sowohl die Kontraktion, als auch die Erschlaffung, hat man Gelegenheit an günstigem Material, wie es die Figuren darstellen, ausgezeichnet zu beobachten. Während im Zustand völliger Streckung *Z* deutlich hervortritt, wird es bei Beginn der Kontraktion (Fig. 361) undeutlich und wird im Kontraktionszustand durch *C* (Kontraktionsstreifen) völlig verdeckt. *M* ist jetzt gewöhnlich zu unterscheiden und von ihm geht die Neubildung beider *Q* bei der Erschlaffung (Fig. 362) aus, während *C* verschwindet und *Z* wieder deutlich wird. Notwendig zur Beurteilung dieser an sich recht subtilen Strukturen sind Fasern mit lokalisierter Kontraktion oder Streckung, wobei an den Enden der entsprechenden Faserabschnitte der Übergang in den normalen Zustand genauer studiert werden kann. — Man konstatiert also auch hier eine Wanderung der färbbaren Segmentsubstanz. Dabei ist, wie bei den Arthropoden, zu beachten, daß diese färbbare Substanz sich nicht mit den anisotropen Segmentteilen deckt, da letztere immer ihre Lage wahren.

Innervierung. Von Nervenendigungen an den Muskelfasern sind motorische und sensible zu unterscheiden. Die motorischen

Fig. 363. Motorische Nervenendigungen an Interkostalmuskelfasern eines Kaninchens. Aus Stöhr, Histologie.

Endigungen (Fig. 363) werden von letzten Verzweigungen der Nervenfasern gebildet, die einem motorischen Nerven entstammen und an die Muskelfasern herantreten. Unter Verlust der Markscheide legt sich die Nervenfaser dem Myolemm an, teilt sich in eine Anzahl leicht gewunden verlaufender, kolbig angeschwollener Terminalen, die insgesamt die motorische Endplatte bilden und innerhalb einer feinkörnigen kernhaltigen Scheibe, die mit der Schwann'schen Scheide der Nervenfasern zusammenhängt, gelegen ist. Ein Eindringen der Terminalen in die Muskelfaser wurde bis jetzt nicht konstatiert. Zu jeder Muskelfaser steht mindestens eine Endplatte in Beziehung. — Es sei bemerkt, daß die hier gegebene Beschreibung für die Ammioten gilt. Bei den

Anamniern, also auch beim Salamander, fehlen die Endplatten und die Nervenfaserzweige enden hier frei auf dem Myolemm.

Die sensiblen Endigungen entstammen markhaltigen sensiblen Fasern, die in den Myosepten verlaufen. Sie entbehren der Markscheide und umspinnen, nach GIACOMINI, die an die Septen sich ansetzenden Muskelfaserenden korbartig, wobei sie gleichfalls außerhalb des Myolemms verbleiben. Beim Salamander fehlen ganz die sonst verbreiteten eigenartigen sensiblen Endapparate, die als Muskelspindeln (Fig. 364) bezeichnet werden. Jede Spindel gehört zu einer Anzahl besonders feiner Muskelfasern (sog. WEISMANN'sche Fasern), an denen sie eine vom Perimysium gebildete Anschwellung darstellt. An diese spindelförmige Anschwellung tritt eine markhaltige Nervenfaser heran, verläuft zunächst, sich mehrfach teilend, auf ihr und verliert dabei ihre SCHWANN'sche Scheide, die mit der Spindelhülle verschmilzt. Die noch markhaltigen Faseräste dringen in die Spindel ein und zerfallen in marklose Terminalen, die die einzelnen Muskelfasern spiralig aufs innigste umwinden, ohne jedoch in die Faser selbst einzudringen. Nach DOGIEL treten an die Spindeln auch motorische Fasern heran.

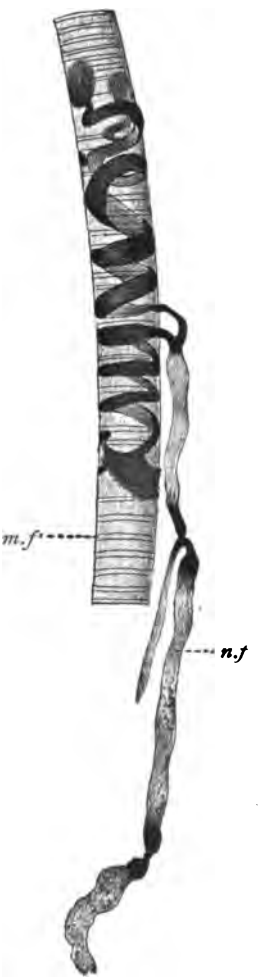

Fig. 364. Muskelspindel aus dem Musculus transversus des Kaninchens. Nach DOGIEL.
n.f Nervenfaser, die in zwei spiralige Endapparate ausläuft, *m.f* Muskelfaser.

Bei all den Faserendigungen, seien sie nun motorischer oder sensibler Natur, handelt es sich, nach KOLMER, nicht um eigentliche Endigungen der Fibrillen, sondern um schleifenförmige Umbiegungen, die auch den Charakter in sich geschlossener Endgitter annehmen können. Man vergleiche hiermit die Angaben über das periphere Terminalgitter in der Haut von *Lumbricus* in Kurs 2.

B. Herzmuskulatur (Säuger). Noch sei hier auf den Bau der Herzmuskelfasern hingewiesen. Das Charakteristische der Herzmuskulatur besteht im Anastomosieren der kurzen Fasern (Fig. 365), die mit quer abgestutzten oder treppenartig gezackten Enden fest aneinanderschließen und nur einen oder wenige Kerne im Innern der kontraktilen Substanz enthalten. Die Verbindung der breiten Faserenden wird durch quere Scheiben vermittelt, die im allgemeinen als Kittlinien gelten, nach M. HEIDENHAIN aber Zuwachsstreifen repräsentieren. Ein Myolemm ist vorhanden (M. HEIDENHAIN), aber nur sehr zart entwickelt. Die Querstreifung zeichnet sich durch besondere Kürze der Muskelsegmente aus, erscheint demnach als eine sehr feine, ist im übrigen in nichts von der Streifung der Skeletmuskeln verschieden. — Entwicklungsgeschichtlich zeigt sich, daß die an der ausgebildeten Herzmuskulatur nachweisbaren Kittlinien, die zunächst noch völlig fehlen,

nichts mit Zellgrenzen zu tun haben, vielmehr die kontraktile Substanz eine kontinuierliche ist und innerhalb von Cytomen (Syncytien, siehe den

Fig. 365. Herzmuskulatur, vom Mensch. Nach HEIDENHAIN.
Ki Kittlinien.

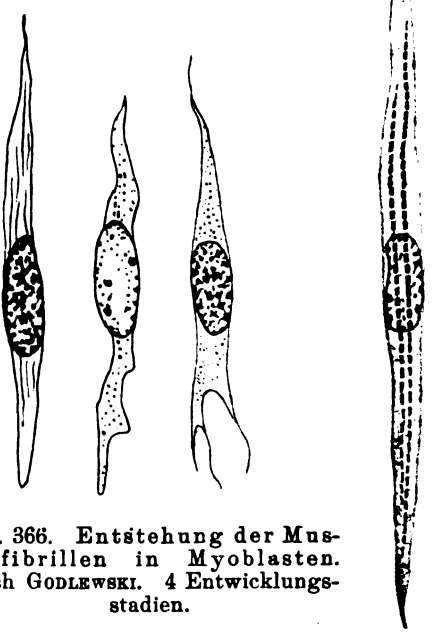

Fig. 366. Entstehung der Muskelfibrillen in Myoblasten. Nach GODLEWSKI. 4 Entwicklungsstadien.

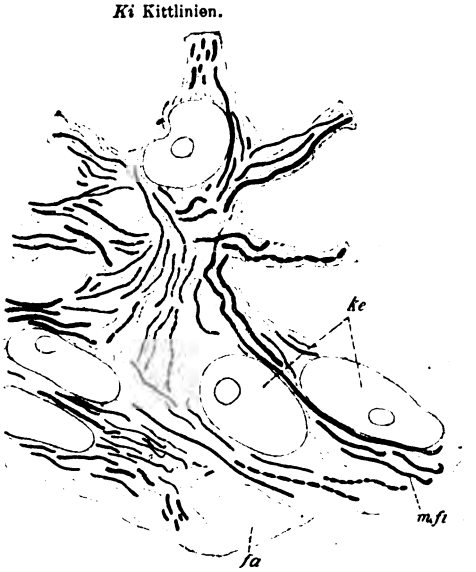

Fig. 367. Bildung der Myofibrillen im Herzmuskel von *Spinax* aus präformierten Sarcfäden. Nach K. C. SCHNEIDER.
ke Kerne, *fa* Sarcfaden, *m fi* Muskelfibrillen.

allgem. Teil) entsteht. Die Myonen (Fasern) sind hier also auch das Bildungsprodukt von Zellreihen, wie es ähnlich bei den Arthropoden beobachtet wurde (siehe Kurs 10).

C. Entwicklung der Myofibrillen. Über die Entwicklung der Myofibrillen in den embryonalen Myoblasten bestehen verschiedene Ansichten. Nach GODLEWSKI entsteht die Myofibrille durch Verschmelzung (Fig. 366) von Körnchen (Mikrosomen), die im jugendlichen Sarc nachweisbar sind, und erscheint zunächst als glatter Faden, an dem erst später die Querstreifung sichtbar wird. Ich habe sowohl für die Skeletmuskeln der Salamanderlarve

(1902) wie auch für die Herzmuskulatur von Spinax (1903) die Entstehung der Myofibrillen aus präformierten Sarcfäden geschildert und muß an dieser Schilderung auch jetzt, nach erneuten Untersuchungen, festhalten. Fig. 367 zeigt im Sarc die zarten Fäden, an denen die Linochondren zu erkennen sind; es tritt nun zunächst *Q* hervor, und zwar immer in Form zweier dicht aufeinander folgenden schwärzbaren Körner, die durch *Qh* getrennt sind und zusammen das Bild einer Hantel ergeben. Je zwei Hanteln sind durch etwas längere feine Fadenstrecken verbunden, an denen *Z* erst später als winziger Punkt, zugleich mit den Querverbindungen, deutlich wird. Nach SCHLATER sind immer vier Myofibrillen bei den Skeletmuskeln, zwei bei den Herzmuskeln, besonders innig benachbart, so daß die Muskelsäulchen sofort angelegt erscheinen; ich konnte mich von einer derartigen Regelmäßigkeit nicht sicher überzeugen.

---

45. Kurs.

Darm.

Felis domestica.

Vom Darm werden zwei Regionen untersucht: Dünndarm und Magen. Gegenüber den einfachen Verhältnissen der Salamanderlarve zeigen die Säuger beträchtlich kompliziertere Strukturen, die sowohl das Enteroderm wie auch die Splanchnopleura betreffen.

A. Dünndarm. Am Querschnitt des Dünndarms (Fig. 368) sind zu unterscheiden: die innere Schleimhaut (Mucosa), die Unterschleimhaut (Submucosa), die Muskelhaut und das Peritoneum. Am kompliziertesten gestaltet ist die Schleimhaut. Sie entwickelt gegen das Darmlumen hin fingerartige Papillen (Zotten) und wird gebildet von der bindegewebigen Tunica propria (eigentliche Schleimhaut) und vom Enteroderm (Darmepithel). Letzteres sendet zwischen den Zotten schlauchförmige Ausstülpungen, die LIEBERKÜHN'schen Krypten, in die Propria hinein, die fast bis zur Submucosa vordringen und in weit größerer Zahl als die Zotten vorkommen. In der Propria, unmittelbar unter den Kryptenbasen, findet sich eine dünne Muskellage (Muscularis mucosae).

Enteroderm (Fig. 369). Das Enteroderm überzieht als einschichtiges Epithel die Zotten und senkt sich zwischen diesen, am Grund der Darmwand, in die LIEBERKÜHN'schen Krypten hinein, von denen eine bis zwei auf dem Darmquerschnitt zwischen zwei Zotten zu liegen kommen. Es sind kurze, gestreckte Tubuli, die sich in seltenen Fällen gabeln und sich so dicht, auch unterhalb der Zotten, unter welche sie sich schieben, verteilen, daß nur spärliches Gewebe zwischen ihnen entwickelt ist. Strukturell ist kein Unterschied zwischen dem Epithel der Zotten und der Krypten nachweisbar. Beide bestehen aus Nährzellen (Stäbchenzellen) und aus becherförmigen Schleimzellen (Becherzellen), welch letztere in weit geringerer Anzahl als

die ersteren vorhanden sind. Die Form der Nährzellen ist eine schlank zylindrische; an den Zotten, besonders am Zottenende, erscheinen sie distal leicht verbreitert, umgekehrt in den Krypten, besonders am Grund (Fundus) derselben, an dem sie auch von geringerer Höhe sind, distal leicht verschmälert. Der Kern liegt basal; in den Krypten beobachtet man reichlich mitotische Zellteilungen, während sie auf den Zotten nur selten nachweisbar sind. Der Kern rückt bei der Teilung in mittlere Zellhöhe; die Längsachse der Spindel stellt sich senkrecht zur Längsachse der Zellen ein. Die bei der Teilung neu entstehenden Elemente bewirken eine Verschiebung des Kryptenepithels gegen die Zotten hin, deren Epithel der Abnutzung unterliegt und daher regeneriert werden muß. Somit erweisen sich die Krypten als Regenerationsherde des Zottenepithels (BIZZOZERO). Eine andere Bedeutung kommt jedoch bei vielen Säugern und beim Menschen dem Kryptenfundus zu, an dem einerseits Mitosen fehlen, andererseits einzelne, etwas plumpere Zellen mit körnigem Inhalte vorkommen, die als PANETH'sche Körnerzellen bezeichnet werden und eine besondere Drüsenzellform (Eiweißzellen) repräsentieren. Bei der Katze sind diese Körnerzellen nicht nachweisbar und Mitosen finden sich auch am Fundus.

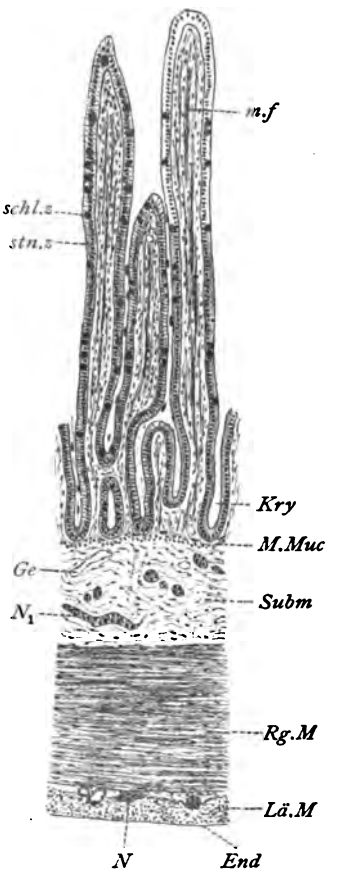

Fig. 368. *Felis domestica*, Stück des Dünndarmquerschnitts eines jungen Tiers.

schl.z und *stn.z* Schleim- und Stäbchenzellen des Enteroderms, *m.f* Muskelfasern der Zotten, *Kry* LIEBERKÜHN'sche Krypte, *M.Muc* Muscularis Mucosae, *Subm* Submucosa, *Ge* Gefäß derselben, *Rg* und *Lä.M* Ring- und Längsfaserlage der Muskelhaut, *End* peritoneales Endothel, N_1 MEISSNER'scher Plexus submucosus, *N* AUERBACH'scher Nervenplexus.

Strukturell zeigen die Nähr- und Becherzellen folgende Eigenschaften. An den ersteren unterscheidet man einen Stäbchensaum, der sich abweichend vom Sarc färbt, und aus Fortsetzungen der Sarcfäden, die untereinander in membranöser Verbindung stehen, sowie aus einer Füllmasse innerhalb der Alveolen, besteht. Im Sarc sind außer Längsfäden auch Körnchen in geringer Menge festzustellen. Bei Resorption von Fettsubstanzen, die übrigens an die Zotten gebunden erscheint, treten Fettkörner oder -tropfen reichlich auf, die aber nicht direkt dem Darmlumen entnommen, sondern als Dissimilationsprodukte spezifischer Chondren aufzufassen sind. Dicht unter dem Stäbchensaum ist in mittlerer Lage ein Diplosom (Fig. 370) nachweisbar (ZIMMERMANN). Der Saum nimmt gegen die Krypten hin an Höhe ab und verschwindet in den Krypten selbst vollständig. — An den Becherzellen ist ein basaler schmaler Fuß, der den Kern enthält, vom distalen

geschwellten Becher, der abgerundet endet, zu unterscheiden. Am Becher sind die Schleimkörner, die sehr leicht verquellen, außen von einer dünnen Theka umhüllt; im Innern des Bechers finden sich nur wenige Fäden, von denen einer ein Diplosom trägt (ZIMMERMANN). Auch die Becherzellen nehmen in den Krypten an Höhe ab, verhalten sich färberisch hier etwas abweichend und zeigen nicht selten Teilungsfiguren, die auf den Zotten vermißt werden.

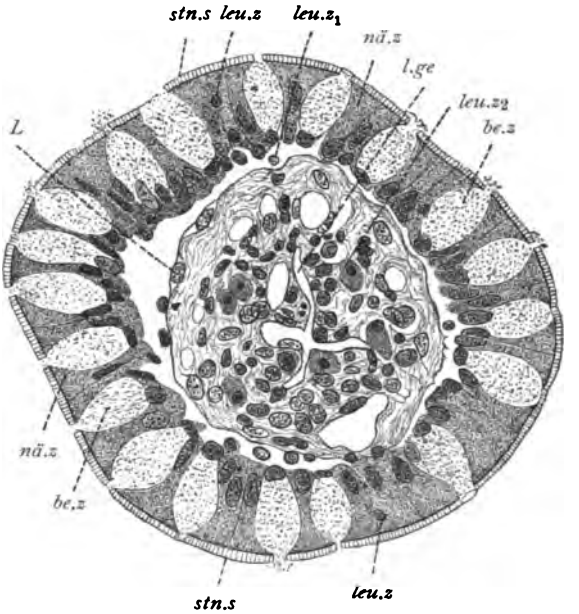

Fig. 369. *Homo*, Querschnitt einer Dünndarmzotte (nach v. EBNER).
nä.z Nährzellen, *bc z* Becherzellen, *stn.s* Stäbchensaum, *leu.s* und *leu.z*1 Leukocyten im und unter dem Epithel, *leu.z*2 große Leukocyten (sog. Megalocyten), *L* Grenzlamelle mit Kern, *l.ge* Lymphgefäß.

Zwischen sämtlichen Epithelzellen finden sich Schlußleisten und Intercellularlücken, in welchen reichlich Leukocyten vorkommen. Die Schlußleisten erweisen sich an dünnen Schnitten bei weit differenzierter Eisenhämatoxylinschwärzung als Reihen von Körnern, die durch eine Kittsubstanz verbunden werden. Zwischen den Zellen sind zarte Brücken nachweisbar.

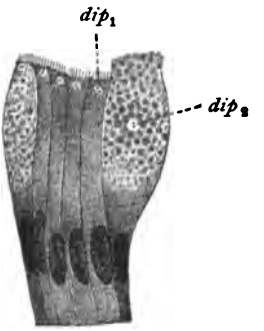

Fig. 370. *Homo*, Nähr- und Becherzellen aus dem Colon. Nach ZIMMERMANN.
*dip*1 Diplosom der Nährzellen, *dip*2 desgl. der Becherzellen.

Der splanchnopleurale Teil der Schleimhaut besteht aus Bindegewebe, Muskulatur, Gefäßen, Nerven- und Lymphknoten. Das Bindegewebe ist als netziges Fasergewebe entwickelt, in dessen Maschen viel Leukocyten vorkommen (sog. cytogenes oder adenoides Gewebe). Elastische Fasern kommen in der eigentlichen Propria nur in geringer Menge, Netze bildend, vor und fehlen in den Zotten ganz. Gegen das Epithel hin ist das Bindegewebe von dichterer Beschaffenheit und grenzt sich vom Epithel selbst durch eine sehr zarte Grenzlamelle scharf ab. Im bindigen Fasernetz liegen verästelte Bindezellen, welche die Bildner desselben vorstellen. Die Grenzlamelle ist wahrscheinlich im Bereich der Zotten von Lücken durchbrochen (EBERTH). Über die Zottenmuskeln und Gefäße siehe unten.

Die Muscularis mucosae findet sich unmittelbar unter den Krypten an der Grenze der Propria zur Submucosa. Sie besteht aus

einer inneren schwachen zirkulären und einer äußeren stärkeren Längsfaserlage, die beide strukturell völlig mit der Muskelhaut übereinstimmen (siehe unten). Von der Ringschicht aus dringen die Muskelfasern in die Zotten vor (Zottenmuskulatur), verlaufen hier bis gegen das Zottenende und enden an der Grenzlamelle. Zwischen den Fasern beider Lagen fallen an entsprechend behandelten Präparaten reichlich elastische Fasern auf, die im Sinne der Muskelfasern verlaufen und netzig verbunden sind. Die Zottenmuskulatur entbehrt der elastischen Fasern.

Die Submucosa besteht aus typischem Fasergewebe, dessen Fasern bündelweis und sich kreuzend, vorwiegend flächenhaft, verlaufen und reichlich mit elastischen Fasern untermischt sind. Bindezellen von mannigfaltiger Gestalt sind leicht festzustellen. Ein nervöser Plexus, der aus einzelnen Nervenzellen, Gruppen solcher, sowie aus Faserzügen besteht (MEISSNER'scher Plexus submucosus), verteilt sich in der ganzen Submucosa. Neben multipolaren Zellen kommen auch unipolare vor. Die abgehenden, einer Myelinscheide entbehrenden Axone innervieren die Gefäße und Muskelfasern und bilden in den Zotten ein reiches Geflecht, dessen Zweige bis zum Epithel vor-, doch nicht in dieses eindringen.

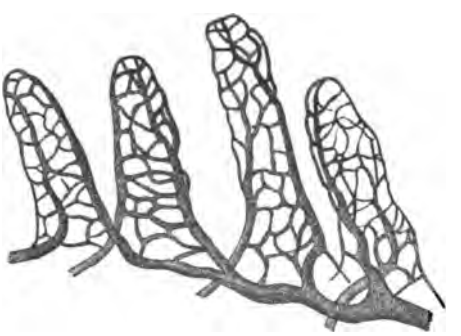

Fig. 371. *Mus musculus*, Zottengefäße (injiziert). Nach v. EBNER.

Von den Gefäßen verlaufen die größeren Stämme (Arterien und Venen) in der Submucosa und geben Zweige in die Zotten ab, welche sich in ein Kapillarnetz (Fig. 371) auflösen, das den Übergang der Arterien in die Venen vermittelt. Über den feineren Bau der Gefäße siehe im Kurs 46 näheres. Lymph-(Chylus-)gefäße finden sich in der Submucosa und Propria reichlich; in den Zotten kommt ein mittelständiges Gefäß vor, das von der Muskulatur umgeben wird. Die Wandung der Lymphgefäße besteht nur aus einem platten Endothel; im Lumen finden sich Leukocyten. Die Anwesenheit letzterer im Bindegewebe wurde schon erwähnt; es finden sich hier auch Lymphzellen mit eosinophilen Körnern (Mastzellen), deren Inhalt nach dem Ernährungszustande an Menge schwankt (R. HEIDENHAIN).

Lymphknoten (Follikel) kommen einzeln (Solitärknötchen) oder gruppenweis als PEYER'sche Haufen, vorwiegend in der rektalwärts gelegenen Region des Dünndarms, vor und nehmen den Raum zwischen Enteroderm und Muscularis vollständig ein. Sie bestehen aus einem Gerüst von netzigem Fasergewebe, in dessen Maschen sich Leukocyten in bedeutender Menge anhäufen; ferner aus feinen Blutgefäßen, welche mit einem, im Umkreis der Follikel entwickelten, reichen Gefäßnetz zusammenhängen. Lymphgefäße finden sich nur peripher in reicher Entwicklung als abgeplattete sinusartige Räume, die ein Endothel besitzen. Im Innern der Knoten liegen bei jugendlichen Tieren kugelige Keimzentren (Sekundärknötchen), welche

einzelne sarcreiche Keimzellen mit großen Kernen und in deren Umgebung eine dichte Zone kleiner Leukocyten enthalten. Letztere gehen aus den Keimzellen durch mitotische Teilung hervor; die Keimzellen selbst wieder sind vielleicht enterodermalen Ursprungs. In der Umgebung des Follikels bildet das Bindegewebe eine dichte Faserhülle, die auch elastische Fasern enthält.

Muskelhaut (Muscularis des Darmes). Die Muskelhaut besteht aus einer äußeren kräftigen Längsfaserlage und einer inneren viel stärkeren Ringfaserlage. Beide werden von glatten Fasern gebildet, die auf dem Querschnitt rund sind und von einem feinen bindigen Fasernetz (Perimysium) mit reichlich eingelagerten zarten elastischen Fasern verpackt werden. Intercellularbrücken zwischen den Muskelfasern fehlen durchaus (HENNEBERG, SCHAFFER u. a.); sie können durch das äußerst feine Netz von Bindefäserchen vorgetäuscht werden, das bei Trypsinverdauung gut zur Ansicht gebracht wird (Fig. 372).

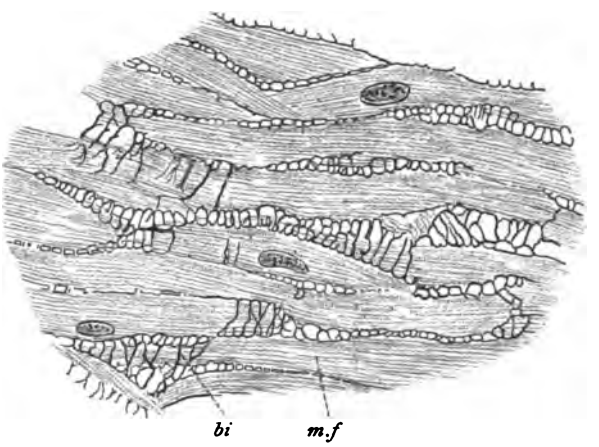

Fig. 372. Perimysium der glatten Darmmuskulatur, von der Katze. Nach BOHEMANN.
m.f Muskelfasern, *bi* Netz von Bindefasern.

Die Muskelfasern sind glatt fibrillär und gleichmäßig von den Fibrillen erfüllt; sie repräsentieren den dritten Typus der glatten Muskelfasern (Vertebratentypus, siehe im allg. Teil). Die Enden sind spitz, der langgestreckte nucleomreiche Kern liegt zwischen den Fibrillen eingesenkt, in spärlichem Sarc. Dicht am Kern, entsprechend seiner mittleren Länge, liegt ein Diplosom (LENHOSSEK), welches sich gegen die Faserachse hin wendet. Die Zweige der sympathischen Nervenfasern enden an den Zellkörpern selbst nach reichlicher Verzweigung mit keulenförmigen Endanschwellungen (E. MÜLLER).

An der Grenze beider Muskellagen breiten sich Gefäße und zugleich ein dichter Nervenplexus (Fig. 373) von charakteristischem siebartigem Bau (AUERBACH'scher Nervenplexus, Plexus myentericus) aus, der mit dem Plexus submucosus zusammenhängt. Er besteht aus kräftigen Nervenstämmchen und Ganglien, in welch letzteren sich pericelluläre Endgeflechte von cerebrospinalen, durch die dorsalen Wurzeln aus dem Rückenmark (DOGIEL) austretenden Nervenfasern nachweisen ließen. Die Dendriten der Plexuszellen zeichnen sich durch

besondere Länge aus; die Axone, welche einer Myelinscheide entbehren, treten in die Muskellagen ein und zweigen sich hier auf, wobei die Zweigenden mit leichter Anschwellung an den Muskelfasern auslaufen.

Fig. 373. AUERBACH'scher Nervenplexus vom Dünndarm (*Homo*). Nach v. EBNER.

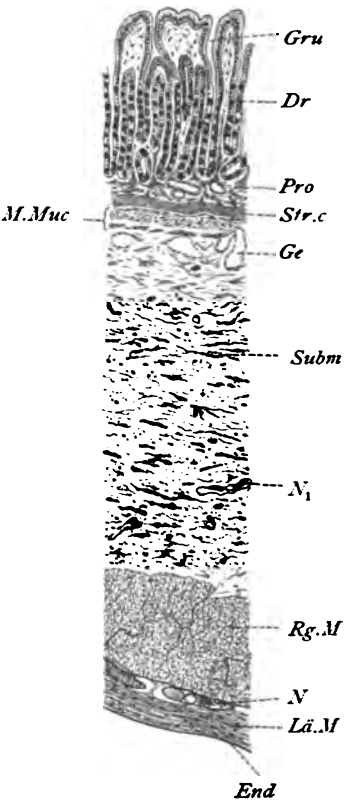

Fig. 374. *Felis domestica*. Stück eines Längsschnitts der Magenwand.
Gru Magengrube, *Dr* Labdrüse, *Pro* Propria, *Str.c* Stratum compactum derselben, *M.Muc* Muscularis Mucosae, *Subm* Submucosa, *Ge* Gefäß, N_1 MEISSNER'scher, *N* AUERBACH'scher Nervenplexus, *Rg.* und *Lä.M* Ring- und Längsfaserlage der Muskelhaut, *End* Endothel des Peritoneums.

Das Peritoneum ist nur schwach entwickelt. Es besteht aus der straffen Faserhaut (Serosa), die elastische Fasern reichlich enthält, aus einem platten Endothel, dessen Zellen durch Schlußleisten verbunden sind, und aus einer dünnen, unter dem Endothel gelegenen, elastischen Grenzlamelle. Blutgefäße kommen spärlich vor.

B. Magen. Die mittlere Region des Magens (Fig. 374), sowie der Fundus, enthalten in der Schleimhaut schlanke unverästelte tubulöse Drüsen, welche als Magensaftdrüsen (Lab- oder Fundusdrüsen) bezeichnet werden und sich von den Drüsen der Pylorusregion unterscheiden. Hier werden nur das Magenepithel und die Magensaftdrüsen genauer beschrieben; über die Splanchnopleura im einzelnen siehe bei Dünndarm. Zur Orientierung diene folgendes.

Die Schleimhaut (Mucosa) des Magens bildet feine leistenartige, zu Netzen geordnete Erhebungen, welche die Magengruben, in denen die Drüsen ausmünden, umgeben. Leisten und Gruben sind vom spez. Magenepithel, das allein aus Magenzellen besteht, überkleidet

und werden von schmalen Fortsetzungen der Tunica propria getragen, in die auch dünne, von der Muscularis mucosae abzweigende Muskelfaserbündel aufsteigen. In die eigentliche Propria senken sich die schlanken, gestreckt verlaufenden und dicht nebeneinander gestellten Drüsen bis in einige Entfernung von der Muscularis ein. In dem spärlichen Gewebe zwischen den Drüsen, sowie zwischen den Grubenwänden, findet man ein zartes netziges Bindegewebe, das der elastischen Fasern fast ganz ermangelt, ferner reichlich aufsteigende dünne Arterien und absteigende, etwas dickere Venen, die beide unter dem Magenepithel durch Kapillaren zusammenhängen und oberhalb der Muscularis sich zu größeren, flächenhaft verlaufenden Gefäßen sammeln, die aus dem submucösen Gewebe eindringen, bez. sich in dieses begeben. Zarte Lymphgefäße umspinnen netzig die Drüsen und hängen mit den gröberen Gefäßen der Submucosa zusammen. Unmittelbar in Umgebung der Drüsen und des Magenepithels liegt eine zarte Grenzlamelle.

Zwischen der Muscularis mucosae und den basalen Drüsenenden bildet die Propria eine selbständige Lage, welche die flächenhaft verlaufenden Gefäße, stärkere Lymphbahnen, kleine Lymphknötchen und voluminöse PEYER'sche Haufen, sowie elastische Fasernetze, ferner unmittelbar über der Muscularis eine kräftige kompakte Schicht von bindigem Fasergewebe, die sich scharf abhebt (Stratum compactum), enthält. Die Muscularis besteht aus einer inneren schwachen Längs- und einer kräftigen mittleren Ringmuskellage; außerdem kommen noch äußere Längsfaserbündel vor, die bereits in die Submucosa eingesenkt erscheinen. Übrigens ist der Verlauf der Muskeln je nach der Magenregion Schwankungen unterworfen.

Die Submucosa ist mächtig entwickelt und enthält in einem lockeren Fasergewebe, dem elastische Fasern untermischt sind, neben Blutgefäßen und reichlich entwickelten Lymphbahnen, den lockeren MEISSNER'schen Nervenplexus. Gegen außen hin folgt die dicke Muskelhaut vom bekannten Bau, in welche der AUERBACH'sche Nervenplexus eingelagert ist. Als peritoneale Begrenzung des Darmes schließt sich die Serosa und zu äußerst ein zartes Endothel an. Betreffs aller strukturellen Einzelheiten siehe bei Dünndarm.

Das Magenepithel zeigt nur eine Art von Zellen von charakteristischer Beschaffenheit, die als Magenzellen (Fig. 375) zu bezeichnen sind. Es begrenzt nicht allein das eigentliche Magenlumen, sondern kleidet auch die Ausführungsgänge der Drüsen aus. Die Magenzellen erscheinen als eine Modifikation der Stäbchenzellen. Sie haben zylindrische Form und enthalten in mittlerer Höhe den länglichen Kern; ihr Sarc zeigt basal, neben und dicht über dem Kern, die gleich deutlich längsfädige und feinkörnige Struktur, wie in den Stäbchenzellen; im distalen Zellbereich jedoch, der scharf gegen den unteren abschneidet, erscheint es, bis auf einen membranartigen Randsaum (Theka), der dem unteren Sarc gleicht, von fast homogener Beschaffenheit und nimmt nur durch basische Anilinfarbstoffe (Thionin) eine leichte Färbung an, welche auf Mucingehalt hinweist. Osmiumsäure bräunt gleichfalls den distalen Abschnitt stärker als den basalen, der dagegen vereinzelte geschwärzte Fetttropfen enthalten kann. Der distale Bereich springt über die Schlußleisten in verschiedener Höhe gegen

das Magenlumen vor. Oft beobachtet man nur eine konvexe Vorwölbung; an anderen Präparaten erscheint die Zelle breit fortgesetzt und in kurzer Höhe über den Schlußleisten abgerundet quer abgestutzt. Wieder an anderen Präparaten ist die Fortsetzung schmäler als die Zelle und von beträchtlicher Höhe. Im hellen Sarc liegt ein Diplosom, das an einem Faden aufgehängt und gewöhnlich von einer vakuolenartigen Stelle umgeben ist.

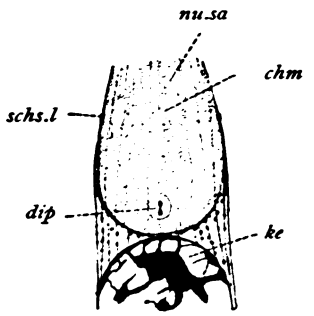

Fig. 375. *Salamandra maculosa*, Larve, distaler Teil einer Magenzelle.
ks Kern, *schs.l* Schlußleiste, *chm* Chondrom des nutritorischen Sarcs *nu.sa*, *dip* Diplosom.

Die vielfach vertretene Auffassung der Magenzellen als Schleimzellen ist zurückzuweisen, da weder an guten Präparaten, noch am lebenden Materiale, eine Entleerung des hellen körnigen Inhalts des distalen Zellteils in das Magenlumen nachweisbar ist, während sie an den Schleimzellen des Oesophagus und Dünndarms sehr häufig zur Beobachtung gelangt. Vielmehr ist der genannte Zellabschnitt, mit BIEDERMANN, als besonderes Zellorgan, das die Aufnahme von gelösten Nährstoffen in besonders ausgiebigem Maße bewirkt, aufzufassen und deshalb als nutritorisches Sarc (Resorptor nach DEKHUYZEN & VERMAERT) zu bezeichnen.

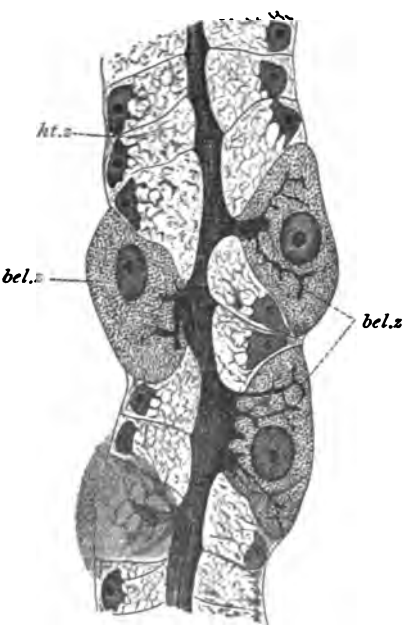

Fig. 376. Stück einer mit Silber imprägnierten Labdrüse, nach ZIMMERMANN.
ht.z Hauptzellen, *bel.z* Belegzellen.

Die schlanken Magensaftdrüsen beginnen dicht gestellt am Boden der Magengruben, nehmen gegen den Fundus hin wenig an Stärke zu und verzweigen sich nur selten. Sie bestehen aus zweierlei Drüsenzellen (Fig. 376): aus den Hauptzellen, welche an Menge bedeutend überwiegen, und aus einzeln eingestreuten Belegzellen, die sich nur am Drüsenhals reichlicher anhäufen und hier an Zahl den Hauptzellen fast gleich kommen. Sie stehen hier auch im gleichen Niveau wie diese; weiter abwärts jedoch buchten sie die zarte Grenzlamelle gegen außen vor und werden von den Hauptzellen gegen das Drüsenlumen hin überlagert, so daß sie scheinbar vom Lumen ganz gesondert sind. Indessen setzt sich das Lumen gegen die Belegzellen hin in Form eines engen Sekretganges fort, der besonders bei GOLGI-Schwärzung scharf hervortritt. Bei gleicher Behandlung werden auch verästelte intracelluläre Sekretkapillaren, sog. Korbkapillaren, in den Belegzellen sichtbar, die in die Sekretgänge

einmünden. Durch diese Kapillaren unterscheiden sich die Belegzellen auffallend von den Hauptzellen; ferner auch durch niedrig konische, auf dem Längsschnitt fast dreieckige Form, durch den Besitz von oft zwei oder mehr Kernen, durch geringe Färbbarkeit des körnigen Inhalts und große Resistenz. Die Hauptzellen sind dagegen zarter Natur und gehen beim Absterben der Drüsen rasch zugrunde; sie zeigen niedrig zylindrische, durch die Belegzellen stark beeinflußte Form und enthalten reichlich Körner verschiedener Größe, die sich mit sauren Farbstoffen leicht färben. Bei Toluoidinfärbung ist das basale Sarc, in dem die jungen Sekretkörner auftreten, blau, das distale, von reifen Sekretkörnern erfüllte, grün gefärbt; die Belegzellen bleiben dabei vollkommen blaß. Über feinere Gerüststrukturen ist bei beiden Zellarten nichts genaueres auszusagen. Die Sekretkörner der Hauptzellen enthalten das Pepsinogen, aus dem, nach der Entleerung der Körner in das Drüsenlumen, das Pepsin entsteht (LANGLEY). Von den Belegzellen soll die Säure des Magensaftes abgesondert werden (R. HEIDENHAIN).

---

46. Kurs.

Lunge und Blutgefäße.

Lepus cuniculus.

Die Lunge ist ein Anhangsorgan des Verdauungstractus, das seiner allgemeinen formalen Ausbildung wegen als zusammengesetzte acinöse Drüse bezeichnet werden kann, dessen Epithel jedoch kein Sekret absondert, sondern den Austausch von Gasen zwischen der durch den Mund eingeatmeten Luft und den im Umkreis der Alveolen entwickelten Blutkapillaren vermittelt. Die Alveolen (Fig. 377) sind seitliche Ausbuchtungen der sich verästelnden Alveolengänge, welche am Ende der Bronchiolen, der letzten Abschnitte des reich verästelten Lungenganges, entspringen. Der Lungengang wird als Trachea (Luftröhre) bezeichnet. Er mündet vermittelst des Kehlkopfes ventral in den Vorderarm, an der Grenze der Rachenhöhle und des Schlundes, ein, und teilt sich, bevor er an die paarigen Lungen herantritt, in die beiden Bronchien. Jeder Bronchus beginnt an der Lungenwurzel sich aufzuzweigen, indem er seitlich die Rami bronchiales abgibt und schließlich selbst in solche zerfällt; die Rami teilen sich weiter und liefern als letzte Zweige die erwähnten Bronchiolen (Fig. 378), welche mitsamt den Alveolengängen sich in der gesamten Lunge verteilen. Durch die Gefäße, Muskulatur und das Bindegewebe werden die Lücken zwischen den Gangverzweigungen ausgefüllt und es ergibt sich derart ein kompaktes Organ, das an der Außenfläche vom Peritoneum der Brusthöhle (sog. Pleura) überzogen ist. — Es werden zunächst die Epithelien der Lunge und Trachea, dann das Bindegewebe und die Gefäße, betrachtet, bei welcher Gelegenheit der feinere Bau letzterer zur Besprechung kommt.

Epithel. In der Trachea und in den Bronchien ist ein mäßig hohes, in flache Längsfalten gelegtes Epithel vorhanden, dessen Zellen

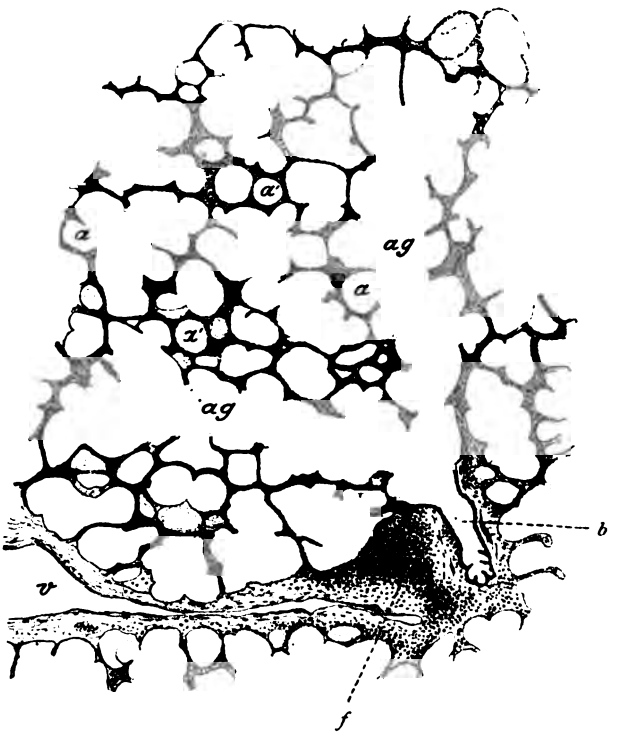

Fig. 377.
Schnitt von einer mit Alkohol gefüllten Lunge. Nach v. Ebner.
a Alveolen im Profil, *a'* im Querschnitte, *b* Bronchiolus, *ag* Alveolargänge, *f* Lymphfollikel, *v* längsgeschnittene Vene.

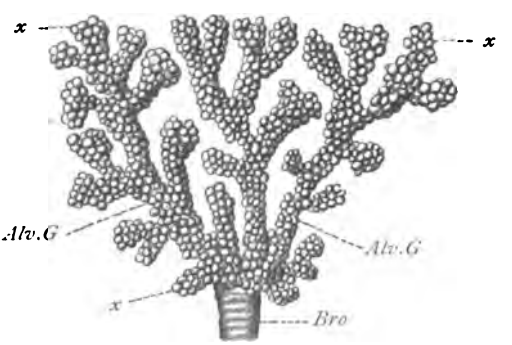

Fig. 378. *Cercopithecus*, mit Quecksilber gefülltes Alveolengangsystem vom Lungenrande. Nach F. E. Schulze 1871, aus v. Ebner.
Bro Bronchiolus, *Alv.G* Alveolengänge, *x* Enden derselben.

sämtlich an der Grenzlamelle inserieren, jedoch nur zum Teil die Oberfläche erreichen. Man bezeichnet ein derartiges Epithel als ein mehrreihiges (Fig. 379). Die bis zur Oberfläche reichenden Zellen sind einerseits wimpernde Deckzellen, andererseits Becherzellen; zwischen den verschmälerten basalen Enden beider liegen abgerundete oder keilförmige Ersatzzellen. Flimmer- und Becherzellen zeigen nichts bemerkenswertes. An den ersteren fallen leicht die Basalkörner an der Basis der Wimpern auf. Im Epithel kommen Leukocyten vor, welche auch in das Ganglumen hinein gelangen. Das Epithel

nimmt gegen die Bronchiolen hin an Höhe ab, während zugleich die Schleimzellen verschwinden. An den Bronchiolen selbst wandelt es sich in ein einschichtiges, kubisches oder plattes, wimperloses Epithel um, das bei Beginn der Alveolen (respiratorisches Epithel) charakteristische Veränderung erfährt. Es treten zwischen kubischen Pflasterzellen sehr dünne, homogene Platten (Fig. 380) auf, welche der Kerne entbehren und als eigenartig metamorphosierte Pflasterzellen, vielleicht als Vereinigungen mehrerer solcher (KÖLLIKER), aufzufassen sind. Die Platten, deren Grenzen durch Versilberung nachweisbar sind, bilden das Alveolenepithel, während sich Pflasterzellen am Eingang in die Alveolen erhalten.

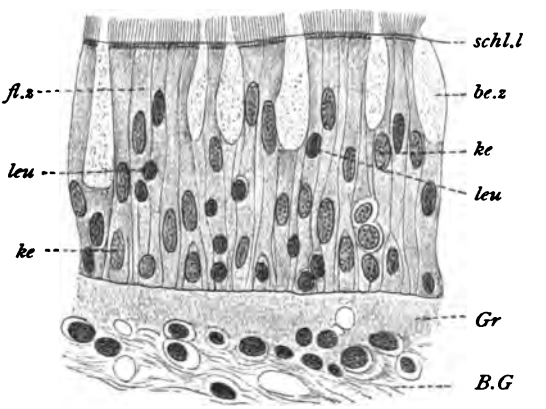

Fig. 379. Mehrreihiges Epithel der Trachea. Nach v. EBNER.
fl.z Flimmerzelle, *be.z* Becherzelle, *ke* Kerne von Epithelzellen, *leu* Kerne von Leukocyten, *Gr* Grenzmembran, *B.G* Bindegewebe der Mucosa, *schl.l* Schlußleisten.

Bindegewebe, Knorpel, Muskulatur und Nerven. Die Luftröhre und Bronchien stehen durch Bindegewebe mit den benachbarten Teilen in direktem Zusammenhang. Als spezifische Pleura der Trachea sind die Tunica propria, welche dem Epithel anliegt und mit ihm die Schleimhaut bildet, sowie die Knorpelringe, die von straffem Fasergewebe (Perichondrium) umgeben sind, zu unterscheiden. Die Knorpelringe umschließen die Trachea nur ventral und lateral; dorsal findet sich an ihrer Stelle nur straffes Fasergewebe mit eingelagerten glattfaserigen Quermuskeln. Das Perichondrium ist auf der Außenseite der Ringe mächtiger entwickelt als innen und verbindet auch die einzelnen Knorpelstücke untereinander. Über die Struktur desselben, sowie des Knorpels, siehe im Kapitel: Röhrenknochen. Die Muskeln stimmen in jeder Beziehung

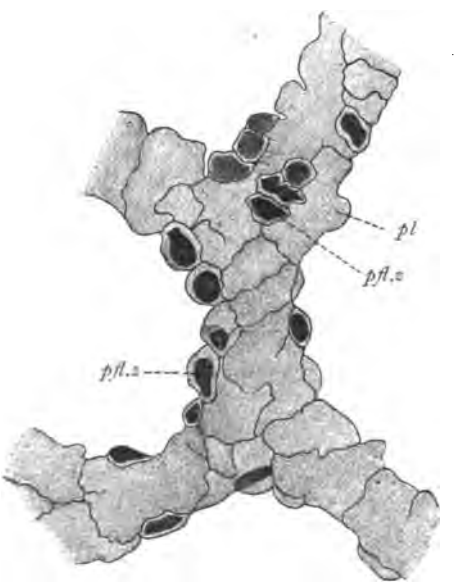

Fig. 380. Respiratorisches Epithel der Begrenzungsränder von Alveolen, mit Silber und Essigsäure behandelt. Nach KÖLLIKER aus v. EBNER.
pfl.z Pflasterzellen, *pl* Platten.

strukturell mit denen des Darmes (siehe dort) überein. In der Tunica findet sich lockeres, netziges Fasergewebe mit eingelagerten elastischen Fasern, Blut- und Lymphgefäßen, sowie mit freien Leukocyten in reicher Zahl. Auch ein Nervenplexus mit Ganglien und blassen Nervenfasern ist vorhanden. Die Nervenzellen sind, wie am Darm, multipolar; die abgehenden Fasern innervieren die Muskulatur, welche außerdem auch büschelartige sensible Endverästelungen enthält (Ploschko). Gegen das Epithel hin nimmt das netzige Fasergewebe straffen Charakter an und enthält dicht gedrängt elastische Fasern, welche longitudinal verlaufen (elastische Faserlage).

An den Bronchien (Fig. 381) innerhalb der Lunge werden die Knorpelringe zu unregelmäßigen eckigen Platten, die sich im ganzen Umkreis des Lumens verteilen. Zugleich bildet die Muskulatur eine zirkuläre Lage von netzig untereinander verbundenen Faserbündeln, die in die Tunica und zwar derart zu liegen kommen, daß sie glatt unter den Längsfalten des Epithels hinwegziehen und an die elastische Faserlage, die stark entwickelt ist, nur an den Bodenflächen der Falten anstoßen. Das Perichondrium der Knorpelplatten geht in das umgebende Bindegewebe über. An den Bronchialzweigen fehlen Knorpelstücke, dagegen erhält sich die Muskulatur bis an die Bronchiolen. Vom Bindegewebe bleibt zuletzt, an den Alveolen, nur eine sehr zarte Grenzlamelle mit eingelagerten feinen elastischen Fasernetzen erhalten. Zwischen den Verzweigungsbezirken der Bronchienäste, die man als Lungenläppchen (Lobuli) bezeichnet, findet sich etwas reichlicher interlobuläres Bindegewebe, welches die Läppchen mit dem Perichondrium der Bronchien und mit dem Peritoneum verbindet. An allen drei Orten kommen Lymphknötchen vor (siehe über deren Bau bei Darm). Das Peritoneum (Brustfell) besteht aus einem platten Endothel, einer elastischen Grenzlamelle und einer dünnen Lage straffen Fasergewebes mit eingelagerten elastischen Fasern.

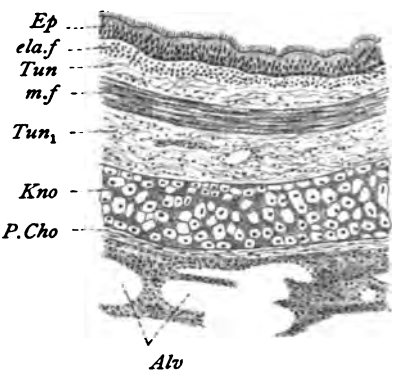

Fig. 381. *Lepus cuniculus*, Stück vom Querschnitt eines Bronchus. *Ep* Epithel, *Tun* und *Tun*$_1$ innerer und äußerer Teil der Tunica propria, *ela.f* elastische Faserlage, *m.f* cirkuläre Muskulatur, *Kno* Knorpelstück, *P.Cho* Perichondrium, *Alv* Alveolen.

Im interlobulären Bindegewebe findet sich beim Menschen vielfach Kohle in Form feiner Körnchen aufgespeichert (sog. Lungenpigment), die bei der Atmung in die Alveolengänge gelangte und von Leukocyten unter Durchbrechung des Epithels aufgenommen und ins Bindegewebe verschleppt wurde. In den Bronchiolen und größeren Gängen erfolgt in gleicher Weise eine Aufnahme der eingeatmeten Kohlenteilchen durch die Leukocyten, doch werden letztere hier infolge der lebhaften Wimperung nach außen geführt und ausgestoßen.

Innerviert wird die Lunge vom Vagus und Sympathicus aus. Die pulmonalen Zweige dieser Nerven bilden gangliöse Geflechte, welche vor allem die Muskulatur der Bronchien und der Gefäße innervieren, aber auch Fasern ins Flimmerepithel senden und interalveolär reich

entwickelt sind. Beziehungen zum respiratorischen Epithel der Alveolen sind nicht bekannt.

Blutgefäße. Zweierlei Gefäße sind in der Lunge zu unterscheiden: die Lungengefäße mit respiratorischer Funktion und die Bronchialgefäße mit nutritiver Funktion. Die ersteren folgen im wesentlichen dem Verlauf der Bronchien, teilen sich nur rascher und gehen zuletzt über in sehr enge Kapillarnetze im Umkreis der Alveolen. Aus den Netzen entstehen die Venen, die selbständigere Wege verfolgen. Die Bronchialgefäße breiten sich an den Bronchien und Pulmonalgefäßen aus, die Arterien besonders reich umspinnend. Sie stehen mit den Pulmonalgefäßen durch Anastomosen in direktem Zusammenhang.

Da die Kapillaren nur aus einer platten Endothelschicht bestehen, so ist die Scheidewand, welche den lufthaltigen Alveolenraum vom Kapillarlumen trennt, eine äußerst dünne, nur etwa ein μ stark. Durch diese Wand hindurch erfolgt die Abgabe von Kohlensäure von Seiten des Blutes und die Aufnahme von Sauerstoff aus den Alveolen in nicht genau bekannter Weise. Die Atmung entfernt die kohlensäurehaltige Luft aus den Alveolen und führt frische sauerstoffreiche ein. Durch die Blutzirkulation wird das arteriell (sauerstoffreich) gewordene Blut innerhalb der Pulmonalvenen zum Herzen und von diesem in die übrigen Organe geführt, während das venöse (kohlensäurereiche) Blut in den Pulmonalarterien zu den Alveolenkapillaren hinströmt.

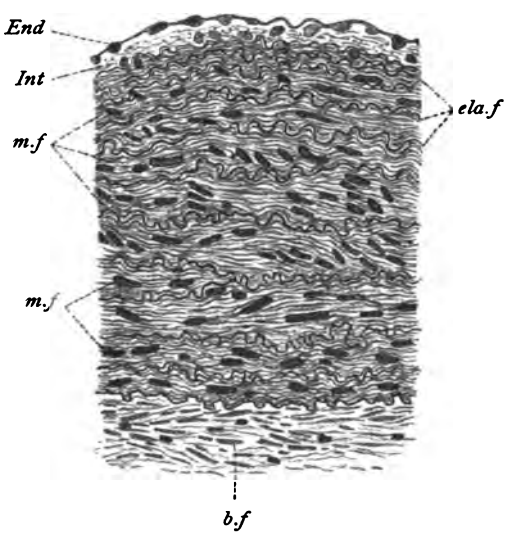

Fig. 382. *Lepus cuniculus*, Arteria pulmonalis, Stück eines Querschnitts derselben.
End Endothel, *Int* Intima, *m.f* und *ela.f* Muskelfasern und elastische Fasernetze der Media, *b.f* Bindefasern der Adventitia.

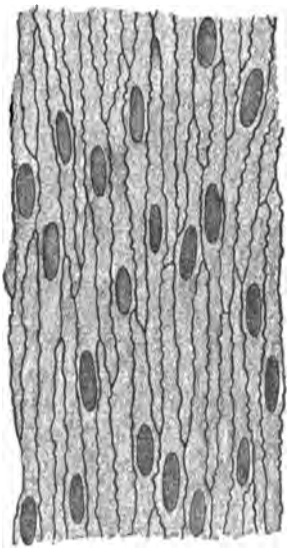

Fig. 383. Endothel einer Arterie vom Frosch, mit Silber behandelt. Nach v. Ebner, aus Köllikers Handbuch.

Bei Betrachtung des feineren Baues der Gefäße sei mit den Arterien (Fig. 382) begonnen. An diesen sind zu unterscheiden: das innere Endothel, die Tunica intima, media und externa (Adventitia). Das Endothel tritt sehr deutlich hervor und besteht

aus flachen Zellen, die in der Längsrichtung des Gefäßes lang ausgezogen sind (Fig. 383) und gleichfalls längliche Kerne enthalten. Die zarte Intima wird von Fasergewebe mit eingestreuten Bindezellen und elastischen Netzen gebildet. Darunter folgt eine dicke Lage zirkulären Muskelgewebes, das im Verein mit elastischen Fasern, die gleichfalls zirkulär verlaufen und sich untereinander dicht netzartig (Fig. 384) verbinden, die Media bildet. Je eine Schicht zirkulärer Muskelfasern wechselt ab mit einer durchbrochenen elastischen Lamelle; von beiderlei Elementen ist eine größere Zahl vorhanden. Die Muskelfasern sind glattfibrillär struiert und umschließen den Kern, wie es bei der Darmmuskulatur der Fall ist (siehe dort). Die dicke Externa, welche in das umgebende Bindegewebe übergeht, besteht aus straffem Fasergewebe mit eingestreuten Zellen und elastischen Fasern.

Fig. 384. Elastisches Fasernetz der Art. pulmonalis vom Pferd. Nach v. Ebner aus Köllikers Handbuch.

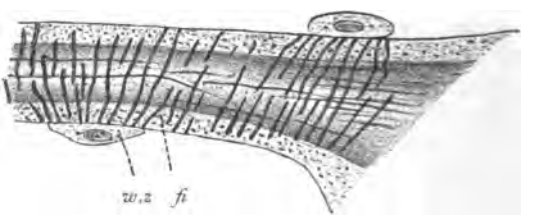

Fig. 385. Wand einer Capillare aus der Harnblase des Salamanders. Nach Gungl. *w.z* Wandungszelle, *fi* kontraktile Fibrillen derselben.

Die Venen zeigen denselben Bau und unterscheiden sich nur durch schwächere Ausbildung der Media und Externa. Von besonderem Interesse ist der Bau der Kapillarwand. Während man früher der Ansicht war, daß die Kapillaren nur aus einem Endothel, höchstens mit anliegender dünner Grenzlamelle, bestünden, zeigten neuere Untersuchungen bei Anwendung von Färbung mit Methylenblau oder Methylviolett B (S. Mayer, Gungl), daß dem Endothel in gewissen Fällen außen eine besondere Zellschicht aufliegt, welche feine kontraktile Fibrillen entwickelt (Fig. 385). Die Fibrillen verlaufen zirkulär innerhalb einer zarten homogenen Patte, dabei gegen den eigentlichen Zellkörper hin, der den Kern enthält und der Platte aufliegt, sich sammelnd. Diese Zellen sind als Wandungszellen zu bezeichnen und den entsprechenden Elementen an den Gefäßen der Wirbellosen (siehe bei *Lumbricus* in Kurs 5) zu vergleichen. Häufig sind Fibrillen nicht sicher nachweisbar, die Zellen selbst aber dürften wohl nirgends, vielleicht mit Ausnahme der Leber und Nierenglomeruli, fehlen. Die Wandungszellen sind Vorstufen der Muskelzellen, die bei Verstärkung des Gefäßes an ihre Stelle treten.

Leber.

Salamandra maculosa und *Lepus cuniculus.*

A. *Salamandra maculosa.* Es empfiehlt sich, mit der Amphibienleber zu beginnen, da ihr Bau ein leichter verständlicher als der der

Säuger ist. Die Leber der Salamanderlarve, die an Schnitten durch die Magenregion getroffen ist, repräsentiert eine tubulöse Drüse des Dünndarms, in welchen ihr Ausführgang (Gallengang, Ductus hepaticus) einmündet. Zweierlei ist für den Bau der Leber charakteristisch. Erstens ist das Lumen der secernierenden Tubuli ein äußerst geringes, weshalb man es als ein kapillares bezeichnet; zweitens verästeln sich die langen Tubuli vielfach und anastomosieren untereinander, woraus sich netzige Verbindungen der Kapillaren (Kapillarnetz erster Ordnung) ergeben. Man bezeichnet die Tubuli wegen des minimalen, schwierig unterscheidbaren Lumens als Leberbalken (Fig. 386). Sie werden auf dem Querschnitt von 3—5 großen Zellen, den Leberzellen, gebildet, die mit breiten Seitenflächen fest aneinander schließen. Zwischen die Seitenflächen erstrecken sich feine Fortsetzungen des Balkenlumens (Zentralkapillare), die als Seitenkapillaren bezeichnet werden. Diese Seitenkapillaren dürften mindestens zum Teil blind geschlossen

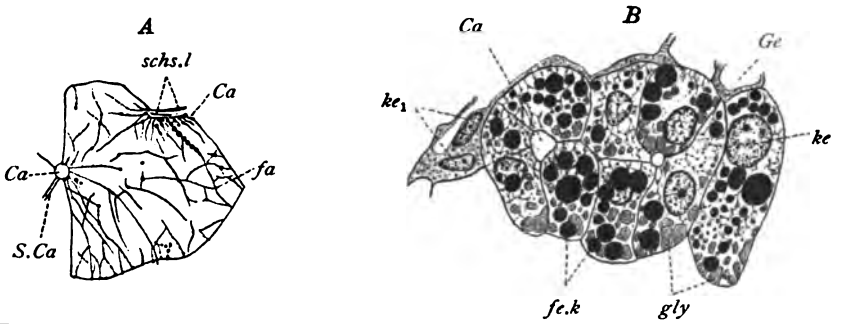

Fig. 386. *Salamandra maculosa*, Larve, Leberzellen, *A* mit Perenyi'scher, *B* mit Flemming'scher Flüssigkeit behandelt.
Ca Gallenkapillaren (Central *Ca*), *S.Ca* Seitenkapillare, *Ge* Gefäßkapillare, *schs.l* Schlußleisten, *fa* Faden, *ke* Kern, *fe.k* Fettkörner, *gly* Glycogenballen, *ke*$_1$ Kerne von Gefäßkapillaren.

enden; Verbindungen mit anderen Seitenkapillaren (siehe die Schilderung bei den Säugern) fehlen aber auch bei der Salamanderlarve keineswegs; doch sind die Seitenkapillaren an günstigen Schnitten immer von den Zentralkapillaren zu unterscheiden. Das Lumen aller Kapillaren ist bei der Salamanderlarve ein relativ weites (siehe dagegen bei Säugern).

Die Leber bildet ein kompaktes Organ von auf dem Querschnitt sichelförmiger Gestalt, welches mit der konkaven Seite dem langen Magen anliegt und vom Ösophagusende bis zum Dünndarmanfang reicht. Gegen rückwärts schiebt sich das Pankreas zwischen Leber und Magen, beziehentlich Darm. Der Gallengang verläuft innerhalb des Pankreas, dessen Ausführungsgang in ihn einmündet. Er selbst mündet in den vordersten Dünndarmabschnitt ein; das entgegengesetzte Ende verästelt sich im inneren Bereich der Leber, wo die Verzweigungen in die Tubuli übergehen. Auch die Gallenblase, die mittels des Ductus cysticus in den Gallengang, nun Ductus choledochus genannt, einmündet und ein Reservoir des spez. Lebersekretes, der Galle, vorstellt, liegt an der Innenseite der Leber, dem Pankreas benachbart.

Leberzellen. Die Leberzellen sind auf dem Querschnitt der Leberbalken im wesentlichen niedrig dreieckig geformt, mit konvexer Basis

und geraden Seitenflächen, die stark konvergieren, sich aber distal nicht völlig erreichen, sondern hier durch die sehr schmale, leicht eingebuchtete Oberfläche der Zelle, welche das Lumen der Gallenkapillare begrenzt, getrennt werden. Auf einem medialen Längsschnitt der Leberbalken ist die Oberfläche der Zellen von ungefähr derselben Breite wie die Basis und die Vorder- und Hinterfläche steigen steil zur Kapillare empor. Die Form der Leberzellen ist demnach eine einseitig verlängerte, deutlich einstrahlig radialsymmetrische, doch schwankt die Differenz der Querdurchmesser bei verschiedenen Zellen, entsprechend der Netzbildung der Balken. Eine seitliche zarte Membran ist vorhanden, auch die Abgrenzung der Zelle gegen das Kapillarlumen ist immer eine scharfe, durch eine dunkle Limitans gekennzeichnete. Schlußleisten treten scharf hervor. Sie verlaufen bei Betrachtung der Zelloberfläche, entsprechend der langgezogen-schmalen Form derselben, in parallelen, einander sehr genäherten Linien und setzen sich auch auf die intercellularen Seitenkapillaren (Fig. 387) fort, wo sie die Berührungslinien der aneinander stoßenden Zellen markieren. Daraus folgt, daß auch die Seitenkapillaren von Oberflächenbezirken der Zelle begrenzt werden; die Leberzelloberfläche ist demnach von äußerst komplizierter Form.

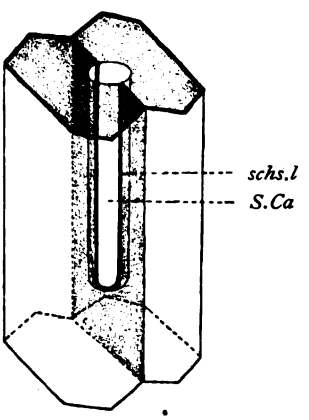

Fig. 387. Schematische Darstellung des Verhaltens der Schlußleisten an Seitenkapillaren eines Drüsenvolumens, nach ZIMMERMANN.
S.Ca Seitenkapillare, *schs.l* Fortsetzung der distalen Schlußleisten in die Kapillare längs der Grenzfläche der benachbarten Drüsenzellen.

Der große rundliche Kern liegt einer Seitenfläche an. Er zeigt niemals die feine Lappung, die sonst an den Salamanderlarvenkernen so verbreitet ist. Das Nucleom ist an einem dichten Gerüst gleichmäßig in feinen Körnern verstreut, bildet aber auch gröbere Balken, Klumpen und Kugeln, die im Inneren sich nur blaß färben (Paranuclein) und als Nucleolen aufzufassen sind. Im Sarc finden sich ein zartes Gerüst, das nicht genauer analysiert werden kann, und Körner verschiedener Art: erstens kleine runde Farbstoffkörner, die dem Gerüst (Fig. 386 *A*) anliegen und in Umgebung des Kapillarlumens am reichsten vorkommen (Leberkörner) und zweitens Fettkörner in sehr wechselnder Größe, Form und Menge, die manchmal ganz fehlen, in anderen Fällen um so reicher entwickelt sind. NIESSING wies Diplosomen nach.

Die Leberkörner zeigen sehr geringe Größenunterschiede. Sie fehlen wohl niemals ganz, sind aber gelegentlich kaum nachweisbar und liegen den Fäden so dicht gereiht an, daß statt des eigentlichen Gerüsts dickere Körnerfäden (Sekretfibrillen) auf das Kapillarlumen einstrahlen. Eine derart reihenweise Anordnung ist bei *Rana esculenta* häufig zu beobachten (ALTMANN). Die Körner färben sich mit Säuree fuchsin und Eisenhämatoxylin; sie sind intra vitam von gelber Farb- und verhalten sich chemisch wie der Gallenfarbstoff, als dessen Vorstufe sie aufzufassen sind. In den Gallengängen trifft man sie nicht.

Die Fettkörner sind am besten bei Osmiumkonservierung zu unter-

suchen. Gute Präparate zeigen sie als verschieden große kugelrunde, tropfenartige Massen, die sich verschieden intensiv schwärzen; an minder guten Präparaten ist ihre Form unregelmäßig, sie erscheinen wie breitgeflossene Fladen oder Klumpen, aber immer mit runden, wenn auch oft unbestimmten Konturen. Andere Konservierungsflüssigkeiten bringen sie meist völlig zur Lösung, so daß die Zelle von großen Vakuolen durchsetzt erscheint, in welchen sie ursprünglich lagen. Die Zelle kann unter Umständen fast ganz von ihnen erfüllt sein (Fettleber ALTMANN).

Häufig läßt sich noch eine andere Art von Einlagerungen in den Leberzellen, und zwar in vielfach sehr großer Quantität, nachweisen. Es sind homogene oder feinkörnige, blaß blau (Hämatoxylin) sich färbende Massen, die sich vor allem in basaler Lage, nicht selten aber auch in der ganzen Zelle ausbreiten. Sie erfüllen die Lücken zwischen den Gerüstfäden und stehen zum Gerüst selbst in keiner Beziehung, sind auch nicht wie das Fett in Vakuolen eingelagert, sondern durchsetzen das Sarc gleichmäßig unter Annahme der verschiedensten Formen. Sie repräsentieren das Glykogen, welches in den Leberzellen bei günstiger Ernährung gespeichert wird.

Gallengänge. Gegen die ausführenden Gallengänge hin wird das Epithel der Leberbalken niedriger, die Zellen werden minder voluminös und das Lumen erweitert sich. Die Gallengänge (Fig. 388) selbst zeigen niedrig zylindrische, fast kubische Epithelzellen mit großem Kern und hellem Sarc, das ein längsgeordnetes fädiges Gerüst unterscheiden läßt. Von besonderem Interesse ist das Vorkommen entweder nur einer einzelnen Zentralwimper oder zahlreicher Wimpern, welche sich, bis auf einen schmalen Randbezirk, über die ganze Oberfläche der Zelle gleichmäßig verteilen. Jeder Wimper entspricht ein unmittelbar an der Oberfläche gelegenes, aufrecht stehendes Diplosom, von dem aus sich basalwärts die Wimperwurzel als zarter Faden unschwer bis zum Kern hin verfolgen läßt.

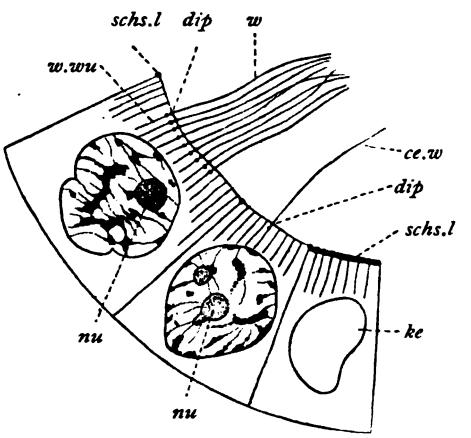

Fig. 388.
Salamandra maculosa, Gallengangzellen. *ks* Kern, *nu* Nucleolen, zum Teil mit Nucleomrinde, *w* Wimpern, *ce.w* Centralwimper, *dip* Diplosom, *w.wu* Wimperwurzeln, *schs.l* Schlußleiste.

Über die Hepatopleura und deren Gefäße siehe bei *Lepus*.

B. *Lepus cuniculus*. Die feineren Strukturen der Leberzellen unterscheiden sich bei den Säugern nicht wesentlich von denen der Salamanderlarve, so daß auf das eben Gesagte von den Amphibien verwiesen werden kann. Dagegen ist die formale Ausbildung der Leber eine wesentlich abweichende, worauf hiervon, sowie auf die Ausbildung von Bindegewebe, Nerven und Gefäßen, näher eingegangen werden soll.

Das charakteristische Moment der Säugerleber, das allen anderen Vertebraten abgeht, liegt in der Bildung der Leberläppchen (Leberinseln, Fig. 389), die besonders beim Schwein scharf gesondert sind, bei den anderen Formen minder deutlich hervortreten. Die Bildung der Inseln erscheint bedingt durch das abführende Blutgefäßsystem (Lebervenen). Die Anfangsstücke der Lebervenen sind alle gleichweit in den Leberlappen verteilt und von einem radialen System von Leberbalken und Blutkapillaren umgeben, so daß sie die Zentralgefäße der Läppchen bilden, an deren Außenflächen die Gallengänge, die zuführenden Venen (Pfortaderzweige) und die Arterien verlaufen. Diese Gänge und Gefäße liegen in schmalen Zügen von Bindegewebe, welche die Inseln einscheiden; sie verlaufen intralobulär. Während beim Schwein das interlobuläre Bindegewebe reich entwickelt ist und kapselartige Fächer um die einzelnen Läppchen bildet, diese also scharf von einander sondert, beschränkt es sich beim Kaninchen auf begleitende Züge längs der interlobulären Gefäße und Gänge und es verfließen die einzelnen Läppchen in den Zwischenräumen untereinander.

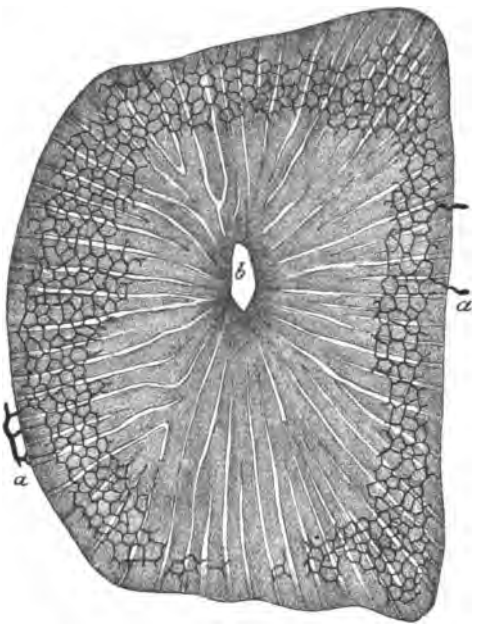

Fig. 389.
Lepus cuniculus, Querschnitt eines Läppchens einer vom Gallengang aus mit Berlinerblau injizierten Leber.
a Interlobuläre Gallengänge im Zusammenhang mit dem Gallenkapillarnetz des Läppchens, *b* Centralvene. Nach v. EBNER.

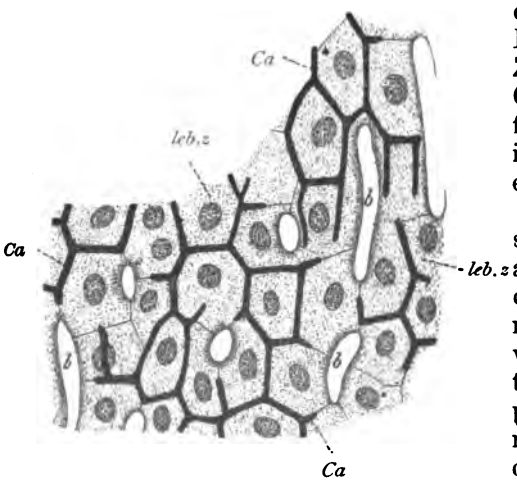

Fig. 390. *Lepus cuniculus*, Teil eines Querschnitts eines Leberläppchens.
leb.z Leberzelle, *Ca* Gallenkapillaren, *b* Blutkapillaren. Nach v. EBNER.

Ein jedes Leberläppchen stellt ein System netzig anastomosierender, sich teilender, vorwiegend aber gestreckt radial verlaufender Balken vor, die im Umkreis der Zentralvene beginnen und peripher in die Gallengänge einmünden. Ein tubulöser Bau, der, trotz außerordentlich engen Lumens, bei den Amphibien an den Leberbalken noch nachweisbar bleibt, ist

hier vollständig verwischt. Den Balken fehlt ein zentrales Lumen; es kommen nur äußerst feine Sekretkapillaren in mannigfacher Anordnung an den Berührungsflächen der Leberzellen vor (Fig. 390), die ein dichtes Netz bilden. Im Vergleich zu den Amphibien erweist es sich entstanden durch reiche Anastomosenbildung der Seitenkapillaren, die bei der Salamanderlarve von den Zentralkapillaren abzweigen und zum Teil frei enden. An jeder Kontaktfläche zweier Leberzellen verläuft nur eine Kapillare; die den Blutkapillaren zugewendeten Flächen, die als basale aufzufassen sind, entbehren der Gallenkapillaren. Zwischen den Leberbalken finden sich Netze von Blutkapillaren, die einerseits in die Zentralvene, andererseits in die Pfortaderäste einmünden (siehe unten) und außerdem äußerst spärliches Bindegewebe und Nerven.

Die Leberbalken werden von den Leberzellen gebildet, welche sehr selbständig erscheinen und einzeln den Querschnitt eines Balkens ganz einnehmen. Jede Zelle bildet den Knotenpunkt einer Balkenverzweigung und zeigt Berührungsflächen mit anderen Leberzellen in der Längsrichtung der Balken, sowie entsprechend den Verzweigungen; sie grenzt derart mit etwa 6—9 Flächen an andere Leberzellen und zeigt außerdem etwa vier rinnenartig vertiefte Flächen, längs deren die Blutkapillaren verlaufen. Diese Flächen sind als basale, die übrigen als laterale, aufzufassen; die direkt ans Lumen der Gallenkapillaren stoßenden, äußerst schmalen Flächen repräsentieren insgesamt die distale Endfläche. Diese eigentümliche Ausbildung der Leberzellen erscheint, im Vergleich zur Amphibienleber, durch die besondere Anpassung der Leberzellen an die Blutkapillaren bedingt. Nicht allein die Zelloberfläche ist eigenartig umgeformt, sondern auch die basale Fläche; beide repräsentieren Summen zusammenhängender schmaler Streifen, von denen die distalen weit schmäler als die basalen sind. Im groben zeigt jede Zelle polyedrische Form, doch überwiegt zumeist ein Durchmesser, der im Läppchen radial zur Zentralvene gestellt ist (Längsdurchmesser) und Ursache für die scheinbare Ausbildung von radial verlaufenden Leberbalken ist. In Wirklichkeit ist der Bau des Lebergewebes ein netziger, unter Bevorzugung radial gestellter Netzmaschen, die länger sind als die anders orientierten. — Hinsichtlich der feineren Zellstrukturen sei nur das regelmäßige Vorkommen zweier Kerne hervorgehoben.

Zwischen den Leberbalken verlaufen die Blutkapillaren, die aus den Pfortadervenen entspringen und in die Zentralvene einmünden. Sie füllen die engen Lücken zwischen den Balken vollständig aus; nur ein äußerst zartes Gitter leimgebender Bindefasern (Fasergitter) mit sehr vereinzelten zugehörigen Zellen schiebt sich, als adventitielle Lage der Kapillaren, zwischen die Wand letzterer und die Leberzellen. In Umgebung der Zentralvene erscheint diese Adventitia, soweit die Ursprünge der Lebervene in Betracht kommen, kaum verdickt; auch die Media tritt erst allmählich auf. Die Kapillarwände selbst zeigen ein bemerkenswertes Verhalten. Man unterscheidet nur eine anscheinend strukturlose Membran (sog. Grundlamelle) und gegen innen anliegende ellipsoide, leicht vorspringende Kerne, die von einer dünnen, oft körnerhaltigen Sarcschicht eingehüllt werden. Diese Sarcschicht setzt sich in verästelte Fortsätze fort, die sich auf der Membran in der Nähe der

Kernregion ausbreiten und allmählich undeutlich werden. Derart entsteht das Bild sternförmig verästelter Zellen auf der Grundlamelle (sog. KUPFFER'sche Sternzellen), die aber von der Lamelle nicht scharf zu sondern sind, sondern nur Reste indifferenzierten Sarcs vorstellen. Die Form dieser Reste wechselt sehr; manchmal sind nur Spuren davon zu erkennen, in anderen Fällen erscheinen sie ansehnlicher entwickelt. Zellgrenzen sind nicht nachweisbar. — Die Endothelzellen sind Phagocyten; man findet in ihnen gefressene Blutkörper oder Trümmer solcher; auch injizierte Farbstoffe werden aufgenommen.

Die interlobulären Gallengänge (Zweige des Ductus hepaticus) begleiten, mitsamt den Arterien, die Äste der Vena portae und sind mit beiden zusammen in besondere bindegewebige Hüllen, sog. GLISSON'sche Kapseln, eingeschlossen. Über den Bau des Gangepithels siehe bei *Salamandra*; jeder Gang wird von einer faserigen Lamelle mit Bindezellen und elastischen Netzen umgeben. Die Gänge sammeln sich nach und nach zum Ductus hepaticus, der aus der Leber austritt, den Gallenblasengang (Ductus cysticus) aufnimmt und nun als Ductus choledochus zum Dünndarm verläuft und in diesen einmündet.

Vom Gefäßsystem der Leber ist noch hinsichtlich der Arterien zu erwähnen, daß deren Verzweigungen zumeist die Pfortader- und Lebervenen umspinnen und vermittelst Kapillaren mit Zweigen der Pfortadervenen zusammenhängen. Nur ein geringer Teil der arteriellen Kapillaren öffnet sich in das venöse intralobuläre Kapillarsystem. Die Lymphgefäße der Leber erscheinen an das interlobuläre Bindegewebe gebunden; intralobuläre Bahnen in Umgebung der Blutkapillaren sind nicht mit voller Sicherheit festgestellt.

Die Nerven der Leber stammen vom Sympathicus und Vagus und begleiten vorzüglich die Arteria hepatica. Sie enthalten auch kleine Ganglien eingelagert. Die Nervenfasern bilden einerseits Geflechte im Umkreis der Gefäße und auch der Gänge, zwischen deren Epithelzellen Endfäserchen eindringen; andererseits begeben sie sich in Läppchen und bilden feine Endgeflechte in Umgebung der Leberzellen, während freie Enden fehlen sollen (KOROLKOW).

---

47. Kurs.

Pankreas.

Salamandra maculosa.

Das Pankreas ist eine tubulöse Drüse (Fig. 391) des Dünndarms, deren Tubuli nur ein enges Lumen aufweisen und mit kurzen Ausstülpungen (Acini) besetzt sind. Sie liegt als schmaler gelappter Streifen dem Pylorus und vorderen Dünndarmabschnitt an, ein Teil ist auch direkt in das dorsale Mesenterium des Pylorus eingelagert (Fig. 396). Zwei Ausführgänge (Ductus pancreatici) sind vorhanden,

deren einer dicht hinter dem Magenende in den Darm, deren zweiter in den Gallengang, und zwar nahe an dessen Ende, einmündet. Die Tubuli verlaufen gewunden, sind verzweigt und münden gruppenweise, dicht beisammen, in enge Schaltstücke (Fig. 392), die sich zu den Pankreasgängen sammeln, wobei ihr flaches Epithel niedrige Zylinderform annimmt. Eine Eigentümlichkeit des Pankreas repräsentieren die sog. centroacinären Zellen (LANGERHANS). Es sind platte Elemente, die sich an der Einmündung der Tubuli in die Schaltstücke in Begrenzung des Lumens ersterer finden, derart, daß das Tubusepithel hier zweischichtig erscheint. In Wirklichkeit ist die zweischichtige Ausbildung des Epithels nur eine scheinbare, denn die centroacinären Zellen sind nichts anderes als Zellen des Schaltstückepithels, das sich vom Schaltstück aus noch eine Strecke weit in die Tubuli vorschiebt. Im weiteren Verlaufe der Tubuli fehlen centroacinäre Zellen vollständig. Als zweite Eigentümlichkeit des Pankreas ist das Vorkommen von dichten Zellhaufen (LANGERHANS'sche Inseln) zwischen den Tubuli anzuführen (siehe darüber weiter unten).

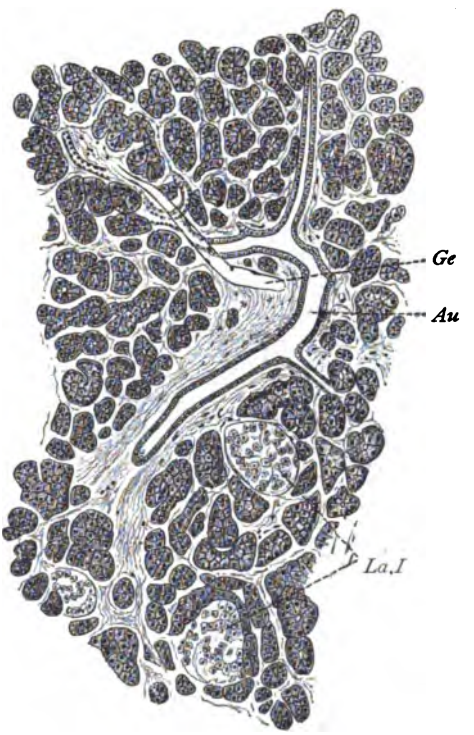

Fig. 391. Schnitt durch das Pankreas des Menschen. Nach v. EBNER, aus KÖLLIKERS Gewebelehre.
Au Ausführungsgang, *Ge* Gefäß, *La.I* LANGERHANSsche Inseln.

Pankreaszellen (Fig. 393). Die Pankreaszellen umgeben auf dem Tubulusquerschnitt etwa zu 5—8 das enge Drüsenlumen und zeigen die Form eines Conus mit schmaler Endfläche. Die Kerne liegen der Basalfläche an, ein wenig seitwärts von der Mitte derselben. Im Sarc sind Fäden und Sekretkörner leicht zu unterscheiden. Besonders deutlich treten erstere basal

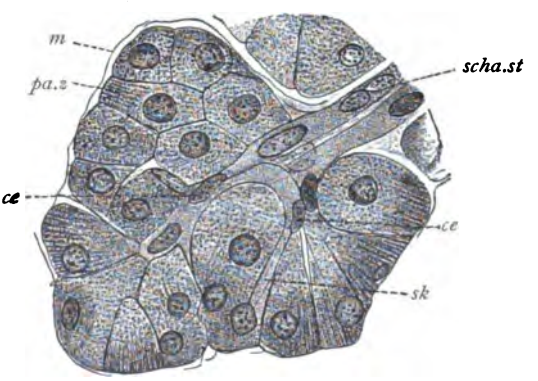

Fig. 392. Schaltstücke aus dem Pankreas. Nach v. EBNER aus KÖLLIKERS Gewebelehre.
pa.z Pankreaszelle, *scha.st* Schaltstück, *Per* Peritoneum, *ce* centroacinäre Zellen, *sk* Sekretkapillare, *m* Grenzlamelle.

als Sekretfibrillen neben dem Kern hervor, wo sie dicht gedrängt in welligem, spiral gewundenem Verlaufe emporsteigen, um sich oberhalb des Kernes freier zu verteilen. Als Sekretfibrillen erweisen sich die Fäden durch Ausbildung eines leicht färbbaren Überzuges, der auch an den distalen Abschnitten nicht fehlt, wenn auch hier schwächer entwickelt ist. Toluoidin färbt die Sekretfibrille blau, durch Eisenhämatoxylin wird sie geschwärzt. Die benachbarten Fibrillen verschmelzen basal leicht zu einer anscheinend homogenen, etwas blassen, aber gleichfalls in bläulichem Tone sich färbenden Masse, in der die Fäden nur schwer zu unterscheiden sind. Diese Masse zeigt Neigung zu körnigem Zerfall und es gehen aus ihr die Sekretkörner hervor (Sekretherd), die zunächst nur schwach färbbar sind, bald aber, beträchtlich heranwachsend, sich mit Toluoidin lebhaft grün färben, während Eisenhämatoxylin sie intensiv schwärzt. Die Größe der reifen Körner wechselt wenig; Neigung zu fein granulärem Zerfall ist selten zu beobachten. — Die Körner liegen vor allem über dem Kerne zwischen den gewunden verlaufenden Fibrillen verteilt, kommen aber auch basal vor.

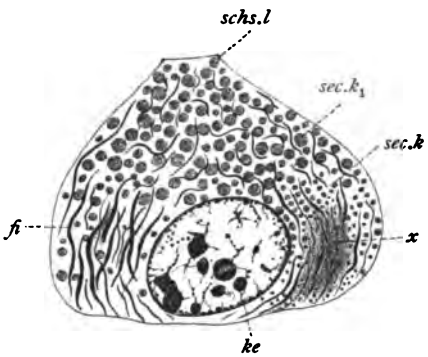

Fig. 393. *Salamandra maculosa*, Larve, Pankreaszelle.
x Bildungsherd der Sekretkörner (*sec.k*), *sec.k*₁ reife Sekretkörner, *fi* Sekretfibrille, *ke* kern, *schs.l* Schlußleiste.

Dieser Entwicklungsgang des Sekretes ist mit voller Sicherheit festzustellen. Die Sekretbildung ist eine ununterbrochene und nur selten trifft man Zellen, welche der reifen und unreifen Körner entbehren. Als Nebenkerne wurden früher die basal neben dem Kern gelegenen Sekretherde gedeutet, die allerdings, besonders beim ausgewachsenen Salamander, bei dem der Kern einseitig basal gelegen ist, als scharf begrenzte, kompakte Körner erscheinen. Die Täuschung wird nicht allein durch die dichte Zusammendrängung der Sekretfibrillen auf einer Kernseite und durch das Zusammenfließen der färbbaren Mäntel derselben bewirkt, sondern auch dadurch, daß sich die Fibrillen leicht von der Basis lösen und ihre Enden sich an den Herd, der dann wie ein Knäuel erscheint, anlegen; ferner ergeben sich auch durch Schrumpfung Lücken gegen die benachbarten Seitenwände, die von gewöhnlichen Fäden gebildet werden.

Ihrem färberischen Verhalten nach sind die Sekretkörner Fermentkörner, welche das wichtige eiweißverdauende Ferment des Pankreas, das Trypsin (Kühne), liefern. Die Körner selbst enthalten nur eine Vorstufe desselben, das Zymogen (R. Heidenhain); das Trypsin liegt erst im ausgestoßenen flüssigen Sekret vor. Diese interessante Tatsache erweist die successive Reifung der Sekretkörner, deren Entwicklungsgang von der Entstehung an den Sekretfibrillen an ein komplizierter ist.

Die Kerne sind rund oder kurz ellipsoid geformt und entbehren der Einbuchtungen. Das Nucleom kommt in feinen Körnern und dicken unregelmäßig begrenzten Balken, Klumpen und Kugeln vor.

An letzteren färbt sich nur die Außenschicht lebhaft, das Innere viel schwächer (Nucleolarsubstanz). Gelegentlich sind Kernteilungsfiguren zu beobachten.

Intercellularräume ließen sich nicht sicher, Schlußleisten dagegen leicht unterscheiden. Vom zentralen Lumen aus senken sich Seitenkapillaren zwischen die Zellen, die, gleichfalls an den Berührungslinien der Zellflächen, Schlußleisten in direkter Fortsetzung der am zentralen Lumen gelegenen zeigen. Fettkörner kommen manchmal in den Zellen vor.

Die zwischen den Tubuli gelegenen, vereinzelt vorkommenden, LANGERHANS'schen Zellhaufen (Fig. 391) sind nach verschiedenen Autoren keine gesonderten Gebilde, sondern nichts anderes als Tubuli im Zustand der höchsten Erschöpfung, die sich nach MANKOWSKI wieder in normale Tubuli zurückverwandeln sollen; nach HELLY u. a. stellen sie jedoch selbständige Teile der Pankreasanlage vor. Auffallend ist die Versorgung der Haufen mit weiten Blutkapillaren. Die Zellen enthalten feine, schwach acidophile Körnchen, einen ellipsoiden Kern und zeigen polygonale Umrisse. Die innige Beziehung zum Blutgefäßsystem, sowie physiologische Befunde, legen nahe, daß die Zellen durch Bildung einer spezifischen Substanz von Einfluß auf die Zusammensetzung des Blutes (Zuckergehalt) sind.

Pankreasgänge und Schaltstücke. Die Schaltstücke sind enge Kanäle mit plattem Epithel, welches, wie erwähnt, auch die centroacinären Zellen liefert. An der Übergangsstelle in die Pankreasgänge nehmen die Zellen niedrig zylindrische Form an. Teilungsstadien sind nicht selten nachweisbar. Diplochondren finden sich in oberflächlicher Lage an den Zellen der Pankreasgänge; von ihnen entspringt eine Zentralwimper (ZIMMERMANN). Schlußleisten lassen sich leicht feststellen.

Niere.

A. *Salamandra maculosa.*

Jede Niere (Urniere, Fig. 394) besteht aus hintereinander geordneten, dicht benachbarten und vielfach aufgeknäuelten Kanälchen, welche mit einer wimpernden Öffnung (Nephrostom) in die Leibeshöhle, mit einer wimperlosen (Nephroporus) in den ausführenden oder WOLFF'schen Gang einmünden. Dieser verläuft von der Herzregion bis zur Harnblase. in welche er auf der dorsalen Seite einmündet. Am Vorderende steht er zur Vorniere, auf die hier nicht eingegangen wird, in Beziehung. Es folgt bis ans hintere Ende der Magenregion eine lange Strecke, im Bereich welcher dem WOLFF'schen Gange nur Rudimente von Kanälchen anlagern. Die eigentliche Urniere dehnt sich von der Magenregion bis in die Beckenregion aus. Sie tritt in der Rumpfregion durch Entwicklung von Zellsträngen in Beziehung zur Gonade. Die Stränge entwickeln sich bei den ♂ zu den Vasa efferentia des Hodens, bei den ♀ bleiben sie rudimentär (Parovarium).

Vom WOLFF'schen Gange spaltet sich in beiden Geschlechtern der MÜLLER'sche Gang ab, der aber nur bei den ♀, als Ovidukt, funktio-

niert, wobei sich der große Vornierentrichter zur Tuba entwickelt; bei den ♂ bleibt der Gang rudimentär. Während bei den ♀ der Rumpfabschnitt der Urniere dauernd neben dem Beckenabschnitt als Niere funktioniert und allein der WOLFF'sche Gang den Nephrodukt bildet, übernehmen bei den ♂ der Rumpfabschnitt und der WOLFF'sche Gang (Vas deferens) vorwiegend die Ausführung der Spermien (Geschlechtsniere) und die eigentliche oder Beckenniere entwickelt gesonderte Ausführgänge (Ureteren), die erst an der Harnblase sich mit dem WOLFF-schen Gange vereinigen.

Die Nierenkanälchen sind segmental, aber nur bei der Anlage myomer, später in weit größerer Zahl als Muskelsegmente vorliegen, angeordnet. An der Beckenniere des ausgebildeten Tieres, die den

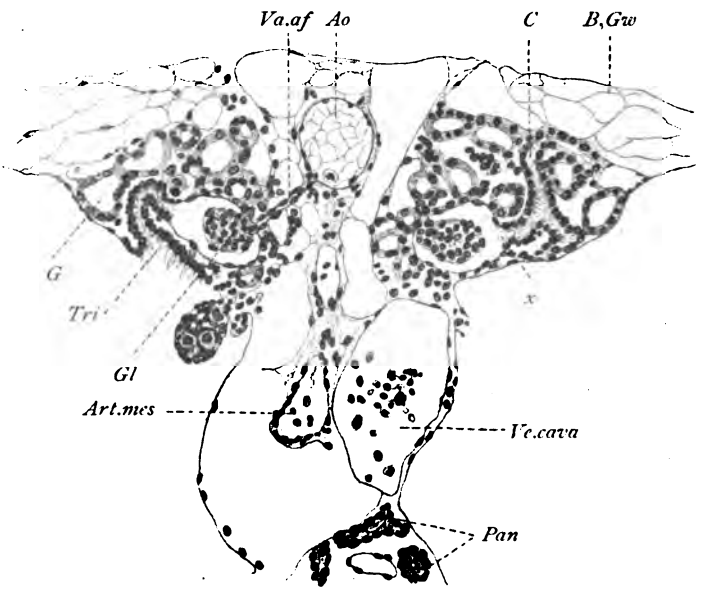

Fig. 394. ***Salamandra maculosa*, Larve, Nierenregion.**

Ao Aorta, voll Erythrocyten, *Va.af* Vas afferens des Glomerulus (*Gl*), *Art.mes* Darmarterie, *Tri* Nierentrichter, *x* Mündung des Wimperkanals in die BOWMANN'sche Kapsel, *C* Drüsenkanal, *G* WOLFF'scher Gang, *B.Gw* Bindegewebe, *Pan* Pancreas, *Ve.cava* Hohlvene. Von den Gonaden ist nur die linke dargestellt.

hinteren Abschnitt der Urniere vorstellt, ist keine segmentale Anordnung der Kanäle mehr nachweisbar. Die dichte Benachbarung der vielfach gewundenen Kanälchen erschwert es, ein einzelnes in seinem ganzen Verlaufe zu verfolgen. Auf den Schnitten bildet daher jede Urniere ein kompaktes Organ, das im lockeren parietalen Bindegewebe zu Seiten und unterhalb der Aorta liegt. Auf dem Querschnitt hat es dreieckige Gestalt und wendet eine Fläche dorsalwärts, eine gegen die Aorta und das Mesenterium, die dritte gegen die Leibeshöhle hin.

Jedes Kanälchen beginnt mit dem Nephrostom, das an der ventralen Fläche medialwärts, nahe der Gonadenfalte, gelegen ist. Die zugehörigen Wimperzellen gehen allmählich in das wimperlose flache peritoneale Endothel über. Auch der enge Anfangsteil der Kanälchen

ist bewimpert (Wimperkanal) und verläuft gewöhnlich nahe an der ventralen Fläche lateralwärts. Es zweigt von ihm ein gleichfalls wimpernder Nebenkanal medialwärts ab, der sich am blinden Ende zu einer runden Blase, unter Abplattung seiner Zellen und Verlust der Wimpern, erweitert (BOWMANN'sche Kapsel). In die BOWMANN'sche Kapsel ist ein Blutgefäßknäuel (Glomerulus), der die Kapselwand vor sich herstülpt, eingesenkt. Man bezeichnet Kapsel und Glomerulus zusammen als MALPIGHI'sches Körperchen. Die MALPIGHI'schen Körperchen liegen in einer longitudinalen Reihe und berühren sich oft direkt. — Der Wimperkanal geht unvermittelt über in einen etwas weiteren und viel längeren, großzelligen Abschnitt, der sich mehrfach aufwindet, im wesentlichen aber in der lateralen Region der Niere verläuft. Nach der Beschaffenheit seiner Zellen wird er als Drüsenkanal bezeichnet. Es folgt auf ihn ein etwa ebenso langer Abschnitt von geringerer Dicke und mit niedrigeren Zellen, welche sehr deutlich längs gestreift sind. Dieser auch secernierende Abschnitt sei hier wegen der auffälligen Struktur seiner Zellen als Streifenkanal unterschieden. Er windet sich vornehmlich im dorsalen und medialen Bereiche der Niere auf, geht aber zum Schluß lateralwärts und mündet in den ventral und lateral gelegenen WOLFF'schen Gang ein.

Wimperzellen. Diese bald ziemlich flachen, bald niedrig zylindrischen Zellen zeigen ein fein längsfädiges Sarc, welchem distal, im mittleren Bereiche, ein Busch langer, leicht schwärzbarer Wimpern aufsitzt. Jeder Wimper entspricht an der Zellgrenze ein ansehnliches Basalkorn, die insgesamt, wegen dichter Gruppierung, den Eindruck einer dicken Basalplatte machen und nur an sehr dünnen Schnitten gesondert erscheinen. Die Wimperbüschel sind, soweit sie dem Kanälchen angehören, gegen rückwärts gewendet; am Nephrostom wenden sie sich direkt der Leibeshöhle zu.

BOWMANN'sche Kapsel. Das Epithel der BOWMANN'schen Kapsel ist ein sehr flaches, in welchem die gleichfalls abgeplatteten Kerne niedrige Vorwölbungen bilden. Es geht am Kapselstoma unter allmählicher Verdickung in das Wimperepithel über. Im membranös entwickelten Sarc sind Gerüststrukturen nur andeutungsweise zu erkennen. Im Bereich des Glomerulus erscheint die Form der Epithelzellen, entsprechend den mannigfachen Konturen des Kapillarknäuels, sehr variabel.

Drüsenzellen (Fig. 395). Das Aussehen der Drüsenzellen ist ein wechselndes. Sie sind von etwa würfelförmiger Gestalt, manchmal platter, manchmal auch höher; der Kern ist in der Hauptsache oval geformt, aber durch mehr oder weniger tiefe Einschnitte undeutlich gelappt. Die Oberfläche der Zelle trägt einen Stäbchensaum von geringer Höhe. Selten ist sie glatt begrenzt, meist springt sie mehr oder weniger stark vor, so daß derart die Zelle im mittleren Bereich der Endfläche die doppelte Höhe der durch Schlußleisten markierten Seitenflächen erreichen kann. Diese Verwölbung des Sarcs, die meist nur die mittlere Region der Zelle einnimmt, ist als Exkret- oder Sekrethügel zu bezeichnen. Der Stäbchensaum ist gewöhnlich nur seitlich am Hügel zu unterscheiden.

Wie die Form wechselt, so auch die Beschaffenheit des Sarcs. Immer sind längsverlaufende Fäden von gekörnter Beschaffenheit (Se-

kretfibrillen) zu erkennen. Ob die Fäden sich in die Stäbchen des Saums fortsetzen, bleibt fraglich. Ein Diplosom ist unterhalb des Saumes in medialer Lage nachweisbar; es geht von ihm nach außen eine Zentralgeißel aus (MEVES). Zwischen den Fibrillen machen sich verschiedene Einlagerungen bemerkbar, vor allem oft kanälchenartige Lücken, die im Exkrethügel unregelmäßige Begrenzung annehmen. Solche Kanälchen sind in Nierenzellen aller Vertebraten sehr verbreitet und sollen an der Oberfläche der Zellen ausmünden können (WIGERT & EKBERG u. a.). An Osmiumpräparaten beobachtet man die Ablagerung von Fett. Dieses tritt entweder in größeren Vakuolen oder auch beliebig zwischen den Fäden, vornehmlich basal und seitlich vom Kern, als Trübung der hyalinen Zwischensubstanz auf und besteht aus feinen Körnchen, die sich zu gröberen Körnern oder großen Ballen dicht aneinanderfügen und einen gelbbräunlichen oder dunkleren, sehr

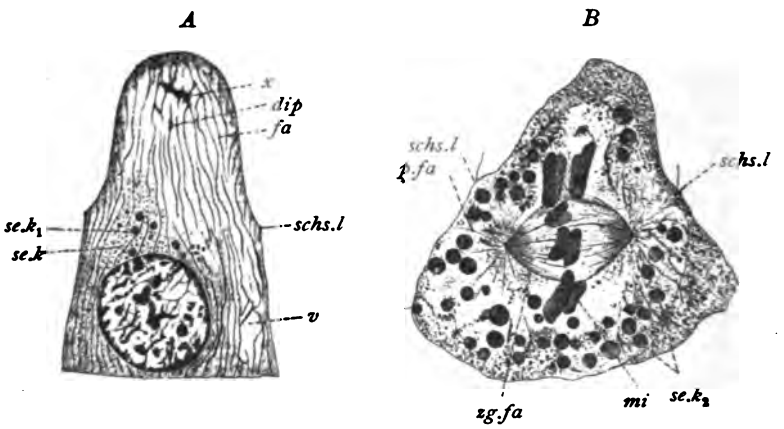

Fig. 395. *Salamandra maculosa*, Larve, Nierenzellen des Drüsenkanals, *A* mit wenig, *B* mit reifen Sekretkörnern (*se.k*$_2$), zugleich in Teilung begriffen. *se.k* junge, *se.k*$_1$ größere Sekretkörner, *fa* Faden, *p.fa* Polfaden, *zg.fa* Zugfaden, *v* Vakuole, *dip* Diplosom (die undeutliche Darstellung durch die Reproduktion bedingt), *x* Verklebungen der Fäden im Sekrethügel, *mi* Miten, *schs.l* Schlußleisten.

charakteristischen Ton annehmen. Als dritte interlinare Substanz kommen die Exkretkörner vor. Diese sind zunächst äußerst fein und verteilen sich beliebig zwischen den Fäden. Ihre Anwesenheit bedingt einen grünlichen Ton der Zelle bei Toluoidinfärbung, die für die Unterscheidung der verschiedenen Substanzen von großer Bedeutung ist. Aus der zarten Granulierung, welche die Fäden zum Teil verdeckt, entwickeln sich Körner sehr verschiedener, manchmal beträchtlicher Größe, die sich mit Toluoidin intensiv blau färben, mit Eisenhämatoxylin tief schwärzen. An älteren Sekretkörnern macht sich oft ein granulärer Zerfall bemerkbar, der als Vorstufe der völligen Auflösung aufzufassen ist. Ausgestoßen werden die Exkretstoffe, wie es scheint, nur in flüssigem Zustande.

Streifenzellen. Diese Zellen sind immer flacher als die Drüsenzellen, derart daß der rundliche Kern die Zelloberfläche buckelförmig vorwölbt. Das Sarc ist sehr deutlich längsgestreift. Das erscheint bedingt durch bündelweise Zusammendrängung der Zellfäden, die im übrigen dieselbe Beschaffenheit wie in den Stäbchenzellen zeigen; wieder-

um Ursache für diese Anordnung ist das reichliche Auftreten hyaliner Substanz, die in Form von longitudinalen Spalten oder Kanälchen das Sarc durchsetzt und dessen Gefüge lockert. Oft erscheint eine Zelle wie in helle und dunklere Streifen zerklüftet. Distal ist die Säulchenstruktur weniger scharf ausgeprägt als basal, was darauf beruht, daß sich die fein granuläre Exkretsubstanz von den Fäden ablöst und zu deutlich unterscheidbaren Körnern heranwächst, die aber niemals die Dimensionen wie in den Stäbchenzellen erreichen. Ein Stäbchensaum ist nicht immer an den Streifenzellen zu unterscheiden; wenn er vorhanden ist, zeigt er nur geringe Höhe. — Fett kommt in den gestreiften Zellen nur in geringen Mengen und meist in Form kleinerer Körner vor. Ein Diplosom ist auch hier an günstigen Stellen mit Sicherheit nachweisbar und steht in Beziehung zu einer langen Zentralgeißel (Meves).

Zellen des Wolff'schen Ganges. Diese zeigen große Verwandtschaft zu den gestreiften Zellen, sind aber vor allem charakterisiert durch Reichtum an Fettkörnern. Die gelblich-bräunlichen oder dunkleren Körner und Ballen durchsetzen die ganze Zelle. Wo sie fehlen oder spärlich vorkommen, sind longitudinale Fäden und Sarcsäulchen von der geschilderten Beschaffenheit zu erkennen. In der Form der Zellen schließt sich das Gangepithel gleichfalls an das des Streifenkanals an, ist also ziemlich niedrig. Diplosomen sind dicht an der Zelloberfläche nachzuweisen; eine Zentralwimper ist gleichfalls vorhanden.

Für alle Abschnitte der Nierenkanäle ist die Anwesenheit von schmalen Intercellularlücken und von Schlußleisten hervorzuheben. Die Beschaffenheit der Kerne ist überall dieselbe. Da die Nierenkerne besonders günstige Untersuchungsobjekte sind, so sei hier eine genauere Darstellung gegeben. Die Form ist eine ellipsoide mit flächenhaft gestellter Längsachse und mit einseitiger, meist ziemlich tiefer Einbuchtung, die quer zur Längsachse verläuft. Es können noch andere feinere Einschnitte vorkommen; der eine aber erscheint konstant, ist direkt auf Strukturen der neu entstehenden Tochterkerne nach den Mitosen zu beziehen und soll als Polfurche bezeichnet werden. Sie läuft von der oberen Kernfläche über eine der Seitenflächen zur unteren Fläche. Wenn die Kerne sich zur Knäuelbildung anschicken, verschwindet sie und die ellipsoide Form ist dann am reinsten ausgeprägt; am deutlichsten tritt die Furche an den jüngeren Kernen hervor. Im Innern erkennt man ein überaus dichtes Gerüstwerk, das zumeist aus zarten Fäden mit vereinzelt angelagerten Nucleinkörnern besteht, aber auch gröbere Nucleomansammlungen enthält, die vorwiegend zentral gelegen sind, zum Teil auch manchmal direkte Beziehungen zur Polfurche zeigen. Die Fäden strahlen auf diese Brocken radial in größerer Zahl ein; dabei sind an günstigen dünnen Schnitten parallele Verläufe unverkennbar; man sieht entweder zwei Fäden dicht nebeneinander verlaufen oder erkennt einzelne Stränge, deren Rinde sich stark färbt und an Querschnitten von mehreren verklebten Fäden gebildet erscheint. während im Innern eine helle, nicht oder abweichend färbbare Substanz vorliegt. Solche schlauchartige kurze Stränge sind bei der Salamanderlarve fast in allen Kernen zu finden; sie enthalten, wie es scheint, Paranuclein. Echte Nucleolen fehlen ganz. Die Stränge sind in der Hauptsache quer zur Längsachse des Kerns

orientiert und erscheinen gewissermaßen als Reste der Kernschleifen (Miten), die bei der Knäuelbildung deutlich eine entsprechende Anordnung aufweisen.

Für das Studium der Kern- und Zellteilung sind die Nierenzellen ein ausgezeichnetes Objekt; es sei bemerkt, daß die Darstellung des Teilungsvorganges an Epithelzellen (siehe den allgem. Teil) sich vor allem auf Befunde an ihnen stützt.

B. *Lepus cuniculus.*

Die Niere der Amnioten wird als Metanephros bezeichnet. Sie entsteht embryonal von der Urniere aus, während diese zugleich rückgebildet wird (Nebenhoden, Parovarium). Die Ureteren (Harnleiter) entstehen als gesonderte Sprossen des Urnierenganges (WOLFFscher Gang) und vereinigen sich erst später mit den Nierenanlagen. Sie geben zugleich den Zusammenhang mit dem WOLFF'schen Gange auf und gewinnen selbständige Ausmündungen in die Harnblase, die als ventrale Ausstülpung der Kloake entsteht.

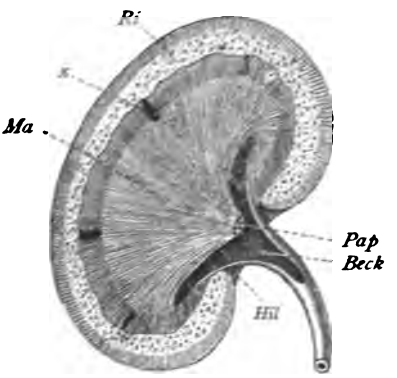

Fig. 396. *Lepus cuniculus*, Niere, längs durchgeschnitten, nach VOGT und YUNG.
Ri Rinde, *Ma* Mark, *x* Unterbrechungen zwischen den Sammelkanälen, *Pap* Papille, *Beck* Nierenbecken, *Hil* Hilus.

Das paarige Metanephros unterscheidet sich vom Mesonephros durch den vollständigen Mangel einer metameren Anordnung der Nierenkanälchen, die hier sämtlich in einen gemeinschaftlichen Raum, den erweiterten Anfangsteil des Ureters (Nierenbecken) einmünden und zu diesem radial angeordnet sind. Somit bildet die Niere ein gedrungenes Organ, das speziell beim Kaninchen die bekannte Nierenform zeigt; der Ureter entspringt an der Konkavität der Niere (Hilus, Nierenbucht), die Anfangsteile der Kanälchen liegen opponiert, an der konvexen Nierenfläche. Eine gruppenweise Anordnung der Kanälchen macht sich bei vielen Säugern äußerlich geltend, z. B. bei den Cetaceen, Pinnipediern und manchen Carnivoren, durch lappige Begrenzung der Konvexität. An der glatt umgrenzten Kaninchenniere sind Kanälchengruppen, sog. Pyramiden, nicht gesondert und es münden alle Kanäle gemeinschaftlich nebeneinander auf einer Papille (Fig. 396), welche dem Ureter opponiert in das Nierenbecken vorspringt.

Nach Verlauf und Beschaffenheit der Kanälchen lassen sich deutlich zwei Regionen der Niere auf dem Quer- und Längsschnitt unterscheiden, die innerhalb einer weißlichen Faserhaut des Peritoneums (Tunica fibrosa oder albuginea), gelegen sind. Zu äußerst liegt die Rindenzone, welche die gewundenen Anfangsteile der Kanälchen und die MALPIGHI'schen Körperchen enthält; nach innen, bis zum Becken reichend, folgt die Markzone, in der die ableitenden Teile der Kanälchen gestreckt zur Papille verlaufen. Im einzelnen gestaltet sich der Verlauf der Kanälchen folgendermaßen.

Jedes Kanälchen (Fig. 397) beginnt mit einer bläschenartigen Erweiterung (BOWMANN'sche Kapsel), die sich in einen gewundenen Kanal (Canalis contortus) fortsetzt. Eine Verbindung der Kanäle mit der Leibeshöhle fehlt beim Metanephros stets; sie kommt indessen auch der Urniere nicht allgemein zu (z. B. bei *Ammocoetes*). Der Canalis contortus steigt zunächst gegen die Tunica empor, wird dann rückläufig und geht nach beträchtlich langem Verlaufe in einen kurzen dünneren Kanal über, der ein wenig in die Marksubstanz eindringt (absteigender HENLE'scher Kanal), dann scharf umbiegt und unter Verdickung wieder in die Rindenzone emporsteigt (aufsteigender HENLE'scher Kanal). Er wird nun zum gewundenen Schaltkanal, der an der BOWMANN'schen Kapsel vorüberzieht und unter Volumabnahme (Verbindungskanal) in einen ableitenden Kanal einmündet. Die ableitenden Kanäle streben sämtlich in gestrecktem Verlaufe zur Nierenpapille hin und vereinigen sich noch in der Rindensubstanz zu den Sammelkanälen, die wieder in der Marksubstanz mehrfach zusammenfließen und zuletzt, als Ductus papillares, auf der Papille durch die Foramina papillosa in das Nierenbecken ausmünden.

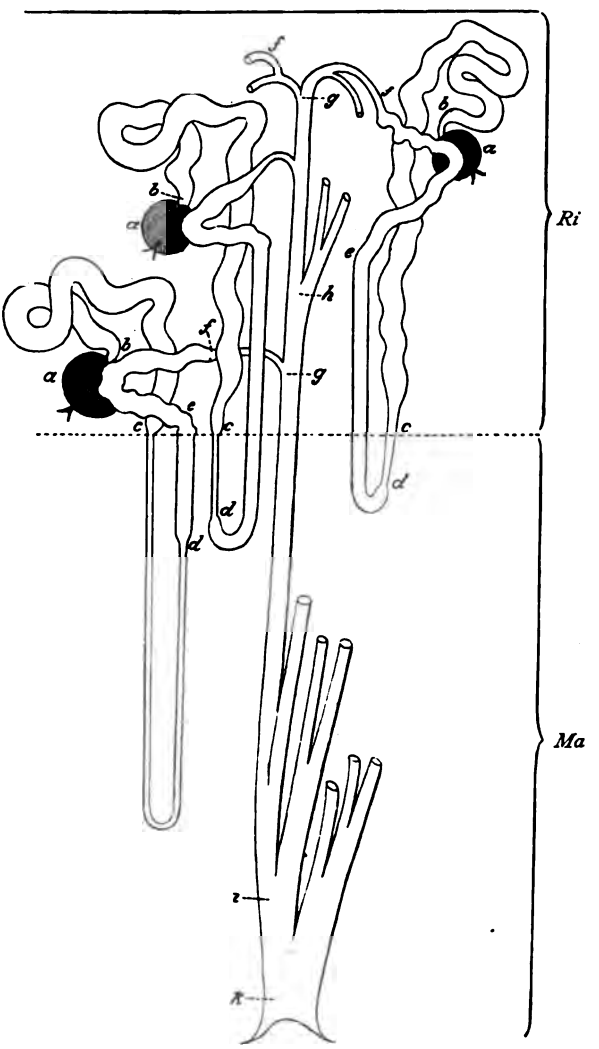

Fig. 397. Schema des Verlaufs der Nierenkanälchen, nach v. EBNER.
Ri Rinde, *Ma* Mark, *a* BOWMANN'sche Kapsel, *b—c* Canalis contortus *c—d* dünner, *d—e* dicker HENLE'scher Kanal, *e—f* Schaltkanal, *f—g* Verbindungskanal, *g—i* Sammelkanal, *k* Ductus papillaris.

Über die feinere strukturelle Beschaffenheit der Kanäle siehe bei Salamander. Hier seien nur die wichtigsten Strukturen hervorgehoben. Die MALPIGHI'schen Körperchen zeigen verschiedene Größe; das Kapsel-

epithel ist stark abgeplattet und wird einseitig durch den Blutgefäßknäuel (Glomerulus, siehe unten), der opponiert zum Canalis contortus in die Kapsel vorspringt, weit vorgebuchtet. Das Knäuelepithel läßt Zellgrenzen völlig vermissen und erscheint als Syncytium mit eingestreuten Kernen. Am Canalis contortus ist das Epithel niedrig zylindrisch und trägt einen Stäbchensaum; an den engen absteigenden HENLEschen Kanälen plattet es sich ab, derart, daß die mittlere kernhaltige Region buckelförmig vorspringt. Ein Stäbchensaum fehlt hier und das Sarc entbehrt der deutlichen Längsstreifung, welche den gewundenen Kanälen und auch den übrigen absondernden Abschnitten (Schaltkanäle) zukommt, ist dafür reich an Körnchen. In den ableitenden Kanälen nimmt das Epithel allmählich wieder an Höhe zu und besteht aus hellen Zylinderzellen mit Diplosomen und Zentralgeißeln, die besonders schön an den Ductus papillares festzustellen sind. Sie fehlen wohl nirgends, auch nicht an den absondernden Kanälen und an den Kapseln. Nierenbecken und Harnleiter zeigen ein geschichtetes Epithel, auf das hier nicht eingegangen wird.

Die Kanäle werden von einer homogenen Grenzlamelle eingehüllt; außerhalb dieser kommt in der Rinden- und Marksubstanz nur spärlich netziges Bindegewebe vor, das die Kanäle umspinnt und die Gefäße begleitet. Die Tunica fibrosa besteht aus dem peritonealen platten Endothel und aus straffem Fasergewebe mit eingelagerten elastischen Netzen; ferner aus netzartig angeordneten glatten Muskelfasern, die der Rinde unmittelbar anliegen. Am Hilus geht die Tunica direkt auf den Ureter über und entwickelt hier unter der eigentlichen Serosa eine glatte Muskellage mit äußeren zirkulären und inneren longitudinalen Fasern und eine dünne gefäßreiche Schleimhaut in Angrenzung an das Epithel mit netzig angeordnetem Fasergewebe.

Die Gefäße der Niere (Arteria und Vena renalis) treten am Hilus in die Niere ein, teilen sich bereits am Becken und verlaufen unter wiederholten Teilungen zur Rindensubstanz. Die dünnen Arterien der Rinde treten in Beziehung zu den BOWMANN'schen Kapseln als Vasa afferentia, die das Kapselepithel vor sich her treiben und sich in ein Büschel kapillarer Zweige auflösen (Glomerulus, Gefäßknäuel). Diese Kapillaren verlaufen gewunden und durchflechten einander, ohne Netze zu bilden; sie sammeln sich wieder in eine abführende Arterie (Vas efferens), die neben dem Vas afferens aus der Kapsel austritt. Bindegewebe fehlt im Knäuel zwischen den Kapillaren vollständig; auch entbehren letztere der Muskulatur. Kapsel und Glomerulus bilden zusammen ein MALPIGHI'sches Körperchen. Erst die Vasa efferentia lösen sich in das Kapillargeflecht der Niere auf, das in die Venen übergeht und zunächst die MALPIGHI'schen Körperchen dicht umspinnt.

Lymphgefäße sind reichlich in der Niere, vor allem in der Rinde, entwickelt und umgeben hier als enge Spalten die gewundenen Kanäle.

Die Nerven der Niere stammen vom Sympathicus und innervieren einerseits die Gefäße, andererseits lassen sich terminale Fasern an den BOWMANN'schen Kapseln und intercellulär an den Kanälen feststellen.

48. Kurs.

Knochen, Knorpel, Fasergewebe, Blut.

Amphibien und Säuger.

Zum Studium des Knochens und der übrigen, in der Überschrift zitierten Gewebe empfiehlt sich die Untersuchung von Schnitten von Röhrenknochen. Wir treffen hier das Bindegewebe in mannigfaltiger Weise ausgebildet, auch wird auf andere Beispiele typischer Bindegewebsarten nebenbei hingewiesen werden. Zur Untersuchung kommen Extremitätenknochen der Säuger; betreffs der Amphibien werden nur die wesentlichen Differenzen zum Bau des Säugerknochens bei Entwicklung angeführt werden.

Die Röhrenknochen der Extremitäten sind schlanke zylindrische Gebilde mit verdickten abgerundeten Enden. Man unterscheidet an ihnen den hohlen Knochenschaft (Diaphyse) von beiden Gelenkenden (Epiphysen). Die Gelenkenden sind von einer dünnen Knorpellage (Gelenkknorpel) überkleidet. Seitlich wird der Knochen von der Beinhaut (Periost) umgeben, die sich auch auf den Knorpel fortsetzt (Perichondrium) und in das angrenzende Bindegewebe übergeht. Die Verbindung der Knochen untereinander wird durch die Gelenkkapseln vermittelt, welche Bildungen des Bindegewebes sind. Im Innern des Knochens findet sich ein lockeres Bindegewebe (Knochenmark), das mit dem periostalen durch zahlreiche feine Verbindungen zusammenhängt. — Hier wird zunächst der eigentliche Knochen, dann der Knorpel, das Bindegewebe mit den Gefäßen und Nerven, zuletzt die Entwicklung des Knochens besprochen.

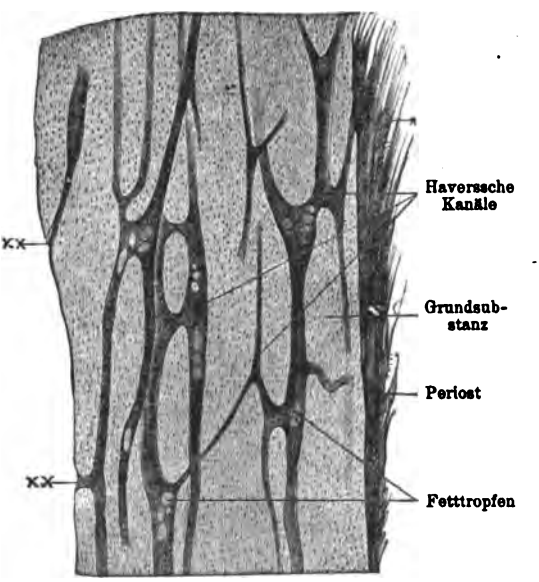

Fig. 398. Substantia compacta. Stück eines Längsschnittes durch einen Metakarpusknochen des Menschen. Im Präparate sind in den Havers'schen Kanälchen Fetttropfen zu sehen. Bei × münden die Havers'schen Kanäle auf die äußere, bei ×× auf die innere Oberfläche des Knochens. Nach Stöhr, Histologie.

Knochen. Der Knochen besteht aus der äußeren Röhrenwand (Substantia compacta) und einem inneren Balkenwerk (Substantia spongiosa), in dessen Maschen das Knochenmark liegt. Die Substantia compacta (Fig. 398) wird von Kanälen durchzogen, welche in der Spongiosa fehlen, und die Verbindung des Markes nach außen vermitteln. Es kommen Kanäle in zweierlei Ausbildung vor: erstens

Havers'sche Kanäle, welche von Lamellensystemen der Knochensubstanz umgeben sind und vorwiegend longitudinal verlaufen, untereinander anastomosieren und sowohl nach außen, als auch in die Markräume, münden; zweitens Volkmann'sche oder perforierende Kanäle, die vorwiegend auf den äußeren Teil der Substantia compacta (Grundlamellen, siehe unten) beschränkt und nicht von Knochenlamellen umgeben sind, unregelmäßig und gewunden verlaufen und einerseits mit den Havers'schen Kanälen zusammenhängen, andererseits nach außen, nicht selten auch nach innen, münden. Beide Kanalarten, zwischen denen es Übergänge gibt, enthalten Blutgefäße und werden deshalb auch Gefäßkanäle genannt. An der Grenze der Diaphyse zur Epiphyse gehen die Kanäle ohne scharfe Grenze, sich erweiternd, in Markräume über.

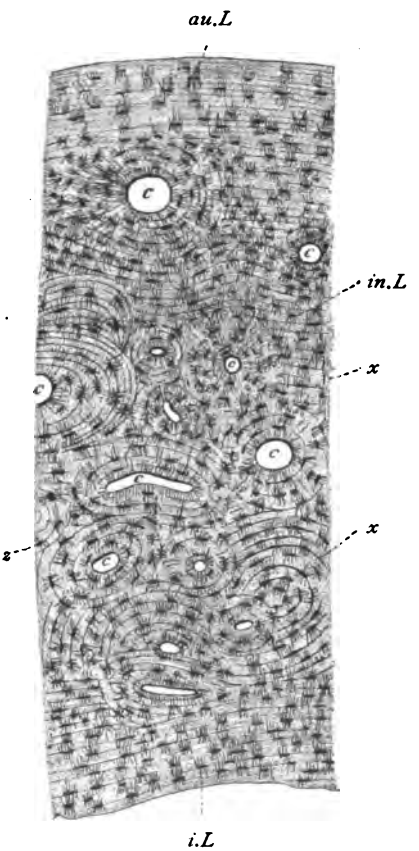

Fig. 399.
Homo, Segment eines Querschliffes von einem Metacarpus.
c Havers'sche Kanäle, *au.L* äußere Grundlamellen, *i.L* innere Grundlamellen, *in.L* interstitielle Lamellen, *x* Grenzlinien der Lamellen, *z* Knochenzellen. Nach Kölliker.

Strukturell sind am Knochen die Knochensubstanz und die Knochenzellen zu unterscheiden. Die Knochensubstanz bildet Lamellen (Fig. 399), welche zum Teil die Havers'schen Kanäle begleiten und konzentrisch umschließen (Havers'sche Lamellen), zum Teil als selbständige, unregelmäßig umgrenzte Systeme sich zwischen die Systeme ersterer Lamellen einschieben (interstitielle Lamellen), zum Teil die äußere Region der Compacta als parallel zur Oberfläche verlaufende äußere Grundlamellen ausschließlich einnehmen. Auch innere Grundlamellen kommen am Innensaum der Compacta, doch nicht immer, vor. Die Knochenzellen verteilen sich in allen Lamellen. Ihre Form ergibt sich aus den Hohlräumen, innerhalb deren sie in der Knochensubstanz gelegen sind, und die als Knochenhöhlen bezeichnet werden. Die Knochenhöhlen (Fig. 400) sind spindelförmige, oft kürbiskernartig seitlich abgeplattete Räume, deren längerer Durchmesser parallel zu den Schichtlinien der Lamellen liegt. Sie geben nach allen Seiten dünne Kanälchen ab, welche die Lamellen durchsetzen, sich verästeln und mit den Kanälchen anderer Höhlen kommunizieren. Besonders charakteristisch ist der gerade, zur Längsachse der Höhle senkrechte Verlauf der seitlich entspringenden Kanälchen. An den Höhlen hat man eine eigene Wandung von homogener Struktur (Grenz-

scheide) nachgewiesen. Zur Orientierung über die Anordnung und die Verbindungen der Hohlräume sind am geeignetsten Trockenschliffe, welche die Höhlen und Kanälchen mit Luft erfüllt zeigen, so daß sie scharf hervortreten. Die Kanälchen münden bei entsprechender Lage nach außen, bezw. in die Markräume oder in die Kanäle, aus. Die in den Höhlen gelegenen Knochenzellen senden freie Fortsätze in die Kanäle, die am jungen Knochen leicht nachweisbar sind (siehe bei Entwicklung des Knochens), aber auch dem ausgebildeten nicht ganz fehlen. — Auch in der Spongiosa ist die Knochensubstanz lamellös ausgebildet und enthält die gleichen Knochenhöhlen und Kanälchen, wie in der Compacta.

Die Knochensubstanz besteht aus organischer, leimgebender Substanz (Ossein) und aus anorganischen Salzen, die etwa $^2/_3$ der Substanz trockener Knochen ausmachen. Das Ossein enthält Bindefibrillen (v. EBNER) und eine spez. Knochengrundsubstanz, an welche die Kalksalze gebunden sind. Die Fibrillen, die sich zu Fasern sammeln, verlaufen flächenhaft in den Lamellen, vorwiegend in zwei rechtwinklig zueinander gestellten Systemen, die zumeist unter 45° zur Längsachse der Kanäle, aber auch parallel und quer zu ihr orientiert sind (KÖLLIKER). In unmittelbarer Nähe der Kanäle, sowie auch sonst vielfach, ist der Verlauf der Fasern ein unregelmäßiger und eine Schichtung nicht nachweisbar.

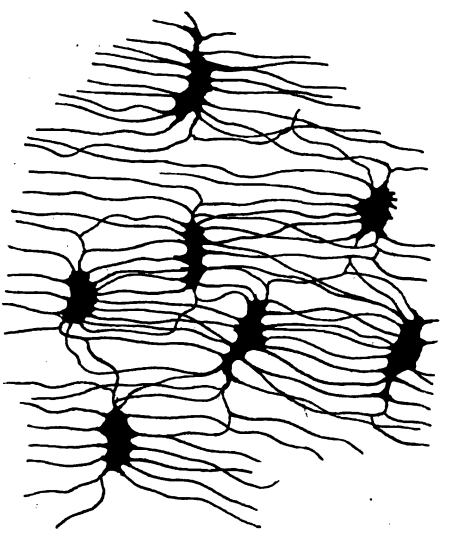

Fig. 400. Knochenhöhlen und Knochenkanälchen, von einem Röhrenknochen eines Säugers.

Neben diesen Fasern gibt es noch andere, welche vorwiegend rechtwinklig zu den Lamellen verlaufen, diese also durchbohren (SHARPEYsche oder durchbohrende Fasern). Sie kommen den äußeren Grundlamellen und interstitiellen Lamellen, soweit dieselben vom Periost aus gebildet werden (siehe unten), zu und strahlen in das Periost nach außen aus. Auch elastische Fasern sind im Knochen nachgewiesen worden.

Die Grundsubstanz (Kittsubstanz) findet sich in geringer Menge zwischen den Fibrillen und ist Träger der Kalksalze (v. EBNER), mit denen sie aufs innigste verbunden erscheint. Die Verbindung ist nach vielen Autoren eine chemische, doch haben neuere Untersuchungen (PFAUNDLER z. B.) wahrscheinlich gemacht, daß es nur eine mechanische Adsorption der Kalkteilchen durch das Ossein ist. Die Kalksalze sind in erster Linie basisch phosphorsaurer Kalk. Zwischen den Lamellen finden sich dünne Schichten, die nur aus Grundsubstanz bestehen (v. EBNER'sche Kittlinien).

Knorpel. Der an den Epiphysenenden entwickelte Gelenkknorpel

ist hyaliner Knorpel, der sich durch die rundliche Form der Knorpelzellen und die mächtige Entwicklung einer homogenen Grundsubstanz (Knorpelsubstanz) zwischen den Zellen auszeichnet. Die Zellen sind an der freien Gelenkfläche, parallel zu dieser, leicht abgeplattet, nehmen in den tieferen Lagen länglich runde Form an und erscheinen oft zu Gruppen geordnet; gegen den Knochen hin ordnen sie sich in Längsreihen an, die rechtwinklig zur rauhen Grenzfläche des Knochens stehen. Zugleich nehmen die einzelnen Zellen beträchtlich an Größe zu (hypertrophischer Knorpel) und enthalten im Sarc reichlich Körnchen, die sich färberisch gleich der Knorpelsubstanz verhalten.

Die Zellen (Fig. 401) des hyalinen Knorpels sind regelmäßig geformte, meist einseitig etwas abgeplattete Ellipsoide mit scharfen glatten Konturen. Die jugendlichen Zellen jedoch, die vor allem an den wachsenden Enden der Gelenkfortsätze und Rippen gut zu beobachten sind, gehen ohne scharfe Grenze in die benachbarten Bindezellen über, indem sie sich, entsprechend der Knorpelendfläche, spindelig ausziehen. Umgekehrt nehmen die verästelten Bindezellen des angrenzenden Bindegewebes (Perichondrium) in Annäherung an den Knorpel gedrungenere Gestalt, unter Verlust der Fortsätze, an. Die Verwandtschaft der Knorpelzellen zu den Bindezellen dokumentiert sich ohne weiteres in der Struktur. Man unterscheidet im Sarc, das einen zunächst dünnen, später voluminösen Mantel um den großen länglich-runden Kern bildet, ein feines dicht gedrängt liegendes Fadenwerk (vgl. auch Fig. 403). Die von Flemming beschriebenen Fäden verlaufen parallel zur Oberfläche, in leichten Wellenlinien sich durchflechtend (?); man kann sie an guten Präparaten auf lange Strecken verfolgen und überzeugt sich dabei, daß sie sich nicht untereinander verbinden, sondern nur überkreuzen, ferner daß sie nicht völlig glatt begrenzt sind, sondern fein gekörnelt erscheinen (Linochondren). Ein Diplosom ist nahe am Kern nachweisbar; Centrosomen und Sphären fehlen. Während im Sarc der jungen Knorpelzelle außer den Fäden keine geformten Elemente zu unterscheiden sind, treten später Körnchen auf, die sich mit Hämatoxylin blau, mit Toluoidin rötlich violett färben. Sie liegen einzeln oder zu unregelmäßig geformten Klumpen und Brocken zusammengedrängt und verfließen schließlich zu einer homogenen Masse, die dem stark schrumpfenden Gerüst anliegt und in ihrer intensiven Färbbarkeit völlig der Knorpelsubstanz gleicht. Die Zelle ist dann deutlich alveolär struiert. — Die Kerne erscheinen an den jugendlichen Zellen bei rundlicher oder länglicher Form fein gelappt, gleich denen der Bindezellen, denen sie im übrigen auch völlig ähneln. Sie sind reich an Nucleom, das sich in Form kleiner Körnchen und derber Balken und Klumpen verteilt. Mitosen sind selten, aber sowohl an jungen, wie an älteren Zellen zu beobachten; Zellteilungen zeigt jeder angeschnittene Knorpel.

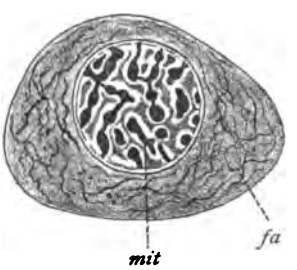

Fig. 401. *Salamandra maculosa*, Larve. Knorpelzelle, lebend. Nach Flemming. *fa* Sarcfäden, *mit* Mitom.

Die hyaline Knorpelsubstanz (Fig. 402) erscheint meist homogen, läßt aber an feinen Schnitten und bei günstiger Färbung unterscheiden

zwischen Fibrillen und einer spezifisch färbbaren Grundsubstanz (Knorpelgrundsubstanz). Die Fibrillen sind durchaus identisch mit denen des anliegenden Bindegewebes, in welche sie auch direkt übergehen, so daß die Verbindung des Knorpels mit dem Perichondrium eine überaus innige ist. Sie verlaufen in der Hauptsache zirkulär zu den Zellen und sind bald als sehr zarte Streifung, bald als feine Punktierung in der Grundsubstanz nachweisbar. Die basophile Grundsubstanz geht an den peripheren Wachstumspunkten unmerklich in die Grundsubstanz des Perichondriums, also in die typische Grundsubstanz, über. Sie färbt sich intensiv blau mit Hämatoxylin, violett rötlich mit Toluoidin, bleibt dagegen hell bei Eisenhämatoxylinfärbung. Die Knorpelsubstanz gibt beim Kochen Knorpelleim (Chondrin). Zunächst mäßig entwickelt, tritt sie immer mächtiger auf, so daß am erwachsenen Tiere die Zellen durch breite Knorpelsubstanzlagen gesondert sind. Dabei hebt sich oft die zuletzt entstandene, den Zellen unmittelbar benachbarte Schicht durch dunklere Färbung ab und wird als Knorpelkapsel unterschieden. Bei der Zellteilung tritt die Knorpelsubstanz zwischen den Tochterzellen bereits auf, wenn diese noch mit stumpfer Fläche aneinanderstoßen, und bildet eine dünne Scheidewand, die allmählich an Dicke zunimmt, während zugleich die Zelle wieder ellipsoide Form gewinnt. Bei diesen Teilungen finden ohne Zweifel lokal Resorptionen der Knorpelsubstanz statt; in der Hauptsache vermehrt sich letztere jedoch dabei (endogenes Wachstum).

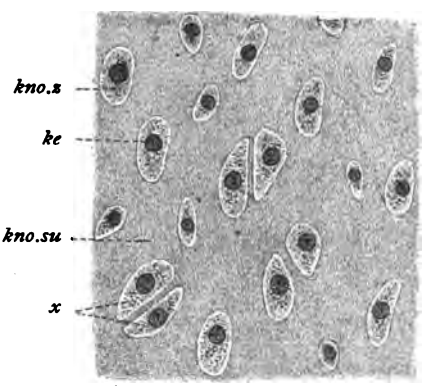

Fig. 402.
Rana esculenta, Sternalknorpel.
kno.z Knorpelzelle, *x* desgl. nach Teilung, *ke* Kern *kno.su* Knorpelsubstanz.

Die Entstehung der Knorpelsubstanz wie der eingelagerten Fibrillen ist noch ungenügend bekannt. Während von verschiedener Seite die direkte Umbildung von Zellsarc in die Grundsubstanz behauptet wird, wobei die Sarcfäden zu den Fibrillen werden sollen — eine Ansicht, die auch für die Bildung typischer Bindesubstanzen ausgesprochen wird (siehe unten) —, betont J. Schaffer die unabhängige Entstehung der Fibrillen vom Sarc, die besonders daraus erhellt, daß die Knorpelkapseln überhaupt der Fibrillen noch entbehren sollen. Meine eignen, in Fig. 403 erläuterten Befunde von der Salamanderlarve sprechen für die Entstehung der Grundsubstanz nach Art eines Sekrets. Folgende Reihe von Sekretionsstadien ist festzustellen. Zunächst (*A* im Bild) ist die Zelle völlig frei von Sekret und zeigt allein die Sarcfäden, die, wie es scheint, sich radial zum Zentralkörper anordnen. Dann tritt an den Fäden das Sekret als lebhaft färbbarer (basophiler) Überzug auf (*B* im Bild), so daß nun die Zelle ein ganz verändertes Aussehen annimmt. Schließlich erfolgt eine Schrumpfung des Sarcs (*C* im Bild), während zugleich das Sekret aus der Zelle ausgestoßen wird und

diese nun in Form eines teilweisen oder vollständigen Mantels umgibt, in welchem eine überaus zarte Fibrillärstruktur sichtbar ist. Die Mantelfibrillen sind quer zur Sekretschale angeordnet, viel feiner und dichter gestellt als die Sarcfäden und scheinen auch flächenhaft zur Schale, in Form von Netzen, untereinander zusammenzuhängen. Dieser Sekretmantel ist die Anlage einer Knorpelkapsel; man unterscheidet gar nicht selten mehrere solche Kapseln in einander eingeschachtelt, die periodischer Sekretausstoßung entsprechen. Nach Abschluß der Sekretion dehnt sich die geschrumpfte Zelle wieder aus und erfüllt den ganzen Hohlraum der Kapsel; man unterscheidet nun aufs neue die Sarcfäden. — Ob die feinen Fibrillen der jungen Kapseln direkt zu den Fibrillen der Grundsubstanz werden, kann ich nicht bestimmt sagen, doch ist es mir wahrscheinlich.

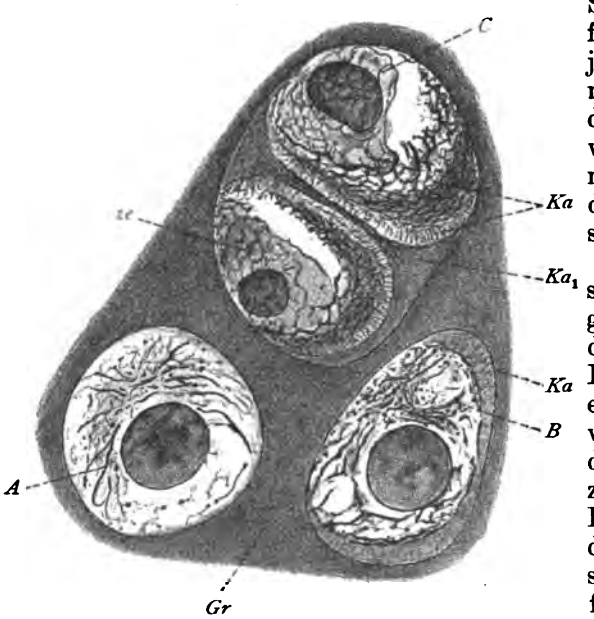

Fig. 403. Bildung der Knorpelgrundsubstanz bei der Salamanderlarve. *A* Zelle ohne Sekret, *B* Sekretbildung am Gerüst, *C* Ausstoßung des Sekrets, das zur Knorpelkapsel (*Ka*) wird, unter Retraktion der Zelle (*ze*). Ka_1 alte Knorpelkapsel, *Gr* Grundsubstanz.

Meiner Ansicht nach ist ganz allgemein die Bildung der Bindesubstanzen ein Sekretionsvorgang, wobei das Sekret direkt zum Aufbau des Körpers verwendet, nicht ausgestoßen wird. Dafür sprechen auch meine, allerdings minder genauen Untersuchungen der Bildung kollagener Fibrillen, wie sie im subkutanen Bindegewebe der Salamanderlarve vorkommen (siehe weiter unten).

Bindegewebe, Gefäße und Nerven. Während das Perichondrium mit dem Knorpel auf das innigste zusammenhängt und allmählich in ihn übergeht, ist die Verbindung des Periosts mit dem Knochen eine verhältnismäßig lockere und wird nur durch die Gefäße nebst dem begleitenden Bindegewebe in den Gefäßkanälen, sowie durch die Sharpey-schen Fasern, vermittelt. Das Periost ist eine straffe Faserhaut, der unmittelbar am Knochen stellenweis eine epithelartige Zellschicht anliegt, die aus Knochenbildnern (Osteoblasten) besteht (siehe bei Entwicklung). Man unterscheidet eine innere Faserlage, die durch ihren Reichtum an längsverlaufenden elastischen Fasern ausgezeichnet ist (Fibroelastica) und eine gefäß- und nervenreiche Adventitia, welche in das angrenzende Bindegewebe (Sehnen, Fascien, Gelenk-

kapseln) übergeht. Das Perichondrium ist nur an den Seitenflächen der Gelenkknorpel, nicht an deren Berührungsflächen, ausgebildet und hängt zusammen mit dem Periost, wo dieses zugleich mit dem Knochen an der Epiphyse endet. Es ist arm an Gefäßen und Nerven und besteht aus straffem Fasergewebe, das in Annäherung an den Knorpel diesem immer ähnlicher wird und direkt in ihn übergeht. Das Perichondrium repräsentiert die Matrix des wachsenden Knorpels; doch wächst letzterer auch im Innern durch Vermehrung der Knorpelzellen und durch Neubildung von Knorpelsubstanz.

Hier ist Gelegenheit, genauer auf die Struktur des faserigen Bindegewebes einzugehen. Das faserige Bindegewebe unterscheidet sich vom Knochen und Knorpel durch die geringe Entwicklung der Grundsubstanz, die nur als Kitt zwischen den Bindefasern dient, nicht aber durch spezifische Differenzierung (Kalkeinlagerung, Chondrinbildung) besondere Bedeutung erlangt. Faseriges Bindegewebe kommt in dreierlei Modifikationen vor: erstens als lockeres Fasergewebe, in dem die Fasern innerhalb eines hyalinen Enchyms nur spärlich vorkommen und diffus verteilt sind; zweitens als straffes Fasergewebe, das eines Enchyms entbehrt und nur aus Zellen, Fasern und Spuren verkittender Grundsubstanz besteht; drittens als elastisches Gewebe, das eigentlich ein lockeres oder straffes Fasergewebe mit reichlich beigemengter elastischer Substanz, in Form von Fasern, Netzen oder Platten, repräsentiert. Im folgenden seien kurz die wesentlichen Elemente dieser drei Gewebsarten: Zellen, kollagene und elastische Fasern, betrachtet.

Lockeres Fasergewebe fehlt am Knochen, ist dagegen in der Unterhaut, im Perimysium, Endoneurium und an drüsigen Organen entwickelt. Man studiert es gut in der Unterhaut der Salamanderlarve, besonders in Hinsicht auf die Zellen. Charakteristisch ist die reiche Verästelung der Bindezellen (Fig. 404). Die Zellkörper haben Spindel- oder Sternform, vorwiegend die letztere, und die nach verschiedenen Richtungen ausstrahlenden Fortsätze lösen sich früher oder später in ein zartes Maschenwerk auf, das die Zwischensubstanz gleichmäßig durchsetzt und Endigungen nicht sicher erkennen läßt. Im Sarc ist fädige Struktur des Gerüsts (FLEMMING) mit Sicherheit nachweisbar (Fig. 405). Die Fäden verlaufen leicht wellig longitudinal; sie treten bei Eisenhämatoxylinschwärzung ziemlich deutlich hervor und zeigen zarte körnige Anschwellungen (Linochondren). Auch in den Fortsätzen der Zelle sind sie nachweisbar und dürften in den feinsten fast völlig isoliert verlaufen. Der Kern ist immer eingebuchtet und nicht selten stark gelappt; er enthält ein dichtes Mitom, in dessen Knoten Nucleo-

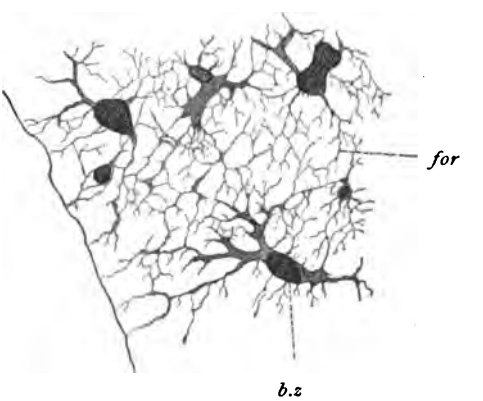

Fig. 404. *Salamandra maculosa*, Enchymgewebe einer Extremität.
b.z Bindezelle, *for* Fortsätze der Bindezellen.

larsubstanz angehäuft ist. Ein Diplosom ist in der Nähe des Kerns nachweisbar; es liegt frei und seine Längsachse ist senkrecht zu der des Kerns gestellt.

Beispiele des straffen Fasergewebes sind das Corium, die Muskelsehnen und -Fascien, die Ligamente, die Faserhaut des Auges usw.



Fig. 405. Salamanderlarve, Bindezellen. (*B* in Teilung).
ke Kern, *fa* Fäden. Nach FLEMMING.

Die kollagenen (leimgebenden) Fibrillen sind sehr fein, von bedeutender Länge, blassem Aussehen und werden durch eine spärliche homogene Grundsubstanz zu Fasern verkittet. In dünnen Säuren verquellen sie und werden durchsichtig; Magensaft löst sie, dagegen nicht Trypsin. Sie entstehen im Umkreis der Zellen innerhalb einer zunächst vorhandenen Grundsubstanz (fibrillogene Substanz), die bei ihrem Auftreten dicht durchsetzt erscheint von den feinen Fibrillen, und zuletzt nur als spärlicher Kitt zwischen den Fibrillen übrig bleibt. Von einer Bildung der Bindefibrillen aus dem Sarc der Bindezellen, speziell aus deren Sarcfäden, wie sie namentlich von FLEMMING vertreten wird, kann, meiner Ansicht nach, keine Rede sein (mit v. KÖLLIKER, v. EBNER u. a.). Man vergleiche hierzu das bei Knorpel Gesagte, sowie die weiter unten gemachten Angaben über die Knochenbildung.

Elastische Fasern sind im Periost und Perichondrium mit der Orceïn- oder WEIGERT'schen Fuchsin-Resorcinfärbung leicht nachweisbar. Sie sind drehrund oder bandartig, elastisch, relativ dick, netzig verbunden, von scharfen Umrissen und starkem Glanze; Säuren und Alkalien greifen sie nicht an, dagegen löst sie Trypsin auf. Entstehen sollen sie aus Körnchen der fibrillogenen Substanz, also gemeinsam mit den kollagenen Fasern, doch in anderer Weise. Während

sie im Periost usw. nur eine untergeordnete Rolle spielen, dominieren sie in bestimmten Ligamenten, in der Media der Blutgefäße und im Ohrknorpel (Fig. 406).

Knochenmark. Das Knochenmark, das in den Röhrenknochen eine gelbe Färbung hat (gelbes Knochenmark), besteht vorwiegend aus Fettzellen, außerdem aus spärlichem Fasergewebe, das an den Grenzflächen der Markräume als zusammenhängende dünne Haut (Endost) entwickelt ist. Die Fettzellen stellen bläschenförmige Elemente vor, deren Gerüst nur peripher erhalten ist und hier den Kern umschließt, während das Innere von einem großen Fetttropfen eingenommen wird. Das Mark der platten Knochen, der Rippen, Wirbel und aller jugendlichen Knochen insgesamt hat rötliche Farbe (rotes Knochenmark) und unterscheidet sich vom gelben durch geringen oder völlig mangelnden Gehalt an Fettzellen, an deren Stelle Lymphzellen (Fig. 407) verschiedener Art in großer Menge vorliegen. Unter den Lymphzellen sind vor allem zu unterscheiden: die sog. Markzellen, die Leukocyten und Erythrocyten, sowie Formen, die in den Bildungskreis der Leukocyten und Erythrocyten gehören. Die Markzellen stellen den Ausgangspunkt für die Blutzellbildung vor, sind also als Hämatoblasten zu bezeichnen. Sie erscheinen bei ausgewachsenen Säugern auf das Knochenmark, als der einzigen Stätte, an der noch Erythrocyten gebildet werden, beschränkt (daher Markzellen genannt), kommen jedoch bei manchen Formen auch der Milz zu. Es sind kleine Elemente, die fast nur aus dem runden dunkel färbbaren Kern bestehen und in dessen Umgebung allein eine dünne Sarcschicht zeigen. Sie entwickeln sich einerseits zu Leukocyten, andererseits zu Erythrocyten, wenigstens sind differente Bildungszellen für beide Blutzellarten nicht sicher nachweisbar. Ein weißes Blutkörperchen entsteht einfach durch

Fig. 406. Netzknorpel des Menschenohrs mit reichlich eingelagerten elastischen Fasern. Nach Kopsch.
kn.z Knorpelzelle.

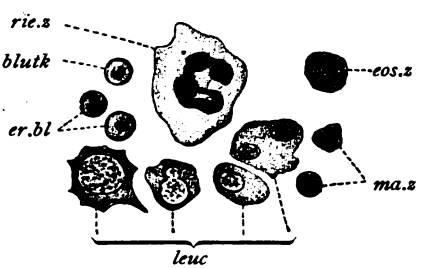

Fig. 407. Zellen des roten Knochenmarks, nach Stöhr.
ma.z Markzellen (Haemotoblasten), *leuc* Leukocyten, *eos.z* eosinophiler Leukocyt, *rie.z* Riesenzelle, *er.bl* Erythroblast, *blutk* kernloses Blutkörperchen.

Wachstum von Sarc und Kern. Man trifft sog. uninucleäre Leukocyten mit rundem Kern und spärlichem Sarc; ferner multinucleäre oder polymorphkernige Leukocyten von etwas größeren Dimensionen, deren Kern unregelmäßige, lappige, tief ausgebuchtete oder auch ringförmige Gestalt zeigt und gelegentlich in der Mehrzahl vorkommt. Abarten der Leukocyten sind die mit oxyphilen Körnern beladenen, sog. eosinophilen Leukocyten, neben denen die gewöhnlichen, nicht färbbaren, als neutrophile Leukocyten bezeichnet werden. Ableitbar von den Leukocyten sind die sog. Mastzellen (EHRLICH), die sich durch Gehalt an basophilen Körnern auszeichnen, und die zu bedeutender Größe anwachsenden Riesenzellen des Knochenmarks (Myeloplaxen oder Megakaryocyten), welche einen besonders großen, polymorph gestalteten Kern oder mehrere Kerne und außerdem ein aus vielen Zentralkörnern gebildetes Mikrozentrum (M. HEIDENHAIN) besitzen. Betreffs der Mastzellen sei noch erwähnt, daß sie auch als Klasmatocyten (RANVIER) bezeichnet werden, weil sie die Neigung haben, Stücke des ausgedehnten verzweigten Zellkörpers abzustoßen, die zerfallen, während die abgestoßenen Teile regeneriert werden. Es soll übrigens auch Klasmatocyten geben, die sich von Bindezellen ableiten.

Die roten kernlosen Blutkörperchen der Säuger entstehen aus den Hämatoblasten durch Vermittlung kernhaltiger Erythroblasten, die in Umgebung des kleinen sich mehr und mehr verdichtenden Kernes ein spärliches Sarc zeigen, das Hämoglobin enthält und demzufolge durch Eosin gefärbt wird. Die Zellform ist eine abgerundet scheibenförmige; das Sarc erscheint durchaus homogen. Der Erythroblast wird zur Erythrocyte durch Ausstoßung des Kerns (RINDFLEISCH), der als kleiner kompakter Körper das Sarc verläßt und außerhalb der Zelle ohne Zweifel zugrunde geht. Die von KÖLLIKER, NEUMANN und PAPPENHEIM vertretene Ansicht einer Degeneration des Kerns innerhalb der Zelle dürfte nach EHRLICH gleichwohl zu Recht bestehen, da nach dem letztgenannten Forscher zwei Arten von Erythroblasten vorkommen, die sog. Normo- und Megaloblasten, von denen die ersteren Ausstoßung, die letzteren Degeneration des Kerns in der Zelle zeigen.

Bei Gelegenheit der Besprechung der Blutzellbildung soll auch auf die geformten Elemente des Blutes in den Gefäßen näher eingegangen werden.

Im Blut der Säuger finden sich erstens weiße Blutzellen (Leukocyten), unter denen die bereits erwähnten kleinen, rundkernigen Zellen, die in spärlicher Zahl vorkommen, sog. Lymphocyten, von den größeren, formveränderlichen und polymorphkernigen Amöbocyten (Wanderzellen) oder Phagocyten, die 77 % aller weißen Blutzellen bilden, zu unterscheiden sind. Ihre Struktur zeigt Fig. 408 vom Salamander, wo sie besonders groß und vor allem im Randbezirk der Leber gut zu untersuchen sind. Sie entbehren einer Membran, besitzen aber ein leicht nachweisbares Linom, dessen feinkörnige, radial geordnete Fäden auf ein Zentrosom eingestellt sind und in ihrem Verlaufe durch den hufeisen-, kleeblattförmig oder unregelmäßig gestalteten Kern beeinflußt werden.

Zweitens kommen vor die roten Blutkörperchen, welche des

Kerns entbehren (kernlose Erythrocyten), regelmäßig begrenzte, elastische, kreisrunde Scheiben, die im mittleren Bereich jeder Fläche leicht ausgetieft sind, vorstellen und durch den Besitz des Blutfarbstoffes (Hämoglobin), welcher die Sauerstoffaufnahme und Kohlensäureabgabe vermittelt, ausgezeichnet sind. Es sei übrigens bemerkt, daß sie nach DEKHUYZEN und WEIDENREICH glockenförmige Gestalt besitzen sollen (sog. Chromokrateren). Bei den Amphibien und niedrigen Wirbeltieren überhaupt sind die Erythrocyten kernhaltig. Speziell bei den Amphibien sind sie von beträchtlicher Größe, bilden flach elliptisch begrenzte Scheiben mit leichter mittlerer Verdickung, der der Kern entspricht. Strukturell zeigen sie einen homogenen Inhalt und eine sehr zarte Membran, die, wie MEVES zeigte, durch einen fibrillären Randreifen, dessen einzelne Fibrillen durch Brücken verbunden sind, gestützt wird (Fig. 409). Nach anderen Forschern (BRYCE u. a.) kommt auch ein inneres Fadenwerk vor, das nach MEVES wenigstens peripher am Randstreifen entwickelt ist. Somit erscheint die alte ROLLETT'sche Anschauung, nach der die Blutkörper ein Stroma (Gerüst) besitzen sollen, wenigstens in modifizierter Gestalt, aufrecht erhaltbar, doch sind die Untersuchungen noch nicht abgeschlossen. — Der Kern der kernhaltigen Erythrocyten ist von sehr dichter Struktur.

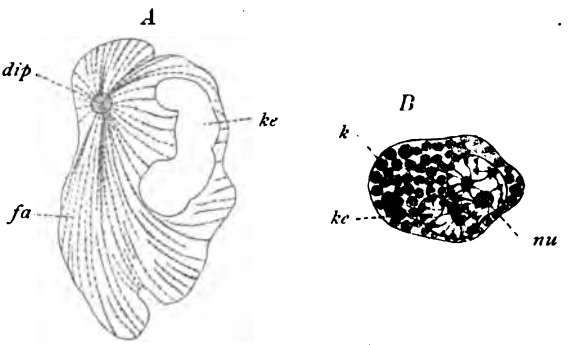

Fig. 408. Leukocyten des Salamanders, *B* eosinophiler Leukocyt.
ke Kern, *nu* Nukleolus, *k* Körner, *fa* Fäden, *dip* Diplosom innerhalb des Zentrosoms.

Fig. 409. Erythrocyt der Amphibien mit Randreifen (*fa*). Nach MEVES.

Drittens finden sich die sog. Blutplättchen (Thrombocyten), die von sehr geringer Größe, farblos, scheibenförmig, amöboid formveränderlich und äußerst vergänglich sind. Sie besitzen, wie DEETJEN, DEKHUYZEN und KOPSCH nachwiesen, einen Kern (Fig. 410). Ihre Entstehung ist noch unbekannt, doch leiten sie sich keineswegs von den roten Blutkörperchen ab. Sie spielen bei der Blutgerinnung eine bedeutsame Rolle (KOPSCH).

Von Gefäßen finden sich im Knochen teils oberflächliche, die im Periost und Perichondrium verbleiben, teils ins Mark eindringende, sog. Vasa nutritia, die durch die Gefäßkanäle verlaufen und sich im Mark in ein Kapillarnetz auflösen. In den Kanälen ist immer eine

enge Arterie mit einer weiteren Vene vergesellschaftet. Lymphgefäße sind auf die Adventitia des Periosts beschränkt.

Während das Periost an eigenen Nerven arm ist, dringen in den Knochen in Begleitung der Vasa nutritia reichlich Nerven ein, die zumeist vom Rückenmark, zum Teil auch vom Sympathicus, stammen.

Entwicklung. Der embryonal relativ spät auftretende Knochen entsteht vorwiegend an Stelle von Knorpel, welcher zunächst das Skelet allein bildet. Man bezeichnet die knorplig vorgebildeten Knochenstücke als primäre; die übrigen, zu denen vor allem Knochen des Schädeldachs und des Gesichts gehören, als sekundäre. Diese gehen direkt aus Bindegewebe hervor, werden daher auch Bindegewebsknochen genannt. Bei den primären oder Knorpelknochen sind zwei Bildungsweisen zu unterscheiden, die enchondrale und die perichondrale Ossifikation.



Fig. 410. Blutplättchen mit Kern. Nach Kopsch.

Die enchondrale Ossifikation (Fig. 411) beginnt mit Zerstörung des Knorpels. Sie wird eingeleitet durch Bildung von Verkalkungspunkten im Knorpel, an denen kein Wachstum mehr stattfindet, wo dagegen die Knorpelzellen durch Wucherung ein großzelliges Gewebe bilden und die Knorpelsubstanz verkalkt. In Umgebung solcher Verkalkungspunkte entsteht an der Peripherie des Knorpels aus dem embryonalen Bindegewebe das sog. osteogene Gewebe, das reich an jungen Zellen und an Gefäßen ist und in den Knorpel unter Auflösung der verkalkten Grundsubstanz eindringt. Derart entsteht im Knorpel der sog. primordiale Markraum, der unter fortschreitender Verkalkung des Knorpels und Auflösung der verkalkten Teile an Größe zunimmt. Die Knorpelzellen gehen bei der Einschmelzung zugrunde, während die verkalkten Knorpelmassen noch zum Teil sich erhalten und als zackige Fortsätze in das Innere des Markraumes vorspringen. Die Zellen des osteogenen Gewebes differenzieren sich in Fettzellen, in Markzellen (siehe oben) und in Knochenbildner (Osteoblasten). Die letzteren legen sich an die verkalkten Knorpelwände des Markraums epithelartig an und scheiden in deren Umkreis Knochensubstanz ab. Während diese an Menge zunimmt und derart die Spongiosa liefert, sinken Osteoblasten in den jungen Knochen ein und bilden hier die beschriebenen Knochenzellen. In den Spongiosabalken erhält sich zunächst noch verkalkter Knorpel als unregelmäßig begrenzte Achse, die nach und nach ganz aufgelöst und durch Knochen ersetzt wird.

Die perichondrale Verknöcherung wird durch Osteoblasten des erwähnten osteogenen Gewebes bewirkt, die sich außen epithelartig an den Knorpel anlegen und Schichten von Knochensubstanz in dessen Umgebung bilden. In die so entstehenden Knochenlamellen, welche zunächst noch unverkalkt und arm an Fibrillen sind, sinken die verzweigten Osteoblasten ein und werden derart zu Knochenzellen. Die Lamellen ordnen sich flächenhaft an; speziell in Umgebung der Blut-

gefäße entstehen die HAVERS'schen Lamellensysteme. Das Perichondrium wird bei dem Ossifikationsprozesse zum Periost.

Die Bildung des Bindegewebsknochens ist sehr einfach. Es kommt zur Verkalkung bereits gegebener Bindegewebsbündel, an

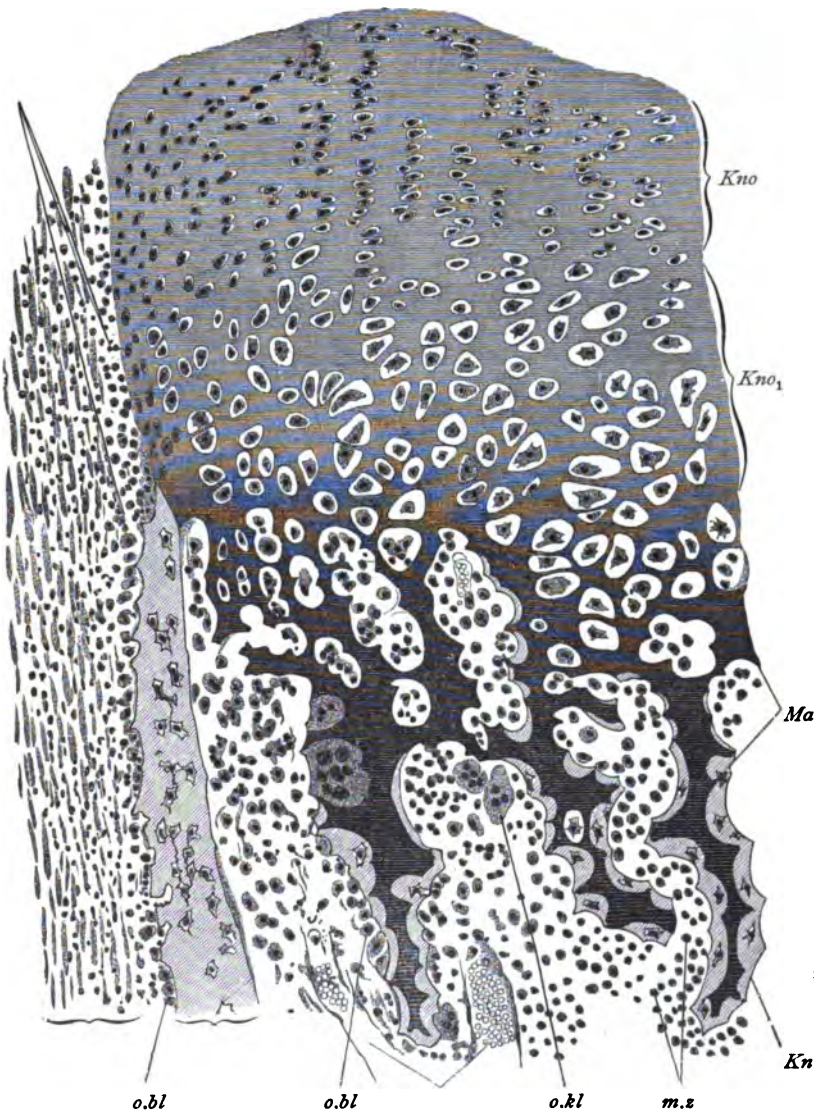

Fig. 411. Enchondrale Ossifikation eines Röhrenknochens vom Menschen. Nach STÖHR.

Kno Knorpel der Epiphyse, *Kno*$_1$ dito, hypertrophisch, *Kn* Knochen, *Ma* Teil des Markraumes, *o.bl* Osteoblasten, *o.kl* Osteoklast, *m.z* diverse Markzellen u. a.

welche sich Osteoblasten anlegen und in der oben beschriebenen Weise Knochensubstanz liefern.

Bei der Bildung der Knochensubstanz ist zu unterscheiden zwischen der Bildung der Grundsubstanz (Osseïn) und der kollagenen Fibrillen.

Nach Hansen, Korff, Spuler u. a. entstehen in Umgebung der Osteoblasten (beim Zahnbein in Umgebung der mit den Osteoblasten gleichwertigen Odontoblasten Fig. 412) zuerst die kollagenen Fibrillen, die direkt als sehr dünne, kurze und acidophile Fibrillen in filzartig verworrener Anordnung angelegt werden, und später zwischen diesen die basophile Grundsubstanz, in der die Kalksalze abgelagert werden. Die Grundsubstanz dürfte sich direkt von basophilen Körnchen der Osteoblasten, die nach außen abgeschieden werden, ableiten; die Fibrillen wachsen bedeutend in die Länge und nehmen erst allmählich

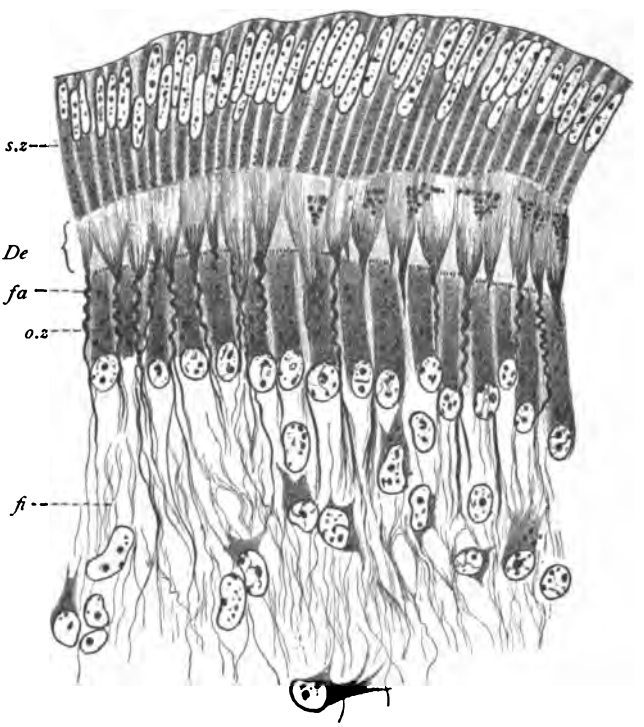

Fig. 412. Zahnbeinbildung, nach Korff.
s.z Schmelzzellen, *o z* Odontoblasten, *fa* leimgebende Fasern. *fi* feine Bindefibrillen des Periosts (dazwischen Bindezellen), *De* neugebildetes Dentin.

ihre definitive regelmäßige Anordnung an. Aus den Befunden geht die Selbständigkeit der Fibrillen gegenüber der homogenen Grundsubstanz hervor; ob aber, wie behauptet, die Fibrillen, die gar nicht von den Odonto- und Osteoblasten, sondern vom Periost, stammen sollen, sich direkt vom Sarc der Bindezellen ableiten, erscheint zur Zeit noch durchaus zweifelhaft (siehe oben).

An der Auflösung (Resorption) von Knochen und Knorpel, wie sie bei der Knochenbildung eine große Rolle spielt, beteiligen sich die riesigen vielkernigen Osteoklasten, die man in Gruben an der Oberfläche des verkalkten Knorpels oder des Knochens, in den sog. Howship'schen Lakunen, vorfindet. Mit den Myeloplaxen (Megakaryocyten) haben diese Elemente nichts zu tun, leiten sich vielmehr von Endothelzellen degenerierender Kapillarteile ab (v. Ebner).

Hingewiesen sei hier auf die Angaben RETTERERS u. a., nach denen die enchondrale Ossifikation sich ohne Vermittlung eines osteogenen Gewebes abspielen soll. Sowohl die Osteoblasten, als auch die Zellen und Gefäße des Knochenmarks, sollen sich von den Zellen des hypertrophischen Knorpels (Metaplasie des Knorpels) ableiten. Auch SPULER tritt für eine Umbildung der Knorpelzellen in Knochenzellen ein. Nach in unserem Institut angestellten Untersuchungen über die enchondrale Knochenbildung bei Amphibien (KLIENTZ) dürften allerdings wenigstens manche Knorpelzellen Knochensubstanz liefern, im allgemeinen handelt es sich aber bei der enchondralen Ossifikation um Neoplasie, d. h. um Bildung des Knochens vom osteogenen Gewebe aus.

Ein Vergleich der Verknöcherung bei Säugern und Amphibien lehrt, daß bei letzteren einfachere Verhältnisse vorliegen. Die Verknöcherung beschränkt sich hier auf die Diaphyse, während die Epiphysen knorplig bleiben und nur an der Grenze der Diaphyse verkalken. Übrigens geht die Verknöcherung der Epiphysen bei den Säugern von besonderen Zentren aus, die erst sekundär mit denen der Diaphyse sich verbinden. Die Art der Verknöcherung ist bei beiden Tiergruppen die gleiche; man unterscheidet auch bei den Amphibien enchondrale und perichondrale Ossifikation.

---

49. Kurs.

Hoden.

Salamandra maculosa.

Gonade der Larve. Die Gonaden (Fig. 413) bilden hier zwei vorspringende Leisten rechts und links neben der breiten Ursprungsstelle des Mesenteriums am parietalen Blatt. Man unterscheidet an ihnen außen das peritoneale Endothel, das als Keimepithel funktioniert, und im Innern, in retikuläres Bindegewebe eingebettet, Urgenital- und Follikelzellen, die vom Keimepithel stammen. Das Keimepithel unterscheidet sich vom übrigen peritonealen Endothel durch gedrungene, etwas kubische, Form der Zellen, die fast ganz aus dem Kern zu bestehen scheinen. Solche Zellen, die Keimzellen genannt werden, sinken in die Tiefe und differenzieren sich hier einerseits zu Genitalzellen, andererseits zu Follikelzellen. Die ersteren wachsen rasch zu der ansehnlichen Größe heran, die sie im Hoden des ausgewachsenen Sala-

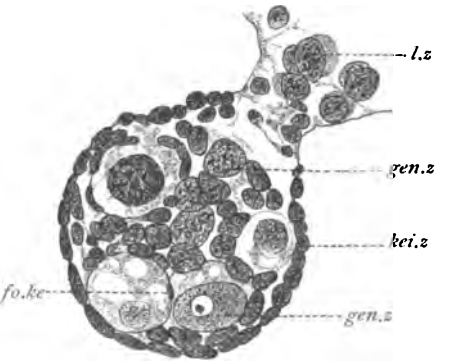

Fig. 413. *Salamandra maculosa*, Larve, junge Gonade.
kei.z Keimepithel, *gen.z* Genitalzellen verschiedener Größe, *fo.ke* Kern einer Follikelzelle, nur tangiert, *l.z* Lymphzellen.

manders zeigen. Ein ellipsoider großer Kern mit reichlichem Nucleom und einem oder ein paar Nucleolen ist von dichtem Sarc umgeben, das Fettkörner enthalten kann. Ein Diplosom ist nachweisbar. Die Follikelzellen erscheinen nur wenig vergrößert gegenüber den Keimzellen. Sie platten sich ab und bilden geschlossene Hüllen (Follikel) um die einzelnen, in geringer Zahl vorhandenen Genitalzellen. Weiteres über die Srukturen siehe bei Hoden des ausgebildeten Salamanders. An der Larve sind Ovarien und Hoden noch nicht zu unterscheiden.

Hoden des ausgebildeten Salamanders.

Der Hoden (Fig. 414) hat im wesentlichen die Form einer Spindel, die durch quere Einschnürungen in mehrere Lappen gegliedert wird.

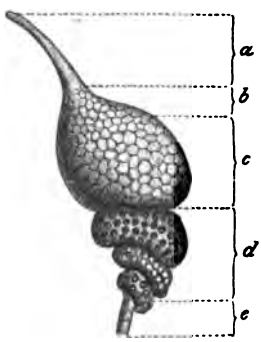

Fig. 414.
Salamandra maculosa, Hoden, nach MEVES.
a vorderer Zipfel mit Urgenitalzellen, *e* gleich beschaffener hinterer Zipfel, *b* und *c* grauer Lappen, *b* mit Spermogonien, *c* mit Mutter- und Tochtersamen, *d* weiße Lappen mit Spermien verschiedener Reife.

Ein Hoden vom Juli oder August, der die Reife-(heterotypischen)teilungen besonders zahlreich zeigt, besteht aus einem großen vorderen Lappen von grauer Farbe, der sich in einen vorderen Zipfel auszieht; ferner aus ein oder zwei hinteren Lappen von geringer Größe und weißer Farbe, und aus einem hinteren Zipfel von grauer Farbe. Beide Zipfel enthalten Spermogonien; der graue Lappen enthält außer Spermogonien die Mutter- und Tochtersamen; in den weißen Lappen liegen die sich entwickelnden und die ausgebildeten Spermien.

Im blinden Ende des vorderen Zipfels trifft man verstreut gelegene primäre Spermogonien an, die einzeln von einem Follikel umgeben sind (siehe bei Larve). Die Follikel liegen innerhalb dünner Bindegewebsscheiden, die aus verästelten Zellen und Fasernetzen, mit eingelagerten Gefäßen und Nerven, bestehen. Genauer wird auf die Gonopleura nicht eingegangen. Gegen die Zipfelbasis hin sind die hier etwas kleineren Spermogonien zu Nestern (Cysten, Fig. 415) gruppiert, die sich von einer primären Zelle ableiten. Jeder sekundäre Ursamen zeigt einen Follikel; die Zellen ordnen sich einschichtig in Umgebung eines kleinen Hohlraums. An der Grenze zum vorderen Lappen beginnt die Spermocytenbildung. Aus jeder sekundären Spermogonie eines Nestes entwickelt sich, durch fortgesetzte Teilung, eine Menge von Spermocyten, die sich von den Ursamen durch den Mangel eines Follikels unterscheiden. Der von letzteren übernommene Follikel umgibt den ganzen Spermocytenhaufen (Spermogenne), der außerdem von einer dünnen einwuchernden Bindegewebsscheide eingehüllt wird; die Follikelzellen liegen vorwiegend gegen das Nestinnere hin und begrenzen den an Umfang sich beträchtlich vergrößernden Hohlraum. Die Bindegewebsscheide der Nester hat sich verdickt, die Nester selbst haben bedeutenden Umfang gewonnen.

Ebenso wie die Muttersamen sind auch die Tochter- und Enkelsamen, sowie die fertigen Spermien, angeordnet. Jedes der scharf begrenzten Zellnester stammt von einer primären, jede gleichfalls scharf begrenzte

Spermogenne von einer sekundären Spermogonie ab. Das Bindegewebe vermehrt sich gegen den hinteren Zipfel hin. In letzterem trifft man, neben vereinzelten Nestern reifer Spermien, im besonders stark entwickelten Bindegewebe Nester von sekundären Spermogonien, in denen das Follikelgewebe zu ansehnlicher selbständiger Entwicklung kommt, während die Ursamen selbst unverändert verharren.

Der ganze Hoden ist von einem platten Peritonealendothel überzogen, das an den Zipfeln lokal den Charakter eines Keimepithels zeigt.

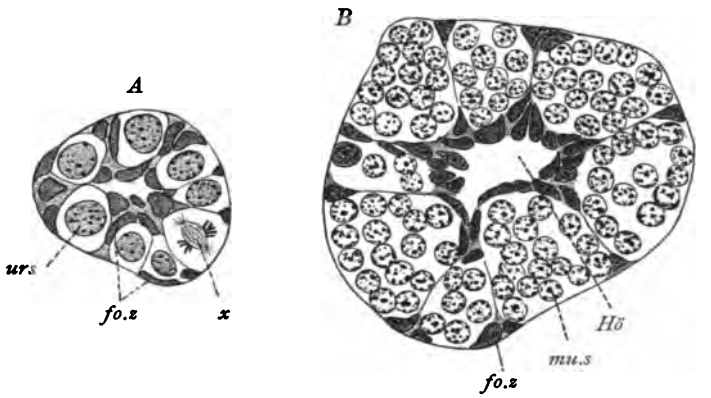

Fig. 415. *Salamandra maculosa*, Cysten des Hodens, nach MEVES. *A* mit sekundären Ursamen (*urs*, bei *x* in Teilung begriffen), *B* mit Muttersamen (*mu.s*), Spermogennen bildend.
fo.z Follikelzellen, *Hö* centrale Höhlung.

Eine Neubildung von Spermogonien scheint jedoch nicht vorzukommen. — Es werden nacheinander die verschiedenen Zellgenerationen betrachtet.

Spermogonien. Die Ursamen (Fig. 416) zeigen entweder einen gelappten, polymorphen oder einen runden Kern. Im ersteren Falle liegt das kinetische Zentrum, das als Diplosom ausgebildet ist, frei im Sarc und die Fäden strahlen in radialer Anordnung darauf ein, so wie es bei den Leukocyten der Fall ist (siehe Kurs 48); zugleich findet sich in der Umgebung des Kerns eine lokal verschieden reich angehäufte Körnelung, die sich mit Eisenhämatoxylin intensiv schwärzt. Die letztere fehlt bei Zellen mit runden Kernen; dafür liegt aber das Diplosom innerhalb einer meist rund begrenzten Sphäre (Idiozom, MEVES), die im Innern gröbere Körner und außen eine aus flachen Körnerballen gebildete Rinde zeigt, durch welche sie sich scharf vom übrigen Sarc absetzt. Die körnigen Massen der Sphäre leiten sich, nach MEVES, von der verstreuten Körnelung in den Zellen mit polymorphen Kernen ab. An den letztgenannten Kernen ist immer ein

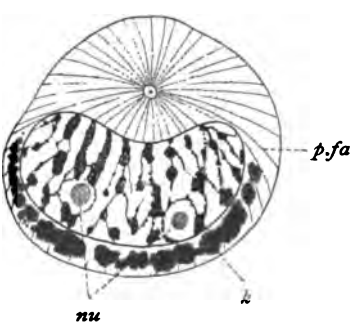

Fig. 416. Ursamen aus dem Salamanderhoden, mit Sarcstrahlung (etwas schematisiert).
p.fa Sarcfaden, *k* Sarcomitom, *nu* Kern.

Einschnitt besonders stark ausgeprägt; ihm liegt der Diplochonder genähert oder innig an. Wir haben ihn als Polfurche (siehe bei Niere) zu bezeichnen und jenen Teil desselben, dem die Sphäre zugewendet ist, als Sphärenpol.

Die Teilungsvorgänge der Ursamen sind wegen der Größe dieser Zellen gut zu studieren und schon vielfach untersucht worden. Der funktionierende Kern zeigt in einem dichten Mitom auch einige echte Nukleolen eingelagert, die kuglig geformt und scharf begrenzt sind. Das Mitom besteht aus feinen mit Nucleinkörnchen besetzten Gerüstfäden, denen eine Anzahl größerer, runder oder stabförmiger Nucleombrocken eingefügt sind; die Fäden sind netzig verbunden und zeigen

Fig. 417. Sehr frühes Spirem vom Epithel der Kiemenblättchen der Salamanderlarve. Nach HEIDENHAIN, Anatomie.



Fig. 418. Späteres Spirem vom Epithel der Kiemenblättchen von Salamandra. Nach HEIDENHAIN, Anatomie.

nicht selten Andeutungen einer reifenartigen Anordnung quer zur Längsachse des Kernes. Bei Beginn der Prophase verschwinden die Brocken und es entwickelt sich aus dem dichten Gerüst ein vielfach und eng gewundener Knäuelfaden (dichter Knäuel, Fig. 417) der allmählich dicker wird, seine erst rauhen Konturen glättet, sich verkürzt und nun gestreckter verläuft (lockerer Knäuel, Fig. 418). Er zerfällt in 24 Schleifen, die ihre Umbiegungsstellen (Schleifenwinkel) in ziemlich regelmäßiger Anordnung dem Polfeld zuordnen (Fig. 419). Bei der Auflösung der Kernmembran gelangen sie ins Sarc, liegen hier zunächst einseitig der Spindel (Fig. 420 *C*) an, um sich dann am Äquator ringsum zu verteilen (Aster). Die bereits am Knäuelfaden nachweisbare Längsspaltung der Miten führt bei der Metakinese zur Bildung der Tochtermiten,

welche mit dem Schleifenwinkel voran gegen die Pole hin verlagert werden (Dyaster). Hier entwickelt sich bei der Zellteilung durch Auflösung der Tochterschleifen ein neuer Kern, der dem früher beschriebenen gleicht.

Während der Spirembildung hat sich der Diplosom, der erst in verschiedener, manchmal ansehnlicher Entfernung vom Kern, inmitten der größten Sarcansammlung gelegen ist, der Kernmembran genähert, ohne sie jedoch zu berühren. Wenn eine Sphäre vorhanden ist, was vornehmlich für Sommerhoden gilt, liegt diese jetzt eng am Kern und wird allmählich bei Ausbildung der Spindelfigur undeutlich (MEVES). Die beiden Diplosomhälften rücken auseinander, wobei jedes selbständige Zentralkorn die Hälfte der erst einheitlichen Strahlung mit sich nimmt. Zwischen beiden Körnern tritt ein heller schmaler Raum (Fig. 420 *A*) auf, der von den entsprechend gelegenen Radien eingesäumt wird; eine primäre Verbindung beider Zentrochondren (sog. Centrodesmose), aus der die Zentralspindel hervorgehen soll, wird leicht vorgetäuscht, dürfte aber nicht vorhanden sein (gegen MEVES u. a.). Zunächst

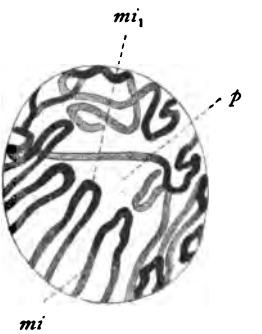

Fig. 419. Anordnung der Miten am Polfeld. *mi* Mite, *mi₁* Schleifenwinkel, *p* Polfeld. Nach FLEMMING.

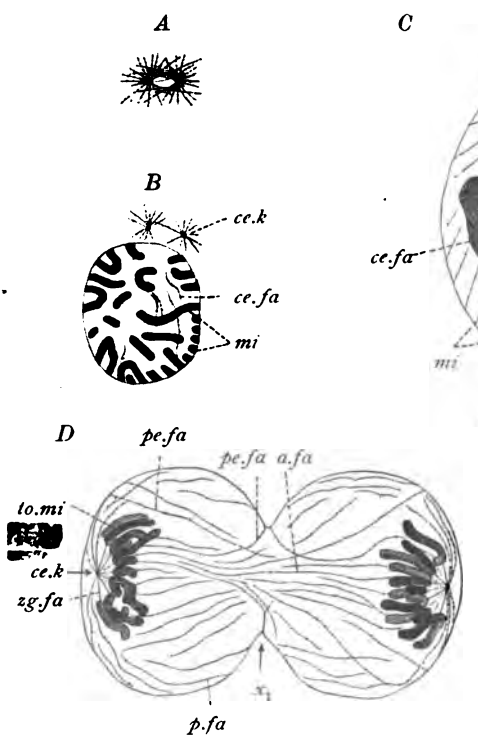

Fig. 420. *Salamandra maculosa*, Teilung einer Spermogonie. *A* und *B* Trennung des Diplosoms, *C* Auflösung der Kernmembran, *D* Anaphase. *mi* Mite, x_1 Durchschnürungsstelle der geteilten Zelle, *zg.fa* Zugfaden, *ce.fa* Centralspindelfaden, *to.mi* Tochtermiten, *pe.fa* periphere, *a.fa* axiale Fäden der Centralspindel, *p.fa* Polfaden, *ce.k* Centralkorn.

ist die Verbindungsachse beider kinetischer Zentren sehr verschieden zum Kern gestellt, später, wenn der Abstand beider Chondren noch ein

geringer ist, liegt sie tangential zum und dicht am Kern. Jetzt erfolgt bereits die Auflösung der Kernmembran, die mit dem Auftreten der Spindel verknüpft ist. Die Miten treten einseitig aus dem Kern aus; damit steht eine eigentümlich gebauchte Form der jungen Spindel (Fig. 420 *C*) in Zusammenhang und ferner dürfte sich daraus erklären, daß die Spindelfäden an der von den Miten abgewendeten Seite ununterbrochen von einem Pol zum anderen verlaufen. Die Eröffnung des Kerns ist also zunächst nur eine einseitige. Später besitzen jedoch die Spindelfäden allseitig freie Enden, wie für die Zugfäden und peripheren Zentralfäden sicher festzustellen, für die übrigen Zentralfäden wahrscheinlich ist.

Die Ableitung der Zugfäden aus der Kernmembran ist in hohem Maße wahrscheinlich. Der Kontrast der Zugfäden zu den Zentral- und Sarcfäden ist nur ein geringer; immerhin erscheinen erstere glatter begrenzt als die übrigen, die deutlich gekörnt sind und auch durch Brücken miteinander zusammenhängen (MEVES). Allmählich streckt sich die Spindelfigur, während zugleich die Miten sich im Aster zirkulär um den Äquator verteilen, und die Pole entfernen sich zugleich beträchtlich von einander. Die enge Benachbarung der beiden Spindelpole bei Auflösung der Kernmembran ist für die Samenzellen charakteristisch, während sie dagegen an den somatischen Zellen nicht beobachtet wird. Es kommt zur Längsteilung der Miten, deren Hälften (Tochtermiten) nach den Polen verlagert werden (Anaphase) und hier sich in die Kerne der Tochterzellen umwandeln (Telophase). Diese haben zunächst Ringform, wobei das kinetische Zentrum, das bereits wieder aus einem Diplosom besteht, in den Ring eingesenkt erscheint. Indem sich der Ring einseitig öffnet entsteht die Polfurche. Betreffs der komplizierten Vorgänge an der Spindelfigur vergleiche man den allgemeinen Teil (genauere Darstellung der Mitose).

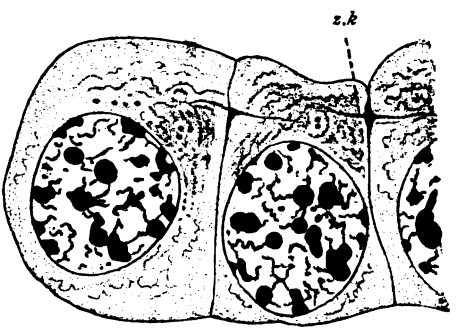

Fig. 421. Zellkoppeln an den Ursamen des Salamanders. Nach MEVES.
z.k Zellkoppel (Spindelrestkörper).

Die jüngeren Spermogonien unterscheiden sich von den älteren durch geringere Größe und regelmäßigere (ellipsoide) Form der Kerne; auch wird die Sphäre unscheinbarer und ist an den kleinsten Spermogonien nur in Winterhoden, nicht in Sommerhoden, nachweisbar. Die Verbindung der Tochterzellen löst sich nicht oder wenigstens nicht in allen Fällen. Die zentralen Spindelfäden erscheinen dauernd in den schmalen, scharf hervortretenden Schnürplatten fixiert (Spindelstümpfe MEVES, Zellkoppeln ZIMMERMANN) und eine einzelne Zelle kann derart an zwei und mehr (?) Flächen in Zusammenhang mit angrenzenden Zellen stehen. Diese Spindelstümpfe finden sich im gleichen Niveau (Fig. 421) am Zellkörper, man darf wohl sagen: oberhalb des Kerns, und entsprechend sind auch die Diplosomen in den Intervallen zwischen den

Mitosen gelegen. Sie erfahren also Verlagerungen, auf die hier im einzelnen nicht eingegangen wird.

Muttersamen. Aus der letzten Spermogonienteilung gehen die Muttersamen hervor, deren Kerngerüst (Fig. 422) nach Auflösung der Tochtermiten, eine besonders dichte und gleichförmige Beschaffenheit annimmt, die für die Vorbereitung zu den Reifeteilungen charakteristisch ist. Zu betonen ist das Auftreten feiner starrer Fäden von körnigem Bau, an denen auch größere Nucleomansammlungen vorkommen und die durch Brücken sich verbinden. Deutlich nachweisbar ist die Vereinigung (Konjugation, K. C. Schneider und K. & E. Schreiner) je zweier solcher feiner Schleifenfäden zu dicken Balken mit unregelmäßig gezackten, stacheligen Konturen, die insgesamt einen Knäuel repräsentieren, der sich dem Ansehen nach von dem der Spermogonien wesentlich unterscheidet. Man beobachtet jetzt auch eine Zusammendrängung der Schleifen gegen das Polfeld hin, also ein Synapsis-

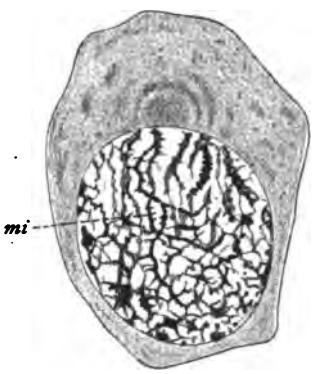

Fig. 422. Konjugation der Miten in den Muttersamen des Salamanders. Nach Schreiner.
mi paarweis geordnete, sich spiral umwindende, konjugierende Miten.

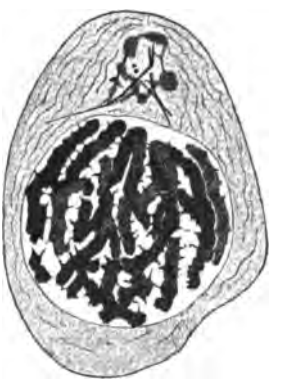

Fig. 423. Synapsisstadium. Nach Meves.

stadium (Fig. 423), das allerdings weniger deutlich markiert ist als bei anderen Formen, z. B. bei *Helix* (siehe Kurs 17). Dann strecken sich die regelmäßiger begrenzten, deutlich doppelten Schleifen (Fig. 424) wieder; bei Auflösung der Kernmembran sind deren 12 (also nur die Hälfte der Normalzahl) vorhanden, die in die Äquatorialplatte der Spindel eintreten. Sie sind von charakteristischer Form (heterotypische Elemente nach Flemming), insofern meist nur die Enden beider, zu einer Doppelmite vereinigten Miten sich berühren, die mittleren Regionen jedoch weit von einander abstehen, so daß die Doppelmite die Form eines Ringes annehmen kann. Das Element legt sich in der Weise an die Spindel (Fig. 425) an, daß die Schleifenmitten den Polen zugewendet und nur die Schleifenenden im Äquator gelegen sind (Flemming). Bei der Anaphase kommt es allmählich zur Trennung auch der Schleifenenden. Im übrigen zeigen Anaphase und auch die Telophase nichts besonderes.

Tochtersamen. In den Kernen der neu entstandenen Tochtersamen kommt es zu keiner Auflösung der 12 Tochtermiten, diese nehmen

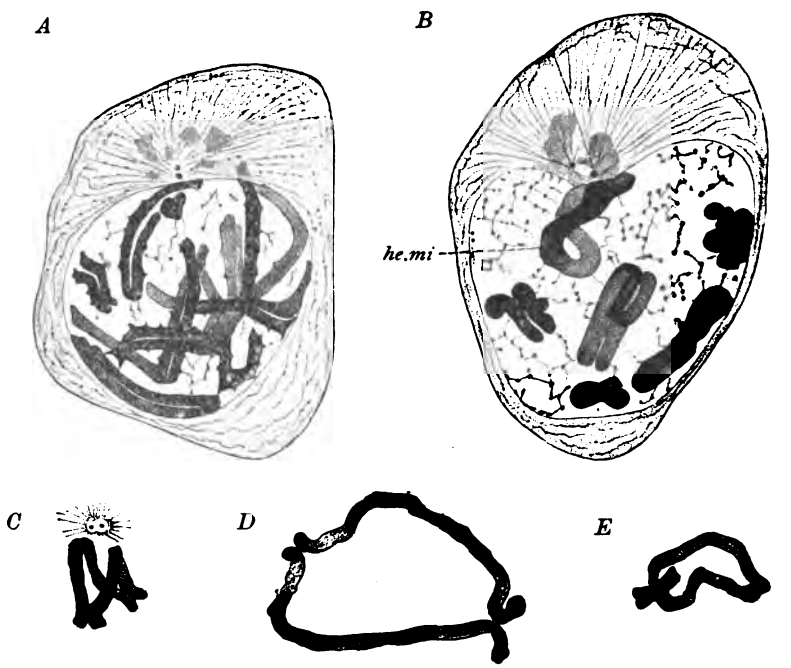

Fig. 424. Bildung der heterotypischen Miten der ersten Reifeteilung in den Muttersamen des Salamanders. Nach Meves und Schreiner. *A* Abschluß des Synapsisstadiums, *B* Lage der heterotypischen Miten (*he.mi*) im Kern, *C—E* einzelne Doppelschleifen.

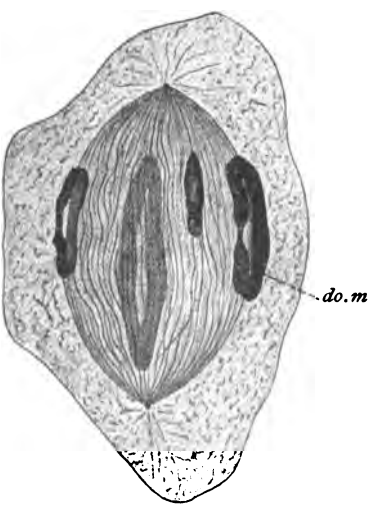

Fig. 425. Aequatorialplatte der ersten Reifeteilung in den Muttersamen des Salamanders. Nach Meves.
do.m heterotypische (Doppel-) Schleife.

nur vorübergehend unregelmäßigere Form an (Fig. 426) und bilden dann die bereits deutlich längsgespaltenen Schleifen der zweiten Reifeteilung, die in der Hauptsache ganz wie die erste verläuft und zur Entstehung der Spermatiden (jungen Samen) führt. Hinsichtlich der Schleifen sei nur erwähnt, daß sie sich bei Beginn der Anaphase rasch völlig trennen, nicht, wie es bei den Muttersamen der Fall ist, längere Zeit mit den Enden Zusammenhang wahren. Neben der Kleinheit der Tochtersamen ist dies Verhalten ein gutes Merkmal zur Unterscheidung beider Reifeteilungen.

Spermatiden und Entwicklung der Spermien (Fig. 427). Während in der Telophase das Diplosom jeder Spermatide bis dicht an die obere Zellfläche aufrückt und sich senkrecht zu dieser stellt, wird

die Strahlung undeutlich. Es beginnen nun jene, vor allem von MEVES genau untersuchten Veränderungen, die zur Bildung des reifen Spermiums führen. Vom äußeren, etwas größeren Zentralkorn des Diplosoms wächst eine Zentralgeißel aus, welche die Anlage des Achsenfadens des Spermienschwanzes vorstellt und als Verlängerung eines Sarcfadens aufzufassen ist. Zwischen Diplosom und Kern liegt eine unbestimmt umgrenzte Sphäre, in der Vakuolen auftreten. Der Kern zeigt dichtkörnige Struktur; im Sarc sind Fäden deutlich zu erkennen, deren Wachstum lappige Fortsätze an der Zelle erzeugt. Besonders mächtige Fortsätze umgeben den jungen Achsenfaden in Gestalt einer Röhre, während zugleich das Diplosom sich dem Kerne nähert. Die beiden Zentralkörner entwickeln sich in verschiedener Weise. Der äußere wird zu einem Ring, durch welchen hindurch der Achsenfaden an das innere Korn, das zu einem Stäbchen auswächst, herantritt. Die

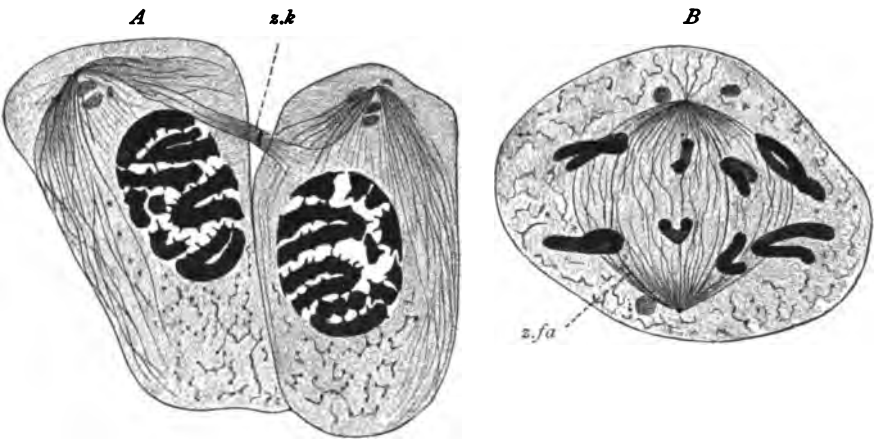

Fig. 426. Tochtersamen unmittelbar nach Abschluß der ersten Reifeteilung (*A*) und in der zweiten Reifeteilung begriffen (*B*). Nach MEVES.
z.k Zellkoppel, *z.fa* Zugfaden der Spindel.

Sphärenvakuolen verfließen zu einer einzigen größeren Vakuole, welche aus der Nachbarschaft des Stäbchens und Ringes hinweg am Kern entlang wandert, schließlich, immer in unmittelbarer Nachbarschaft des sich in die Länge streckenden Kernes, aus dem Sarc nach außen vortritt und sich zum sog. Spieß der fertigen Spermie umbildet. Es wächst in sie hinein vom Kern aus eine Schicht stark färbbarer Substanz, die sich in die Länge streckt, die freie Wand der Vakuole erreicht und sich zur schlanken, am Ursprungsort leicht geschwellten Achse des Spießes umformt, während zugleich die Vakuolenwand sich entsprechend streckt und zuletzt zu der im Längsschnitt lanzettförmigen Rinde wird, die vom Innenkörper nur durch Maceration zu sondern ist. Der Kern streckt sich zwischen Vakuole und Stab beträchtlich in die Länge. Sein Nucleomitom verdichtet sich fortschreitend zu einer homogenen Masse (Spermienkopf), welche zunächst durch einen Saum heller Zwischensubstanz von der Kernmembran getrennt und nur durch nucleomfreie Fäden mit dieser verbunden ist. Später tritt der Kernsaft

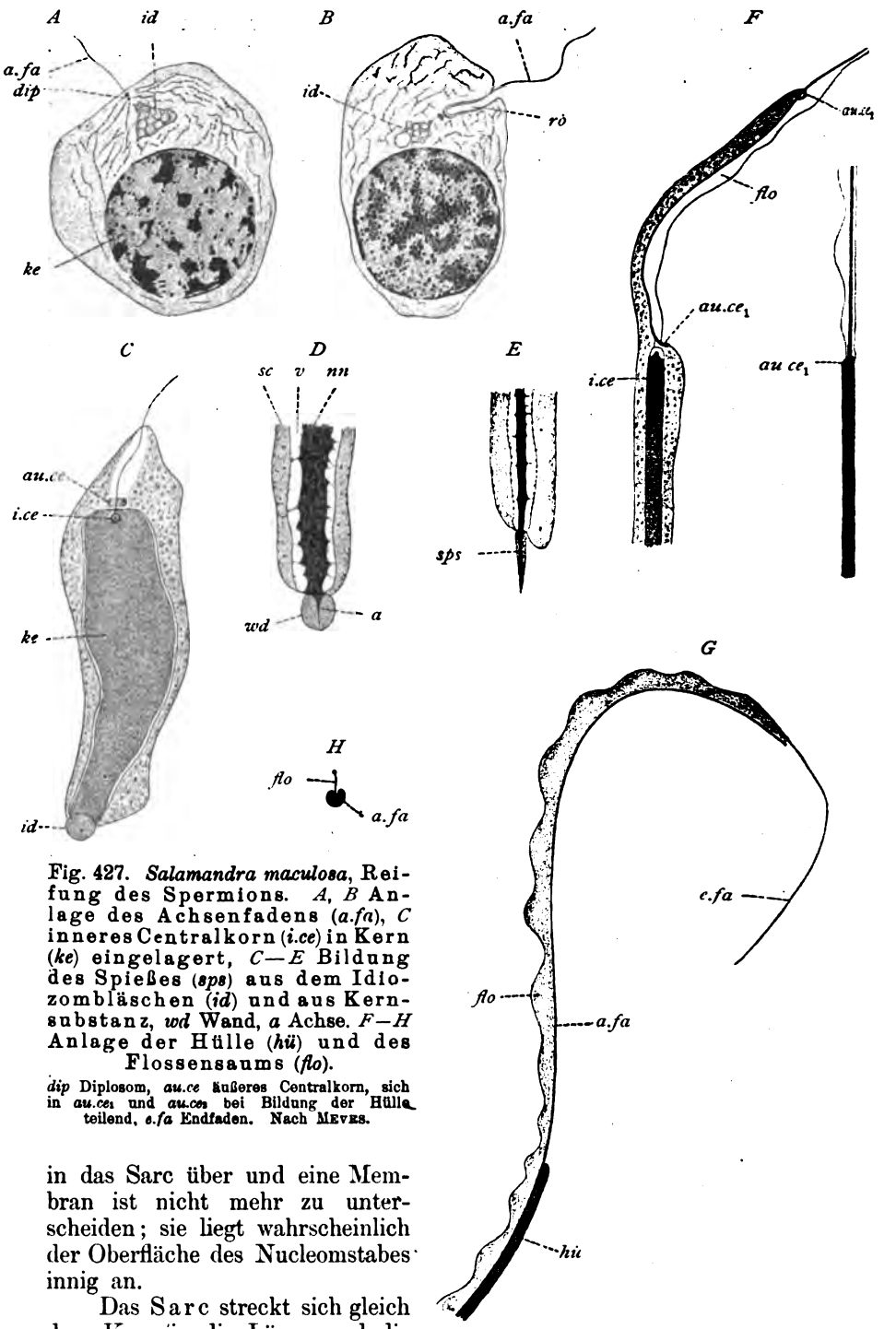

Fig. 427. *Salamandra maculosa*, Reifung des Spermions. *A*, *B* Anlage des Achsenfadens (*a.fa*), *C* inneres Centralkorn (*i.ce*) in Kern (*ke*) eingelagert, *C—E* Bildung des Spießes (*sps*) aus dem Idiozombläschen (*id*) und aus Kernsubstanz, *wd* Wand, *a* Achse. *F—H* Anlage der Hülle (*hü*) und des Flossensaums (*flo*).

dip Diplosom, *au.ce* äußeres Centralkorn, sich in *au.ce*₁ und *au.ce*₂ bei Bildung der Hülle teilend, *e.fa* Endfaden. Nach Meves.

in das Sarc über und eine Membran ist nicht mehr zu unterscheiden; sie liegt wahrscheinlich der Oberfläche des Nucleomstabes innig an.

Das Sarc streckt sich gleich dem Kern in die Länge und die

Fortsätze verschwinden nach und nach. Die Fortsätze sind vielleicht für die Einstellung der Spermien von Bedeutung. Die Spermien liegen in den Follikeln sämtlich einander parallel und wenden die Köpfe gegen eine besonders große Follikelzelle, die als Fußzelle zu bezeichnen ist und die Ernährung der Spermien vermittelt. Im Sarc scheint eine Degeneration der Fäden einzutreten, so daß zwischen Kern und Zellwand vorwiegend eine helle Substanz zu liegen kommt. Das aus dem inneren Zentralkorne hervorgegangene Stäbchen wächst in den Kern ein und bildet in diesem zunächst eine Kugel, dann einen Zylinder, während ein kleines Scheibchen außen am Kern verharrt. Der Zylinder wird zum vorderen Teile des Mittelstückes der fertigen Spermie. Längs des fibrillär struierten Achsenfadens, der von beträchtlicher Länge ist und an Dicke zunimmt, tritt ein zarter parallel verlaufender Faden auf, der mit dem Achsenfaden durch eine feine Membran, die an Höhe zunimmt, verbunden ist (dorsaler Flossensaum oder undulierende Membran des Spermienschwanzes). Der Randfaden nimmt später welligen Verlauf an, während der Achsenfaden sich rinnenartig aushöhlt, derart daß die undulierende Membran aus der Rinnenfurche hervorragt (Fig. H). Der Randfaden wächst am freien Ende der undulierenden Membran zum Endfaden der fertigen Spermie aus. Unterdessen verschiebt sich das Sarc der langgestreckten Zelle an der sog. Ventralseite des Achsenfadens, ohne jedoch das Fadenende zu erreichen, und bildet die Hülle des Achsenfadens. Zugleich zieht sich der aus dem äußeren Zentralkorn hervorgegangene Ring in die Länge und teilt sich in eine sog. dorsale Hälfte, welche die ursprüngliche Lage wahrt und sich in die kleine hintere Partie des Mittelstückes umwandelt, und in eine ventrale Hälfte, die sich am freien Ende der Achsenfadenhülle verschiebt und die Grenze des durch die Hülle charakterisierten Hauptstückes des Spermienschwanzes gegen das hüllenlose Endstück markiert. In der Umgebung des Kerns bleibt vom Sarc nur die dünne Zellwand, die sich ihm dicht anlegt; der Spermienkopf besteht also fast ausschließlich aus Nucleomitom.

Das fertige Spermion besteht aus dem dünnen Spieß, der das Vorderende bezeichnet, aus dem langgestreckten Kopf, dem dünneren Mittelstück und dem langen Schwanz, der einen komplizierten Bau aufweist. Er wird gebildet vom Achsenfaden, von der ventral gelegenen Hülle und vom dorsalen Flossensaum (undulierende Membran), dessen Randfaden sich über den Achsenfaden hinaus in den freien Endfaden verlängert. Die Hülle ist auf das vordere Hauptstück des Schwanzes beschränkt; der übrige hintere Abschnitt wird als Endstück bezeichnet.

Genetisch leitet sich der Spieß von der Zellsphäre und von ausgetretener Kernsubstanz, der Kopf vom Kern, das Mittelstück vom inneren und vom halben äußeren Zentralkorn des Diplosoms, der Schwanz vom Sarc ab. Die andere Hälfte des äußeren Zentralkornes kommt an das freie Ende der Hülle zu liegen.

50. Kurs.

Ovarium.

Felis domestica, Briss.

Am Ovarium (Fig. 428) ist folgende Schichtung zu unterscheiden. Außen liegt das peritoneale Endothel, welches während des embryonalen Lebens als Keimepithel funktioniert. Darunter folgt eine kräftige Faserlage (Tunica albuginea), die sich aus mehreren dicken Schichten verschieden orientierter Bindegewebsfasern aufbaut und ohne

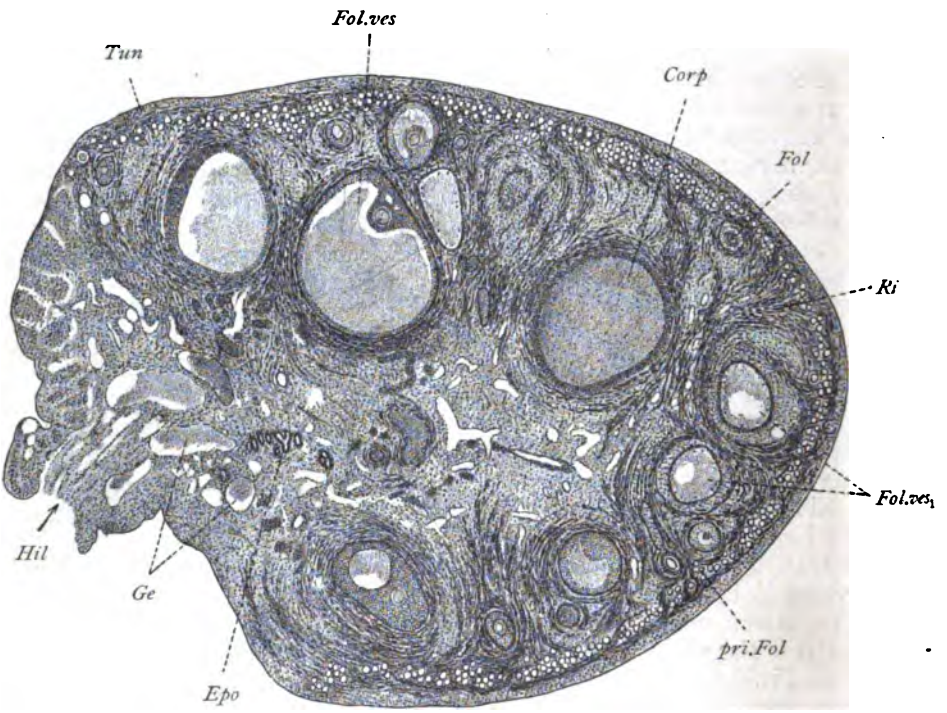

Fig. 428. *Felis domestica*, Schnitt durch ein Ovarium.
Tun Tunica albuginea, *Ri* Bindegewebe der Rinde, *Ge* Gefäße der Marksubstanz, *Hil* Hilus ovarii, *Epo* Epoophoron, im Hilus eingebettet, *pri.Fol* Primärfollikel, *Fol.ves* Folliculus vesiculosus, *Fol.ves*1 desgl., degenerierend, *Fol* Sekundärfollikel in Entwicklung begriffen, *Corp* Corpus luteum.

scharfe Grenze in die tiefer gelegene Rindensubstanz übergeht, in welcher die Eizellen und die Corpora lutea eingebettet sind. Den inneren Raum des Ovariums nimmt die Marksubstanz ein, welche bindegewebiger Natur ist und die Gefäße umschließt. Sie durchbricht am Hilus ovarii die Rindensubstanz und enthält hier bei der Katze unregelmäßig aufgeknäuelte Kanäle (Urnierenreste = Epoophoron oder Parovarium), die bei den meisten Säugern in der das Ovarium tragenden Peritonealfalte (Mesovarium) eingeschlossen liegen. — In der hier zu gebenden Besprechung des Ovariums werden weder die binde-

gewebigen Teile des Ovariums, noch die Gefäße und Nerven eingehender behandelt; zu spezieller Besprechung kommt nur der Entwicklungsgang der Eizellen.

Das Keimepithel des embryonalen Ovariums wuchert gegen innen und liefert beim Kaninchen dreierlei Bildungen (WINIWARTER): die Markstränge, die Keimstränge und die epithelialen Invaginationen. Alle drei Bildungen sind Gliederungen einheitlicher Anlagen. Zunächst entstehen die Markstränge als schlanke Zellstränge mit unregelmäßig geordneten Zellen; es folgen, mit ihnen direkt zusammenhängend, die voluminöseren, wechselnd gestalteten Keimstränge, welche die Eizellen liefern, und zuletzt die schlanken Invaginationen, in denen die Zellen sich nach Art eines Epithels anordnen. Nur die Keimstränge bleiben in Follikel aufgelöst erhalten und ihre Abkömmlinge verharren der Lage nach im Niveau der späteren Rinde; sowohl die Markstränge, die in die Markregion einsinken, als auch die Invaginationen, degenerieren vollständig, so daß am ausgebildeten Ovarium keine Spur derselben mehr nachweisbar ist. In den Marksträngen können vereinzelt Follikel auftreten, die aber später gleichfalls degenerieren. Es ließen sich beim Kaninchen Beziehungen der Markstränge zur Anlage der Urniere, die ja auch ein Produkt des peritonealen Endothels ist, feststellen; bei anderen Säugern entstehen die Markstränge

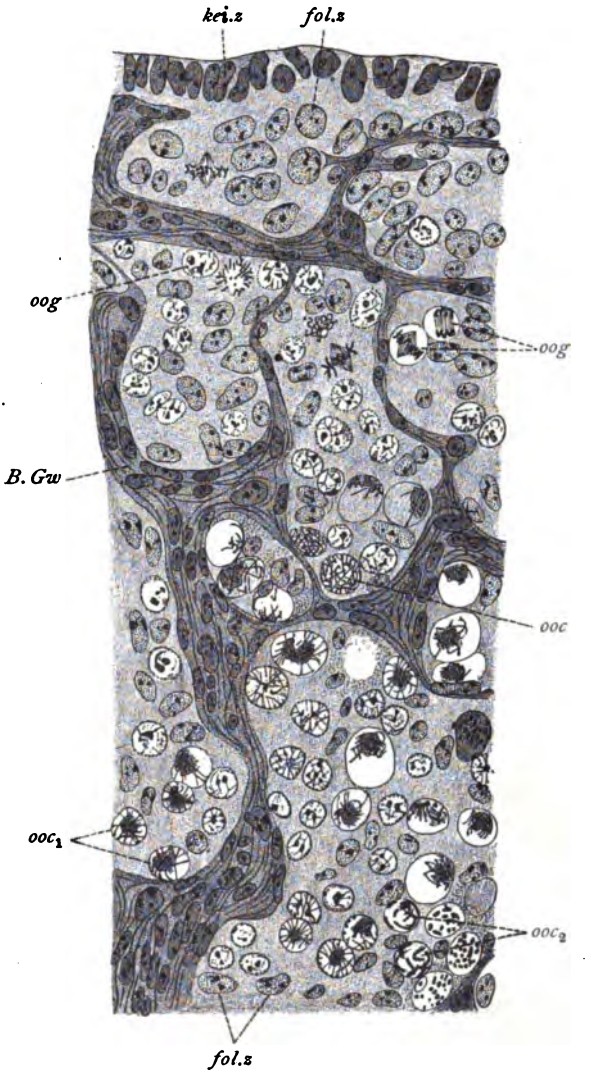

Fig. 429. *Lepus cuniculus*, Bildung der Keimstränge, nach WINIWARTER.
kei.z Keimzellkern, *fol.z* Kerne späterer Follikelzellen, *oog* Oogonien, *ooc* Oocyte erster Ordnung auf Konjugationsstadium, *ooc*$_1$ auf Synapsisstadium, *ooc*$_2$ auf Knäuelstadium.

überhaupt von der Urniere aus und ihre Beziehungen zu den Keimsträngen sind noch nicht völlig klargelegt.

An den Keimsträngen (Fig. 429) ist zu unterscheiden zwischen den Oogonien, bezw. Eizellen, und den Trophocyten, welch letztere später Follikel um die Eizellen bilden und deshalb als Follikelzellen bezeichnet werden. Die Ureier lassen sich bereits bei der Auswanderung aus dem Keimepithel von den Follikelzellen unterscheiden; sie stellen durch Wachstum sich vergrößernde Keimzellen vor, während die in ihrer Umgebung in größerer Zahl unverändert einsinkenden Elemente zu den Follikelzellen werden. Diese letzteren verteilen sich in den Strängen zwischen den Eizellen. Im Keimepithel trifft man die kubischen oder niedrig zylindrischen Keimzellen vielfach in mitotischer Teilung. Die Oogonien vermehren sich innerhalb der Keimstränge und sinken, unter Größenzunahme, immer tiefer in die Ovarialrinde ein, erfahren dabei eigenartige Veränderungen an den Kernen, die als Vorbereitungen für die Reifeteilungen zu deuten und besonders günstig zu studieren sind. Nach Abschluß der Reifungsvorgänge erfolgt Auflösung der Keimstränge in einzelne Follikel, die isoliert ins Bindegewebe zu liegen kommen. Die in diesen Primärfollikeln eingeschlossenen Eizellen sind als Muttereier zu bezeichnen. Auf dem Stadium des Muttereies verharren die Eizellen sehr verschieden lange Zeit. Ein Teil wächst ohne Unterbrechung (?) weiter; ein anderer Teil bleibt dagegen unverändert und repräsentiert die jüngsten Eizellstadien, die man an reifen Ovarien im äußeren Bereich der Rinde, unmittelbar unter der Tunica albuginea, in dünner Lage (Zone der Primärfollikel) antrifft. Nur am Hilus ovarii zeigt diese Zone, wie die Rinde überhaupt, eine breite Unterbrechung.

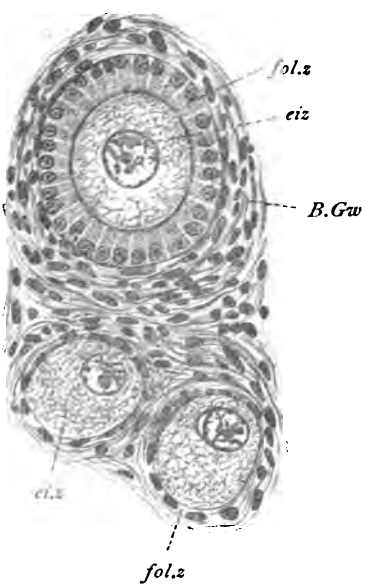

Fig. 430.
Felis domestica, Primärfollikel, einer in Umbildung zum Sekundärfollikel begriffen.
ei.z Muttereier, *fol.z* Follikelzellen, *B.Gw* Bindegewebe der Rinde.

Die an Größe bedeutend zunehmenden Primärfollikel (Fig. 430) sinken in die tieferen Rindenschichten ein und wandeln sich in die Sekundärfollikel (Folliculi vesiculosi oder GRAAF'sche Bläschen um. Das Mutterei vergrößert sich relativ nur wenig, dagegen verdickt sich das Follikelepithel (sog. Membrana granulosa) enorm, indem es mehrschichtig wird und im Innern einen weiten Hohlraum, der vom Liquor folliculi erfüllt ist, entwickelt. Die Follikelzellen selbst sind an den jüngsten Primärfollikeln zum Teil stark abgeplattete Elemente, die jedoch beim Wachstum des Muttereies sämtlich kubische, dann zylindrische Form annehmen; später kommt es zu mehrschichtiger Anordnung. In unmittelbarer Umgebung der Eizelle tritt die Zona pellucida, ein fein radial gestreifter Randsaum,

als Differenzierungsprodukt der Follikelzellen auf. Das Mutterei ist im GRAAF'schen Bläschen einseitig zum inneren Hohlraum gelegen und bildet (Fig. 431) in der dicken Wand des letzteren einen leicht vorspringenden Hügel (Cumulus oophorus). Unmittelbar in seiner Umgebung sind die Follikelzellen regelmäßig radial gestellt (Corona radiata); zwischen der Corona und der äußeren Basalschicht des Epithels ordnen sich die übrigen Follikelzellen zur dicken, den Hohlraum umschließenden, Mittellage.

Auch das umgebende Bindegewebe zeigt enge Beziehungen zum Follikel. Es liefert die Theka folliculi, an welcher eine innere gefäßreiche Zone als Tunica interna von einer äußeren zirkulärfaserigen (Tunica externa) zu unterscheiden ist. Die Tunica interna ist außerdem durch reichlich entwickelte, schichtweis angeordnete, helle vakuoläre Zellen von rundlicher Form ausgezeichnet (Thekazellen).

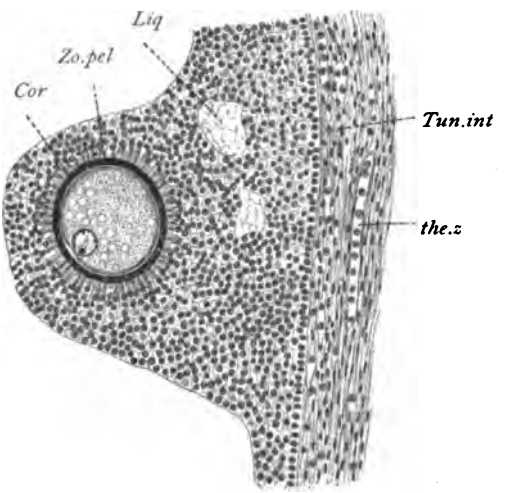

Fig. 431. *Felis domestica*, Cumulus oophorus eines GRAAF'schen Bläschens.
Cor Corona radiata, *Zo.pel* Zona pellucida in Umgebung des Muttereies, *Liq* Liquor, sich zwischen den Follikelzellen ansammelnd, *Tun.int* innere Zone der Theka folliculi, *the.z* Thekazellen.

Auf dem Stadium des Folliculus vesiculosus macht die Eizelle beide Reifeteilungen durch und wird hierdurch zum Ei, das durch Platzen der Follikelwand an der der Eierstockoberfläche zugewandten Seite nach außen in die Leibeshöhle gelangt und hier befruchtet wird. Schon vorher nähert sich der reifende Follikel bei Vergrößerung seines Volumens mehr und mehr der Oberfläche des Ovariums und erreicht diese im Stadium voller Reife. Aus ihm entwickelt sich nach Ausstoßung des Eies das Corpus luteum, das, falls keine Befruchtung des Eies eintritt, nach wenigen Wochen verschwindet (falscher gelber Körper), in den anderen Fällen jedoch, die zur Schwangerschaft führen, sich mächtig entwickelt und durch Jahre hindurch erhält. Die Follikelzellen bilden sich dabei zu den großen rundlichen fetthaltigen Luteinzellen um, zwischen welche von der Theka aus bindegewebige Septen und Blutgefäße einwuchern.

Es sei noch bemerkt, daß man nicht selten Follikel antrifft, welche zwei Eizellen umschließen. Nicht alle Follikel kommen zur Reife; ein Teil derselben degeneriert. Auf weitere Besonderheiten kann hier nicht eingegangen werden.

Eizellen. Die Entwicklung der Eizellen ist vor allem in Hinsicht auf die Veränderungen am Kerngerüst, welche am genauesten von WINIWARTER studiert wurden, von großem Interesse. Wie bei wenig anderen Tierformen lassen sich bei den Säugern Umbildungen

des Mitoms, die als Vorbereitungen für die Reifeteilungen aufzufassen sind, am jungen, neugeborenen Materiale verfolgen und schließen sich eng an die entsprechenden Vorbereitungen an, wie sie vom Hoden von *Helix* und vom Salamander ausführlich geschildert wurden. Der hier zu gebenden speziellen Beschreibung sind vorwiegend Befunde an der Katze (*Felis domestica*) zugrunde gelegt, welche die WINIWARTER'schen Angaben bestätigen und ergänzen.

In der kubischen Keimzelle nimmt der Kern fast den ganzen Raum ein; nur distal findet sich ein gelegentlich breiterer Sarcsaum. Der Kern ist von ellipsoider Gestalt, seitlich meist ein wenig komprimiert und zeigt an einer Langfläche, die nach beliebiger Richtung gewendet sein kann, eine kaum merkbare Einbuchtung, der an der Innenseite der Membran in enger Benachbarung ein relativ großer Nucleolus anliegt. Der Nucleolus erscheint wie an einem kurzen Stiel, der von der Einbuchtung ausgeht, aufgehängt; er ist von verschiedener Form und besteht aus eosinophilem Paranucleom, das von einer dünnen Nucleomschale umgeben ist. Der übrige Kernraum wird von feinen Gerüstfäden durchspannt, die, wie es scheint, sämtlich zur Nucleomrinde des Nucleolus in Beziehungen stehen und radial auf diesen einstrahlen. Sie tragen unregelmäßig verstreut liegende Nucleombrocken geringer Größe. Diese typischen, von WINIWARTER „noyaux protobroques" benannten Kerne seien hier als Keimzellkerne bezeichnet. — Vom spärlichen Sarcmantel ist nur anzugeben, daß er undeutlich fädige Struktur zeigt. Ein Diplosom ist im distalen Sarcsaum vorhanden, Schlußleisten lassen sich nachweisen.

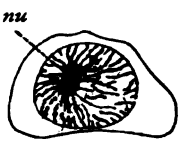

Fig. 432. *Felis domestica*, Oogonie. *nu* Nucleolus.

Die Keimzellen werden zu den Ureiern, indem sie unter Größenzunahme in die Tiefe sinken. Die Oogonie nimmt bei der Umbildung rundliche Gestalt an und entwickelt in Umgebung des stark wachsenden und sich abrundenden Kernes ein reichlicheres Sarc, dessen im großen ganzen gleichfalls rundliche Konturen im speziellen durch die angrenzenden Zellen beeinflußt werden. Eine radiale Anordnung des Gerüsts tritt nicht scharf hervor, ist aber angedeutet; bemerkenswert ist das Auftreten einer Sphäre, die dem Kern einseitig dicht anliegt und das Diplosom enthält. Im Kern (Fig. 432) gibt der Nucleolus, der bedeutend an Größe zugenommen hat, die periphere Lage auf und liegt nun, ohne Kontakt mit der Membran, exzentrisch, dem Kernzentrum mehr oder weniger genähert. Nicht selten sind zwei Nucleolen von verschiedener Größe vorhanden; sie erscheinen gelegentlich aus mehreren runden Ballen zusammengesetzt. Das Mitom steht zu ihnen in deutlicher Beziehung. Es besteht aus zarten, aber scharf hervortretenden, gestreckt verlaufenden Fäden, die sämtlich an den Nucleolen anhaften und radial auf sie einstrahlen. Oft sind die Bilder von großer Regelmäßigkeit; die Fäden verlaufen längs der Membran in paralleler Anordnung, nur wenig sich überkreuzend, gegen eine breite Stelle hin, die an einer Langfläche des Ellipsoids gelegen ist, und biegen hier alle in mehr oder weniger regelmäßiger Weise ziemlich scharf um, bilden also Schleifen, deren Winkel frei liegt, deren beide Enden am Nucleolus inserieren. Ein freies Schleifenende ist nirgends festzustellen. An den Fäden verteilen sich, knotige Anschwellungen bildend, Nuclein-

körner von geringer Größe. Bei den Teilungen der Oogonien entwickeln sich aus dem Mitom typische Knäuel, d. h. die bereits angedeuteten Schleifen bilden sich um zu gleichmäßig dicken, leicht gewunden verlaufenden und gleichmäßig färbbaren Gebilden, die den ganzen Kern durchsetzen und ihre Individualität dabei durchaus wahren.

Nach Abschluß der Teilungen liegen die Muttereier (Oocyten 1. Ordnung) vor. Sarc und Kern haben sich vergrößert und die Sphäre tritt deutlicher hervor; sie nimmt einen mit dem Kern fast an Größe rivalisierenden Raum in der Zelle ein und läßt undeutlich radiale Anordnung der Fäden erkennen. Der Kern macht Vorbereitungen für die Reifeteilungen durch. Er wird während der ersten, rasch vorübergehenden Phase von WINIWARTER zutreffend als „noyau leptotène" bezeichnet (Fig. 433); die Schleifenschenkel erscheinen als starre Fäden, deren Zuordnung zu den Nucleolen minder auffällig als in den Ureiern hervortritt, die den ganzen Kernraum gleichmäßig durchsetzen und vielfach mit benachbarten Miten zu verschmelzen beginnen (Konjugationstadium). Die Nucleolen sind zum Teil als Einzelnucleolen ausgebildet; mehrere dieser, selten alle (?), legen sich zu unregelmäßigen knolligen Sammelnucleolen aneinander und können im dichten Fadenwerk übersehen werden. Für letzteres ist ferner ein scheinbar vielfaches Anastomosieren der Schleifenschenkel charakteristisch; die Schenkel haben zum Teil auch die Beziehungen zur Membran verloren und das Polfeld ist nicht sicher festzustellen.

Fig. 433. *Lepus cuniculus*, Noyau leptotène des Muttereies. Nach WINIWARTER.

Es folgt das von WINIWARTER zuerst gesehene Synapsisstadium („noyaux synaptènes"). Das gesamte Mitom drängt sich allmählich zu einem einseitig an der Membran gelegenen Knoten zusammen, welcher feinere Strukturen nicht leicht unterscheiden läßt. Die Übergangsformen lehren, daß sich der Knoten, der als Mitamma zu bezeichnen ist, durch Kontraktion aus dem starren Mitom entwickelt, indem zugleich die Verschmelzung der Schleifen zu Doppelbildungen fortschreitet und zum Abschluß gelangt. Die Kontraktion der Miten erfolgt gegen die Sarcsphäre hin, welcher das Mitamma im Kern dicht anliegt; der immer nachweisbare Sammelnucleolus, neben dem kleinere Nucleolen vorkommen können, liegt im Mitamma einseitig, nicht direkt opponiert zur Berührungsstelle mit der Membran, gegen ein Kernende hingewendet. Die Miten verlaufen im wesentlichen parallel zueinander und wenden sich einerseits gegen die Sphäre, andererseits gegen den Nucleolus hin; da dieser einseitig am Knoten liegt, so beschreiben sie zumeist Bogenlinien, die den Knoten als ein sehr regelmäßig struiertes Gebilde kennzeichnen. Die Schleifenwinkel ragen frei in den Kernraum hinein, und sind um so deutlicher zu erkennen, je weiter die Kontraktion der Miten fortschreitet, je voluminöser diese also werden. Die Miten lösen sich also auf dem Synapsisstadium von dem Polfeld der Kernmembran ab, treten aber später wieder zu ihm in Beziehung.

Die Schleifenverschmelzungen wurden von WINIWARTER gesehen; betreffender Autor läßt aber die Frage offen, ob eine Verklebung oder

Längsspaltung von Miten vorliege. Nur die erstere Möglichkeit kommt in Betracht, wie daraus hervorgeht, daß im folgenden Kernstadium nur 12 Miten, und diese von entsprechender Stärke, gegenüber den 24 der Urgenitalzellkerne, nachweisbar sind. Im Mitamma kommt es also zur Ausbildung von Doppelmiten.

Auf das Synapsisstadium folgt bei fortschreitendem Wachstum von Zelle und Kern Lockerung des Mitamma, die durch Streckung der Schleifen bedingt wird und zur Bildung eines Knäuelstadiums, (noyaux pachytènes" von WINIWARTER) führt. Die Schleifen (Fig. 434) durchsetzen in leicht gewundenem Verlaufe den ganzen Kernraum und lassen ihre Beziehungen zu den Nucleolen meist gut erkennen. Gewöhnlich ist ein großer und in geringer Entfernung davon ein kleinerer Nucleolus nachweisbar; sie zeigen helle Vakuolen und nicht selten unregelmäßige Form. Die Anordnung der Miten entspricht im Prinzip

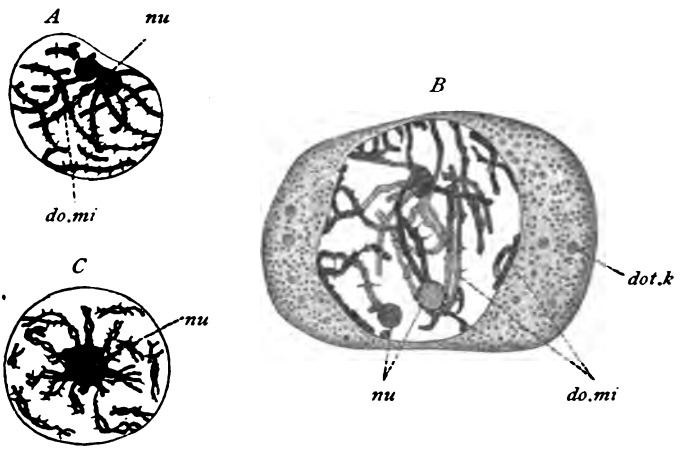

Fig. 434. Verschiedene Darstellungen der Doppelschleifen in den Muttereiern. *A* und *B* von jungen, *C* von älteren Primärfollikeln. *do.mi* Doppelmiten, *nu* Nukleolen, *dot.k* Dotterkörner. *B* nach WINIWARTER von *Lepus*, *A* und *C* von *Felis*.

der auf dem Synapisstadium nachweisbaren; von den Kernenden gesehen strahlen die Schleifen gegen die Sphärenfläche hin ein; bei seitlicher Kernbetrachtung verlaufen sie zum großen Teil längs; die Schleifenwinkel konvergieren gegen ein Polfeld hin. Die Doppelnatur der Schleifen tritt immer deutlicher hervor und führt zur Bildung von Kernen, die für das Mutterei charakteristisch sind und von WINIWARTER als „noyaux diplotènes" bezeichnet werden. Man erkennt (Fig. 434 *B*) die beiden Glieder einer Schleife sehr deutlich; sie umwinden einander vielfach spiral. Derart ergeben sich achterförmige Bildungen. Die Zahl der Nucleolen wechselt, ihre Beziehung zu den Schleifen bleibt erhalten. Die Schleifen sind durch rauhe Beschaffenheit und Brückenbildung charakterisiert.

Während der nun eintretenden Follikelbildung nimmt die Oocyte immer mehr an Größe zu, doch gilt das nicht für alle Eizellen, da vielmehr sehr viele innerhalb der Primärfollikel unverändert verharren. Die im Kern angelegten heterotypischen Miten erfahren eine Rück-

bildung; es entstehen derart sog. „noyaux dictyées“ (WINIWARTER), in welchen die Doppelschleifen nur lokal erhalten sind, im übrigen aber ein unregelmäßiges Mitom mit beliebig verteiltem Nucleom und einzelnen Nucleolen vorliegt. Später tritt jedoch die alte Struktur wieder hervor und zwar in besonderer Deutlichkeit und Regelmäßigkeit (Fig. 434 *C*). Erst im Sekundärfollikel verschwindet sie definitiv. Bei der hier stattfindenden Richtungskörperbildung entwickeln sich zwölf abweichend gestaltete Schleifen, an denen sich beide Reifeteilungen abspielen, worauf hier nicht eingegangen werden kann. — Vom Sarc ist zu bemerken, daß es sich infolge des Auftretens von Dotterkörnern mehr und mehr, besonders peripher, auflockert. Dies Auftreten von Dotter scheint nach VAN DER STRICHT u. a. sich bei den Säugern in zweierlei Weise abspielen zu können. Einerseits, z. B. beim Menschen, beobachtet man schon zeitig in Umgebung des Kerns eine dichte dunkle Zone (Dotterkernlager), der auch die Sphäre eingelagert ist und von der die Dotterbildung ausgeht; andererseits, z. B. bei der Fledermaus, ist die Sphäre von typischen Sarcomiten umgeben, die sich später im Sarc verteilen und aus deren Granulationen die Dotterkörner entstehen. Gewöhnlich bezeichnet man die Sarcomiten als Archoplasmaschleifen (HERMANN) oder Pseudochromosomen (M. HEIDENHAIN).

Follikelzellen. Die Follikelzellen sind in die Tiefe sinkende Keimzellen, welche in Kern und Sarc keine wesentlichen Veränderungen erfahren. Sie verstreuen sich innerhalb der Keimstränge in großer Zahl zwischen den Ureiern, treten aber in innige Beziehung erst zu den jungen Muttereiern, in deren Umgebung sie sich zu einem einschichtigen Follikelepithel (Primärfollikel) anordnen. Innerhalb der Keimstränge zeigen sie häufig eingelagerte Fettkörner. Am Follikel sind sie während der ganzen Dauer des primären Muttereistadiums lokal nesterartig dicht zusammengedrängt, im übrigen Eizellbereiche jedoch stark abgeplattete Elemente, deren man auf einem mittleren Follikelanschnitt etwa 3 zählt. Sobald die Periode des Folliculus vesiculosus eingeleitet wird, verteilen sich die Zellen gleichmäßiger und erscheinen zunächst kubisch, später zylindrisch geformt. Die Kerne liegen basal und zeigen, wie auch bereits früher, feine Einkerbungen. Das Sarc enthält ein längsfädiges Gerüst; Intercellularlücken sind geräumig ausgebildet, doch konnten Schlußleisten im Umkreis der Eizelle nicht sicher festgestellt werden. Hier entwickelt sich ein dünner, leicht mit Hämatoxylin und Eisenhämatoxylin färbbarer Saum, der nach und nach, wenn die Zellen zylindrisch werden, bis zu $^1/_3$ der Zellhöhe an Dicke gewinnt und deutlich radial fädig struiert ist (Zona pellucida). In den am Saum stark erweiterten Intercellularräumen tritt eine gleichfalls leicht und mit dem Saum identisch färbbare Flüssigkeit auf, die sich außerdem auch in dünner Schicht überall zwischen den Zellen des jetzt mehrschichtig gewordenen Follikels verteilt und lokal ansehnlich anhäuft, wodurch die Bildung des Folliculus vesiculosus eingeleitet wird. Sie wird als Liquor folliculi bezeichnet und repräsentiert eine nährstoffreiche Lymphe, die durch die Zona pellucida der wachsenden Eizelle zugeführt wird. Die mehrschichtige Anordnung der Epithelzellen kommt, wie im Epiderm, durch mitotische Zellvermehrung und Ausscheiden einzelner Zellen aus der basalen Schicht infolge seitlichen Druckes, der sie von der Grenzlamelle ablöst, zustande. Derart ge-

langen nach und nach alle an der Bildung der Zona beteiligten Zellen in obere Lage und liefern eine besondere circumzonare Schicht (Corona radiata) in Umgebung der Eizelle, zwischen welcher und der Basalschicht sich die den Follikelhohlraum umschließende, an Dicke bedeutend zunehmende Mittellage entwickelt. Alle Zellen erscheinen vermehrungsfähig. Der Hohlraum tritt einseitig auf, so daß die Eizelle in die Follikelwand zu liegen kommt und hier einen abgerundet vorspringenden Hügel bildet (Cumulus oophorus).

Nach der Ausstoßung des Eies ins Cölom erfolgt Umbildung des Follikels in ein Corpus luteum (SOBOTTA). Die Follikelzellen nehmen bedeutend an Volumen zu und werden zu den rundlichen, dicht struierten und körnigen Luteinzellen, die nach und nach, ohne sich zu vermehren, den ganzen Follikel erfüllen. Zugleich wuchern Bindegewebe und Gefäße aus der Theka in den Follikel ein. Die großen hellen Thekazellen wahren jedoch ihre Lage im Umkreise des Follikels. Es sei übrigens bemerkt, daß nach einer Anzahl Autoren (CLARK, NAGEL, BÜHLER u. a.) die Follikelzellen zugrunde gehen und die Luteinzellen aus den Tkekazellen sich entwickeln sollen.

Literatur-Verzeichnis.

Lehr- und Handbücher.

1894. Bergh, R. S., Vorlesungen über die Zelle und die einfachen Gewebe des tierischen Körpers. Wiesbaden.

1898. Böhm & Davidoff, Lehrbuch der Histologie d. Menschen. 2. Aufl.

1901. Boas, J. E. V., Lehrbuch der Zoologie. 4. Aufl. Jena.

1908. Braun, M., Die tierischen Parasiten des Menschen. Würzburg.

1862—1908. Bronn, H. G., Klassen und Ordnungen des Tierreichs. Leipzig u. Heidelberg.

Bd. 2: Spongien (Porifera). 1887, bearbeitet von G. C. J. Vosmaer.

Bd. 2 Abt. 2: Coelenterata (Hohltiere), Lief. 1—17. 1889—1897, bearbeitet von C. Chun. Lief. 18—21. 1902, bearbeitet von L. Will. Lief. 1—3. Anthozoa (1903—1906), bearbeitet von O. Carlgren.

Bd. 2 Abt. 3: Echinodermen (Stachelhäuter). 1. Holothuria, Lief. 1—16. 1889—1892, bearbeitet von H. Ludwig. 2. Asteroidea, Lief. 17—28. 1893—1899, bearbeitet von H. Ludwig (bis pag. 623) und O. Hamann. 3. Ophiuroidea, Lief. 29—41. 1900—1901, bearbeitet von O. Hamann. 4. Echinoidea, Lief. 42—48. 1901—1902, bearbeitet von O. Hamann.

Bd. 3: Malacozoa (Weichtiere). 1862, bearbeitet von H. G. Bronn.

Bd. 3: Mollusca (Weichtiere), neu bearbeitet von H. Simroth. 1. Allgemeines, Lief. 1—3; 2. Amphineura, Lief. 4—15; 3. Scaphopoda, Lief. 16—21; 4. Gastropoda, Lief. 22—94. 1892—1907.

Bd. 3: Supplement. Tunicata (Manteltiere). 1893—1903, bearbeitet von O. Seeliger. Lief. 1—80.

Bd. 4: Würmer: Vermes. 1. Einleitung, Lief. 1—7. 1887, bearbeitet von H. A. Pagenstecher (Lief. 1—6) und M. Braun (Lief. 7). 2. Mionelminthes (Dicyemiden und Orthonectiden), Lief. 7—8, 1887—1889, bearbeitet von M. Braun. 3. Plathelminthes (Trematoden, Cestoden), Lief. 8—62. 1889 bis 1900, bearbeitet von M. Braun. 4. Turbellarien, Lief. 63—109, bearbeitet von L. v. Graff.

Supplement: Nemertini (Schnurwürmer), Lief. 1—29. 1897—1907, bearbeitet von O. Bürger.

Bd. 5: Crustacea. 1. Abt. 1866—1879, bearbeitet von A. Gerstäcker. 2. Abt. 1881—1901, bearbeitet von A. Gerstäcker (Lief. 1—46) und von A. E. Ortmann (Lief. 47—62). 2. Abt.: Myriapoda. Lief. 63—79. C. Verhoeff.

Bd. 6: Wirbeltiere. Abt. 1. Fische: Pisces. 1901—1908. Lief. 1—25, bearbeitet von E. Lönnberg u. G. Favaro.

Abt. 2. Amphibien. 1873—1878, bearbeitet von C. K. Hoffmann.

Abt. 3. Reptilien. 1890, bearbeitet von C. K. Hoffmann.

Abt. 4. Vögel. 1891, bearbeitet von H. Gadow & E. Selenka.

Abt. 5. Säugetiere: Mammalia. 1874—1906, bearbeitet von C. G. Giebel

(Lief. 1—26) und von W. Leche (Lief. 27—75), fortgesetzt von E. Göppert.
1901. Cajal, S. R. y, Elementos de Histologia normal y de Tecnica micrografica. 3. Aufl. Madrid.
1880—1882. Claus, C., Grundzüge der Zoologie. Bd. I und II. Marburg.
1897. — Lehrbuch der Zoologie. 6. Auflage. Marburg und Leipzig.
1905. Claus-Grobben, Lehrbuch der Zoologie. Marburg.
1895. Delage, Y., La structure du Protoplasma etc. Paris.
1897—1901. Delage, Y. & Hérouard, E., Traité de Zoologie Concrète. Paris.
T. 1. La Cellule et les Protozoaires 1896.
T. 2. 1re Partie: Mésozoaires — Spongiaires. 1899.
T. 2. 2me Partie: Les Coelentérés. 1901.
T. 3. Les Échinodermes. 1903.
T. 5. Les Vermidiens. 1897. (Bryozoen, *Phoronis*, *Rhabdopleura*, *Cephalodiscus*, Chätognathen, Brachiopoden.)
T. 8. Les Procordés. 1898. (Enteropneusten, *Amphioxus*, Tunicaten.)
1904. Dogiel, A. S., Vorlesungen über Histologie. St. Petersburg. (Russisch.)
1864—1882. Ecker, A. & Wiedersheim, R., Anatomie des Frosches. 1. Aufl. Braunschweig.
1896—1904. — idem, 2. Aufl. bearbeitet von E. Gaupp. 1. Abt. Lehre vom Skelett und vom Muskelsystem (1896)
2. Abt. Lehre vom Nerven- und Gefäßsystem (1898).
3. Abt. Lehre von den Eingeweiden, dem Integument und den Sinnesorganen (1904).
1901. Ellenberger, W. & Günther, G., Grundriß der vergl. Histologie der Haussäugetiere. 2. Aufl. Berlin.
1882. Flemming, W., Zellsubstanz, Kern und Zellteilung. Leipzig.
1896. Fol, H., Lehrbuch der vergleich. mikroskopischen Anatomie, mit Einschluß der vergl. Histologie und Histogenese. Leipzig
1898—1902. Gegenbaur, C., Vergleichende Anatomie der Wirbeltiere mit Berücksichtigung der Wirbellosen. Leipzig.
1898. Bd. 1. Einleitung, Integument, Skeletsystem, Muskelsystem, Nervensystem und Sinnesorgane.
1902. Bd. 2. Darmsystem und Atmungsorgane, Gefäßsystem, Harn- und Geschlechtsorgane (Urogenitalsystem).
1903. Golgi, C., Opera omnia. Vol. 1. Istologia normale (1870—1883), Vol. 2. Istologia normale (1883—1902) und Vol. 3. Patologia generale e Isto-Patologia (1868—1894).
1904. Gurwitsch, A., Morphologie und Biologie der Zelle. Jena.
1899. Haecker, V., Praxis und Theorie der Zellen- und Befruchtungslehre. Jena.
1904. Haller, B., Lehrbuch der vergleichenden Anatomie. Jena.
1888—1891. Hatschek, B., Lehrbuch der Zoologie. 1.—3. Lieferung. Jena.
1896. — & Cori, C. J., Elementarkurs der Zootomie in fünfzehn Vorlesungen. Jena.
1907. Heidenhain, M., Plasma und Zelle. 1. Abt. Jena.
1896. Henneguy, F., Leçons sur la cellule. Paris.
1893—1898. Hertwig, O., Die Zelle und die Gewebe. 1. Buch: Allgemeine Anatomie und Physiologie der Zelle. 1893. 2. Buch: Allgemeine Anatomie und Physiologie der Gewebe. 1898.
1906. Hertwig, O., Allgemeine Biologie. Jena.
1902. — Lehrbuch der Entwicklungsgeschichte des Menschen und der Wirbeltiere. 7. Aufl. Jena.
1906. —, Handbuch der vergleichenden und experimentellen Entwicklungslehre der Wirbeltiere. 3 Bände. Jena
1907. Hertwig, R., Lehrbuch der Zoologie. 8. Aufl. Jena.
1901. Hoyer, H. sen., Lehrbuch der Histologie des menschlichen Körpers. Unter Mitwirkung zahlreicher anderer Autoren. Warschau. (Polnisch.)
1895. Klein, E., Grundzüge der Histologie. Deutsch von A. Kollmann. 3. Aufl. Leipzig.
1889—1899. Kölliker, A., Handbuch der Gewebelehre des Menschen. 6. Aufl. Leipzig. 1889. Bd. 1. Kölliker, Die allgemeine Gewebelehre und die Systeme der Haut, Knochen und Muskeln.

1896. Bd. 2. —, Nervensystem des Menschen und der Tiere.
1899. Bd. 3. 1. Hälfte. Ebner, V. von, Verdauungs- und Geschmacksorgane, Milz, Respirationsorgane, Schilddrüse, Beischilddrüse, Thymus, Carotidenknötchen, Harnorgane, Nebennieren.
2. Hälfte: Ebner, V. v., Geschlechtsorgane, Gefäßsystem, Blut und Lymphe, höhere Sinnesorgane (1902).
1906. Kopsch, F., Raubers Lehrbuch der Anatomie des Menschen. Abt. 1: Allgemeiner Teil. 7. Auflage. Leipzig.
1890—1902. Korschelt, E. & Heider, K., Lehrbuch der vergleichenden Entwicklungsgeschichte der wirbellosen Tiere. Jena. Spezieller Teil.
1890. Heft 1: Cölenteraten, Würmer, Echinodermen, Enteropneusten, Chätognathen.
1892. Heft 2: Arthropoden.
1893. Heft 3: Mollusken, Tentaculaten, Tunicaten, *Amphioxus*.
1902—1903. Allgemeiner Teil.
1907. Kükenthal, W., Leitfaden für das Zoologische Practicum. 4. Aufl. Jena.
1903. Kultschitzky, N. K., Elemente der Histologie der Tiere und Menschen. Charkow.
1888—1894. Lang, A., Lehrbuch der vergleichenden Anatomie der wirbellosen Tiere. Jena.
1900. —, idem, 2. Aufl. Lieferung 1: Mollusca, von K. Heschheler.
1900, 1901. Lankester, E. R., A Treatise on Zoology. London.
Part II. The Porifera and Coelentera, von E. A. Minchin, G. H. Fowler & G. C. Bourne. 1900.
Part III. The Echinoderma, von F. A. Bather, J. W. Gregory & E. S. Goodrich. 1900.
Part IV. The Platyhelmia, Mesozoa, and Nemertini, von B. Benham. 1901.
1907. Lee. A. B. & Mayer, P., Grundzüge der microscopischen Technik. 3. Aufl. Berlin.
1895. Lenhossek, M. von, Der feinere Bau des Nervensystems usw. Berlin.
1863—1876. Leuckart, R., Die menschlichen Parasiten und die von ihnen herrührenden Krankheiten. Leipzig u. Heidelberg.
1879—1901. —, idem. 2. Aufl. 2 Bde., beendet von G. Brandes.
1857. Leydig, F, Lehrbuch der Histologie des Menschen und der Tiere. Frankfurt a. M.
1864. —, Vom Bau des tierischen Körpers. Handbuch der vergleichenden Anatomie. 1. Bd. Tübingen.
1883. —, Untersuchungen zur Anatomie und Histologie der Tiere. Bonn.
1885. —, Zelle und Gewebe. Neue Beiträge zur Histologie des Tierkörpers. Bonn.
1883—1886. Leunis, J., Synopsis der Tierkunde. 3. Aufl., bearbeitet von H. Ludwig. Hannover.
1904. Loewenthal, Atlas zur vergl. Histologie der Wirbeltiere nebst erläuterndem Text. Berlin.
1896—1900. Oppel, A., Lehrbuch der vergleichenden microscopischen Anatomie der Wirbeltiere. Jena.
1. Teil: Der Magen (1896).
2. Teil: Schlund und Darm (1897).
3. Teil: Mundhöhle, Bauchspeicheldrüse und Leber (1900).
4. Teil: Ausführapparat und Anhangsdrüsen der männlichen Geschlechtsorgane (1904).
5. Teil: Die Parietalorgane (1905).
6. Teil: Atmungsapparat (1905).
1902. Perrier, R., Cours élémentaire de Zoologie. 2. Aufl. Paris.
1904. Prenant, Bouin, P. & Maillard, Traité d'histologie. Teil 1: Cytologie générale et spéciale. Paris.
1888. Ranvier, L., Technisches Lehrbuch der Histologie. Übersetzt von W. Nicati & H. von Wyss. Leipzig.
1894. Rawitz, B., Grundriß der Histologie. Berlin.
1893. Renaut, J., Traité d'histologie pratique. Paris. Teil 2. 1899.
1902. Schneider. K. C., Lehrbuch der vergl. Histologie der Tiere. Jena.
1907. Sobotta, J., Atlas und Grundriß der Histologie und mikroskopischen Anatomie des Menschen. München.

1904. Stöhr, P., Lehrbuch der Histologie und der microscopischen Anatomie des Menschen. 11. Aufl. Jena.
1901. Szymonowicz, L., Lehrbuch der Histologie und der mikroskopischen Anatomie, mit besonderer Berücksichtigung des menschlichen Körpers. Würzburg.
1888—1894. Vogt, C. & Yung, E., Lehrbuch der practischen vergleichenden Anatomie. Bd. 1 (1888) und 2 (1889—1894). Braunschweig.
1898. Wiedersheim, R., Grundriß der vergleichenden Anatomie der Wirbeltiere. 4. Aufl. Jena.

Allgemeines.

1890. Altmann, R., Die Elementarorganismen und ihre Beziehungen zu den Zellen.
1896. —, Über Granula und Intergranularsubstanzen. in: Arch. Anat. Phys. Anat. Abt.
1893. Apathy, S., Über die Muskelfasern von Ascarus. in: Zeit. wiss. Z. Bd. 10.
1897. —, Das leitende Element des Nervensystems usw. in: Mitteil. Z. Stat. Neapel Bd. 12.
1901. —, Bemerkungen zu den Ergebnissen Ramón y Cajals hinsichtlich der feineren Beschaffenheit des Nervensystems. in: Anat. Anz. Bd. 31.
1879 Arnold, J., Über feinere Struktur der Zellen unter normalen und patholog. Bedingungen. in: Arch. Path. Anat. Bd. 77.
1887. —, Über die Teilungsvorgänge an den Wanderzellen. in: Arch. mikr. Anat.
1903. —, Weitere Mitteilungen über vitale und supravitale Granulafärbung usw. in: Anat. Anz. Bd. 24.
1901. —, Plasmosomen, Granula, Mitochondrien, Chondriomiten und Netzfiguren. in: Anat. Anz. Bd. 31.
1890. Auerbach, L., Zur Kenntnis der tier. Zellen. 1. Über zweierlei chromatophile Kernsubstanzen. in: Sitz. Ber. k. preuß. Akad. Wiss. (Vergl. 1891.)
1881. Balbiani, E. G., Sur la structure du noyau des cellules salivaires chez les larves de Chironomus. in: Z. Anz.
1898. Ballowitz, E., Zur Kenntnis der Zellsphäre. in: Arch. Anat. Phys. Anat. Abt.
1890. —, Fibrilläre Struktur und Kontraktilität. in: Verh. Anat. Ges. 3. Vers. Berlin.
1898. —, Untersuchungen über die Struktur der Spermatozoen usw. in: Arch. mikr. Anat. Bd. 32. (Vergl. Bd. 36; auch Zeit. wiss. Z. Bd. 50, 52.)
1900. —, Über das Epithel der Membrana elastica post. des Auges, seine Kerne und eine merkwürd. Struktur seiner großen Zellsphären. in: Arch. mikr. Anat. Bd. 56.
1897. Benda, C., Neuere Mitteilungen über die Histogenese der Säugetierspermatozoen. in: Verh. phys. Ges Berlin.
1898. —, Über die Entstehung der Spiralfaser des Verbindungsstückes der Säugetierspermien. in: Verh. anat. Ges. Kiel.
1901. —, Über neue Darstellungsmethoden der Zentralkörperchen und die Verwandtschaft der Basalkörper der Zilien mit Zentralkörperchen. in: Arch. Anat. Phys. Phys. Abt.
1902. —, Die Mitochondria. in: Ergebn. Anat. Entw. Bd. 12.
1876. Beneden, E. van, Recherches sur les Dicyémides usw. in: Bull. Acad. R. Belg. (2) T. 42.
1883. —, Recherches sur la maturation de l'œuf, la fécondation et la division cellulaire. in: Bull. Acad. R. Belgique V. 4.
1887. Beneden, E. van & Neyt, Nouvelles recherches sur la fécondation et la division mitosique chez l'ascaride mégalocéphale. Leipzig.
1904. Bergen, F. von, Zur Kenntnis gewisser Strukturbilder (Netzapparate, Saftkanälchen, Trophospongien) im Protoplasma verschiedener Zellarten. in: Arch. Mikr. Anat. Bd. 64.
1886. Berthold, G., Studien über Protoplasmamechanik. Leipzig.
1903. Bethe, A., Allgemeine Anatomie und Physiologie des Nervensystems. Leipzig.

1904. Bethe, A., Die historische Entwickelung der Ganglienzellenhypothese. in: Ergebn. Phys. Bd. 3.
1894. Born, Die Struktur des Keimbläschens im Ovarialei von Triton. in: Arch. mikr. Anat. Bd. 43.
1905. Bouin, P., Ergastoplasma, Pseudochromosomes et Mitochondria. in: Arch. Z. exp. (4) V. 3.
1887, 88 u. 90. Boveri, T., Zellenstudien. 1, 2 und 3. Jena.
1901. —, Zellenstudien. 4. Über die Natur der Zentrosomen. in: Jen. Zeit. Bd. 35.
1904. —, Ergebnisse über die Konstitution der chromat. Substanz des Zellkerns, Jena.
1895. Bruyne, de, La sphère attractive dans les cellules fixes du tissu conjonctif. in: Bull. Acad. R. Belg.
1899. —, Contribution à l'étude physiologique de l'amitose. in: Fest. für van Bambeke.
1898. Bühler, A., Untersuchungen über den Bau der Nervenzellen. in: Verh. phys. med. Ges. Würzburg. Bd. 31.
1892. Bütschli, O., Untersuchungen über mikroskopische Schäume und das Protoplasma. Leipzig.
1901. —, Meine Ansicht über die Struktur des Protoplasmas und einige ihrer Kritiker. in: Arch. Entwickl. Mech. Bd. 11.
1905. Cajal, R. y, Mécanisme de la regénération des nerfs. in: C. R. Soc. Biol. T. 58.
1907. —, Die histogenetischen Beweise der Neuronentheorie von His u. Forel. in: Anat. Anz. Bd. 30.
1897. Carnoy, J. B. & Lebrun, E., La cytodiérèse de l'œuf. in: La Cellule. T. 12. (Vergl. 14 und 16).
1850. Carus, V., Über die Entwicklung des Spinneneies. in: Zeit. wiss. Z. V. 2.
1897. Cohn, T., Über epitheliale Schlußleisten usw. in: Verh. phys. med. Ges. Würzburg. Bd. 31.
1905. Dogiel, J., Der fibrilläre Bau der Nervenendapparate in der Haut des Menschen und der Säugetiere und die Neuronentheorie. in: Anat. Anz. Bd. 27.
1894. Drüner, Studien über den Mechanismus der Zellteilung. in: Jen. Zeit. Bd. 29.
1907. Duesberg, J., Der Mitochondrial-Apparat in den Zellen der Wirbeltiere und Wirbellosen. in: Arch. mikr. Anat. Bd. 71.
1906. Ebner, V. von, Über die Entwicklung der leimgebenden Fibrillen, insbesondere im Zahnbein. in: Sitz. Ber. Akad. Wiss. Bd. 115. Heft 3.
1904. Ehrlich, L., Der Ursprung der Plasmazellen. in: Arch. Path. Anat. Bd. 175.
1900. Eismond, J., Über die Natur der sog. kinetischen Zentren der Zellen. in: Verh. Anat. Ges.
1881. Engelmann, T. W., Über den fasrigen Bau der kontrakt. Substanzen, mit besondrer Berücksichtigung der glatten und doppeltschräggestreiften Muskelfasern. in: Pflügers Arch. Bd. 25.
1873. —, Mikroskopische Untersuchungen über die quergestreifte Muskelsubstanz. in: Arch. Phys. Pflüger. Bd. 7. (Vgl. Bd. 11, 18, 26.)
1876. Flemming, W., Beobachtungen über die Beschaffenheit des Zellkernes. in: Arch. mikr. Anat. Bd. 13. (u. a.)
1882. —, Zellsubstanz, Kern und Zellteilung. Leipzig.
1887 u. 1891. —, Neue Beiträge zur Kenntnis der Zelle. 1. und 2. Teil. in: Arch. mikr. Anat. Bd. 29 u. 37.
1891. —, Über Teilung und Kernformen bei Leukozyten usw. in: Arch. mikr. Anat. Bd. 37.
1893—98. —, Referate über „Die Zelle". in: Ergeb. Anat. Entwickl. Mech.
1902. —, Die Histogenese der Stützsubstanzen der Bindegewebsgruppe. in: Handb. Entwickl. Gesch. O. Hertwig. Lief. 4, 5.
1875. Frommann, C., Zur Lehre von der Struktur der Zellen. in: Jen. Zeit. Bd. 9.
1900. Fürst, C. M., Haarzellen und Flimmerzellen. in: Anat. Anz. Bd. 18.
1906. Fuss, S., Die Bildung der elastischen Faser. in: Arch. Path. Anat. Bd. 185.
1897. Garnier, C., Les filaments basaux des cellules glandulaires. in: Bibliogr. anat.

1905. Goldschmidt, R., Der Chromidialapparat lebhaft funktionierender Gewebszellen. in: Z. Jahr. Abt. Morph. Bd. 21.
1898. Golgi, C., Appunti intorno alla struttura delle cellule nervose. in: Rendic. Ist. Lombardi Sc. Lett. V. 31.
1874. Häckel, E., Die Gastraeatheorie usw. in: Jen. Zeit. Bd. 8.
1893 u. 95. Häcker, V., Das Keimbläschen, seine Elemente und Lageveränderungen. in: Arch. mikr. Anat. Bd. 41 und 42.
1903. Harrison, R. G., Experimentelle Untersuchungen über die Entwicklung der Sinnesorgane der Seitenlinie bei den Amphibien. in: Arch. Mikr. Anat. Bd. 63.
1904. —, Neue Versuche und Beobachtungen über die Entwicklung der peripheren Nerven der Wirbeltiere. in: Sitz. Ber. Niederrhein. Ges. Bonn B.
1881. Hatschek, B., Studien über Entwicklung des Amphioxus lanc. in: Arb. Z. Inst. Wien. Bd. 4.
1893. —, Über den gegenwärtigen Stand der Keimblättertheorie. in: Verh. D. Z. Ges. Göttingen.
1906. Havet, J., L'origine des nucléoles vrais ou plasmosomes des cellules nerveuses. in: Anat. Anz. Bd. 29.
1899. Heidenhain, M., Beiträge zur Aufklärung des wahren Wesens der faserförmigen Differenzierungen. in: Anat. Anz. Bd. 16. (Vergl. auch Bd. 21, 1902.)
1899 u. 1901. —, Struktur der kontraktilen Materie 1. u. 2. in: Ergebn. Anat. Entw. Gesch. Bd. 8 und 10.
1900. —, Über die Zentralkapseln und Pseudochromosomen in den Samenzellen von Proteus, sowie über ihr Verhältnis zu den Idiozomen, Chondromiten und Archiplasmaschleifen. in: Anat. Anz. Bd. 18.
1907. —, Plasma und Zelle. Jena.
1868. Heidenhain, R., Beiträge zur Lehre von der Speichelabsonderung. in: Stud. phys. Inst. Breslau. Heft 4.
1906. Held, H., Zur Histogenese der Nervenleitung. in: Verh. Anat. Ges. 20. Vers.
1905. —, Die Entstehung der Neurofibrillen. in: Neur. Centralbl. Jahrg. 24.
1873. Heitzmann, Untersuchungen über das Protoplasma. in: Sitz. Ber. Wiener Ak. Wiss. Bd. 67.
1898. Henneguy, F., Sur les rapports des cils vibratiles avec les centrosomes. in: Arch. Anat. micr. T. 1.
1882 u. 83. Hertwig, O., Die Entwicklung des mittleren Keimblatts der Wirbeltiere. in: Jen. Zeit. Bd. 15 und 16
1881. Hertwig, O. u. R., Die Cölomtheorie. in: Jen. Zeit. Bd. 15.
1903. Hertwig, R., Über das Wechselverhältnis von Kern und Protoplasma. München.
1898. His, W., Über Zellen und Syncytienbildung. in: Abh. Sächs. Ges. Wiss. Bd. 24.
1900. Holmgren, E., Studien in der feineren Anatomie der Nervenzellen. I. in: Anat. Hefte. V. 15.
1902. —, Einige Worte über das Trophospongium verschiedener Zellarten. in: Anat. Anz. Bd. 20. (Siehe auch Bd. 21 und 22.)
1903. —, Weiteres über die Trophospongien verschiedener Drüsenzellen. in: Anat. Anz. Bd. 23.
1904. —, Beiträge zur Morphologie der Zelle. II. Verschiedene Zellarten. in: Anat. Hefte. Bd. 25.
1907. —, Über die Trophospongien der quergestreiften Muskulatur usw. in: Arch mikr. Anat. Bd. 71.
1902. Joseph. H., Beiträge zur Flimmerzellen- und Zentrosomenfrage. in: Arb. Z. Inst. Wien.
1905. Kölliker, A., Die Entwicklung der Elemente des Nervensystems. in: Zeit. Wiss. Z. Bd. 82.
1902. Kopsch, F., Die Darstellung des Binnennetzes in spinalen Ganglienzellen usw. mit Osmiumsäure. in: Sitz. Ber. Akad. Berlin.
1896 u. 97. Korschelt, E., Über die Struktur der Kerne in den Spinndrüsen der Raupen. in: Arch. mikr. Anat. Bd. 47, 49.
1886. Kossel, A., Weitere Beiträge zur Chemie des Zellkerns. in: Zeit. phys. Chemie. Bd. 10. (Vgl. Bd. 22.)

1896. Kostanecki, K. von & Siedlecki, M., Über das Verhältnis der Zentrosomen zum Protoplasma. in: Arch. mikr. Anat. Bd. 48.
1877. Kowalewsky, A., Weitere Studien über die Entwicklungsgeschichte des Amphioxus lanc. in: Arch. mikr. Anat. Bd. 13.
1864. Kühne, W., Untersuchungen über das Protoplasma und die Kontraktilität. Leipzig.
1875. Kupffer, C. von, Über Differenzierung des Protoplasma in den Zellen der tier. Gewebe. in: Schrift. Naturwiss. Ver. Schleswig-Holstein. Bd. 1.
1902. Lee, A. B., Nouvelles recherches sur le Nebenkern et la répression du fuseau caryocinétique. in: La Cellule. T. 20.
1898. Lenhossék, M. von, Über Flimmerzellen. in: Verh. Anat. Ges. Kiel.
1885. Leydig, F. von, Zelle und Gewebe. Bonn.
1896. List, T., Beiträge zur Chemie der Gewebe. in: Mitteil. Z. Stat. Neapel. Bd. 12.
1903. Lubosch, W., Über die Nucleolarsubstanz des reifenden Tritoneies usw. in: Jena. Zeit. Bd. 37.
1872 und 73. Merkel F., Der quergestreifte Muskel. 1 u. 2. in: Arch. mikr. Anat. Bd. 8 u. 9. (Vergl. Bd. 19.)
1897. Meves, F., Zellteilung. in: Ergebn. Anat. Entw. (Vergl. 1898. Bd. 8.)
1899. —, Über den Einfluß der Zellteilung auf den Sekretionsvorgang usw. in: Fest. f. von Kupffer.
1902. —, Struktur und Histogenese der Spermien. in: Ergebn. Anat. Entwickl. Gesch. Bd. 11.
1907. —, Die Spermatocytenteilungen bei der Honigbiene usw. in: Arch. mikr. Anat. Bd. 70.
1907. —, Über Mitochondrien bezw. Chondriokonten in den Zellen junger Embryonen. in: Anat. Anz. Bd. 31.
1898. Montgomery, T. H., Comparative cytological studies with especial regard to the morphology of the nucleolus. in: Journ. Morph. V. 15.
1895. Müller, E., Über Sekretkapillaren. in: Arch. mikr. Anat. Bd. 45.
1903. Nissl, F., Die Neuronenlehre und ihre Anhänger. Jena.
1899. Obst, P., Untersuchungen über das Verhalten der Nukleolen bei der Eibildung einiger Mollusken und Arachnoiden. in: Zeit. wiss. Z. Bd. 26.
1899. Peter, K., Das Zentrum für die Flimmer- und Geißelbewegung. in: Anat. Anz. Bd. 15.
1886. Platner, G., Über die Entstehung des Nebenkerns usw. in: Arch. mikr. Anat. V. 26.
1899. Prenant, A., Sur le protoplasma supérieur. in: Journ. Anat. Phys.
1888. Quincke, G., Über periodische Verbreitung an Flüssigkeitsoberflächen und dadurch hervorgerufene Bewegungserscheinungen. in: Ann. Phys. Chem. Bd. 35. (Siehe auch 1894 ebenda.)
1885. Rabl, C., Über Zellteilung. in: Morph. Jahrb. Bd. 10.
1889. —, Theorie des Mesoderms. in: Morph. Jahrb. Bd. 15. (Vergl. Bd. 19.)
1890. —, Über die Prinzipien der Histologie. in: Verh. Anat. Ges. 3. Vers. Berlin.
1894 u. 95. Reinke, F., Zellstudien. in: Arch. mikr. Anat. Bd. 47 u. 50.
1905. Retzius, G., Punktsubstanz, „nervöses Grau" und Neuronenlehre. in: Biol. Unters. (2). Bd. 12.
1906. —, Über den feineren Bau des Achsencylinders der Nervenfasern. in: Arkiv Z. Stockholm. Bd. 3.
1903. Rohde, E., Untersuchungen über den Bau der Zelle. 1. Kern und Kernkörper. in: Zeit. wiss. Z. Bd. 73.
1885. Rollett, A., Untersuchungen über den Bau der quergestreiften Muskelfasern. 1 u. 2. in: Denkschr. Math. Nat. Kl. Akad. Wien. Bd. 49 u. 51. (Vergl. Bd. 58.)
1891. —, Über die Streifen N (Nebenscheiben), das Sarcoplasma und die Contraktion der quergestreiften Muskelfasern. in: Arch. mikr. Anat. Bd. 37.
1905 u. 06. Schlater, G., Histologische Untersuchungen über das Muskelgewebe. I u. II. in: Arch. mikr. Anat. Bd. 66 u. 69.
1891. Schneider, K. C., Untersuchungen über die Zelle. in: Arb. Z. Inst. Wien. Bd. 9.
1902. —, Lehrbuch der vergl. Histologie der Tiere. Jena.
1905. —, Plasmastruktur und -bewegung. in: Arb. Z. Inst. Wien. Bd. 16.

1906. Schuberg, A., Untersuchungen über Zellverbindungen. I. in: Zeit. Wiss. Z. Bd. 74.
1907. —, Untersuchungen über Zellverbindungen. II. in: Zeit. wiss. Z. Bd. 87.
1905. Schultze, O., Beiträge zur Histogenese des Nervensystems. 1. Über die multicelluläre Entstehung der peripheren sensiblen Nervenfaser usw. in: Arch. Mikr. Anat. Bd. 66.
1905. —, Zur Histogenese der peripheren Nerven. in: Verh. Anat. Ges. 20. Vers.
1891. Solger, Zur Kenntnis der Pigmentzellen. in: Anat. Anz. 6.
1889. —, Über den feineren Bau der Glandula submaxillaris des Menschen. in: Fest. Gegenbaur, Jena.
1892. —, Zelle und Zellkern. Leipzig.
1896. Spuler, A., Beiträge zur Histologie und Histogenese der Binde- und Stützsubstanz. in: Anat. Hefte. Bd. 7.
1876. Strassburger, E., Zellbildung und Zellteilung. Jena.
1901. Strassen, O. zur, Über die Lage der Zentrosomen in ruhenden Zellen. in: Arch. Entwickl. Mech. Bd. 12.
1908. Studnička, F. K., Exoplasma oder Metaplasma. in: Sitz. Ber. Böhm. Ges. Wiss. 1907.
1905. Tellyesniczky, K. von, Ruhekern und Mitose. in: Arch. Mikr. Anat. Bd. 66.
1867. Valette St. George, A. de la, Über die Genese des Samenkörpers. in: Arch. mikr. Anat. V. 3.
1901. Vignon, P., Sur les centrosomes épithéliaux. in: Compt. Rend. T. 133.
1891. Waldeyer, W., Über einige neuere Forschungen im Gebiete der Anatomie des Zentralnervensystems. in: D. med. Wochenschrift.
1895. —, Die neueren Ansichten über den Bau und das Wesen der Zelle. in: D. med. Wochenschrift. Bd. 21.
1901. —, Kittsubstanz und Grundsubstanz, Epithel und Endothel. in: Arch. mikr. Anat. Bd. 57.
1906. —, Die Geschlechtszellen. in: Handb. Entw. Lehre Wirbeltiere. O. Hertwig. 1. Bd.
1905. Wallengren, H., Zur Kenntnis der Flimmerzellen. in: Zeit. allg. Phys. Bd. 5.
1905. Wolff, M., Neue Beiträge zur Kenntnis des Neurons. in: Biol. Zentralbl. Bd. 25.
1881. Zacharias, E., Über die chem. Beschaffenheit des Zellkerns. in: Bot. Zeit. Bd. 39. (Vergl. Bd. 40, 45 u. a.)
1896. Zimmermann, K. W., Beiträge zur Kenntnis einiger Drüsen und Epithelien. in: Arch. mikr. Anat. Bd. 52.

Anneliden (spez. Oligochaeten).

1890. Apathy, St., Nach welcher Richtung hin soll die Nervenlehre reformiert werden? in: Biol. Zentralbl. Bd. 9.
1902. —, Die drei verschiedenen Formen von Lichtzellen bei Hirudineen usw. in: Verh. 5. Internat. Z. Congreß.
Arcy Power, d', On the Endothelium of the Body Cavity and Blood-Vessels of the common Earthworm, as demonstrated by Silver-Staining. in: Q. J. Mikr. Sc. (N. S.) V. 18.
1895. Beddard, F. E., Monograph of Oligochaeta. Oxford.
Benham, W. B., The Nephridium of *Lumbricus* and its Blood-supply etc. Quart. Journ. Micr. (n. s.) Bd. 32.
1900. Bergh, R., Beiträge zur vergl. Anatomie. in: Anat. Hefte.
1902. Brasil, L., Note sur l'intestin de la Pectinaire (Lagis Koreni Malmgren). in: Arch. Z. Expér. (3). T. 10.
1903. Cajal, S. R. y, Un sencillo método de coloración selectiva del retículo protoplásmico y sus efectos en los diversos órganos nerviosos. in: Trabojos Lab. Biol. Madrid. T. 2.
1897. Cantacuzène, J., Organes phagocytaires observés chez quelques Annélides marines. in: Compt. Rend. T. 125.
1861. Claparède, E., Etudes anatomiques sur les Annélides, Turbellariés etc. des Hébrides. in: Mém. Soc. Phys. Genève. V. 16.

1868. Claparède, E., Annélides Chétopodes du Golfe de Naples. Genf. Supplement dazu 1870.
1869. —, Recherches anatomiques sur les Annélides, Turbellariés, Opalines et Grégarines observés dans les Hébrides. Genf u. Paris.
1869. —, Histologische Untersuchungen über den Regenwurm. in: Zeit. wiss. Z. Bd. 19.
1890. Cerfontaine, P., Recherches sur le Système Cutané et sur le Système Musculaire du Lombric terrestre. in: Arch. Biol. Bd. 10.
1892. —, Contribution à l'Etude du Système Nerveux Central du Lombric terrestre. in: Bull. Acad. Belg. (3). Bd. 24.
1898. Cuénot, L., Etudes physiologiques sur les Oligochètes in: Arch. Biol. Bd. 15.
1887. Cunningham, J. T., Some Points in the Anatomy of Polychaeta. in: Quart. Journ. Micr. Sc. Vol. 28.
1906. Dechant, E., Beitrag zur Kenntnis des peripheren Nervensystems des Regenwurms. in: Arb. Z. Inst. Wien. Bd. 16.
1866. Eberth, Über den Bau und die Entwicklung der Blutkapillaren. II. in: Würzburger naturwiss. Zeit. 1866—67.
1864—1868. Ehlers, E., Die Borstenwürmer. Leipzig.
1887. Eisig, H., Die Capitelliden des Golfes von Neapel. in: Fauna Flora Golf Neapel. Bd 16.
1899. —, Zur Entwicklungsgeschichte der Capitelliden. in: Mitteil. Z. Stat. Neapel. Bd. 13.
Faivre, E., Études sur l'histologie comparée du Système nerveux chez quelques aminaux. in: Ann. Sc. Nat. (4). V. 5 u. 6.
1887. Fraipont, J., Le genre *Polygordius*. in: Fauna Flora Golf Neapel. Bd. 24.
1905. Freudweiler. H., Studien über das Gefäßsystem niederer Obligachaeten. in: Jena. Zeit. Bd. 40.
1888. Friedländer, B., Beiträge zur Kenntnis des Centralnervensystems von *Lumbricus*. in: Zeit. wiss. Z. Bd. 47.
1894. —, Altes und neues zur Histologie des Bauchstranges der Regenwürmer. ibid. Bd. 58.
1905. Gemelli, A., Sopra le neurofibrille delle cellule nervose dei Vermi secondo un nuovo metode di dimostrazione. in: Anat. Anz. Bd. 77.
1893. Goodrich, E. S., On a New Organ in the Lycoridea. in: Q. Journ. Micr. Sc. (2). Vol. 34.
1895. —, On the Coelom, Genital Ducts and Nephridia. ibid. Vol. 37.
1896. —, Notes on Oligochaetes. ibid. Vol. 38.
1897. —, On the Nephridia of the Polychaeta. Part 1. ibid. Vol. 40.
1898. —, idem. Part 2. ibid. Vol. 44.
1899. —, On the Communication between the Cölom and the Vascular System in the Leech. *Hirudo medicinalis*. in: Q. Journ. Micr. Sc. (2). Vol. 42.
1900. —, On the Nephridia of the Polychaeta. Part 3. — The Phyllodocidae, Syllidae, Amphinomidae etc., with Summary and Conclusions. ibid. Vol. 43.
1901. —, The Structure of certain Polychaete Worms. in: Rep. 70. Meet. Brit. Assoc.
1899. Graf, A., Hirudineenstudien. in: Nova Acta Acad. Leop. Car. Bd. 72.
1862. Gratiolet, P., Recherches sur l'organisation du Système vasculaire de la Sangsue médicinale. in: Ann. Sc. Nat. (4). Vol. 17.
1897. Gravier, Ch., Recherches sur les Phyllodociens, in: Bull. Sci. France et Belgique. Vol 29.
1877. Greeff, R., Untersuchungen über die Alciopiden. in: Nova Acta Akad. Leop. Car. Vol. 39.
1904. Gungl, O., Anatomie und Histologie der Lumbricidenblutgefäße. in: Arb. Z. Inst. Wien. Bd. 15.
1889. Haller, B., Beiträge zur Kenntnis der Textur des Centralnervensystems höherer Würmer. in: Arb. Z. Inst. Wien. Bd. 8.
1900. Harrington, N. R., The calciferous glands of the Earthworm, with appendix on the circulation, in Journ. Morph. Boston. Vol. 15. Suppl.
1900. —, Structure du système nerveux des Annélides, *Nephelis, Hiruda, Lumbriculus, Lumbricus* (Méthode de Golgi). ibid. T. 17.
1892. Hering, E., Zur Kenntnis der Alciopiden von Messina. in: Sitz. Ber. Akad. Wiss. Wien.

1877. Hatschek, B., Embryonalentwicklung und Knospung der *Pedicellina echinata*, in: Zeit. wiss. Z. Bd. 29.
1878. —, Studien über die Entwicklungsgeschichte der Anneliden. in: Arb. Z. Inst. Wien. Bd. 1.
1880. —, Über die Entwicklungsgeschichte von *Echiurus* usw. ibid. Bd. 3.
1883. —, Über die Entwicklung von *Sipunculus nudus*. ibid. Bd. 5.
1885. —, Entwicklung der Trochophora von *Eupomatus uncinatus* Phil. ibid. Bd. 6.
1894. Hesse, R., Zur vergleichenden Anatomie der Oligochaeten. ibid. Bd. 58.
1899. —, Untersuchungen über die Organe der Lichtempfindung bei niederen Tieren. 5. Die Augen der polychäten Anneliden. ibid. Bd. 65.
1845. Hoffmeister, W., Die bis jetzt bekannten Arten aus der Familie der Regenwürmer. Braunschweig.
1899. Hofmann, R. W., Beiträge zur Entwicklungsgeschichte der Oligochäten. in: Zeit. wiss. Z. Bd. 66.
1903. Holmgren, N., Bemerkungen zur Schepotieffchen Abhandlung: Untersuchungen über den feineren Bau der Borsten einiger Chätopoden und Brachiopoden. in: Anat. Anz. Bd. 24.
1876. Horst, R., Aanteekeningen op de Anatomie von *Lumbricus terr.* L. in: Tijdskr. Nederland. Dierk. Vereen. Deel. III.
1886. Jaquet, M., Recherches sur le système vasculaire des Annélides. in: Mitteil. Z. Stat. Neapel. Vol.
1903. Johnston, J. B., On the blood vessels, their valves and the course of the blood in Lumbricus. in: Biol. Bull. Woods Holl Vol. 5.
1900. Joseph, H., Zur Kenntnis der Neuroglia. in: Anat, Anz. Bd. 17.
1902. —, Untersuchungen über die Stützsubstanzen des Nervensystems. in: Arb. Z. Inst. Wien. Bd. 13.
1902. —, Beiträge zur Flimmerzellen- und Zentrosomenfrage. in: Arb. Z. Inst. Wien. Bd. 14.
1903. Iwanoff, P., Die Regeneration von Rumpf- und Kopfsegmenten bei *Lumbriculus variegatus* Gr., in: Zeit. wiss. Z. Bd. 75.
1879. Kleinenberg, N., The Development of the Earthworm, *Lumbricus trapezoides*. in: Q. Journ. Micr. Sc. V. 19.
1891. —, Die Entstehung des Annelids aus der Larve von *Lopadorhynchus*. in: Zeit. wiss. Z. Bd. 44.
1890. Kowalewski, A., Beitrag zur Kenntnis der Excretionsorgane. in: Biol. Centralbl. Bd. 9.
1905. Krawany, J., Untersuchungen über das Zentralnervensystem des Regenwurms. in: Arb. Z. Inst. Wien. Bd. 15.
1885. Kükenthal, W., Über die lymphoiden Zellen der Anneliden. in: Jen. Zeit. Naturwiss. Bd. 18.
1889. —, Beobachtungen am Regenwurm. in: Biol. Centr. Bd. 8.
1903. Lang, A., Beiträge zu einer Trophocöltheorie. in: Jen. Zeit. Bd. 38.
1900. Langdon, F. E., The sense-organs of *Nereis virens* Sars. in: Journ. Comp. Neur. Granville. Vol. 10.
1864 u. 1865. Lankester, E. R., The Anatomy of the Earthworm. in: Q. Journ. Micr. Sc. (n. s.) Bd. 4 und 5.
1880. —, On the Connective and Vasifactive Tissues of the Medicinal Leech. ibid. Vol. 20.
1892. Lenhossek, M. v., Ursprung, Verlauf und Endigung der sensibeln Nervenfaser bei *Lumbricus*. in: Arch. Micr. Anat. Bd. 39.
1895. —, Der feinere Bau des Nervensystems usw. Berlin.
1862. Leydig, F., Über das Nervensystem der Anneliden. in: Arch. Anat. Phys.
—. Die riesigen Nervenröhren im Bauchmark der Ringelwürmer. in: Z. Anz. Bd. 9.
1890. Lippitsch, K., Beiträge zur Anatomie von *Derostoma unipunctatum*. in: Zeit. wiss. Z. Bd. 49.
1904. Livanoff, N., Die Darmmuskulatur der Oligochaeten und Hirudineen. in: Z. Anz. Bd. 27.
1901. Maclaren, N. H. W., On the Blood Vascular System of *Malacobdella grossa*, in: Z. Anz. Bd. 24.
1894. Mc Intosh, W. C., Contribution to our knowledge of the Annelida. in: Q. Journ. Micr. Sc. Vol. 36.
1893. Malaquin, A., Recherches sur les Syllidiens etc. in: Mém. Soc. Sc. Lille.

1862. Margó, P., Neue Untersuchungen über die Entwicklung, das Wachstum, die Neubildung und den feineren Bau der Muskelfasern. in: Denkschr. math.-nat. Kl. Wiener Akad. Bd. 20.
1901. Maziarski, S., Sur la structure des néphridies des Vers de terre. in: C. R. Soc. Biol. Paris. T. 53. No. 10.
1903. —, Recherches cytologiques sur les organes segmentaires des Vers de terre. in: Poln. Arch. Biol. Med. Wiss. Lemberg.
1901. Meyer, E., Studien über den Körperbau der Anneliden. V. Das Mesoderm der Ringelwürmer, in: Mitteil. Z. Station Neapel. Vol. 14.
1890. —, Die Abstammung der Anneliden. Der Ursprung der Metamerie und die Bedeutung des Mesoderms. in: Biol. Centralbl. Bd. 10.
1874. Perrier, E., Études sur l'organisation des Lombriciens terrestres. in: Arch. Z. exp. V. 3 (auch 11, 1881).
1903. Polowzoff, W., Über kontraktile Fasern in einer Flimmerepithelart und ihre funktionelle Bedeutung. in: Arch. Mikr. Anat. Bd. 63.
1903. Prentiss, C. W., Über die Fibrillengitter in dem Neuropil von *Hirudo* und *Astacus* und ihre Beziehung zu den sog. Neuronen. in: Arch. Mikr. Anat. Bd. 62.
1901. Rabes, O., Transplantationsversuche an Lumbriciden. Histologie und Physiologie der Transplantationen. in: Arch. Entwicklungsmech. Bd. 13.
1901. Rand, W. H., The regenerating nervous system of Lumbricidae and the centrosome of its nerve cells. in: Bull. Mus. Harvard Coll. V. 37.
1905. —, The Behavior of the Epidermis of the Earthworm in Regeneration. in: Arch. Entw. Mech. Bd. 19.
1891. Retzius, G., Über Nervenendigungen an den Parapodienborsten und über die Muskulatur der Gefäßwände bei den polychaeten Annulaten. Verh. biol. Vereins. Stockholm. Bd. 3.
1892. —, Das Nervensystem der Lumbricinen. in: Biol. Unters. Retzius (2). Bd. 3.
1895. —, Die Smirnow'schen freien Nervenendigungen im Epithel des Regenwurms, in: Anat. Anz Bd. 10.
1900. —, Zur Kenntnis des sensiblen und sensorischen Nervensystems der Würmer und Mollusken. in: Biol. Unters. Retzius (2). Bd. 9.
1902. —, Weiteres zur Kenntnis der Sinneszellen der Evertebraten. in: Biol. Unters. (2). Bd. 10.
1905. —, Über Muskelzellen an den Blutgefäßen der Polychaeten. in: Biol. Unters. (N. F.) Bd. 12.
1901. Ribaucourt, E. de, Les Néphrocytes. in: C. R. Soc. Biol. Paris. T. 53.
1901. —, Etude sur l'anatomie comparée des Lombricides. in: Revue Scient. France et Belg. T. 35.
1907. Rice, W., Studies in the Earthworm chloragogue. in: Biol. Bull Woods Holl. V. 3.
1885. Rohde, E, Die Muskulatur der Chaetopoden. in: Z. Beiträge. Bd. 1.
1890. —, Histologische Untersuchungen über das Nervensystem der Chaetopoden. ibid. Bd. 2.
1898. Rosa, D., I pretesi rapporti genetici tra i linfociti ed il cloragogeno. in: Atti Accad. Torino. Bd. 33.
1903. —, Le valvole nei vasi dei Lombrichi. in: Arch. Z. Napoli. V. 1.
1903. —, Il cloragogo tipico degli Oligocheti. in: Mem. Accad. St. Torino. (2). T. 52.
1886. Saint Joseph, de: Les Annélides Polychètes des Côtes de Dinard. in: Ann. Sc. Nat. (7). Vol. 1.
1907. Sajovic, G., Anatomie, Histologie und Ersatz der Borstenorgane bei *Lumbricus*. in: Arb. Z. Inst. Wien. Bd. 17.
1826. Savigny, J. C.: Analyse d'un Mémoire sur les Lombrics par Cuvier. in: Mém. Sc. R. Inst. Fr. (Analyse), Bd. 5.
1903. Schepotieff, A., Untersuchungen über den feineren Bau der Borsten einiger Chaetopoden und Brachiopoden, in: Zeit. wiss. Z. Bd. 74. (Vergl. auch Bd. 77.)
1907. Schiller, J., Über den feineren Bau der Blutgefäße bei den Arenicoliden. in: Jen. Zeit. Bd. 43.
1903. Schmidt, F., Die Muskulatur von *Branchiobdella parasita*. in: Zeit. wiss. Z. Bd. 75.

1902. Schneider, K. C., Lehrbuch der vergl. Histologie d. Tiere. Jena 1902.
1896. Schneider, G., Über phagocytäre Organe und Chloragogenzellen der Oligochäten. in: Zeit. wiss. Z. Bd. 61.
1899. —, Über Phagocytose und Excretion bei den Anneliden. ibid. Bd. 66.
1869. Schwalbe, G., Über den feineren Bau der Muskelfasern wirbelloser Tiere. in: Arch. mikr. Anat. Bd. 5.
1888. Shipley, A. E., On the Existence of Communications between the Body Cavity and Vascular System. in: Proc. Phil. Soc. Cambridge. Vol. 6.
1894. Smirnow, A., Über freie Nervenendigungen im Epithel des Regenwurms. in: Anat. Anz. Bd. 9.
1900. Stewart, F. A., On the Nephridium of *Nephthys caeca* Fabr. in: Ann. Mag. Nat. Hist. (7). Vol. 5.
1900. Sukatschoff, B., Beiträge zur Entwicklungsgeschichte der Hirudineen. 1. Zur Kenntnis der Urnieren von *Nephelis vulgaris* Moqu. Tand. und *Aulastomum gulo* Moqu. Tand. in: Zeit. wiss. Z. Bd. 67.
1890. Trautzsch, H., Beitrag zur Kenntnis der Polynoiden von Spitzbergen. in: Jen. Zeit. Naturwiss. Bd. 24.
1886. Ude, H.: Über die Rückenporen der terricolen Oligochäten usw. in: Zeit. wiss. Z. Bd. 43.
1879. Vejdovsky, F., Monographie der Enchytraeiden. Prag.
1884. —, System und Morphologie der Oligochaeten. Prag.
1888—92. —, Entwickelungsgeschichtliche Untersuchungen. Prag.
1895. —, Zur vergleichenden Anatomie der Turbellarien. II. in: Zeit. wiss. Z. Bd. 60.
1900. —, Noch ein Wort über die Entwicklung der Nephridien. ibid. Bd. 67.
1905. —, Zur Hämocoeltheorie. in: Zeit. wiss. Z. Bd. 82. (Siehe auch Bd. 85, 1907.)
Viallanes, H., Sur l'endothelium de la cavité générale de l'Arénicole et du Lombric. in: Ann. Sc. Nat. (6). V. 20.
1892. Wawrzik, E.: Über das Stützgewebe des Nervensystems der Chaetopoden. in: Z. Beiträge. Bd. 3.
1887. Whitman, C. O., A Contribution to the history of the germ-layers in Clepsine. in: Journ. Morph. Boston. Vol. 1.
1899. Willem, V., Observations sur l'excrétion chez l'Arénicole. in: Trav. Stat. Z. Wimereux. T. 7.
1899. — & Minne, A., Recherches sur la digestion et l'absorption intestinale chez le Lombric. in: Livre Jubil Ch. van Bambeke Bruxelles.
1900. —, Recherches sur l'excrétion chez quelques Annélides. in: Mém. Cour. Acad. Sc. Belg. T. 58.
1889. Wilson, E. B., The Embryology of the Earthworm. in: Journ. Morph. Boston. Vol. 3.
1891. Wistinghausen, C. v., Untersuchungen über die Entwicklung von *Nereis Dumerilii* usw. 1. Teil. in: Mitteil. Z. Stat. Neapel. Bd. 10.
1905. Wolterreck, R., Zur Kopffrage der Anneliden. in: Verh. D. Z. Ges. 15. Vers.

Arthropoden (Onychophoren, Crustaceen u. Insekten).

1894. Allen, E. J., Studies on the Nervous System of Crustacea. I. Some Nervenelements of the Embryonic Lobster. in: Q. Journ. Micr. Sc. Vol. 36.
1897. —, Studies on the Nervous System of Crustacea. ibid. Vol. 39.
1897. Apathy, S., Das leitende Element des Nervensystems usw. in: Mitt. Z. Stat. Neapel. Bd. 12.
1883. Balfour, F., On certain points in the anatomy of Peripatus cap. in: Q. Journ. Micr. Sc.
1878. Berger, E., Untersuchungen über den Bau des Gehirns und der Retina der Arthropoden. in: Arb. Z. Inst. Wien. Bd. 1.
1902. Bergh, R. S., Beiträge zur vergleichenden Histologie. III. Über die Gefäßwandung bei Arthropoden. in: Anat. Heft. 1. Abt. Bd. 19.

1900. Berlese, A., Considerazioni sulla fagocitosi negli Insetti metabolici. in: Z. Anz. Bd. 23.
1901. —, Intorno alla rinnovazione dell' epitelio del mesenteron negli Artropodi tracheati. in: Monit. Z. Ital. Anno 12 No. 7.
1895. Bethe, A., Studien über das Centralnervensystem von *Carcinus Maenas* nebst Angaben über ein neues Verfahren der Methylenblaufixation. in: Arch. micr. Anat. Bd. 44.
1896. —, Ein Beitrag zur Kenntnis des peripheren Nervensystems von *Astacus fluviatilis*. in: Z. Anz. Bd. 12.
1897. —, Das Nervensystem von *Carcinus maenas* usw. I. Mitt. 1 p. 460, Mitt. 2 p. 589. in: Arch. micr. Anat. Vol. 50.
1898. —, Das Centralnervensystem von *Carcinus maenas* usw. II. ibid. Bd. 51.
1888. Biedermann, W., Über die Innervation der Krebsschere. in: Sitz. Ber., k. Ak Wiss. Berlin. Bd. 96.
1902. —, Über die Struktur des Chitins bei Insekten und Crustaceen. in: Anat. Anz. Bd. 21.
1903. — Geformte Sekrete. in: Zeit. Allg. Phys. Jena. Bd. 2.
1901. — Ueber den Zustand des Kalkes im Crustaceenpanzer. in: Biol. Centralbl. Bd. 21.
1887. Blochmann, F., Ueber das regelmäßige Vorkommen von bakterienähnlichen Gebilden in den Geweben und Eiern verschiedener Insekten. in: Zeit. Biol. Bd. 24.
1896. Bordas, L., Appareil digestif des Blattidae. in: Bull. Mus. Hist. Nat. Paris.
1902. Bouvier, E. L., Observations nouvelles sur l'évolution et l'origine des Péripates. in: Compt. Rend. T. 134.
1876. Brandt, A., Vergl. Untersuchungen über die Eiröhren und die Eier der Insekten. in: Natw. Ges. Freunde Naturwiss. Moskau. Bd. 22.
1875. Braun, M., Über die histologischen Vorgänge bei der Häutung des Flußkrebses. in: Arb. Z. Inst. Würzburg. Bd. 2.
1903. Bruntz, L., Contribution à l'étude de l'excrétion chez les Arthropodes. in: Arch. Biol. T. 20.
1903. — Excrétion et phagocytose chez les Onychophores. in: C. R. Acad. Sc. Paris. T. 136.
1899. Bütschli, O., Untersuchungen über Strukturen, insbesondere über Strukturen nichtzelliger Erzeugnisse des Organismus und über ihre Beziehungen zu Strukturen, welche außerhalb des Organismus entstehen. (*Astacus*panzer). Leipzig.
1891. — & Schewiakoff, W., Über den feineren Bau der quergestreiften Muskeln von Arthropoden. in: Biol. Zentralbl. Bd. 11.
1888. Cajal, R. y, Observations sur la texture des fibres musculaires des pattes et des ailes des insectes. in: Internat. Monatsschr. Bd. 5.
1885. Carrière, J, Die Sehorgane der Tiere vergleichend anatomisch dargestellt. München u. Leipzig.
1882. Chatin, G., Note sur la structure du noyau dans les cellules marginales des tubes de Malpighi chez les Insectes et les Myriapodes. in: Ann. Sc. nat. (6). T. 14.
1886. Claus, C., Untersuchungen über die Organisation und Entwicklung von *Branchipus* und *Artemia* usw. in: Arb. Z. Inst. Wien. Bd. 6.
1891. —, Ueber das Verhalten des nervösen Endapparates an den Sinneshaaren der Crustaceen. in: Z. Anz. Bd. 14.
1865. Cohnheim, Über den feineren Bau der quergestreiften Muskelfaser. in: Arch. path. Anat. Phys. Bd. 34.
1905. Cuénot, L., L'organe phagocytaire des Crustacés décapodes. in: Arch. Z. Expér. (4). T. 3.
1995. —, Etudes physiologiques sur les Orthoptères. in: Arch. Biol. Vol. 14.
1899. —, La région absorbante dans l'intestin de la Blatte. Critique d'un travail de Metalnikoff. in: Arch. Z. Expérim. (3). T. 6.
1901. Dastre, A., Sur la répartition des matières grasses chez les Crustacés. in: C. R. Soc. Biol. Paris. T. 53.
1900. Deegener, P., Entwicklung der Mundwerkzeuge und des Darmkanals von *Hydrophilus*. in: Zeit. wiss. Z. Bd. 68.
1904. —, Die Entwicklung des Darmkanals der Insekten während der Metamorphose. in: Z. Jahrb. Abt. Morph. Bd. 20.

1840. Doyère, M., Mémoire sur les Tardigrades. in: Ann. Sc. nat. (2) T. 14.
1893. Eberli, J., Untersuchungen am Verdauungstractus von *Gryllotalpa vulgaris*. in: Vierteljahrsschr. nat. Ges. Zürich, Jahrg. 37.
1899. Enderlein, G., Beitrag zur Kenntnis des Baues der quergestreiften Muskeln bei den Insekten. in: Arch. micr. Anat. Bd. 55.
1901. Enriques, F., Sulla ninfosi nelle mosche: della reparazione della sostanza anisotropa delle fibre muscolari larvali e di un suo probabile derivato cristallizabile. in: Anat. Anz. Vol. 20.
1900. Escherich, R., Ueber die Keimblätterbildung bei den Musciden. in: Verh. D. Z. Ges. 10. Vers.
1901. —, Ueber die Bildung der Keimblätter bei den Musciden. in: Nova acta Acad. Leop.-Carol. Bd. 77.
1901. —, Das Insekten-Entoderm. in: Biol. Centralbl. Bd. 21.
1901. Evans, R., On two new Species of Onychophora from the Siamese Malay States. in: Q. Journ. Micr. Sc. (2). Vol. 44.
1891. Exner, S., Die Physiologie der fazettierten Augen von Krebsen u. Insekten. Wien.
1862. Fabre, J. H., Étude sur le rôle du tissu adipeux dans la sécretion chez les insectes. in: Ann. Sc. nat. (4). T. 19.
1887. Faussek, V., Beiträge zur Histologie des Darmkanals der Insekten. in: Zeit. wiss. Z. Vol. 45.
1880. Foettinger, A., Sur le termination des nerfs dans les muscles des Insectes. in: Arch. Biol. V. 1.
1876. Fredericq, L., Note sur la contraction des muscles striés de l'Hydrophile. in: Bull. Acad. R. Belg. Bd. 41.
1884. Frenzel, J., Über die Mitteldarmdrüse der Crustaceen. in: Mitt. Z. Stat. Neapel. Bd. 5.
1885. —, Über den Darmkanal der Crustaceen nebst Bemerkungen zur Epithelregeneration. in: Arch. micr. Anat. Bd. 25.
1885. —, Einiges über den Mitteldarm der Insekten, sowie über ihre Epithelregeneration. ibid. Bd. 26.
1885. Gaffron, E., Beiträge zur Anatomie und Histologie von *Peripatus*. in: Z. Beiträge. Bd. 1.
1886. Gehuchten, A. van, Étude sur la structure intime de la Cellule musculaire striée. in: La Cellule. T. 2.
1890. —, Recherches histologiques sur l'appareil digestif de la larve de la *Ptychoptera contaminata*. in: La Cellule. Vol. 6.
1901. Giardina, A., Origine dell' oocite e delle cellule nutrici nel Dytiscus. in: Internat. Monatsschr. Anat. Phys. Bd. 18.
1904. —, Sull' esistenza di una speciale zona plasmatica perinucleare nell' oocite e su altre questioni che vi si connettono. in: Giorn. Sc. N. Econom. Palermo. V. 24.
1874. Graber, V., Über eine Art fibrilloïden Bindegewebes der Insektenhaut und seine lokale Bedeutung als Tracheenpensussorium. in: Arch. mikr. Anat. Bd. 10.
1890. Grandis, V., Sulle modificazioni degli epitelii ghiandolari durante la secrezione. in: Arch. Ital. Biol. T. 14.
1879. Grenacher, H., Untersuchungen über das Sehorgan der Arthropoden usw. Göttingen.
1889. Griffiths, A. B., On the Malpighian Tubules of *Libellula depressa*. in: Proc. R. Soc. Edinburgh. V. 15.
1880. Grobben, C., Antennendrüsen der Crustaceen. in: Arb. Z. Inst. Wien. Bd. 3.
1903. Gross, J., Untersuchungen über die Histologie des Insektenovariums. Z. Jahrb Abt. Morph. Bd. 18.
1853. Grube, E., Über den Bau von *Peripatus Edwardsii*. in: Müllers Archiv.
1857. Häckel, E., Über die Gewebe des Flußkrebses. in: Arch. Anat. Phys.
1880. Hagen, H., Glatte Muskelfasern bei Insekten. in Z. Anz.
1899. Havet, J., L'état moniliforme chez les Invertébrés avec quelques remarques sur les Vertébrés. in: La Cellule. T. 16.
1899. Heidenhain, M., Struktur der contractilen Materie. in: Ergebn. Anat. Entwicklungsgesch. Bd. 8.
1906. Henneguy, F., Les modes d'insertion des muscles sur la cuticule chez les Arthropodes. in: C. R. Ass. Anat. 8. Réun.

1901. Hesse, R., Untersuchungen über die Organe der Lichtempfindung bei niederen Tieren. VII. Von den Arthropodenaugen. in: Zeit. wiss. Z. 70.
1895. Heymons, R., Die Embryonalentwicklung von Dermapteren und Orthopteren usw. Jena.
1897. —, Entwicklungsgeschichtliche Untersuchungen an *Lepisma saccharina*, L. in: Zeit. wiss. Z. Bd. 62.
1901. —, Die Entwicklungsgeschichte der Scolopender. I. II. in: Zoologica (Chun) 33. Heft. Bd. 13.
1883. Hilgendorf, F., Bemerkungen über die sog. Krebspest, insbesondere über *Psorospermium Haeckelii* n. sp. in: Sitz. Ber. Ges. Nat. Freunde Berlin.
1888. Hofer, B., Untersuchungen über den Bau der Speicheldrüsen und des dazu gehörenden Nervenapparates von Blatta. in: Nova Acta Acad. Leop.-Carol. Bd. 51, No. 6.
1896. Holmgren, E.. Über das respiratorische Epithel der Tracheen bei Raupen. in: Festschr. Lilljeborg, Upsala.
1902. Holmgren, N., Über das Verhalten des Chitins und Epithels zu den unterliegenden Gewebsarten bei Insekten. in: Anatomischer Anzeiger. Bd. 20.
1902. —, Über die morphologische Bedeutung des Chitins bei den Insekten. in: Anat. Anz. Bd. 21.
1902. —, Über die Excretionsorgane des *Apion flavipes* und *Dacytes niger*. in: Anat. Anz. Bd. 22.
1876. Hutton, E. W., On *Peripatus Novae-Zelandiae*. in: Ann. Mag. Nat. Hist. V. 4.
1884 u. 86. Kennel, J., Entwicklungsgeschichte von *Peripatus Edwardsi* Bl. und *P. torquatus* nov. sp. in: Arb. Z. Inst. Würzburg. Bd. 7 u. 8.
1907. Köhler, A., Untersuchungen über das Ovarium der Hemipteren. in: Zeit. wiss. Z. Bd. 87.
1857. Kölliker, A. v., Zur feineren Anatomie der Insekten. in: Verh. med. Ges. Würzburg. Bd. 3.
1888. —, Zur Kenntnis der quergestreiften Muskelfasern. in: Zeit. wiss. Z. Bd. 47.
1893. Kolbe, H. J., Einführung in die Kenntnis der Insekten. Berlin.
1886. Korschelt, E., Über die Entstehung und Bedeutung der verschiedenen Zellelemente des Insektenovariums. in: Zeit. wiss. Z. Bd. 43.
1900. Koschevnikoff, G. A., Über den Fettkörper und die Oenocyten der Honigbiene *(Apis mellifica* L). in: Z. Anz. Bd. 23.
1883. Köstler, M., Über das Eingeweidenervensystem von *Periplaneta orientalis*. in: Zeit. wiss. Z. Bd. 39.
1871. Kowalewsky, A., Embryologische Studien an Würmern und Arthropoden. in: Mém. Acad. Pétersbourg (7) T. 16.
1889. —, Ein Beitrag zur Kenntnis der Excretionsorgane. in: Biol. Centralbl. Bd. 9.
1869. Krause, W., Die Querlinien der Muskelfasern in physiol. Hinsicht. in: Zeit. Biol. Bd. 5.
1880. Krieger, K. R., Über das Centralnervensystem des Flußkrebses. in: Zeit. wiss. Z. Bd. 33.
1871. Kühne, W., Nerv und Muskelfaser. in: Strickers Handbuch d. Gewebelehre. Bd. 1.
1901. Künstler, J. & Gineste, . . ., Sur certains globules amiboïdes de la cavité générale des Crustacés inférieurs. in: Proc.-verb. Soc. Linn. Bordeaux. Vol. 56.
1901. —, Recherches sur la constitution des tissus de certains Crustacés inférieurs. ibid.
1903. Launoy, L., Contributions à l'étude des phénomènes nucléaires de la sécrétion. in: Ann. Sc. N. (8). T. 18.
1899. Léger, L. & Duboscq, O., Sur les tubes de Malpighi des Grillons. in: C. R. Soc. Biol. Paris. (11). T. 1.
1850. Leydig, F., Über *Argulus foliaceus*. in: Zeit. wiss. Z. Bd. 2. (Vergl. auch Bd. 3, die Histologie (1857) u. das Handbuch der vergl. Anatomie (1864).

1855. Leydig, F., Zum feineren Bau der Arthropoden. in: Arch. Anat. Phys.
1859. —, Zur Anatomie der Insekten. in: Arch. Anat. Phys.
1863. —, Einige Worte über den Fettkörper der Arthropoden, in: Arch. Anat. Reichert.
1885. —, Zelle und Gewebe. Bonn.
1886. —, Die Hautsinnesorgane der Arthropoden. in: Z. Anzeiger.
1880. Mac Lead, J., La structure des trachées et la circulation péritrachéenne. Brüssel.
1900. Mac Munn, C. A., On the gastric gland of Mollusca and Decapod Crustacea: its structure and functions. in: Phil. Transactions Roy. Soc. London B. Vol. 193.
1905. Mangold, E., Untersuchungen über die Endigung der Nerven in den quergestreiften Muskeln der Arthropoden. in: Zeit. Allg. Phys. Jena. Bd. 5.
1892. Marchal, P., Recherches anatomiques et physiologiques sur l'appareil excréteur des Crustacés décapodes. in: Arch. Z. Expérim. (2). T. 10.
1907. Marschall, W. S., The early History of the cellular elements of the Ovary of a Phryganid, Platyphylax designatus Walk. in: Zeit. wiss. Z. Bd. 86.
1872. Merkel, F., Der quergestreifte Muskel. in: Arch. mikr. Anat. Bd. 8.
1849. Meyer, H., Über die Entwicklung des Fettkörpers, der Tracheen usw. in: Zeit. wiss. Z. Bd. 1.
1889—91. Mingazzini, P.: Ricerche sul canale digerente delle larve dei Lamellicorni fitofagi. in: Mitt Z. Stat. Neapel. Vol. 9.
1904. Mollison, T., Die ernährende Tätigkeit des Follikelepithels im Ovarium von Melolontha vulgaris. in: Zeit. wiss. Z. Bd. 77.
1891. Monti, R., Ricerche microscopiche sull sistema nervoso degli insetti. in: Rendic. R. Ist. Lombardo. (2). V. 25.
1874. Moseley, H. N., On the structure and development of *Peripatus capensis*. in: Philos. Transact. V. 164.
1905. Nowikoff, M., Untersuchungen über den Bau der *Limnadia lenticularis* L. in: Zeit. wiss. Z. Bd. 78.
1899. Nusbaum, J., Beiträge zur Kenntnis der Innervation des Gefäßsystems nebst einigen Bemerkungen über das subepidermale Nervenzellgeflecht bei den Crustaceen. in: Biol. Centralbl. Bd. 19.
1901. Orlandi, S., Sulla struttura dell intestino della *Squilla mantis* Rond. in: Monit. Z. Ital. Anno 12 No. 7 und in: Atti Soc. Ligust. Sc. nat. e geogr. Anno 12 Vol. 12.
1900. Owsiannikow, Ph., Über die Nervenelemente und das Nervensystem des Flußkrebses (*Astacus fluviatilis*). in: Mém. Acad. Pétersbourg. (8.) T. 10.
1886. Packard, A. S., On the nature and origin of the so-called „spiral thread" of tracheae. in: Americ. Naturalist. V. 20.
1877. Palmén, J. A., Zur Morphologie des Tracheensystems. Leipzig.
1897. Parker, G. H., The Retina and Optic Ganglia in Decapods, especially in *Astacus*. in: Mitteil. Z. Stat. Neapel. Bd. 12.
1886. Patten, W., Eyes of Molluscs and Arthropods. ibid. Bd. 6.
1887 u. 88. —, Studies on the Eyes of Arthropods. 1. u. 2. in: Journ. Morph. V. 1 u. 2.
1889. Pedaschenko, D. D.: Embryonalentwicklung und Metamorphose von *Lernaea branchialis* L. in: Trav. Soc. Natural. Pétersbourg. Vol. 26.
1899. Petrunkewitsch, A., Die Verdauungsorgane von *Periplaneta orientalis* und *Blatta germanica*. in: Z. Jahrb. Abt. Morph. Bd. 13.
1900. Pierantoni, U., Contribuzione allo studio del sistema nervoso stomatogastrico degli Ortotteri saltatori. in: Atti Accad. Napoli. (2.) Vol. 10.
1901. —, Nuovo Contributo alla conoscenza del sistema nervoso stomato-gastrico degli Ortotteri. in: Boll. Soc. Natural. Napoli. Vol. 15.
1876. Plateau, F., Note sur les phénomènes de la digestion chez la *Blatta americana*. in: Bull. Acad. R. Belg. (2.) Vol. 41.
1803. Porta, A., La funzione pancreo-epatica negli Insetti. in: Anat. Anz. Bd. 24.
1900. Prenant, A., Notes cytologiques. Cellules trachéales des Oestres. in: Arch. Anat. Micr. Paris. T. 3.

1902. Prowazek, S., Vitalfärbungen an Insekten. in: Allg. Zeit. Entomol. Bd. 7, No. 1.
1890. Cajal, S. R. y, Coloration par la méthode de Golgi des terminaisons des trachées et des nerfs dans les muscles des ailes des insectes. in: Zeit. wiss. Micr. Vol. 7.
1888. Rath, O. vom: Ueber die Hautsinnesorgane der Insekten. in: Zeit. wiss. Z. Bd. 46.
1891. —, Zur Kenntnis der Hautsinnesorgane der Crustaceen. in: Z. Anz. Bd. 14.
1892. —, Über die von C. Claus beschriebene Nervenendigung in den Sinneshaaren der Crustaceen. ibid. Bd. 15.
1894. —, Über die Nervenendigungen der Hautsinnesorgane der Arthropoden nach der Behandlung mit der Methylenblau- und Chromsilbermethode. in: Ber. Naturfor. Ges. Freiburg. Bd. 9.
1896. —, Zur Kenntnis der Hautsinnesorgane und des sensiblen Nervensystems der Arthropoden. in: Zeit. wiss. Z Bd. 61.
1877. Reichenbach, H., Die Embryonalanlage und erste Entwicklung des Flußkrebses. in: Zeit. wiss. Z. Bd. 29.
1903. Rengel, C., Über den Zusammenhang von Mitteldarm und Enddarm bei den Larven der aculeaten Hymenopteren. in: Zeit. wiss. Z. Bd. 75.
1890. Retzius, G., Muskelfibrille und Sarcoplasma. in: Biol. Untersuch. (2.) Bd. 1.
1891. —, Zur Kenntnis des Nervensystems der Crustaceen. in: Biol. Unters. Retzius. (2.) Bd. 1.
1895. —, Das sensible Nervensystem der Crustaceen. ibid. Bd. 7.
1906. —, Zur Kenntnis des Nervensystems der Daphniden. in: Biol. Unters. (2.) Bd. 13.
1885 u. 86. Rollett, A., Untersuchungen über den Bau der quergestreiften Muskelfasern. I u. II. in: Denkschr. Akad. Wiss. Wien. Bd. 49 u. 51.
1891. —, Untersuchungen über Kontraktion und Doppelbrechung der quergestreiften Muskelfasern. in: Denkschr. Akad. Wiss. Wien.
1891. — Über die Streifen N (Nebenscheiben), das Sarcoplasma und Kontraktion der quergestreiften Muskulatur. in: Arch. mikr. Anat. Bd. 37.
1904. Rössig, H., Von welchen Organen der Gallwespenlarven geht der Reiz zur Bildung der Pflanzengalle aus? in: Z. Jahr. Abt. Syst. Bd. 20.
1896. Sadones, J., L'appareil digestif et respiratoire larvaire des Odonates. in: La Cellule Vol. 11.
1900. Samter, M., Studien zur Entwicklungsgeschichte der *Leptodora hyalina* Lillj. in: Zeit. wiss. Z. Bd. 68.
1899. Sayce, O. A., On the Structure of the Alimentary System of *Gryllotalpa australis* (Erich), with some Physiological Notes. in: Proc. R. Soc. Victoria Melbourne (2) Vol. 11.
1878. Schindler, E., Beiträge zur Kenntnis der Malpighischen Gefäße der Insekten. in: Zeit. wiss. Z. Bd. 30.
1885. Schneider, A. Die Entwicklungsgeschichte der Geschlechtsorgane bei den Insekten. in: Z. Beiträge Bd. 1.
1887. —, Ueber den Darm der Arthropoden, besonders der Insekten. in: Z. Anzeiger Vol. 10 und in: Z. Beiträge Vol. 2.
1902. Schneider, K. C., Lehrbuch der vergl. Histologie der Tiere. Jena.
1868. Schultze, M., Untersuchungen über die zusammengesetzten Augen der Krebse u. Insekten. Bonn.
1899. Schwartze, E., Zur Kenntnis der Darmentwicklung bei Lepidopteren. in: Zeit. wiss. Z. Bd. 66.
1899. Sinéty, R. de, Les tubes de Malpighi chez les Phasmes. in: Bull. Soc. Ent. France.
1901. —, Prétendue absorption de graisse par le jabot chez les Blattes. ibid. No. 14.
1901. —, Recherches sur la biologie et l'anatomie des *Phasmes*. Parthénogenèse. — Mues. — Tubes de Malpighi. — Prétendus ganglions sympathiques de la 1. paire. — Membranes trachéolaires. — Appareil génital (etc.). Lierre.
1902. —, Recherches sur la biologie et l'anatomie des Phasmes. in: Cellule, T. 19.
1905. Snethlage, E., Über die Frage vom Muskelansatz und der Herkunft der Muskulatur bei den Arthropoden. in: Z. Jahrb. Abt. Morph. Bd. 21.

1904. Stamm, R. H., Om Musklerner Befästelse til det ydre Skelet hos Leddyrene. in: Vid. Selsk. Skrifter Kjöbenhavn (7) Nat. Afd. Bd. 1.
1847. Stein, F., Vergl. Anatomie und Physiologie der Insecten. 1. Die weiblichen Geschlechtsorgane der Käfer. Berlin.
1874. Studer, P., Über Nervenendigung bei Insekten. in: Mitteil. naturforsch. Ges. Bern.
1886. Vangel, Beiträge zur Anatomie, Histologie und Physiologie des Verdauungsapparates des Wasserkäfers *Hydrophilus piceus*. in: Termész. Füset. (Nat. Hefte) Pest. Vol. 10.
1901. Vejdovsky, F., Zur Morphologie der Antennen- und Schalendrüse der Crustaceen. in: Zeit. wiss. Z Bd. 69.
1883. Viallanes, Recherches sur l'histologie des insectes et sur les phénomènes histologiques qui accompagnent le développement postembryonnaire de ces animaux. in: Ann. sc. nat.
1901. Vigier, P., Sur l'origine des parasomes on pyrénosomes dans les cellules de la glande digestive de l'Écrevisse. in: Compt. Rend. T. 132.
1902. Vignon, P., Recherches de cytologie générale sur les épithéliums. in: Arch. Z. Expér. (3) T. 9.
1882. Vitzou, A. N., Recherches sur la structure et la formation des Téguments chez les Crustacés Décapodes in: Arch. Z. expér. Bd. 10.
1899. Vonov, D. N., Recherches physiologiques sur l'appareil digestif et le tissu adipeux des larves des Odonates. in: Bull. Soc. Sc. Bucarest. Anul. 8.
1905. Voss, F., Über den Thorax von *Gryllus domesticus* usw. 2. Teil. Die Muskulatur. in: Zeit. wiss. Z. Bd 78.
1891. Vosseler, J., Untersuchungen über glatte und unvollkommen quergestreifte Muskeln der Arthropoden. Tübingen.
1872. Wagener, G. R., Über die Querstreifen der Muskeln. in: Sitz. Ber. Ges. Naturwiss. Marburg.
1863. Wagner, A., Über die Muskelfaser der Evertebraten. in: Arch. Anat. Phys.
1899. Wahl, B., Über das Tracheensystem und die Imaginalscheiben der Larve von *Eristalis tenax* L. in: Arb. Z. Inst. Wien. Bd. 12.
1899. Waite, F. C., The structure and development of the antennal glands in *Homarus americanus* Milne-Edwards. in: Bull. Mus. Harward Coll. Vol. 35.
1901. Wallengren, H., Über das Vorkommen und die Verbreitung der sog. Intestinaldrüsen bei den Decapoden. in: Zeit. wiss. Z. Vol. 70.
1878. Wassilieff, Über die Niere des Flußkrebses. in: Z. Anz. Bd. 1.
1880. Weber, M., Über den Bau und die Tätigkeit der sog. Leber der Crustaceen. in: Arch. mikr. Anat. Bd. 17.
1864. Weismann, A., Die nachembryologische Entwicklung der Musciden. in: Zeit. wiss. Z. Bd. 14.
1886. Wielowiejski, H. v., Ueber das Blutgewebe der Insekten. ibid. Bd. 43.
1905. — Weitere Untersuchungen über die Morphologie und Entwicklungsgeschichte des Insektenovariums. in: Arb. Z. Inst. Wien. Bd. 16.
1885. Will, L., Bildungsgeschichte und morphologischer Wert des Eies von *Nepa cinerea* L. und *Notonecta glauca* L. in: Zeit. wiss. Z. Bd. 41.
1890. Wistinghausen, C. v., Tracheenendigungen in den Sericterien der Raupen. ibid. Bd. 49.
1879. Yung, E., Recherches sur la structure intime et les fonctions du système nerveux chez les Décapodes. in: Arch. Z. exp. V. 7.
1888. Zacharias, O., Ueber *Psorospermium Haeckelii* in: Z. Anz. Bd. 11.
1907. Ziegler, H. E., Die Tracheen bei *Julus*. in: Z. Anz. Bd. 31.

Mollusken (Amphineuren, Lamellibranchier, Gastropoden).

1901. Ahting, K., Untersuchungen über die Entwicklung des Bojanus'schen Organs und des Herzens der Lamellibranchier. in: Jen. Zeit. Naturwiss. Bd. 36.
1903. Ancel, P., Histogénèse et structure de la glande hermaphrodite *d'Helix pomatia* L. in: Arch. Biol. T. 19.

1897. Apathy, St., Das leitende Element des Nervensystems usw. Mitteilung I. in: Mitteil. Z. Stat. Neapel. Bd. 12.
1896. Auerbach, L., Untersuchungen über die Spermatogenese von *Paludina vivipara*. in: Jena. Zeit. Bd. 30.
1894. Babor, J. F., Über den Zyklus der Geschlechtsentwicklung der Stylommatophoren in: Verh. D. Z. Ges. 4. Vers.
1902. — Zur Histogenese der Bindesubstanzen der Weichtiere. in: Verh. 5. Internat. Z. Kongreß.
1866. Babuchin, Über den Bau der Netzhaut einiger Lungenschnecken. in: Sitz. Ber. Math. Nat. Cl. Akad. Wiss. Wien. Bd. 52. Abt. 1.
1902. Bäcker, R., Die Augen einiger Gastropoden. in: Arb. Z. Inst. Wien Bd. 14.
1892. Ballowitz, E., Über den feineren Bau der Muskelsubstanzen. I. Die Muskelfaser der Cephalopoden. in: Arch. mikr. Anat. Bd. 39.
1883. Barfurth, D., Über den Bau und die Tätigkeit der Gastropodenleber. in: Arch. mikr. Anat. Bd. 22.
1863. Baudelot, E., Recherches sur l'appareil générateur des Mollusques gastéropodes. in: Ann. sc. nat. Z. (4). T. 19.
1889. Behme, P., Beiträge zur Anatomie und Entwicklungsgeschichte des Harnapparates der Lungenschnecken. in: Arch. Naturg. Jahrg. 55.
1897/98. Benda, C., Über die Spermatogenese der Vertebraten und höherer Evertebraten. in: Verh. phys. Ges. Berlin, 16. und 17. Sitz. (vergl. auch ebenda 1898/99).
1902. Biedermann W., Über die Bedeutung von Krystallisationsprozessen bei der Bildung der Skelette wirbelloser Tiere, namentlich der Molluskenschalen. in: Zeit. Allg. Phys. Bd. 1.
1901. — Untersuchungen über Bau und Entstehung der Molluskenschalen. in: Jen. Zeit. Naturwiss. Bd. 36.
1899. — & Moritz, P., Beiträge zur vergleichenden Physiologie der Verdauung. 3. Ueber die Funktion der sog. Leber der Mollusken. in: Arch. Phys. Pflüger. Bd. 75.
1891. Blumrich, J., Das Integument der Chitonen. in: Zeit. wiss. Z. Bd. 52.
1901. Bochenek, A., L'Anatomie fine de la cellule nerveuse de *Helix pomatia* L. in: C. R. Assoc. Anatomist, 3. Sess.
1905. —, Untersuchungen über das zentrale Nervensystem der Wirbellosen. in: Bull. Acad. Cracovie.
1869. Boll, F., Beiträge zur vergleichenden Histologie des Molluskentypus. in: Arch. mikr. Anat. Suppl.
1904. Bonnevie, K., Zur Kenntnis der Spermiogenese bei den Gastropoden *(Enteroxenos östergreni)*. in: Biol. Zentr. Bd. 24.
1906. —, Untersuchungen über die Keimzellen. 1. *Enteroxenos östergreni*. Jena. Zeit. Bd. 41.
1883. Brock, J., Untersuchungen über die interstitiellen Bindesubstanzen der Mollusken. in: Zeit. wiss. Z. Bd. 39.
1886. —, Die Entwicklung des Geschlechtsapparates der stylommatophoren Pulmonaten usw. in: Zeit. wiss. Z. Bd. 44.
1903. Bruyne, C. de, Contribution à l'étude de la cellule folliculaire des glandes génitales des Gastéropodes. in: Bull. Acad. Sc. Belg.
1885. Carrière, J., Die Sehorgane der Tiere vergl. anatomisch dargestellt. München und Leipzig.
1889. —, Über Molluskenaugen. in: Arch. mikr. Anat. Bd. 33.
1901. Conklin, E. G., Centrosome and Sphere in the Maturation, Fertilization and Cleavage of *Crepidula*. in: Anat. Anz. Bd. 19.
1899. Creighton, Ch., Microspic Researches on Glycogen. Part 2. Glycogen of Snails and Slugs in Morphological and Physiological Correspondence with the Lymph System of Vertebrates. London.
1899. Cuénot, L., L'excrétion chez les Mollusques. in: Arch. Biol. T. 16.
1899. —, La fonction excrétrice du foie des Gastropodes pulmonés. Critique d'un travail de Biedermann et Moritz. in: Arch. Z. Expérim. (3). T. 7.
1883. Cunningham, J. T., Note on the structure and relations of the kidney in Aplysia. in: Mitt. Z. Stat. Neapel. Bd. 4
1899. Dastre, A, La chlorophylle du foie chez les Mollusques. in: Journ. Phys. Path. Gén. Paris. T. 1.

1902. Dor, L., Urobiline des Gastéropodes. in: C. R. Soc. Biol. Paris. T. 54 No. 2.
1901. Drew, G. A., The Life History of *Nucula delphinodonta* (Mighels). in: Q. Journ. Micr. Sc. Vol. 44 P. 3.
1902. Drummond, J. M., Notes on the Development of *Paludina vivipara*, with Special Reference to the Urogenital Organs and Theories of Gasteropod Torsion. in: Proc. R. Soc London. Vol. 69 No. 455.
1899. Ellermann, W., Über die Struktur der Darmepithelzellen von *Helix*. in: Anat. Anz. Bd. 16.
1880. Engelmann, T. W., Zur Anatomie und Physiologie der Flimmerzellen. in: Arch. Phys Pflüger. Bd. 13.
1881. —, Über den faserigen Bau der kontraktilen Substanzen, mit besonderer Berücksichtigung der glatten und doppelt schräggestreiften Muskelfasern. in: Arch. Phys. Pflüger. Bd. 25.
1901. Enriques, P., Il fegato dei Molluschi e le sue funzioni. in: Mitteil. Z. Stat. Neapel. Bd. 15.
1900. Faussek, V., Untersuchungen über die Entwicklung der Cephalopoden. ibid. Vol. 14.
1892. Fischer, H., Recherches sur la morphologie du foie des Gastéropodes. in: Bull. Sc. France et Belg. T. 24.
1872. Flemming, W., Zur Anatomie der Landschneckenfühler und zur Neurologie der Mollusken. in: Zeit. wiss. Z. Bd. 22.
1888. Fol, H., Sur la structure microscopique des muscles des Mollusques. in: C. R. Acad. Sc. T. 106.
1881. Fraisse, P., Über Molluskenaugen mit embryonalem Typus. in: Zeit. wiss. Z. Bd. 35.
1905. Freidenfelt, T., Über den feineren Bau des Visceralganglions von *Anodonta*. in: K Fysiogr. Sällsk. Handl. Lund (2). Bd. 15.
1886 u. 1893. Frenzel, J., Mikrographie der Mitteldarmdrüse (Leber) der Mollusken. I. und II. in: Nova Acta Acad. Leop. Carol. Bd. 48 und 60.
1886. —, Zum feineren Bau des Wimperapparates. in: Arch. micr. Anat. Vol. 28.
1897. Gilchrist, J., Notes on the minute structure of the nervous system of Mollusca. in: Journ. Linn. Soc. London. V. 26.
1894. Girod, P., Observations physiologiques sur le rein de l'Escargot (Helix pom.). in: Compt. Rend. Paris. T. 118.
1897. Godlewski, E., Über die Umwandlung der Spermatiden in Spermatozoen von Helix pomatia in: Anz. Akad. Wiss. Krakau.
1885. Haddon, A. C., On the generative and urinary ducts in Chiton. in: Proc. R. Dublin Soc. (2). V. 4.
1882. Haller, B., Die Organisation der Chitonen der Adria. in: Arb. Z. Inst. Wien. Bd. 4 (und Bd. 5).
1894. —, Beiträge zur Kenntnis der Placophoren: in Morph. Jahrb. Bd. 21.
1885. —, Untersuchungen über marine Rhipidoglossen. 2. Textur des Zentralnervensystems und seiner Hüllen. in: Morph. Jahrb. Bd. 11.
1885. —, Beiträge zur Kenntnis der Niere der Prosobranchier. in: Morph. Jahrb. Bd. 11.
1906. —, Über das Nephrogonocölom von *Fissurella*, *Nacella* und *Chiton*. in: Jen. Zeit. Bd. 41.
1899. Havet, J., Note préliminaire sur le système nerveux des *Limax* (méthode de Golgi). in: Anat. Anz. Bd. 16.
1903. Henschen, F., Zur Struktur der Eizelle gewisser Crustaceen und Gastropoden. in: Anat. Anz. Bd. 24.
1897. Henchman, A. P., The Eyes of *Limax maximus*. in: Science (2). V. 5.
1866. Hensen, Über den Bau des Schneckenauges und die Entwicklung der Augenteile in der Tierreihe. in: Arch. mikr. Anat. Bd. 7.
1900. Hesse, R., Untersuchungen über die Organe der Lichtempfindung bei niederen Tieren. 6. Die Augen einiger Mollusken. in: Zeit. wiss. Z. Bd. 68.
1908. —, Das Sehen der niederen Tiere. Jena.
1885. Hilger, C., Beiträge zur Kenntnis des Gastropodenauges. in: Morph. Jahrb. Bd. 10.
1900. Holmes, S. J., The Early Development of *Planorbis*. in: Journ. Morph. Boston. Vol. 16.

1900. Holmes, S. J., The early cleavage and formation of the mesoderm of *Serpulorbis squamigerus* Carpenter. in: Biol. Bull. Vol. 1.
1902. Holmgren, N., Studien über Cuticularbildungen. 1. Bei *Chaetoderma nit.* in: Anat. Anz. Bd. 22.
1904. Hyde, J. H., The nerve distribution in the eye of *Pecten irradians.* in: Mark Annivers. V. New York.
1884. Ihering, H. v., Über den uropneustischen Apparat der Heliceen. in: Zeit. wiss. Z. Bd. 41. (Vergl. auch Bd. 54, 1892.)
1864. Keferstein, Über den feineren Bau der Augen der Lungenschnecken. in: Nachr. Ges. Wiss. Göttingen Nr. 11.
1892. Knoll, P., Über protoplasmaarme und protoplasmareiche Muskulatur. in: Denkschr. Akad. Wiss. Wien. Math. Nat. Cl. Bd. 58.
1892. —, Zur Lehre von den doppelt-schräggestreiften Muskelfasern. in: Sitz. Ber. Akad. Wiss. Wien Math. Naturw. Cl. Bd. 101.
1899. Korff, K., Zur Histogenese der Spermien von *Helix pomatia.* in: Arch. mikr. Anat. Bd. 54.
1889. Kowalevsky, A., Ein Beitrag zur Kenntnis der Exkretionsorgane. in: Biol. Zentralbl. Bd. 9.
1901. Krembzow, E., Über den Bau und die Entwicklung der Rückenanhänge der Aeolidier. in: Arch. micr. Anat. Bd. 59 Heft 2.
1898. Lacaze-Duthiers, H. de, Les ganglions dits palléaux et le stomato-gastrique de quelques Gastéropodes. in: Arch. Z. exp (3). T. 6.
1895. Lee, A. B., La repression du fuseau caryocinétique etc. in: La Cellule. Bd. 11.
1897. —, Les cinèses spermatogénétiques chez *l'Helix pomatia.* in: La Cellule. Bd. 13. (Vergl. auch Bd. 16.)
1899. —, Les Sphères attractives et le Nebenkern des Pulmonés etc. in: La Cellule. T. 16.
1903. —, Nouvelles recherches sur le Nebenkern et la répression du fuseau caryocinétique. in: Cellule. T. 20.
1904. —, La structure du spermatozoïde de *l'Helix pomatia.* in: Cellule. T. 21. (Daselbst auch: L'évolution etc.)
1905. Legendre, R., Sur la présence des granulations dans les cellules nerveuses *d'Helix.* in: C. R. Soc. Biol. Paris. T. 58. (Ebenda auch: Sur la nature du trophospongium des cell. nerv. *d'Helix.*)
1905. —, Nature pathologiques des canalicules de Holmgren des cellules nerveuses. in: C. R. Acad. Sc. Paris. T. 141.
1898. Lenhossek, M. v., Über Flimmerzellen. in: Verh. anat. Ges. XII. Vers. Kiel.
1901. Lillie, F. R., The Organisation of the Egg of *Unio*, based on a study of its maturation, fertilization and cleavage. in: Journ. Morph. Boston. Vol. 17.
1905. Marceau, F., Sur le mécanisme de la contraction des fibres musculaire lipes dites à double striation oblique etc. in: C. R. Acad. Sc. Paris. T. 139.
1896. Mc Clure, C. F. W., On the presence of centrosomes and attraction spheres in the ganglion cells of Helix. in: Princeton Coll. Bull. V. 5.
1897. —, The finer structure of the nerve cells of Invertebrates. 1. Gastropoda. in: Z. Jahrb. Abt. Morph. Bd. 11.
1900. Mac Munn, C. A., On the Gastric Gland of Mollusca and Decapod Crustacea: its Structure and Functions. in: Phil. Trans. Vol. 193 B.
1901. Meisenheimer, J., Entwicklungsgeschichte von *Dreissensia polymorpha* Pall. in: Zeit. wiss. Z. Bd. 69.
1901. —, Die Entwicklung von Herz, Pericard, Niere und Genitalzellen bei *Cyclas* im Verhältnis zu den übrigen Mollusken. ibid. Bd. 69.
1907. Merton, H., Über den feineren Bau der Ganglienzellen aus dem Zentralnervensystem von *Tethys leporina* Cuv. in: Zeit. wiss. Z. Bd. 88.
1900. Meves, T., Über den von La Valette St. George entdeckten Nebenkern (Mitochondrienkörner) der Samenzellen. in: Arch. mikr. Anat. Bd. 56.
1902. —, Über oligopyrene und apyrene Spermien und ihre Entstehung, nach Beobachtungen an *Paludina* u. *Pygaera.* in: Arch. mikr. Anat. Bd. 61.
1903. Mirabella, R., Osservazioni sull' accrescimento degli oociti di *Helix aspersa.* in: Monit. Z. Ital. Anno 13 Suppl.
1885. Moseley, H. N., On the presence of eyes in the shells of certain Chitonidae and on the structure of these organs. in: Q. Journ. Misc. Sc. V. 25.

1898. Murray, J. A., Contributions to a knowledge of the Nebenkern in the Spermatogenesis of Pulmonata *Helix* and *Arion*. in: Z. Jahrb. Abt. Morph. Bd. 11.
1894. Nabias, B. de, Recherches histologiques et organologiques sur les centres nerveux des Gastéropodes (pulmonés). in: Act. Soc. Linn. Bordeaux. T. 47.
1907. Nowikoff, M., Über die Rückensinnesorgane der Placophoren. in: Zeit. wiss. Z. Bd. 88.
1899. Nussbaum, J., Die Entstehung des Spermatozoons aus der Spermatide bei *Helix lut.* in: Anat. Anz. Bd. 16.
1879. Nüsslin, O., Beiträge zur Anatomie und Physiologie der Pulmonaten. Tübingen.
1887. Patten, W., Eyes of Molluscs and Arthropods. in: Mitteil. Z. Stat. Neapel. Bd. 6.
1894. Pelseneer, P., Introduction à l'étude des Mollusques. Bruxelles. (Siehe auch: Mollusques, in Traité de Zoologie Blanchard Fasc. 16. 1897.)
1897. —, Sur la morphologie des branchies et des orifices rénaux et génitaux des Chitons. in: Bull. sc. France et Belg. T. 31.
1891. —, Sur l'œil de quelques Mollusques gastropodes. in: Ann. soc. Belge Micr. T. 16 u. 17.
1900. —, Recherches morphologiques et phylogénétiques sur les Mollusques archaïques. in: Mém. Cour. Acad. Sc. Belg. T. 57.
1906. —, Mollusca. in: Treatise on Zoology London. Part 5.
1890. Perrier, R., Recherches sur l'anatomie et l'histologie du rein des Gastéropodes prosobranches. in: Ann. Sc. nat. Z. (7.) T. 8.
1899. Peter, K., Das Centrum für die Flimmer- und Geißelbewegung. in: Anat. Anz. Bd. 15.
1897—1901. Plate, L., Die Anatomie und Phylogenie der Chitonen. Fauna Chilensis. in: Z. Jahrb. Suppl. 4.
1885. Platner, G., Über die Spermatogenese bei den Pulmonaten. in: Arch. mikr. Anat. Bd. 25. (Vergl. auch Bd. 26.)
1886. —, Zur Bildung der Geschlechtsprodukte der Pulmonaten. in: Arch. mikr. Anat. Bd. 26.
1907. Popoff, M., Eibildung bei *Paludina vivipara* und Chromidien bei *Paludina* und *Helix*. in: Arch. mikr. Anat. Bd. 70.
1887. Prenant, A., Note sur la cytologie des éléments séminaux chez les Gastéropodes pulmonées. in: C. R. Soc. Biol. T. 4.
1901. Prowazek, S., Spermatologische Studien. in: Arb. Z. Inst. Wien. Bd. 13.
1898. Rath, O. v., Fehlen den Sexualzellen der Zwitterdrüse von *Helix pomatia* die Zentralkörper? in: Z. Anz. Bd. 21.
1887. Rawitz, B., Das zentrale Nervensystem der Acephalen. in: Jen. Zeit. Bd 20.
1892. Retzius, G., Das sensible Nervensystem der Mollusken. in: Biol. Unters. (2.) Bd. 4.
1904. —, Zur Kenntnis der Spermien der Evertebraten. in: Biol. Unters. (2.) Bd. 11.
1906. —, Die Spermien der Gastropoden. in: Biol. Unters. (2.) Bd. 13.
1904. Römer, O., Untersuchungen über den Bau einiger Muskelschalen. in: Zeit. wiss. Z. Bd. 75.
1894. Samassa, P., Über die Nerven des augentragenden Fühlers von *Helix pomatia*. in: Z. Jahrb. Abt. Morph. Bd. 7.
1895. Sampson, L., Die Muskulatur von *Chiton*. in: Journ. Morph. V. 11.
1900. Sarasin, P. & F., Aus der Entwicklungsgeschichte und Anatomie von *Vaginula*. in: Ders. Mat. z. Naturg. v. Celebes. Bd. 2
1906. Schaffer, J., Über den feineren Bau des sog. Zungenknorpels der Gastropoden. in: Verh. Z. Bot. Ges. Wien. Bd. 56.
1857. Schiff, M., Beiträge zur Anatomie von *Chiton piceus*. in: Zeit. wiss. Z. Bd. 9.
1902. Schneider, K. C., Lehrbuch der vergl. Histologie der Tiere. Jena.
1899. Schoppe, P., Die Harnkügelchen bei Wirbellosen und Wirbeltieren. in: Anat. Heft. 1. Abt. Bd. 7.
1896. Schreiner, E. K., Die Augen bei *Pecten* und *Lima*. in: Bergens museums Aarbog.

1904. Schweikart, A., Beiträge zur Morphologie und Genese der Eihüllen der Cephalopoden und Chitonen. in: Z. Jahrb. Suppl. Bd. 6.
1881. Sedgwick, A., On certain points in the anatomy of Chiton. in: Proc. R. Soc. London. V. 33.
1884. Sharp, B., On the visual organs in Lamellibranchiata. in: Mitteil. Z. Stat. Neapel. Bd. 5.
1899. Simroth, Mollusken, in Bronn, Classen u. Ordnungen d. Tierreichs. Bd. 3.
1899. Smidt, H., Die Sinneszellen der Mundhöhle von *Helix*. in: Anat. Anz. Bd. 16.
1900. —, Ueber die Darstellung der Begleit- und Gliazellen im Nervensystem von *Helix* mit der Golgimethode. in: Arch. micr. Anat. Bd. 55 Hft. 3.
1901. —, Weitere Untersuchungen über die Glia von *Helix*. in: Anat. Anz. Bd. 19.
1901. —, Ganglienzellen in der Schlundmuskulatur von Pulmonaten. in: Arch. micr. Anat. Bd. 57.
1902. —, Die intraepithelialen freien Nervenendigungen bei *Helix* und ihre Beziehungen zu Sinneszellen und Drüsen. in: Anat. Anz. Bd. 20.
1906. Smith, G., The Eyes of certain Pulmonate Gastropods etc. in: Bull. Mus. Harvard Coll. V. 48.
1903. Stauffacher, H., Einiges über Zell- und Kernstrukturen. in: Zeit. wiss. Z. Bd. 73.
1900. Stempell, W., Ueber die Bildungsweise und das Wachstum der Muschel- und Schneckenschalen. in: Biol. Centralbl. Bd. 20.
1903. Stephan, P., Le développement des spermies eupyrènes de *Cerithium vulgatum*. in: C. R. Ass. Anat. 5. Sess.
1904. —, Remarques sur le tissu conjonctif *d'Aplysia punctata*. in: C. R. Soc. Biol. Paris T. 56.
1903. Stiasny, G., Die Niere der Weinbergschnecke. in: Z. Anz.
1894. Thiele, J., Beiträge zur vergl. Anatomie der Amphineuren. I. in: Zeit. wiss. Z. Bd. 58.
1891. —, Das Integument der Chitonen. in: Biol. Zentralbl. Bd. 11.
1892. —, Beiträge zur Kenntnis der Mollusken. 2. Über die Molluskenschale. in: Zeit. wiss. Z. Bd. 55.
1902. — Zur Cölomfrage. in: Z. Anz. Bd. 25.
1905. Tschassonikoff, S., Über indirekte Zellteilung bei der Spermatogenese von *Helix pomatia*. in: Anat. Hefte 1. Abt. Bd. 29.
1882. Tullberg, T, Studien über den Bau und das Wachstum des Hummerpanzers und der Molluskenschalen. in: Kongl. Svensk. Vetensk.-Akad. Handl. Bd. 19.
1900. Veratti, E., Ricerche sul sistema nervoso dei Limax. in: Mem. Ist. Lomb. Sc. Milano. Vol 9.
1904. Vigier, P., Structure des fibres musculaires du coeur chez les Mollusques. in: C. R. Acad. Sc. Paris T. 138.
1892. Wackwitz, J., Beiträge zur Histologie der Mollusken-Musculatur usw. in: Z. Beitr. Bd. 3.
1863. Wagner, G. R., Über die Muskelfaser der Evertebraten. in: Müllers Arch. Bd. 30.
1905. Wallengren, H., Zur Kenntnis der Flimmerzellen. in: Zeit. Allg. Phys. Jena. Bd. 5.
1904. Wissel, C. v., Pacifische Chitonen usw. in: Z. Jahrb. Abt. Syst. Bd. 20.
1891. Zimmermann, K. W., Über den Kernteilungsmodus bei der Spermatogenese von *Helix pomatia*. in Verh. anat. Ges.

Nematoden.

1893. Apáthy, St. von, Über die Muskelfaser von Ascaris, nebst Bemerkungen über die von *Lumbricus* und *Hirudo*. in: Zeit. wiss. Micr. Bd. 10 (siehe auch 1894 im Arch. Mikr. Anat. Bd. 43).
1907. —, Meine angebliche Darstellung des *Ascaris*-Nervensystems. in: Z. Anz. Bd. 32.
1895. Bömmel, A. von, Über Cuticularbildungen bei einigen Nematoden. in: Arb. Z. Inst. Würzburg. V. 10.
1874. Bütschli, O., Beiträge zur Kenntnis des Nervensystems der Nematoden. in: Arch. micr. Anat. Bd. 10.

1905. Graff, L. von, Turbellaria. in: Bronn, Class. Ordn. 4. Bd.
1872. Grube, E., Beschreibung von Planarien des Baikalgebietes. in: Arch. Naturgesch.
1879. Hallez, P., Contribution à l'histoire naturelle des Turbellariés. Lille.
1900. Havet, J., Contribution à l'étude du système nerveux des Trématodes (*Distomum hepaticum*). in: La Cellule. T. 17.
1880. Hertwig, R., Ueber das Auge der Planarien. in: Jen. Zeit. Naturwiss. Bd. 14. Suppl.
1897. Hesse, R., Untersuchungen über die Organe der Lichtempfindung bei niederen Tieren II. Die Augen der Plathelminthen, insonderheit der tricladen Turbellarien. ibid. Bd. 62.
1907. Hofsten, N. von, Studien über Turbellarien aus dem Berner Oberland. in: Zeit. wiss. Z. Bd. 85.
1896. Jaenichen, E., Beiträge zur Kenntnis des Turbellarienauges. in: Zeit. wiss. Z. Bd. 62.
1897. Jander, R., Die Epithelverhältnisse des Tricladenpharynx. in: Zool. Jahrb. Abt. Morph. Bd. 10.
1880. Jhering, H. v., *Graffilla muricicola*. in: Zeit. wiss. Z. Bd. 34.
1884. Iijima, J., Untersuchungen über den Bau und die Entwicklungsgeschichte der Süsswasser-Dendrocoelen (Tricladen). in: Zeit. wiss. Z. Bd. 40.
1867. Keferstein, W., Beiträge zur Anatomie und Entwicklung einiger Seeplanarien von St. Malo. in: Abhandl. Ges. Göttingen.
1879. Kennel, J. von, Die in Deutschland gefundenen Landplanarien usw. in: Arb. Z. Inst. Würzburg. Bd. 5.
1888. —, Untersuchungen an neuen Turbellarien. in: Z. Jahrb. Abt. Morph. Bd. 3.
1881. Lang, A., Der Bau von *Gunda segmentata*. in: Mitt. Z. Stat. Neapel. Bd. 3.
1879. —, Untersuchungen zur vergleichenden Anatomie und Histologie des Nervensystems der Plathelminthen. I. Das Nervensystem der marinen Dendrocoelen. in: Mitteil. Z. Stat. Neapel. Bd. 1.
1881. —, idem. IV. Das Nervensystem der Tricladen. V. Vergleichende Anatomie des Nervensystems der Plathelminthen. ibid. Bd. 3.
1884. —, Die Polycladen des Golfs von Neapel usw. in: Fauna Flora Golf Neapel. Bd. 11.
1876. Leuckart, R., Die Parasiten des Menschen (siehe Allgemeines).
1907. Luther, A., Die Eumesostominen. in: Zeit. wiss. Z. Bd. 77.
1865. Metschnikoff, E., Über *Geodesmus bilineatus*. in: Bull. Acad. Petersburg. Bd. 9.
1878. —, Über die Verdauungsorgane der Süßwasserturbellarien. in: Z. Anz.
1906. Micoletzky, H., Beiträge zur Morphologie des Nervensystems und Exkretionsapparates der Süßwassertricladen. in: Z. Anz. Bd. 30.
1881. Moniez, R., Mémoires sur les Cestodes. in: Trav. Inst. Z. Lille.
1896. Monti, R., Sul sistema nervoso dei Dendroceli d'aqua dolce. in: Boll. Sc. Pavia (auch in: Arch. Ital. Biol. T. 27. 1897).
1900. —, Nuove ricerche sul sistema nervoso delle Planarie. Nota seconda. in: Monit. Z. Ital. Anno 11.
1874. Moseley, H. R., On the anatomy and histology of Land planarians of Ceylon. in: Philos. Transact.
1845. Quatrefages, A. de, Mémoire sur quelques Planariées marines. in: Ann. Sc. nat. (3). V. 4.
1881. Pintner, Th., Untersuchungen über den Bau des Bandwurmkörpers mit besonderer Berücksichtigung der Tetrabothrien und Tetrarhynchen. in: Arb. Z. Institut Wien. Vol. 3.
1881. —, Zu den Beobachtungen über das Wassergefäßsystem der Bandwürmer. ibid. Vol. 4.
1903. —, Studien über Tetrarhynchen usw. in: Sitz. Ber. Akad. Wien. Bd. 112.
1902. Rössler, P., Über den feineren Bau der Cysticerken. in: Z. Jahrb. Abt. Morph. Bd. 16.
1904. Sabussoff, H., Über den Bau des Nervensystems von Tricladiden aus dem Baikalsee. in: Z. Anz. Bd. 78.
1860. Schmidt, A., Die dendrocoelen Strudelwürmer aus der Umgebung von Graz. in: Zeit. wiss. Z. Bd. 10 (siehe auch Bd. 11).
1902. —, A. T., Zur Kenntnis der Tricladenaugen und der Anatomie von *Polycladus Gayi*. in: Zeit. Wiss. Z. Bd. 72.

1873. Schneider, A., Untersuchungen über Plathelminthen. Gießen.
1902. —, K. C., Lehrbuch der vergl. Histologie der Tiere. Jena.
1857. Schultze, M., Beiträge zur Kenntnis der Landplanarien. Halle.
1888—1890. Sekera, E., Beiträge zur Kenntnis der Süsswasser-Turbellarien. in: Sitz. Ber. Böhm. Ges. Wiss. Prag.
1900. Tower, W. L., The Nervous System in the Cestode *Moniezia expansa*. in: Z. Jahrb. Abt. Morph. Bd. 13.
1908. Ude, J., Beiträge zur Anatomie und Histologie der Süßwassertricladen. in: Zeit. wiss. Z. Bd. 89.
1870. Uljanin, W., Die Turbellarien der Bucht von Sebastopol. in: Ber. Ges. Moskau.
1906. Wahl, B., Untersuchungen über den Bau der parasitischen Turbellarien aus der Familie der Dalyelliiden (Vorticiden). 1. Teil. in: Sitz. Ber. Acad. Wien. Bd. 115.
1904. Wilhelmi, J., Über die Exkretionsorgane der Süßwassertricladen. in: Z. Anz. Bd. 27.
1891. Woodworth, Contributions to the Morphology of the Turbellaria. I. On the Structure of *Phagocata gracilis* Leidy. in: Bull. Mus. Harvard Coll. Vol. 21.
1895. Zernecke, E., Untersuchungen über den feineren Bau der Cestoden. in: Z. Jahrb. Abt. Morph. Bd. 9.
1892. Zograff, N., Les Cestodes offrent-ils des tissus d'origine ectodermique? in: Arch. Z. expérim. (2). Vol. 10.

Spongia.

1879. Balfour, F. M., On the Morphology and Systematic Position of the Spongida. in: Q. Journ. Micr. Sc. (2). Vol. 19.
1888. Bidder, G., Preliminary note on the Physioloy of Sponges. in: Proc. Phil. Soc. Cambridge. Vol. 6.
1891. —, Review of „A Monograph of the Victorian Sponges", by A. Dendy. in: Q. Journ. Micr. Sc. (2). Vol. 32.
1892. —, Note on Excretion in Sponges. in: Proc. R. Soc. London. Vol. 51.
1892. —, On the Flask-shaped Ectoderm and Spongoblasts in one of the Keratosa. ibid. Vol. 52.
1894. —, The collar-cells of Sponges. in: Z. Anz. Jahrg. 17.
1895. —, The collar-cells of Heterocoela. in: Q. Journ. Micr. Sc. (5). Vol. 38.
1898. —, The Sceleton and Classification of Calcareous Sponges. in: Proc. R. Soc. London. Vol. 64.
1901. Bütschli, O., Einige Beobachtungen über Kiesel- und Kalknadeln von Spongien. in: Zeit. wiss. Z. Bd. 69.
1849. Carter, H. J., On the freshwater Sponges of Bombay. in: Ann. Mag. Nat. Hist. (2). Vol. 4.
1857. —, On the Ultimate Structure of Spongilla, etc. ibid. (2). Vol. 20.
1874. —, Further Instances of the Sponge Spicule in its Mothercell. ibid. (4). Vol. 14.
1875. —, Notes Introductory to the Study and Classification of the Spongida. ibid. (4). Vol. 16.
1884. —, On the Spongia coriacea of Montagu etc. ibid. (5). Vol. 14.
1890. Chatin, J., Contributions à l'étude du noyau chez les Spongiaires. in: Compt. Rend. T. 111.
1872. Clark, J., The American Spongilla a Craspedote Flagellate Infusorian. in: Ann. Mag. Nat. Hist. (4). Vol. 9.
1904. Cotte, J., Contribution à l'étude de la nutrition chez les Spongiaires. in: Bull. Sc. France Belg. T. 38.
1892. Delage, Y., Embryogénie des Éponges. Développement post-larvaire des éponges siliceuses et fibreuses marines et d'eau douce. in: Arch. Z. Expérim. (2). Tome 10.
1898. —, Sur la place des Spongiaires dans la classification. in: Compt. Rend. Tome 126.

1898. Delage, Y., Les larves des Spongiaires et l'homologation des feuillets. ibid. Tome 126.
1899. —, On the Position of Sponges in the Animal Kingdom. in: Proc. 4. Internation. Congress Z.
1891. Dendy, A., Studies on the Comparative Anatomy of Sponges. III. On the Anatomy of *Grantia labyrinthica* etc. in: Q. Journ. Micr. Sc. (2). Vol. 32.
1893. —, idem V. Observations on the Structure and Classification of the Calcarea Heterocoela. ibid. Vol 35.
1897. Döderlein, L., Über die Lithonina, eine neue Gruppe von Kalkschwämmen. in: Z. Jahrb. Syst. Bd. 10.
1892. Dreyer, F., Die Prinzipien der Gerüstbildung bei Rhizopoden, Spongien und Echinodermen. in: Jen. Zeit Naturwiss. Bd. 26.
1887. Ebner, V. von, Über den feineren Bau der Skeletteile der Kalkschwämme nebst Bemerkungen über Kalkskelete überhaupt. in: Sitz. Ber. Akad. Wien. Bd. 95.
1899. Evans, R., The Structure and Metamorphosis of the Larva of Spongilla lacustris. in: Q. Journ. Micr. Sc. (2). Vol. 42.
1900. —, A Description of *Ephydatia blembingia*, with an Account of the Formation and Structure of the Gemmule ibid. (2). Vol. 44.
1888. Fiedler, K., Über Ei- und Samenbildung bei *Spongilla fluviatilis*. in: Zeit. wiss. Z. Bd. 47.
1904. Görich, W., Zur Kenntnis der Spermatogenese bei Poriferen und Cölenteraten, nebst Bemerkungen über die Oogenese der ersteren. in: Zeit. wiss. Z. Bd. 76.
1888. Göste, A., Abhandlungen zur Entwicklungsgeschichte der Tiere. III. Untersuchungen zur Entwicklung von *Spongilla fluviatilis*. Hamburg und Leipzig.
1869. Häckel, E., Über den Organismus der Schwämme. in: Jen. Zeit. Naturwiss. Bd. 5.
1872. —, Die Kalkschwämme. Berlin.
1906. Hammer, Über *Sycandra raphanus* H. in: Verh. D. Z. Ges. 16. Vers.
1898. Harnack, E., Über das Jodospongin, die jodhaltige eiweißartige Substanz aus dem Badeschwamm. in: Zeit. Phys. Chemie. Bd. 24.
1886. Heider, K., Zur Metamorphose der *Oscarella lobularis* O. Schm. in: Arb. Z. Inst. Wien. Bd. 6.
1851. Huxley, On the Anatomy of the genus Tethya. in: Ann. Mag. Nat. Hist. (2). Vol. 7.
1901. Ijima, J., Studies on the Hexactinellida. in: Journ. Coll. Sc. Japan Tokyo. V. 15.
1879. Keller, C., Studien über Organisation und Entwicklung der Chalineen. Zeit. wiss. Z. Bd. 33.
1870. Kent, W. S., Häckel on the Relationship of the Sponges to the Corals. in: Ann. Mag. Nat. Hist. (4). Vol. 5.
1870. —, Professor Häckel and Mr. E. Ray Lankester on the Affinities of Sponges. ibid. Vol. 6.
1864. Kölliker, A., Icones Histologicae, Abt. 1. Leipzig.
1883. Lendenfeld, R. von, Über Cölenteraten der Südsee. II. Neue Aplysinidae. in: Zeit. wiss. Z. Bd. 38.
1885. —, A Monograph of the Australian Sponges. Parts 1, 2, 3. in: Proc. Linn. Soc. N. S. Wales. Vol. 9.
1885. —, The Histology and Nervous System of Calcareous Sponges. ibid. Vol. 9.
1885. —, Das Nervensystem der Spongien. in: Z. Anz. Bd. 8.
1887. —, Synocils, Sinnesorgane der Spongien. ibid. Bd. 10.
1889. —, Experimentelle Untersuchungen über die Physiologie der Spongien. in: Zeit. wiss. Z. 48.
1891. —, Die Spongien der Adria. I. Die Kalkschwämme. ibid. Bd. 53.
1894. —, Die Tetractinelliden der Adria usw. in: Denkschr. Math. Nat. Class. Akad. Wien. Bd. 61.
1897. —, Die Clavulina der Adria. in: Nova Acta Acad. Leop. Carol. Bd. 69.
1897. —, Spongien von Sansibar. in: Abh. Senckenb. Ges. Frankfurt. Bd. 21.

1854. Leuckart, R., Bericht über die Leistungen in der Naturgeschichte der niederen Tiere während der Jahre 1848—1853. in: Arch. Naturgesch. Jahrg. 20, Bd. 2.
1856. Lieberkühn, N., Beiträge zur Entwicklungsgeschichte der Spongillen. in: Arch. Anat. Phys.
1863. —, Über Bewegungserscheinungen bei den Schwämmen. ibid.
1865. —, Beiträge zur Anatomie der Kalkspongien. ibid.
1897. Loisel, G., Contributions à la physiologie et à l'histologie des Eponges. in: C. R. Soc. Biol. Paris (10) T. 4.
1898. —, Action des substances colorantes sur les Eponges vivantes. in: Journ. Anat. Phys. Paris. 34. Année.
1890. Maas, O., Über die Entwicklung des Süßwasserschwamms. in: Zeit. wiss. Z. Bd. 50.
1892. —, Die Auffassung des Spongienkörpers und einige neuere Arbeiten über Schwämme. in: Biol. Centralbl. Bd. 12.
1892. —, Die Metamorphose von *Esperia Lorenzi*, O. S., usw. in: Mitteil. Z. Stat. Neapel. Bd. 10.
1893. —, Über die erste Differenzierung von Generations- und Somazellen bei den Spongien. in: Verh. D. Z. Ges. 3. Vers.
1893. —, Die Embryonalentwicklung und Metamorphose der Cornacuspongien. in: Z. Jahrb. Abt. Morph. Bd. 7.
1898. —, Die Ausbildung des Canalsystems und des Kalkscelets bei jungen Syconen in: Verh. D. Z. Ges. 8. Vers.
1898. —, Die Keimblätter der Spongien und die Metamorphose von *Oscarella* (*Halisarca*). in: Zeit. wiss. Z. Bd. 63.
1899. —, Über Reifung und Befruchtung bei Spongien. in: Anat. Anz. Bd. 16.
1900. —, Die Weiterentwicklung der Syconen nach der Metamorphose. in: Zeit. wiss. Z. Bd. 67.
1900. —, Über die sog. Biokrystalle und die Sceletbildungen niederer Tiere. in: Sitz. Ber. Ges. Morph. Phys. München. Bd. 16.
1901. —, Über Entstehung und Wachstum der Kieselgebilde bei Spongien. in: Sitz. Ber. bayr. Akad. Wiss. Bd. 30 Hft. 3.
1901. —, Die Knospenentwicklung der *Tethya* und ihr Vergleich mit der geschlechtlichen Fortpflanzung der Schwämme. in: Zeit. wiss. Z. Bd. 70.
1904. —, Über den Aufbau des Kalkskelets der Spongien in normalem und $CaCO_3$ freiem Seewasser. in: Verh. D. Z. Ges. 14. Vers.
1882. Marshall, W., Die Ontogenie von *Reniera filigrana* O. Schm. ibid. Bd. 37.
1894. Masterman, A. T., On the Nutritive and Excretory Processes in Porifera. in: Ann. Mag. Nat. Hist. (6). Vol. 13.
1879. Metschnikoff, E., Spongiologische Studien. in: Zeit. wiss. Z. Bd. 32.
1868. Miklucho-Maclay, N., Beiträge zur Kenntnis der Spongien. I. in: Jen. Zeit. Naturwiss. Bd. 4.
1892. Minchin, E. A., The Oscula and Anatomy of *Leucosolenia clathrus*. in: Q. Journ Micr. Sc. (2). Vol. 33.
1892. —, Some Points in the Histology of *Leucosolenia (Ascetta) clathrus*. in: Z. Anz. Jahrg. 15.
1892. —, Note on a Sieve-like Membrane across the Oscula of a Species of *Leucosolenia* etc. in: Q. Journ. Micr. Sc. (2). Vol. 33.
1896. —, Note On the Larva and the Postlarval Development of *Leucosolenia variabilis* H. sp., etc. in: Proc. R. Soc. London. Vol. 60.
1897. —, The Position of Sponges in the Animal Kingdom. in: Science Progress (2). Vol. 1.
1898. —, Materials for a Monograph of the Ascons. I. On the Origin and Growth of the Triradiate and Quadriradiate Spicules in the Family Clathrinidae. in: Q. Journ. Micr. Sc. (2). Vol. 40.
1898. —, Discussion on Sponges in: Proc. Intern. Z. Congress Cambridge.
1894. Nöldeke, B., Die Metamorphose des Süßwasserschwammes. in: Z. Jahrb., Abt. Morph. Vol. 8.
1898. Perrier, E., Sur la place des Eponges dans la classification et la signification attribuée aux feuillets embryonnaires. in: Ann. Mag. Nat. Hist. (7). Vol. 1.
1898. —, Les larves des Spongiaires et l'homologation des feuillets. in: Compt. Rend. T. 126.

1883. Polejaeff, N., Report on the Calcarea. in: Rep. Challenger Z. Vol. 8.
1887. Ridley, S. O. & Dendy, Report on the Monaxonida. ibid. Vol. 20.
1864. Schmidt, O., Spongien des adriatischen Meeres. Leipzig.
1864. —, Erstes Supplement der Spongien des adriatischen Meeres. Leipzig.
1870. —, Grundzüge einer Spongienfauna des atlantischen Gebietes. Leipzig.
1902. Schneider, K. C., Lehrbuch der vergl. Histologie der Tiere. Jena.
1875. Schulze, F. E., Über den Bau und die Entwicklung von *Sycandra raphanus* Haeckel. in: Zeit. wiss. Z. Bd. 25 Suppl.
1877. —, Untersuchungen über den Bau und die Entwicklung der Spongien. II. Die Gattung *Halisarca*. ibid. Vol. 28.
1877. —, idem. III. Die Familie der *Chondrosidae*. ibid. Vol. 29.
1878. —, idem. IV. Die Familie der *Aplysinidae*. ibid. Vol. 30.
1878. —, idem. V. Die Metamorphose von *Sycandra raphanus*. ibid. Bd. 31.
1879. —, idem. VI. Die Gattung *Spongelia*. ibid. Vol. 32.
1879. —, idem. VII. Die Familie der *Spongidae*. ibid. Vol. 32.
1879. —, idem. VIII. Die Gattung *Hircinia* (Nardo) und *Oligoceras* (n. g.) ibid. Vol. 33.
1880. —, idem. IX. Die Plakiniden. ibid. Bd. 34.
1881. —, idem. X. Corticium candelabrum. ibid. Bd. 35.
1885. —, Über das Verhältnis der Spongien zu den Choanoflagellaten. in: Sitz. Ber. Akad. Berlin.
1887. —, Report on the Hexactinellida. in: Challenger Reports, Z. Vol. 21.
1896. —, Über diplodale Spongienkammern. in: Sitz. Ber. Akad. Berlin.
1899. —, Zur Histologie der Hexactinelliden. ibid.
1904. —, Hexactinellida. in: Wiss. Ergeb. D. Tiefsee Exp. Bd. 4.
1880. Selenka, E., Über einen Kieselschwamm von achtstrahligem Baue und über Entwicklung der Schwammknospen. in: Zeit. wiss. Z. Bd. 33.
1880 und 1882. Sollas, W. J., The Sponge Fauna of Norway. in: Ann. Mag. Nat. Hist. (5). Vol. 5 und 9.
1885. —, On the Physical Characters of Calcareous and Siliceous Sponge Spicules and other Structures. in: Sci. Prov. R. Dublin Soc. (n. s.). Vol. 4.
1888. —, Report on the Tetractinellidae collected by H. M. S. Challenger etc. in: Rep. Challenger. Vol. 25 Part 63.
1903. —, J., On *Haddonella Topsenti* n. g. n. sp. and the Structure and development of the Pithed Fibres. in: Ann. Mag. N. H. (7). V. 12.
1899. Sukatschoff, B., Über den feineren Bau einiger Cuticulae und der Spongienfasern. in: Zeit. wiss. Z. Bd. 66.
1891. Thiele, J., Die Stammesverwandtschaft der Mollusken. in: Jen. Zeit. Naturwiss. Bd. 25.
1890. Topsent, E., Contribution à l'etude des Clionides. Paris.
1891. —, Essai sur la Faune des Spongiaires de Roscoff. in: Arch. Z. Expérim. (2). T. 9.
1892. —, Notes histologiques au sujet de *Leucosolenia coriacea* (Mont.), Bow. in: Bull. Soc. Z. France. T. 17.
1893. —, Contribution à l'histologie des Spongiaires. in: Compt. Rend. T. 117.
1898. —, De la digestion chez les Eponges. in: Arch. Z. Expérim. (3). T. 6.
1887. Vosmaer, G. C. J., Klassen und Ordnungen der Spongien. in: Bronn's Tierreich. Vol. 2.
1892. —, On the Canal System of the Homocoela and on the Morphological Value of the Terms Osculum and Pore in Sponges. in: Tijdschr. Ned. Dierk. Ver. (2). 3. Deel.
1893. — & Pekelharing, C. A., On Sollas's membrane in Sponges. in: Tijdschr. Nederl. Dierk. Ver. (2). Deel 4.
1898. — —, Über die Nahrungsaufnahme bei Schwämmen. in: Arch. Anat. Phys., Phys. Abt.
1898. — —, Observations on Sponges. in: Verh. Akad. Amsterdam, Deel 6.
1893. Weltner, W., Bemerkungen über den Bau und die Entwicklung der Gemmulae der Spongilliden. in: Biol. Centralbl. Vol. 13.
1893. —, Spongillenstudien. Nr. 1 und 2. in: Arch. Naturg. Jahrg. 59.
1894. Wilson, H. F., Observations on the Gemmule and Egg Development of Marine Sponges. in: Journ. Morph. Boston. Vol. 9.
1905. Woodland, W., Studies in Spicule formation. 1. The development and structure of the Spicules in Sycons etc. in: Q. Journ. Micr. Sc. (2). V. 49.

1892. Zykoff, W., Entwicklungsgeschichte von Ephydatia Mülleri Liebk. aus den Gemmulae. in: Biol. Centralbl. Bd. 12.

Ctenophoren.

1895. Bethe, A., Der subepitheliale Nervenplexus der Ctenophoren. in: Biol. Centralbl. Vol. 15.
1880. Chun, C., Die Ctenophoren des Golfes von Neapel. in: Fauna Flora Golf Neapel.
1892. —, Die Dissogonie, eine neue Form der geschlechtlichen Zeugung. in: Festschrift Leuckart, Leipzig.
1898. —, Die Ctenophoren der Plankton-Expedition. in: Ergeb. Plankton Exp. Bd. 2.
1864. Claus, C., Bemerkungen über Ctenophoren und Medusen. in: Zeit. wiss. Z. Bd. 14.
1886. —, Über *Deiopea kaloktenota* Chun, nebst Bemerkungen über die Architektonik der Rippenquallen. in: Arb. Z. Inst. Wien. Bd. 7.
1901. Curreri, G., Osservazioni sulla struttura dell' ectoderma dei Ctenofori. in: Bull. Soc. Z. Ital. Anno 10. (2). Vol. 2.
1875. Eimer, Zoologische Studien auf Capri. 1. *Beroë*. Würzburg.
1869. Fol, Ein Beitrag zur Anatomie und Entwicklungsgeschichte einiger Rippenquallen. Berlin.
1901. Garbe, A., Untersuchungen über die Entstehung der Geschlechtsorgane bei den Ctenophoren. in: Zeit. wiss. Z. Bd. 69.
1856. Gegenbaur, Studien über Organisation und Systematik der Ctenophoren. in: Arch. Naturg. Jahrg. 22.
1880. Hertwig, R., Ueber den Bau der Ctenophoren. in: Jen. Zeit. Naturwiss. Bd. 14.
1853. Kölliker, in: Zeit. wiss. Z. Bd. 4. (Auch in: Würzburger naturwiss. Zeit. Bd. 5.)
1886. Korotneff, A., *Ctenoplana Kowalevskii*. in: Zeit. wiss. Z. Bd. 43.
1867. Kowalewsky, A., Entwicklungsgeschichte der Rippenquallen. in: Mém. Akad. Sc. Saint Pétersbourg. Vol. 10.
1880. —, *Coeloplana Metschnikowii*. in: Z. Anz. V. 3.
1885. Lendenfeld, R. von, Über Coelenteraten der Südsee. 6. *Neis cordigera* Lesson, eine austral. Beroïde. in: Zeit. wiss. Z. V. 41.
1885. Metschnikoff, E., Vergleichend embryologische Studien. 4. Ueber die Gastrulation und Mesodermbildung der Ctenophoren. in: Zeit. wiss. Z. Bd. 42.
1892. Samassa, P., Zur Histologie der Ctenophoren. in: Arch. Micr. Anat. Bd. 40.
1893. —, Über die Entstehung der Genitalzellen bei den Ctenophoren. in: Verh. Nat. Med. Ver. Heidelberg. Bd. 5.
1904. Schneider, K. C., Histologische Mitteilungen. 1. Die Urgenitalzellen der Ctenophoren. in: Zeit. wiss. Z. Bd. 76.
1902. —, Lehrbuch der vergl. Histologie der Tiere. Jena.
1892. —, Einige histologische Befunde an Coelenteraten. in: Jena. Zeit. Naturwiss. Bd. 27.
1901. Vignon, P., Sur les cils des Cténophores et les insertions ciliaires en général. in: C. R. Acad. Sc. Paris. T. 132.
1896. Willey, A., On *Ctenoplana*. in: Q. Journ. Micr. Sc. V. 39.
1897. —, On *Heteroplana*, a New genus of Planarians. ibid. V. 40.

Cnidarier.

1904. Abric, P., Sur le fonctionnement des nématocystes des Coelenterés. in: C. R. Soc. Biol. Paris. T. 56.
1903. Aders, W. M., Beiträge zur Kenntnis der Spermatogenese bei den Cölenteraten. in: Zeit. wiss. Z. Bd. 74.
1900. Allen, C. M., A Contribution to the Development of *Parypha crocea*. in: Biol. Bull. Boston. Vol. 1.

1872. Allman, G. J., A monograph of the Gymnoplastic or Tubularian Hydroids. Part I und II. in: Ray Society for 1870—72. London.
1884. Andres, A., Le Attinie. in: Fauna Flora Golf Neapel. V. 9.
1900. Appellöf, A., Studien über Actinien-Entwicklung. in: Bergens Mus. Aarbog. No. 1.
1898. Ashworth, J. H., The Stomodaeum, Mesenterial Filaments and Endoderm of Xenia. in: Proc. R. Soc. London. Vol. 63.
1899. —, The Structure of *Xenia Hicksoni*, nov. sp., with some Observations an *Heteroxenia Elizabethae*. Kölliker. in: Q. Journ. Micr. Sc. (2). Vol. 42.
1886. Bedot, M., Recherches sur les cellules urticantes. in: Rec. Z. Suisse. V. 4.
1901. —, Matériaux pour servir à l'histoire des Hydroïdes. in: Revue Suisse Z. T. 9.
1874. Beneden, E. van. De la distinction originelle du testicule et de l'ovaire etc. I—III. in: Bull. Ac. Sc. Belgique. (2.) V. 37.
1891. —, Recherches sur le Développement des Arachnactis. in: Arch. Biol. V. 11.
1898. —, Les Anthozoaires de la „Plankton-Expedition". in: Ergeb. Plankton Exp. Bd. 2.
1903. Bethe, A., Allgemeine Anatomie und Physiologie des Nervensystems. Leipzig.
1905. Billard, A., Les mouvements spontanés et provoqués chez les Hydroides. 1 und 2. in: Bull. Inst. Gén. Psych. Paris.
1885. Bourne, A. G., Recent Researches upon the Origin of the sexual cells in Hydroids. in: Q. Journ. Micr. Sc. (2). V. 23.
1899. —, G. C., Studies on the Structure and Formation of the Calcareous Skeleton of the Anthozoa. in: Q. Journ. Micr. Sc. (2). Vol. 41.
1890. Boveri, Th., Ueber Entwicklung und Verwandtschaftsbeziehungen der Actinien. in: Zeit. wiss. Z.
1891. Brauer, A., Über die Entwicklung von *Hydra*. ibid. Bd. 52.
1895. Brown, W. L., Note on the chemical constitution of the mesogloea of *Alcyonium digitatum*. in: Q. Journ. Micr. Sc. (2.) Vol. 37.
1893. Carlgren, O., Zur Kenntnis der Septenmuskulatur bei Ceriantheen und der Schlundrinnen bei den Anthozoen. in: Ofv. vet. Akad. Förh. Stockholm. V. 50.
1897. —, Zur Mesenterienentwicklung der Actinien. ibid. V. 54.
1892. Cazurro, M., *Anemonia sulcata* Pennant, estudio anatomico histologico de una Actinia. in: Annal. Soc. Españ. Hist. nat. (2). V. 1.
1891. Cerfontaine, P., Sur l'organisation et le développement des différentes formes d'Anthozoaires. in: Bull. acad. Belg. (3). V. 21.
1893. Chapeaux, M., Recherches sur digestion des Coelentérés. in: Arch. Z. exp. (3). V. 1.
1881. Chun, C., Die Natur und Wirkungsweise der Nesselzellen bei Coelenteraten. in: Z. Anz. V. 4.
1897. —, Die Siphonophoren der Plankton-Expedition. in: Ergeb. Plankton Exp. Bd. 2.
1897. —, Ueber den Bau und die morphologische Auffassung der Siphonophoren. in: Verh. D. Z. Ges. 7. Vers.
1898. —, Ueber den Excretionsporus an der Pneumatophore von *Physophora*. in: Z. Anz. Bd. 21.
1902. Citron, E., Beiträge zur Kenntnis von *Syncoryne Sarsii*. in: Arch. Naturg. 68. Jahrg.
1878. Ciamician, J., Zur Frage über die Entstehung der Geschlechtsstoffe bei den Hydroiden. in: Zeit. wiss. Z. Bd. 30.
1879. —, Über den feineren Bau und die Entwicklung von *Tubularia mesembr.* ibid. V. 32.
1881. Claus, C., Zur Kenntnis der Aufnahme körperlicher Elemente von Entodermzellen der Coelenteraten. ibid. Bd. 4.
1901. Delage, Y. & Hérouard, E., Traité de Zoologie concrète. II. 2me Partie. Les Coelentérés. Paris.
1894. Dixon, J. E., Note on the Mesenteries of Actinians. in: Q. Journ. Micr. Sc. (2). V. 35.
1896. Doflein, F. T., Die Eibildung bei *Tubularia*. in: Zeit. wiss. Z. Bd. 62.
1905. Downing, E. R., The spermatogenesis of Hydra. in: Z. Jahrb. Abt. Morph. Bd. 21.

1892. Faurot, L., Sur le développement du *Cerianthus membranaceus*. in: Bull. Soc. Z. France Année 17.
1895. —, Études sur l'anatomie, l'histologie et le développement des Actinies. in: Arch. Z. Expérim. (3). T. 3.
1897. Fowler, H., Contributions to our Knowledge of the Plankton of the Faeroe Channel. No. 3. The Later Development of Arachnactis albida (M. Sars) etc. in: Proc. Z. Soc. London.
1903. Görich, W., Zur Kenntnis der Spermatogenese bei den Poriferen und Cölenteraten. in: Z. Anz. Bd. 27. Siehe ebenda: Weiteres über die Spermatogenese usw.
1897. Götte, A., Einiges über die Entwicklung der Scyphopolypen. in: Zeit. wiss. Z. Bd. 63.
1904. —, Über die Entwicklung der Hydromedusen. in: Z. Anz. Bd. 27.
1907. —, Vergleichende Entwicklungsgeschichte der Geschlechtsindividuen der Hydropolypen. in: Zeit. wiss. Z Bd. 87.
1888. Greenwood, M., On Digestion in *Hydra*, with some Observations on the Structure of the Entoderm. in: Journ. Phys. Vol. 9
1885. Grenacher, H., Über die Nesselkapseln von *Hydra*. in: Z. Anz. V. 18.
1897. Gronberg, G., Beiträge zur Kenntnis der Gattung Tubularia. in: Z. Jahrb. Abt. Morph. Bd. 11.
1903. Günther, K., Die Samenreifung bei *Hydra viridis*. in: Z. Anz. Bd. 26.
1879—80. Häckel, E., Das System der Medusen. I. Jena.
1887. Hamann, O., Zur Entstehung und Entwicklung der grünen Zellen bei *Hydra*. in: Zeit. wiss. Z. V. 37.
1882. —, Organismus der Hydroidpolypen. in: Jen. Zeit. Naturwiss. Bd. 15.
1882. —, Studien über Coelenteraten. ibid. Bd. 15.
1884. Hartlaub, C., Beobachtungen über die Entstehung der Sexualzellen bei *Obelia*. in: Zeit. wiss. Z. Bd. 41.
1902. Havet, J., Contribution à l'étude du système nerveux des Actinies. in: Cellule. T. 18.
1877. Heider, A. v., *Sagartia troglodytes*. in: Sitz. Ber. Akad. Wiss. Wien.
1879. —, *Cerianthus membranaceus*. ibid.
1880. Hertwig, O., Über die Muskulatur der Coelenteraten. in: Jen. Zeit. Bd. 13. Suppl.
1878. — & R., Das Nervensystem und die Sinnesorgane der Medusen. Leipzig.
1878. — —, Der Organismus der Medusen und seine Stellung zur Keimblättertheorie. Jena.
1879. — —, Die Actinien anatomisch und histologisch mit besonderer Berücksichtigung des Nervensystems untersucht. in: Jen. Zeit. Naturwiss. Bd. 13.
1882. Hertwig, R., Die Actinien der Challengerexpedition. in: Chall. Reports. V. 40. (Vergl. ibid. 1888.)
1882. —, Bau der Ovarien bei den Anthozoen. in: Jen. Zeit. Naturwiss. Sitz Ber.
1895. Hickson, S. J., The anatomy of Alcyonum digatatum. in: Q. Journ. Micr. Sc. (2). Vol. 37.
1895. —, On the development of Alcyonium. in: Rep. 64. Meet. Brit. Ass. Adv. Sc.
1883. Jickeli, C. F., Der Bau der Hydroidpolypen. I und II. in: Morph. Jahrb. Bd. 8.
1896. Iwanzoff, N., Über den Bau, die Wirkungsweise und die Entwicklung der Nesselkapseln der Coelenteraten. in: Bull. Soc. Nat. Moscou (2). V. 10.
1901. Kassianoff, N., Studien über das Nervensystem der Lucernariden usw. in: Zeit. wiss. Z. Bd. 69.
1903 —, Über das Nervensystem der Alcyonarien. in: Bergens Mus. Aarbog No. 6.
1880. Kerschner, L., Entwicklungsgeschichte von *Hydra*. in: Z. Anz. Vol. 3.
1872. Kleinenberg, N., *Hydra*, eine anatomisch-entwicklungsgeschichtliche Untersuchung. Leipzig.
1876. Korotneff, A., Histologie de *l'Hydre* et de la Lucernaire. in: Arch. Z. exp. V. 5.
1883. —, Zur Kenntnis der Embryologie der *Hydra*. in: Zeit. wiss. Z. V. 38.

1881. Krukenberg, Über den Verdauungsmodus der Aktinien. Vgl. Studien, 1. Reihe 1. Abt.
1882. —, Über die Enzymbildung in den Geweben und Gefäßen der Evertebraten. in: Unters. phys. Inst. Heidelberg. Bd. 2.
1899. Labbé, A., L'ovogenèse dans les genres *Myriothela* et *Tubularia*. in: Arch. Z. Expérim. (3). T. 7.
1883. Lendenfeld, R. v., Über das Nervensystem der Hydroidpolypen. in: Z. Anz. Bd. 6.
1887. —, Die Nesselzellen. Biol. Centralbl. Bd. 7.
1897. —, Die Nesselzellen der Cnidaria. ibidem. Bd. 17.
1899. Mc Murrich, J. P., Contributions to the Morphology of the Actinozoa. 5. The Mesenterial Filaments in *Zoanthus sociatus* (Ellis). in: Z. Bull. Boston. Vol. 2.
1891. —, Contributions on the morphology of the Actinozoa. in: Journ. Morph. V. 4. u. 5.
1885. Marshall, A. M., The morphology of the sexual Organs of *Hydra*. in: Stud. Biol. Lab. Owens Coll. V. 1.
1901. Mesnil, F., Recherches sur la digestion intracellulaire et les diastases des Actinies. in: Ann. Inst. Pasteur. T. 15.
1880. Metschnikoff, E., Ueber die intracelluläre Verdauung bei Cölenteraten. in: Z. Anz. No. 56.
1884. —, Untersuchungen über die intracelluläre Verdauung bei wirbellosen Tieren. in: Arb. Z. Inst. Wien. Bd. 5.
1886. —, Embryolog. Studien an Medusen. Wien.
1866. Möbius, K., Über den Bau, den Mechanismus und die Entwicklung der Nesselkapseln einiger Polypen und Quallen. in: Abh. naturw. Verh. Hamburg. V. 5.
1901. Morgenstern, P., Untersuchungen über die Entwicklung von *Cordylophora lacustris* Allman. in: Zeit. wiss. Z. Bd 70.
1908. Müller, H., Untersuchungen über die Eibildung der Cladonemiden und Codoniden. in: Zeit. wiss. Z. Bd. 89.
1894. Murbach, L., Beiträge zur Kenntnis der Anatomie und Entwicklung der Nesselorgane der Hydroiden. in: Arch. Naturg. V. 60.
1887. Nussbaum, M., Ueber die Teilbarkeit der lebendigen Materie. Mitteilung II. *Hydra*. in: Arch. micr. Anat. Bd. 29.
1893. —, Geschlechtsentwicklung bei Polypen. in: Verh. Nat. Ver. Bonn Jahrg. 49 Sitz. Med. Sect.
1897. Parker, G. H., The mesenteries and solenoglyph in *Metridium marg.* in: Bull. Mus. Harvard Coll. V. 30.
1900. Prenant, A., Notes cytologiques. 5. Contribution à l'étude des cellules ciliées et des éléments analogues. in: Arch. Anat. Micr. Paris. T. 3.
1902. Richet, C., Sur les effets physiologiques des filaments et des tentacules des Coelenterés (hypnotoxine). in: C. R. Acad. Paris. T. 134.
1898. Schaeppi, Th., Untersuchungen über das Nervensystem der Siphonophoren. in: Jen. Zeit. Naturwiss. Bd. 32.
1904. —, Über den Zusammenhang von Muskel und Nerv bei Siphonophoren. in: Mitt. Nat. Ges. Winterthur Heft 5.
1896. Schloesing, Th. fils & Richard, J., Recherche de l'argon dans les gaz de la vessie natatoire des Poissons et des Physalies. in: Compt. Rend. T. 122.
1890. Schneider, K. C., Histologie von *Hydra fusca* mit besonderer Berücksichtigung des Nervensystems der Hydropolypen. in: Arch. micr. Anat. Bd. 35.
1893. —, Einige histologische Befunde an Cölenteraten. in: Jen. Zeit. Naturwiss. Bd. 27.
1896. —, Mitteilungen über Siphonophoren. 2. Grundriss der Organisation der Siphonophoren. in: Z. Jahrb. Abt. Morph. Bd. 9.
1898. —, idem. 3. Systematische und andere Bemerkungen. in: Z. Anz. Bd. 21,
1899. —, idem. 4. Nesselknöpfe. in: Arb. Z. Inst. Wien. Bd. 11.
1900. —, idem. 5. Nesselzellen. ibid. Bd. 12.
1902. —, Lehrbuch der vergl. Histologie der Tiere. Jena.
1871. Schulze, F. E., Ueber den Bau und die Entwicklung von *Cordylophora lacustris* (Allman) usw. Leipzig.

1885. Thallwitz, J., Über die Entwicklung der männlichen Keimzellen bei den Hydroiden. in: Jen. Zeit. V. 18.
1995. Vanhöffen, E., Zoolog. Ergebnisse der Grönlandexpedition usw. 1. Untersuchungen über Anat.- u. Entwicklungsgesch. von *Arachnactis alb.* in: Bibl. Z. V. 20.
1905. Wagner, G., On some Movements and Reactions of *Hydra.* in: Q. Journ. Micr. Sc. (2). Vol. 48.
1883. Weismann, A., Die Entstehung der Sexualzellen bei den Hydromedusen. Jena.
1893. Willem, V., L'absorption chez les Actinies et l'origine des filaments mésentériques. in: Z. Anz. Bd. 16.
1903. Wolff, M., Das Nervensystem der polypoiden Hydrozoa und Scyphozoa. in: Zeit. allg. Phys. Bd. 3.
1902. Wulfert, J., Die Embryonalentwicklung von *Gonothyrea loveni* Allm. in: Zeit. wiss. Z. Bd. 71.
1890. Zoja, R., Alcune ricerche morfologiche e fisiologiche sull' *Hydra.* in: Boll. Sc. Pavia Anno 12.
1892. —, Die vitale Methylenblaufärbung bei *Hydra.* in: Z. Anz. Bd. 15.
1893. —, Sur quelques particularités de structure de l'Hydre (système nerveux). in: Arch. Ital. Biol. T. 18.
1895. —, Sullo sviluppo dei blastomeri isolati dalle uova di alcune Meduse (e di altri organismi). in. Arch. Entwicklungsmech. Bd. 1.
1898. Zykoff, W., Ueber die Bewegung der *Hydra fusca.* in: Biol. Zentralbl. Bd. 18.

Echinodermen.

1895. Barthels, Ph., Notiz über die Excretion der Holothurien. in: Z. Anz. Jahrg. 18.
1896. Bather, F. A., The Term „Syzygy" in the Description of Crinoids. ibid. Bd. 19.
1872. Baudelot, E., Etudes générales sur le système nerveux, contrib. à l'histoire du syst. nerv. des Echinodermes. in. Arch. Z. Exp. V. 1.
1902. Biedermann, W., Über die Bedeutung von Krystallisationsprozessen bei der Bildung der Skelette wirbelloser Tiere, namentlich der Molluskenschalen. in: Zeit. allg. Phys. Jena. Bd. 1.
1895. Bury, H., The Metamorphosis of Echinoderms. in: Q. Journ. Micr. Sc. (2). Vol. 38.
1893. Chadwick, H. C., Notes on the Haemal and Watervascular Systems of the Asteroidea. in: Proc. Liverpool Biol. Soc. V. 7.
1893 Chapeaux, M., Sur la nutrition des Echinodermes. in: Bull. Acad. Belg. (3). T. 26.
1892. Chun, C., Die Bildung der Sceletteile bei Echinodermen. in: Z. Anz. Bd. 15.
1898. Clark, H. L., *Synapta vivipara*, a Contribution to the Morphology of Echinoderms. in: Mem. Boston Soc. N. H. Vol. 5.
1901. Cohnheim, O., Versuche über Resorption, Verdauung und Stoffwechsel von Echinodermen. in: Zeit. Phys. Chemie Bd. 33.
1895. Crety, C., Contribuzione alla conoscenza dell' ovo ovarico. in: Ricerche Lab. Anat. Roma. Vol. 4.
1888. Cuénot, L., Contribution à l'étude des Astéries. in: Arch. Z. exp. (2). V, 5.
1901. —, Études physiologiques sur les Astéries. in: Arch. Z. expérim. (3). T. 9.
1884. Danielssen, D. C. & Koren, G., Asteroidea. Christiania.
1891. Durham, H. E., On wandering cells in Echinoderms. in: Q. Journ. micr. Sc. (2). V. 33.
1888. Fewkes, J. W., On the development of the calcareous plates of *Asterias.* in: Bull. Mus. Comp. Z. Harward Coll. V. 17.
1878. Frédéricq, Sur la digestion des Albuminoides chez quelques Invertébrés. in: Bull. Acad. de Bruxelles. Vol. 46.

1892. Frenzel, J., Beiträge zur vergl. Physiologie und Histologie der Verdauung. 1. Mitt. Der Darmkanal von Echinodermen. in: Arch. Anat. Phys.
1851. Gandry, A., Mémoire sur les pièces solides chez les Stellérides. in: Ann. Sc. nat. (3). V. 16.
1898. Goto, S., The Metamorphosis of *Asterias pallida*, with Special Reference to the Fate of the Body Cavities. in: Journ. Coll. Sc. Japan. Vol. 10.
1898. —, Some Points in the Metamorphosis of *Asterina gibbosa*. ibidem. Vol. 12.
1871. Greeff, Über den Bau der Echinodermen. in: Sitz. Ber. Ges. Naturw. Marburg (vergl. 1872, 76 und 79).
1892. Griffiths, Physiology of Invertebrata. London.
1860. Häckel. E., Über die Augen und Nerven der Seesterne. in. Zeit. wiss. Z. Bd. 10.
1885. Hamann, O., Beiträge zur Histologie der Echinodermen. 2. Asteriden. Jena.
1887. —, Die wandernden Urkeimzellen und ihre Reifungsstätten bei den Echinodermen. in: Zeit. wiss. Z. V. 46.
1889. —, Anatomie und Histologie der Ophiuren und Crinoiden. in: Jen. Zeit. Naturwiss. Bd. 23.
1895 Hérouard, E., De l'excrétion chez les Holothuries. in: Bull. Soc. Z. France. Vol. 20.
1902. —, Sur l'anatomie comparée des Echinodermes. in: Bull. Soc. Z. France. V. 27.
1872. Hoffmann, C. K., Zur Anatomie der Asteriden. in: Niederland. Arch. Z. V. 7.
1888. Jickeli. C. F., Vorläufige Mitteilung über das Nervensystem der Asteriden. in: Z. Anz. V. 11.
1867. Jourdain, L, Recherches sur l'appareil circulatoire de l'Étoile de mer commune in: Compt. Rend. T. 65.
1897. Iwanzoff, N., Muskelelemente der Holothurien und ihr Verhalten zum Methylenblau. in: Arch. micr. Anat. Bd. 49.
1889. Kovalewsky, A., Ein Beitrag zur Kenntnis der Excretionsorgane. in: Biol. Zentralbl. Bd. 9.
1882. Krukenberg, Sind die nichtdrüsigen Teile der sog. Radialanhänge des Asteridendarmes Hepatointestinalkanäle oder reine Leberausführungsgänge? Vergl. Studien 2. Reihe 1. Abt. (Siehe auch Cnidarierliteratur.)
1894. Lang, A., Des sillons ambulacraires des nerfs et des canaux épineureaux des Echinodermes. in: C. R. Trav. 77. Sep. Soc. Helv. Sc. N.
1876. Lange, W., Beitrag zur Anatomie und Histologie der Asterien und Ophiuren. in: Morph. Jahrb. Bd. 7.
1848. Leuckart, R., Über die Morphologie und Verwandtschaftsverhältnisse der wirbellosen Tiere. Braunschweig.
1900. Lindemann, W., Über einige Eigenschaften der Holothurienhaut. in: Zeit. Biol. Bd. 39.
1897. Ludwig, H., Die Seesterne des Mittelmeeres. in: Fauna Flora Golf. Neapel Monogr. 24.
1878. —, Beiträge zur Anatomie der Asteriden. in: Zeit. wiss. Z. V. 30. (Vergl. auch V. 31, 32, 34, 36 u. 37.)
1900. —, Arktische Seesterne. in: Fauna Arctica. V. 1.
1905. —, Asterien und Ophiuren der schwedischen Expedition nach den Magelhaensländern 1895–1897. in: Zeit. wiss. Z. Bd. 82.
1894. Mac Bride, E. W., The Organogeny of *Asterina gibbosa*. in: Proc. R. Soc. London. Vol. 54.
1896. —, The Development of *Asterina gibbosa*. in: Q. Journ. Micr. Sc. (2). Vol. 38.
1898. —, Notes on Asterid development. A criticism of Seitaro Goto's work on *Asterina pallida*. in: Z. Anz. Bd. 21.
1900. —, Notes on Asterid development. No. 2. The development of the coelom in *Asterina gibbosa*. in: Z. Anz. Bd. 23.
1901. —, The Development of *Echinus esculentus*. in: Tagebl. V. Internat. Z.-Congr. No. 8 und in: Proc. R. Soc. London. Vol. 69.
1901. Masterman, A., Development of *Cribella oculata*. in: Proc. R. Phys. Soc. Edinburgh. Vol. 14.

1902. Masterman, A., The early development of *Cribrella oculata* (Forbes) with remarks on Echinoderm development. in: Trans. R. Soc. Edinburgh. Vol. 40.
1885. Metschnikoff, E., Über die Bildung der Wanderzellen bei Asteriden und Echiniden. in: Zeit. wiss. Z. Vol. 42.
1906. Meyer, R., Untersuchungen über den feineren Bau des Nervensystems der Asteriden (*Asterias rubens*). in: Zeit. wiss. Z. Bd. 81.
1854. Müller, J., Über den Bau der Echinodermen. in: Abh. Akad. Wiss. Berlin 1853.
1843. — & Troschel, F. H., Neue Beiträge zur Kenntnis der Asteriden. in: Arch. Naturg.
1870. Owsiannikoff, Über das Nervensystem der Seesterne. in: Bull. Acad. St. Petersburg. Vol. 15.
1901. Pfeffer, W., Die Sehorgane der Seesterne. in: Z. Jahrb. Abt. Morph. Vol. 14.
1869. Perrier, E., Recherches sur les pédicellaires et les ambulacres des Astéries et des Oursins. in: Ann. Sc. Nat. (5). V. 12 (und 13).
1886. —, Recherches sur l'organisation des Etoiles de mer. in: C. R. Ac. Sc. Paris. V. 102.
1887. — & Poirier, J., Sur l'appareil circulatoire des Étoiles de mer. in: Compt. Rend. T. 94.
1905. Pietschmann, V., Zur Kenntnis des Axialorgans und der ventralen Bluträume der Asteriden. in: Arb. Z. Inst. Wien. Bd. 16.
1894. Russo, A., Contribuzione alla genesi degli organi negli Stelleridi. in: Atti Accad. Napoli (2). Vol. 6.
1897. —, Per un recente lavoro di E. W. Mac Bride sullo sviluppo dell' *Asterina gibbosa*. in: Boll. Soc. Natural. Napoli. Vol. 10.
1897. —, Nuova contributo all' embriologia degli Echinodermi. ibid. Vol. 10.
1897. —, Sul cosidetto canale problematico delle Oloturie etc. ibid. Vol. 11.
1898. —, Nuove osservazioni sulla morfologia degli Echinodermi. in: Monitore Z. Ital. Anno 9.
1899. —, Sulla omologia dell' organo assile dei Crinoidei e su altre quistioni riguardanti la morforlogia degli Echinodermi. in: Z. Anz. Bd. 22.
1900. —, Sulla funzione renale dell' organo genitale delle Oloturie. in: Monit. Ital. Anno 11 Suppl. oder in: Ric. Labor. Anat. Roma. Vol. 8.
1900. —, Sull aggruppamento dei primi elementi sessuali nelle larve die *Antedon rosacea* Linck e sul valore che ne deriva per i rapporti di affinità tra Crinoidea, Holothurioidea e Cystoidea. in: Atti Accad. Lincei Rend. (5). Vol. 9. Sem. 1.
1901. —, Sullo sviluppo dell' apparato madreporico di *Antedon* — (a proposito di alcune ricerche paleontologiche di Otto Jaekel). in: Z. Anz. Bd. 24.
1902. —, Studii sugli Echinodermi. in: Atti Accad. Gioenia Sc. N. Catania (4). Vol. 15.
1897. Saint-Hilaire, C., Über die Wanderzellen in der Darmwand der Seeigel. in: Trav. Soc. Imp. Natur. Pétersbourg. Vol. 27.
1902. Schneider, K. C., Lehrbuch der vergl. Histologie der Tiere. Jena.
1895. Schultz, E., Über den Process der Excretion bei den Holothurien. in: Biol. Centralbl. Bd. 15.
1889. Sladen, P. W., Report on the Asteroidea collected by. M. M. S. Challenger etc. Challenger Z. V. 30.
1897. Stone, E. A., Some observations on the physiological function of the pyloric coeca *Asterias vulgaris*. in: Amer. Natural. Vol. 31.
1876. Teuscher, R., Beiträge zur Anatomie der Echinodermen. in: Jena. Zeit. Bd. 10.
1894. Théel, H., Notes on the formation and absorption of the skeleton in the Echinoderm. in: Öfv. Vet. Akad. Förh. Stockholm.
1896. —, Remarks on the Activity of Amöboid Cells in the Echinoderms. in: Festskrift Lilljeborg Upsala.
1884. Viguier, C., Constitution des Echinodermes. in: C. R. Ac Sc. Paris. V. 98.
1860. Wilson, H. S., The nervous system of the Asteridae. in: Trans. Linn. Soc. T. 23.

1906. Woodland, W., Studies in Spicule Formation. 3. On the Mode of Formation of the Spicular Skeleton in the Pluteus of *Echinus esculentus*. in: Q. Journ. Micr. Sc. (2). V. 49.
1896. Ziegler, H. E., Einige Beobachtungen zur Entwicklungsgeschichte der Echinodermen. in: Verh. D. Z. Ges. Vers. 6.

Enteropneusten.

1873. Agassiz, A., The history of *Balanoglossus* and *Tornaria*. in: Mem. Amer. Acad. Arts Sc. V. 9.
1885. Bateson, W., The later stages in the Development of *Balanoglossus* Kowalewskyi. etc. in: Q. Journ. Micr. Sc. V. 24. (Vergl. auch V. 26.)
1897. Delage, Y. & Hérouard, E., Traité de Zoologie concrète. T. 5. Les Vermidiens. Paris.
1898. —, idem. T. 8. Les Procordés. Paris.
1886. Haldeman, G. B., Notes on *Tornaria Balanoglossus*. in: John Hopkins Univ. Circ. V. 6.
1895. Hill, J. P., On a new Species of Enteropneusta (*Ptychodera australiensis*) etc. in: Proc. Linn. Soc. New South Wales. V. 10.
1886. Koehler, R., Contribution à l'étude des Entéropneustes. etc. in: Internat. Monatsschr. Anat. Hist. V. 3.
1866. Kowalewsky, A., Anatomie des *Balanoglossus* (Della Chiaje). in: Mém. Acad. imp. Sc. St. Pétersbourg. (7). V. 10.
1894. Mac Bride, E. W., A Review of Professor Spengels Monograph on *Balanoglossus*. in: Q. Journ. Micr. Sc. (2) Vol. 36.
1886. Marion, A. F, Etudes zoologiques sur deux espèces d'Entéropneustes. in: Arch. Z. exp. (2). V. 4.
1894. Morgan, T. H., The Development of *Balanoglossus*. in: Journ. Morph. Boston. Vol. 9.
1903. Punnett, R. C., The Enteropneusta. in: Fauna Geogr. Maldive Laccad. Archip. V. 2.
1894. Ritter, W. E., On a new *Balanoglossus* Larva from the Coast of California, and its Position of an Endostyle. in: Z. Anz Jahrg. 17.
1888. Schimkewitsch, Über *Balanoglossus Mereschkowsky*. in: Z. Anz. V. 11.
1890. —, Über die morpholog. Bedeutung der Organsysteme der Enteropneusten. in: Ant. Anz. Bd. 5.
1902. Schneider, K. C., Lehrbuch der vergl. Histologie der Tiere. Jena.
1893. Spengel, J. W., Die Enteropneusten des Golfes von Neapel und der angrenzenden Meeres-Abschnitte. in: Fauna Flora Golf Neapel. Bd. 18.
1901. —, Die Benennung der Enteropneusten-Gattungen. in: Z. Jahrb. Abt. Syst. Bd. 15.
1903. —, Neue Beiträge zur Kenntnis der Enteropneusten. 1. *Ptychodera flava* Eschsch. von Laysan etc. in: Z. Jahrb. Abt. Morph. Bd. 18.
1897. Willey, A., On *Ptychodera flava* Eschscholtz. in: Q. Journ. Micr. Sc. (2). Vol. 40.
1899. —, Enteropneusta from the South Pacific, with notes on the West Indian Species. in: Z. Results Willey Cambridge.
1899. —, Remarks on some recent Work on the Protochorda, with a Condensed Account of some Fresh Observations on the Enteropneusta. in: Q. Journ. Micr. Sc. (2). Vol. 42.

Chaetognathen.

1873. Bütschli, O., Zur Entwicklungsgeschichte der *Sagitta*. in: Zeit. wiss. Z. Bd. 23.
1896. Conaut, F. S., Notes on the Chaetognaths. in: J. Hopkins Univ. Circ. Vol. 15.
1902. Doncaster, L., On the Development of *Sagitta*; etc. in: Q. Journ. Micr. Sc. (2). V. 46.

1883. Grassi, G. B., I Chetognati. Anatomia e Sistematica con aggiunte embriologiche. in: Fauna Flora Golf Neapel. Bd. 5.
1880. Hertwig, O., Die Chaetognathen. Eine Monographie. in: Jen. Zeit. Naturwiss. Bd. 14.
1892. Jourdain, S., Sur l'embryogénie des *Sagitta*. in: Ann. Mag. Nat. Hist. (6). 9.
1902. Schneider, K. C., Lehrbuch der vergl. Histologie der Tiere. Jena.
1892. Strodtmann, S., Die Systematik der Chaetognathen etc. in: Arch. Naturgesch. 58.

Acrania.

1880. Balfour, On the spinal nerves of *Amphioxus*. in: Q. Journ. Micr. Sc.
1903. Boeke, J., Over den bouw der lichtcellen, de neurofibrillen der ganglièncellen en de innervatie des dwarsgestreepte spieren by *Amphioxus lanceolatus*. in: Versl. Akad. Amsterdam. (3). 11. Deel.
1892. Boveri, T., Über die Bildungsstätte der Geschlechtsdrüsen und die Entstehung der Genitalkammern beim *Amphioxus*. in: Anat. Anz.
1892. —, Die Nierenkanälchen des *Amphioxus*. in: Z. Jahrb. Abt. Morph. V. 5.
1904. —, Bemerkungen über den Bau der Nierenkanälchen des *Amphioxus*. in: Anat. Anz. Bd. 25.
1900. Burchardt, E., Beiträge zur Kenntnis des *Amphioxus lanceolatus* etc. in: Jen. Zeit. Naturwiss. Bd. 34.
1898. Delage, Y. & Hérouard, E., Traité de Zoologie concrète. T. 8. Les Procordés. Paris.
1903. Dogiel, A. S., Das periphere Nervensystem des *Amphioxus*. in: Anat. Hefte. 1. Abt. Bd. 21.
1896. Ebner, V. von, Über den Bau der Chorda dorsalis des *Amphioxus lanceolatus*. in: Sitz. Ber. Akad. Wiss. Wien, Math. Naturwiss. Classe. V. 104.
1889. Fusari, R., Beitrag zum Studium des peripherischen Nervensystems von *Amphioxus lanceolatus*. in: Internat. Monatsschr. Anat. Phys. V. 6.
1902. Goodrich, E. S., On the Structure of the Excretory Organs of *Amphioxus*. Part I. in: Q. Journ. Micr. Sc. (2). V. 45.
1867. Grenacher, Musculatur der Cyclostomen und Leptocardier. in: Zeit. wiss. Z. Bd. 17.
1876. Hasse, Zur Anatomie des *Amphioxus lanceolatus*. in: Morph. Jahrb. Bd. 1.
1882. Hatschek, B., Studien über die Entwicklung des *Amphioxus*. in: Arb. Z. Inst. Wien. V. 4.
1884. —, Mitteilungen über *Amphioxus*. in: Z. Anz. V. 7.
1888. —, Über den Schichtenbau von *Amphioxus*. in: Anat. Anz. V. 19.
1892. —, Die Metamerie des *Amphioxus* und des *Ammocoetes*. in: Akad. Anz. Bd. 7.
1898. Hesse, R., Untersuchungen über die Lichtempfindung bei niederen Tieren. IV. Die Sehorgane des *Amphioxus*. in: Zeit. wiss. Z. V. 66.
1898. Heymans, J. & Stricht, O. van der, Sur le système nerveux de *l'Amphioxus* etc. in: Mém. Cour. Accad. Roy. Belgique. V. 56.
1847. Huxley, T. H., Examination of the blood of *Amph.* in: Trans. Brit. Assoc.
1874. —, Preliminary Note upon the Brain and Skull of *Amphioxus lanceolatus*. in: Proc. Roy. Soc. London. V. 23.
1905. Johnston, J. B., The cranial and spinal ganglia and the viscero-motor roots in *Amphioxus*. in: Biol. Bull. Woods Holl. Vol. 9.
1895. Joseph, H., Über das Achsenskelet des *Amphioxus*. in: Zeit. wiss. Z. V. 59.
1900. —, Beiträge zur Histologie des *Amphioxus*. in: Arb. Z. Inst. Wien. Bd. 12.
1901. —, Einige anatomische und histologische Notizen über *Amphioxus*. in: Arb. Z. Inst. Wien. T. 13.
1904. —, Zur Beurteilung gewisser granulärer Einflüsse des Protoplasmas. in: Verh. Anat. Ges. 18. Vers.

1867. Kowalewsky, A., Entwicklungsgeschichte des *Amph. lanceol.* in: Mem. Acad. St. Petersburg (7). Bd. 11.
1877. —, Weitere Studien über die Entwicklungsgeschichte des *Amphioxus lanceolatus* nebst einem Beitrage zur Homologie des Nervensystems der Würmer und Wirbeltiere. in: Arch. mikr. Anat. V. 13.
1876. Langerhans, P., Zur Anatomie des *Amphioxus lanceolatus.* in: Arch. mikr. Anat. Bd. 12.
1875. Lankester, E. R., On some new points in the structure of *Amphioxus* etc. in: Q. J. Micr. Sc. V. 15.
1889. —, —, Contributions to the knowledge of *Amphioxus l.* ibidem. V. 29.
1898. —, Note on the development of the Atrial Chamber in *Amphioxus.* ibid. V. 40.
1890. — & Willey, A., The development of the Atrial Chamber of *Amphioxus.* ibidem. V. 31.
1902. Legros, R., Contribution à l'étude de l'appareil vasculaire de *l'Amphioxus.* Circulation des parois du corps. in: Mitt. Z. Stat. Neapel. Bd. 15
1858. Leuckart & Pagenstecher, Untersuchungen über niedere Seetiere. in: Müllers Arch.
1891. Lwoff, B., . ber Bau und Entwicklung der Chorda von *Amphioxus* in: Mitteil. Z. Stat. Neapel. V. 9.
1893. —, Über den Zusammenhang von Markrohr und Chorda beim *Amphioxus.* etc. in: Zeit. wiss. Z. V. 65.
1900. Mac Bride, E. W., Further Remarks on the Development of *Amphioxus.* in: Q. Journ. Micr. Sc. (2). Vol. 43.
1901. Morgan, T H. & Hazen, A. P., The Gastrulation of *Amphioxus.* in: Journ. Morph. Boston. Vol. 16
1844. Müller, J.. Über den Bau und die Lebenserscheinungen des *Branchiostoma lubricum* Costa. Berlin.
1871. —, W., Über den Bau der Chorda dorsalis. in: Jen. Zeit. Bd. 5.
1876. —, Das Urogenitalsystem des *Amphioxus* und der *Cyclostomen.* ibid.
1873. —, Über die Hypobranchialrinne der Tunikaten und deren Vorhandensein bei *Amphioxus* und der Cylostomen. in: Jen. Zeit. Naturwiss. V. 7.
1903. Neidert, L. & Leiber, A., Über Bau und Entwicklung der weiblichen Geschlechtsorgane des *Amphioxus lanceolatus.* in: Z. Jahrb. Abt. Morph. Bd. 18.
1906. Nusbaum, J. & Kulczycki, W., Materialien zur vergl. Histologie der Hautdecken der Wirbeltiere. in: Anat. Anz. Bd. 28.
1868. Ovsjannikoff, P., Über das Zentralnervensystem des *Amphioxus lanceolatus.* in: Bull. Acad. Imp. Sc. St. Pétersbourg. V. 12.
1845. Quatrefages, A. de, Mémoire sur le système nerveux et l'histologie der Branchiost. ou *Amphioxus.* in: Ann. Sc. nat.
1892. Platt, J. B., Fibres connecting the central nervous system and Chorda in *Amphioxus.* in: Anat. Anz. V. 7.
1841. Rathke, Bemerkungen über den Bau des *Amph. lanc.* Königsberg.
1870. Reichert, Zur Anatomie des *Branchiost. lubr.* in: Reicherts Archiv.
1890. Retzius, G., Zur Kenntnis des zentralen Nervensystems von *Amphioxus lanceolatus.* in: Biol. Untersuch. (N. F.) V. 2.
1898. —, Die Methylenblaufärbung bei den lebenden *Amphioxus.* in: Biol. Untersuch. (N. F.) Bd. 8.
1888. Rohde, E., Histologische Untersuchungen über das Nervensystem von *Amphioxus lanceolatus.* in: Z. Beitr. V. 2.
1882. Rohon, J. V., Untersuchungen über *Amphioxus lanceolatus.* in: Denk. math. naturwiss. Cl. Akad Wiss. Wien. V. 45.
1876. Rolph, W., Untersuchungen über den Bau des *Amphioxus lanceolatus.* in: Morph. Jahrb. V. 2.
1879. Schneider, A., Beiträge zur vergleichenden Anatomie und Entwicklungsgeschichte der Wirbeltiere. I. *Amphioxus lanceolatus.* Berlin.
1902. —, K. C., Lehrbuch der vergl. Histologie der Tiere. Jena.
1851. Schultze, M., Beobachtungen junger Exemplare von *Amphioxus.* in: Zeit. wiss. Z. Bd. 3.
1890. Spengel, J. W., Beitrag zur Kenntnis der Kiemen des *Amphioxus.* in: Z. Jahrb. Abt. Morph. V. 4.
1873. Stieda, Studien über *Amphioxus lanceolatus.* in: Mem. Acad. St. Petersburg (7). Bd. 19.

1890. Weiss, F. E., Excretory Tubules in *Amphioxus lanceolatus*. in: Q. J. Micr. Sc. V. 31.
1901. Wijhe, J. W. van, Beiträge zur Anatomie der Kopfregion des *Amphioxus lanceolatus*. in: Petrus Camper. Jena. Bd. 1.
1889. Wolff, G., Die Cuticula der Wirbeltierepidermis. in: Jen. Zeit. Naturwiss. Bd. 23.
1904. Zarnik, B., Über segmentale Venen bei *Amphioxus* und ihr Verhältnis zum Ductus Cuvieri. in: Anat. Anz. Bd. 24.
1904. —, Über die Geschlechtsorgane von *Amphioxus*. in: Z. Jahrb. Abt. Morph. Bd. 21.
1905. —, Über Zellauswanderungen in der Leber und im Mitteldarm von *Amphioxus*. in: Anat. Anz. Bd. 27.

Vertebraten.

Haut.

1899. Almeida, C. de, Zur Kenntnis der Vacuole des Fettzellkernes. in: Anat. Hefte 1. Abt. Bd. 12.
1900. Apolant, H., Ueber den Verhornungsprozess. in: Arch. micr. Anat. Bd. 57.
1896. Assheton, R., Notes on the Ciliation of the Ectoderm of the Amphibian Embryo. in: Journ. Micr. Sc. (2). Vol. 38.
1896. Auburtin, G, Das Vorkommen von Kolbenhaaren und die Veränderungen derselben beim Haarwiederersatz. in: Arch. micr. Anat. Bd. 47.
1894. Bauer, K., Beiträge zur Kenntnis der Talgdrüsen der menschlichen Haut. in: Morph. Arb. v. G. Schwalbe. Bd. 3.
1892. Behn, Studien über die Verhornung der menschl. Oberhaut. in: Arch. mikr. Anat. Bd. 39.
1894. Benecke, Epithelfaserung der menschl. Oberhaut. in: Verh. Ges. D. Naturf. Ärzte Wien.
Bethe, A., Die Nervenendigungen im Gaumen und in der Zunge des Frosches. in: Arch mikr. Anatomie. Bd. 44.
1871. Biesadecki, Haut, Haare und Nägel. in: Strickers Handb. Gewebelehre.
1871. Bizzozero, Sulla struttura degli epiteli parimentosi stratificati. in: Rendic. R. Ist. Lombardo. V. 2. (Zentralbl. med. Wiss.)
1878. Bonnet, R., Studien über die Innervation der Haarbälge der Haustiere. in: Morph. Jahrb. Bd. 4.
1885. —, Über die Merkelschen Tastzellen der Haut. in: Ges. Morph. Phys. München.
1897. Botezat, E., Die Nervenendigungen an den Tasthaaren von Säugetieren. in: Arch. micr. Anat. Bd. 50.
1906. —, Die Nervenendapparate in den Mundteilen der Vögel und die einheitliche Endigungsweise der peripheren Nerven bei den Wirbeltieren. in: Zeit. Wiss. Z. Bd. 84.
1900. Brandt, A, Zur Phylogenie der Säugetierhaare. in: Biol. Zentralbl. Bd. 20.
1894. Brunn, A. v., Zur Kenntnis der Haarwurzelscheide. ibid. Bd. 44.
1897. —, Haut (Integumentum commune). in: Bardelebens Handb. Anat. Menschen.
1889. Buzzi, Keratohyalin und Eleidin. in: Monatsheft. prakt. Dermat. Bd. 8 (siehe auch Bd. 23, 1896).
1886. Cajal, R. y, Contribution à l'étude des cellules anastomosées des épithéliums parimenteux stratifiés. in: Internat. Monatschr. Anat. Hist. Bd. 3.
1887. Cattaneo, Sugli organi nervosi terminali muscolo-tendinei etc. Torino.
1890. Ciaccio, G. V., Intorno alle piastre nervose finali ne' tendini ne' Vertebrati. in: Mem. Accad. Sc. Ist. Bologna. Vol. 10.
1895. Cohn, Th., Ueber Intercellularlücken und Kittsubstanz. in: Anat. Hefte 1. Abt. Bd. 5.
1899. Dogiel, A. S., Zur Frage über den Bau der Herbst'schen Körperchen und die Methylenblaufixierung nach Bethe. in: Zeit. wiss. Z. Bd. 66.

1891. Dogiel, A. S., Die Nervenendigungen in Meißner'schen Tastkörperchen. in: Internat. Monatschr. Nat. Phys. Bd. 9.
1891. —, Die Nervenendigungen in Tastkörperchen. in: Arch. Anat. Phys. Anat. Abt.
1903. —, Über die Nervenendapparate in der Haut des Menschen. in: Zeit. Wiss. Z. Bd. 75.
1904. —, Über die Nervenendigungen in den Grandry'schen und Herbst'schen Körperchen im Zusammenhange mit der Frage der Neuronentheorie. in: Anat. Anz. Bd. 25.
1900. — & Willanen, K., Die Beziehungen der Nerven zu den Grandry'schen Körperchen. ibid. Bd. 67.
1895. Dreysel & Oppler, Beiträge zur Kenntnis des Eleidins in normaler und patholog. veränderter Haut. in: Arch. Dermat. Syph. Bd. 30.
Ebner, V. von, Mikroskopische Studien über Wachstum und Wechsel der Haare. in: Sitz. Ber. Wiener Akad. Abt. 3 Bd. 74.
1892. Ehrmann, Über die Herxheimerschen Fasern in der Epidermis. in: Arch. Dermat. Syph. Bd. 24.
1894. —, L., Ueber die Entwicklung des Pigments bei den urodelen Amphibien. in: Centralbl. Phys. Bd. 8.
1896. —, E., Das melanotische Pigment und die pigmentbildenden Zellen des Menschen und der Wirbeltiere in ihrer Entwicklung nebst Bemerkungen über Blutbildung und Haarwechsel. in: Bibl. Med. Cassel Abt. D II. Hft. 6.
1893. Emery, C., Über das Verhältnis der Säugetierhaare zu schuppenartigen Hautgebilden. in: Anat. Anz. Bd. 8.
1892. Ernst, Über die Beziehung des Keratohyalins zum Hyalin. in: Virchows Arch. Bd. 130. (Vergl. auch Arch. mikr. Anat. Bd. 47.)
1896. Fañanás, S., Terminación de los tubos secretorios de las glándulas sudoriparas in: Rev. Trimestr. Micogr. Madrid. Vol. 1.
1896. Ficalbi, E., Ricerche sulla struttura minuta della pelle degli Anfibi. Pelle degli Anuri della famiglia delle Hylidae. in: Atti Accad. Peloritana Anno 11 Messina.
1896. Fischel, A., Ueber Beeinflussung der Pigmentierung durch Wärme und Licht. in: Lotos Prag.
1900. —, Zur Histologie der Urodelen-Cornea und des Flimmerepithels. in: Anat. Hefte. 1. Abt. Bd. 15.
1901. —, Untersuchungen über vitale Färbung. ibid. 1. Abt. Bd. 16.
1895. Flemming, W., Ueber Intercellularlücken des Epithels und ihr Inhalt. ibid. 1. Abt. Bd. 6.
1896. —, Der Einfluß des Lichtes auf die Pigmentierung der Salamanderlarve. in: Arch. micr. Anat. Bd. 48.
1897. —, Weitere Bemerkungen über den Einfluß von Licht und Temperatur auf die Färbung der Salamanderlarve. ibid.
1896. —, Über Interzellularlücken des Epithels und ihren Inhalt. in: Anat. Hefte. Bd. 6.
1899. Foà, C., Sulla fina struttura degli epitelii parimentosi stratificati. in: Atti Accad. Torino. Vol. 34 oder in: Arch. Ital. Biol. T. 32.
1893. Fusari, R., Terminazione nervose in diversi epitelii. in: Mem. Accad. Sc. Med. Nat. Ferrara. Anno 56.
1895. Garten, Die Interzellularlücken der Epithelien und ihre Funktion: in: Arch. Anat. Phys. Phys. Abt.
1851. Gegenbaur, C., Untersuchungen über die Tasthaare einiger Säugetiere. in: Zeit. wiss. Z. Bd. 3.
1892. Gehuchten, van, Contributions à l'étude de l'innervation des poils. in: Anat. Anz. Bd. 7.
1892. —, Sur les terminaisons nerveuses libres intraépidermiques. in: Verh. Anat. Ges. Wien.
1896. —, Les nerfs des poils. in: Mém. Cour. Acad. Belge. T. 49.
1879. Grandry, Recherches sur les corpuscules de Pacini. in: Journ. anat. phys. V. 6.
1894. Golgi, C., Über die Nerven der Sehnen des Menschen und andrer Wirbeltiere usw. Jena.
1895. Günther, M., Haarknopf und innere Wurzelscheide des Säugetierhaares. Dissert. Berlin.

1896. Günther, M., Über die Elemente der inneren Wurzelscheide und den Haarknopf des Säugetierhaares. in: Verh. Anat. Ges. Vers. 10.
1893. Heidenhain, M., Über das Vorkommen von Intercellularbrücken zwischen glatten Muskelzellen und Epithelzellen des äußeren Keimblattes und deren theoretische Bedeutung. in: Anat. Anz. Bd. 8.
1840. Henle, Über die Struktur und Bildung der menschlichen Haare. in: Frorieps neue Notizen. Bd. 14.
1899. Herxheimer, Über die Struktur des Protoplasmas der menschlichen Epidermiszelle. in: Arch. mikr. Anat. Bd. 53. (Nachtrag dazu in Bd. 54.)
1884. Jeffries, J. A., The epidermal system of birds. in: Proc. Boston Soc. Nat. Hist. V. 22.
1895. Kallius, E., Endigungen sensibler Nerven bei Wirbeltieren. in: Ergebn. Anat. Entwicklungsgesch. Bd. 5. (Referat.)
1896. Keibel, F., Ontogenie und Phylogenie von Haar und Feder. in: Anat. Hefte. 2. Abt. Bd. 5.
1896. —, Ontogenie und Phylogenie von Haar und Feder. in: Ergebn. Anat. Entwicklungsgesch. für 1895. Bd. 5.
1892. Kerschner, Über Muskelspindeln. in: Verh. Anat. Ges. Wien.
1876. Key, A. & Retzius, G., Studien in der Anatomie des Nervensystems und des Bindegewebes. Bd. 2. Stockholm.
1850. Kölliker, A. von, Zur Entwicklungsgeschichte der äußeren Haut. in: Zeit. wiss. Z. Bd. 2.
1889. —, Golgische Sehnenspindeln vom Kaninchen. in: Verh. anat. Ges.
—, Histologische Studien an Batrachierlarven. in: Zeit. wiss. Z. Bd. 43.
1898. Kolossoff, Eine Untersuchungsmethode des Epithelgewebes usw. in: Arch. mikr. Anat. Bd. 52.
1860. Krause, W., Die terminalen Körperchen des einfach sensiblen Nerven. Hannover.
1892. Kromayer, Die Protoplasmafaserung der Epithelzelle. in: Arch. Mikr. Anat. Bd. 39.
1897. —, Einige epitheliale Gebilde in neuer Auffassung. Beiträge zur Pigmentfrage. in: Dermat. Zeit. Bd. 4.
1899. —, Die Parenchymhaut und ihre Erkrankungen. Entwicklungsmechanische und histopathogenetische Untersuchungen etc. in: Arch. Entwicklungsmech. Bd. 8.
1899. Ksjunin, P., Zur Frage über die Nervenendigungen in den Tast- oder Sinushaaren. in: Arch. micr. Anat. Bd. 54.
1900. —, Über das elastische Gewebe des Haarbalgs der Sinushaare nebst Bemerkungen über die Blutgefäße der Haarpapille. ibid. Bd. 57.
Langerhans, P., Über die Haut der Larve von *Salamandra maculosa*. in: Arch. mikr. Anat. Bd. 9.
—, Über die Nerven der Haut. in: Virchows Archiv. Bd. 44.
1859. Leydig, F., Über die äußeren Bedeckungen der Säugetiere. in: Arch. Anat. Phys.
1876. —, Die Hautdecke und Hautsinnesorgane der Urodelen. in: Morph. Jahrb. Bd. 2.
1876. —, Über die allgemeinen Bedeckungen der Amphibien. in: Arch. mikr. Anat. Bd. 12.
1892. —, Zum Integument niederer Wirbeltiere abermals. in: Biol. Zentralbl. Bd. 12.
1898. —, Vascularisiertes Epithel. in: Arch. mikr. Anat. Bd. 52.
1891. Loewy, Beiträge zur Anat. und Physiol. der Oberhaut. in: Arch. Mikr. Anat. Bd. 37.
1894. Marc, S., Beiträge zur Pathogenese der Vitiligo und zur Histogenese der Hautpigmentierung. (etc). in: Arch. Path. Anat. Bd. 136.
1906. Marinesco, G., Considérations sur la structure des boutons terminaux. in: C. R. Soc. Biol. Paris. T. 60.
1884. Martin, P., Beitrag zur Entwicklung der Sinushaare unsrer Haussäugetiere. in: D. Zeit. Tiermedizin. Bd. 10.
1892. Maurer, F., Haut-Sinnesorgane, Feder- und Haaranlagen, und deren gegenseitige Beziehungen, ein Beitrag zur Phylogenie der Säugetierhaare. in: Morph. Jahrb. Bd. 18.
1892. —, Die Entwicklung des Bindegewebes bei *Siredon pisciformis* und die Herkunft des Bindegewebes im Muskel. ibid. Bd. 18.

1895. Maurer, F., Die Epidermis und ihre Abkömmlinge. Leipzig.
1898. —, Zur Kritik meiner Lehre von der Phylogenese der Säugetierhaare. in: Morph. Jahrb. Bd. 26.
1897. Mayer, S., Zur Lehre vom Flimmerepithel, insbesondere bei Amphibienlarven. in: Anat. Anz. Bd. 14.
1898. —, Einige Versuche und Beobachtungen am Haare. in: Zeit. Heilk. Berlin. Bd. 19.
1853. Meissner, G., Beiträge zur Anatomie und Physiologie der Haut. Leipzig.
1880. Merkel, F., Über die Endigungen der sensiblen Nerven in der Haut der Wirbeltiere. Rostock.
1876. —, Tastzellen und Tastkörperchen bei den Haustieren und beim Menschen. in: Arch. mikr. Anat. Bd. 11.
1880. —, Über die Endigungen der sensiblen Nerven in der Haut der Wirbeltiere. Rostock.
1887. Mitrophanoff, Zur Entwicklungsgeschichte und Innervation der Nervenhügel der Urodelenlarven. in: Biol. Zentralbl.
1884. Paulicki, Über die Haut des Axolotls. in: Arch. mikr. Anat. Bd. 24.
1880. Pfitzner, W., Die Epidermis der Amphibien. in: Morph. Jahrb. Bd. 6.
1894. Post, H., Über normale und pathologische Pigmentierung der Oberhautgebilde. in: Arch. Path. Anat. Bd. 135.
1900. Prowazek, S., Beitrag zur Pigmentfrage. in: Z. Anz. Bd. 23.
1901. —, Zelltätigkeit und Vitalfärbung ibid. Bd. 24.
1894. Rabl, H., Über die Entwicklung des Pigments in der Dunenfeder des Hühnchens. in: Centralbl. Phys. Bd. 8.
1896. —, Über die Kerne der Fettzellen. in: Arch. micr. Anat. Bd. 47.
1896. —, Untersuchungen über die menschliche Oberhaut und ihre Anhangsgebilde mit besonderer Rücksicht auf die Verhornung. ibid. Bd. 48.
1897. —, Bleiben die Protoplasmafasern in der Körnerschichte der Oberhaut erhalten? in: Arch. Derm. Syph. Bd. 41.
1897. —, Pigment und Pigmentzellen in der Haut der Wirbeltiere. in: Anat. Hefte. 2. Abt. Bd. 6.
1898. Ranvier, L., Histologie de la peau. La matière grasse de la couche cornée de l'épiderme chez l'Homme et les Mammifères. in: Compt. Rend. T. 127.
1898. —, Histologie de la peau. La graisse épidermique des Oiseaux. ibid. T. 127.
1899. —, Histologie de la peau. Définition et nomenclature des couches de l'epiderme chez l'Homme et les Mammifères. ibid. T. 128.
1899. —, Histologie de la peau. Sur quelques réactions histochimiques de l'éléidine. ibid. T. 128.
1880. —, Nouvelles recherches sur les organes du tact. in: Comptes rendus acad. Sc. V. 91.
1897. Rausch, Tinctorielle Verschiedenheit und Relief der Hornzellen. in: Monatsheft. prakt. Dermat. Bd. 24.
1897. Regazzi, G., Lo stato attuale delle conoscenze sulla struttura del tegumento degli Anfibi, con speciale studio sulla minuta fabbrica della pelle del *Bufo viridis*. Verona.
1854. Reissner, Beiträge zur Kenntnis der Haare des Menschen und der Säugetiere. Breslau.
1885. Renaut, Sur les fibres unitives des cellules du corps muqueux de Malpighi. in: Ass. Franc. Avanc. Sc. 14. Sep.
1894. Retterer, E., Premiers phénomènes du développement des poils du Cheval. in: C. R. Soc. Biol. Paris (10). T. 1.
Retzius, G., Über die sensiblen Nervenendigungen in den Epithelien bei den Wirbeltieren. in: Biol. Untersuch. (N. F.) Bd. 4 (siehe auch Bd. 6).
—, Die Pacinischen Körperchen in Golgischer Färbung. ibid. Bd. 6.
—, Über die Nervenendigungen an den Haaren. ibid. Bd. 4 (und 6).
1881. — & Key, Zur Kenntnis der Saftbahnen in der Haut des Menschen. in: Biol. Untersuch.
1896. Römer, Studien über das Integument der Säugetiere. 1. Die Entwicklung der Schuppen und Haare am Schwanze und an den Füßen von Mus decumanus und einigen anderen Muriden. in: Jen. Zeit. Bd. 30.

1898. Röse, C., Über die verschiedenen Abänderungen der Hartgewebe bei den niederen Vertebraten. in: Anat. Anz. Bd. 14.
1897. Rosenstadt, B., Studien über die Abstammung und die Bildung des Hautpigments. in: Arch. micr. Anat. Bd. 50.
1898. Ruffini, A., Sulla presenza di nuove forme di terminazioni nervose nello strato papillare e subpapillare della cute dell' Uomo con un contributo allo studio della struttura dei corpuscoli del Meissner. Siena.
1894. —, Considerazioni critiche sui recenti studi dell' apparato nervoso nei fuci musculari. in: Anat. Anz. Bd. 9.
Schuberg, A., Beitrag zur Kenntnis der Amphibienhaut. in: Z. Jahrb. Abt. Morph. Bd. 6.
1877. Schulin, K., Beiträge zur Histologie der Haare. in: Zeit. Anat. Entwickl. Bd. 2.
1896. Schulze, F. E., Über die Verbindung der Epithelzellen untereinander. in: Sitz. Ber. Akad. Berlin.
Smirnow, A., Über Endkolben in der Haut der planta pedis und über Nervenendigungen in den Tastkörperchen des Menschen und im Oesophagus des Frosches. in: Internat. Monatsschr. Anat. Phys. Bd. 10.
1898. Stameni, P., Des terminaisons nerveuses dans les glomérules des glandes sudorifères de l'Homme. in: Arch. Ital. Biol. T. 29.
1900. Stassano, H. & Haas, G. F., Contribution à la physiologie des clasmatocytes. in: C. R. Soc. Biol. Paris. T. 52.
1903. Stöhr, P., Entwicklungsgeschichte des menschlichen Wollhaares: in: Anat. Hefte 1. Abt. Bd. 23.
1897. Studnička, F. K., Über die Structur der sog. Cuticula und die Bildung derselben aus den intercellularen Verbindungen in der Epidermis. in: Sitz. Ber. Böhm. Ges. Wiss. Prag Math. Nat. Cl.
1898. —, Über die intercellularen Verbindungen, den sog. Cuticularsaum und den Flimmerbesatz der Zellen. ibid. Nr. 22.
1891. Szymonowicz, W., Terminaisons nerfs dans les poils tactiles des souris blanches. in: Anz. Akad. Wiss. Krakau.
1900. Tonkoff, W., Ueber die elastischen Fasern in der Froschhaut. in: Arch. micr. Anat. Bd. 57.
1894. Unna, P. G., Hyalin und Kolloid im bindegewebigen Abschnitt der Haut. in: Monatsh. Prakt. Dermat. Hamburg. Bd. 19.
1894. —, Ueber Protoplasmafärbung nebst Bemerkungen über die Bindegewebszellen der Cutis. ibid.
1895. —, Die Function der Knäueldrüsen des Menschen. in: Arb. Unna's Klinik Hautkrankh. Berlin.
1898. —, Der Nachweis des Fettes in der Haut durch sekundäre Osmirung. in: Monatsh. Pract. Derm. Hamburg. Bd. 26.
1898. —, Ueber die Fettfunction der Knäueldrüsen und die Durchsetzung der Haut mit Fett. in: Verh. Anat. Ges. 12. Vers.
1876. —, Beiträge zur Histologie und Entwicklungsgeschichte der menschlichen Oberhaut und ihrer Anhangsgebilde. in: Arch. mikr. Anat. Bd. 12.
1883. —, Entwicklungsgeschichte und Anatomie der Haut. in: v. Ziemssens Handbuch spez. Path. Ther.
1880. Waldeyer, W., Über die Endigungsweise der sensiblen Nerven. in: Arch. mikr. Anat. Bd. 12.
1882. —, Untersuchungen über die Histogenese der Horngebilde, insbesondere der Haare und Federn. in: Festschr. Jac. Henle.
1884. —, Atlas der menschlichen und tierischen Haare usw. Lahr.
1900. Weidenreich, F., Ueber Bau und Verhornung der menschlichen Oberhaut ibid. Bd. 56.
1901. —, Weitere Mitteilungen über den Bau der Hornschicht der menschlichen Epidermis und ihren sog. Fettgehalt. ibid. Bd. 57.
1864. Wertheim, Der Bau des Haarbalges. in: Sitz. Ber. Wiener Akad. Bd. 50.
1889. Wolff, G., Die Cuticula der Wirbeltierepidermis. in: Jen. Zeit. Naturwiss. Bd. 23.
1888. Zander, Untersuchungen über den Verhornungsprozeß. in: Arch. Anat. Phys. Anat. Abt.

Nervensystem.

1900. Adamkiewicz, A., Zum Blutgefäßapparat der Ganglienzelle. in: Anat. Anz. Bd. 17.

1892. Adolphi, H., Über Variation der Spinalnerven und der Wirbelsäule anurer Amphibien. I. in: Morph. Jahrb. Bd. 21.

1892. Anderson, A., Zur Kenntnis des sympathischen Nervensystems der urodelen Amphibien. in: Z. Jahrb. Bd. 5.

1898. Arnold, J., Ueber Structur und Architectur der Zellen. 2. Nervengewebe. in: Arch. micr. Anat. Bd. 52.

1898. Auerbach, L., Ueber die protoplasmatische Grundsubstanz der Nervenzelle und insbesondere der Spinalganglienzelle. in: Monatsschr. Psych. Neur. Bd. 4.

1900. Ballowitz, E., Eine Bemerkung zu dem von Golgi und seinen Schülern beschriebenen Apparato reticolare interno der Ganglien- und Drüsenzellen. in: Anat. Anz. Bd. 17.

1888. Beard, J., The development of the Peripheral Nervous-System in Vertebrates. Part I. in: Q. Journ. micr. Sc. (vergl. Anat. Anz. Bd. 3).

1898. Bechterew, W., Die Leitungsbahnen im Gehirn und Rückenmark. 2. Aufl. Leipzig.

1898. Bethe, A., Ueber die Primitivfibrillen in den Ganglienzellen vom Menschen und anderen Wirbeltieren. in: Morph. Arb. Schwalbe. Bd. 8.

1898. —, Ueber die Primitivfibrillen in den Ganglienzellen und Nervenfasern von Wirbeltieren und Wirbellosen. in: Verh. Anat. Ges. 12. Vers.

1899. —, Die von M. v. Lenhossék gewünschten Aufklärungen. in: Neur. Centralbl. Jahrg. 18.

1900. —, Einige Bemerkungen über die intracellulären Canälchen der Spinalganglienzellen u. d. Frage d. Ganglienzellfunction. in: Anat. Anz. Bd. 17.

1900. —, Ueber die Neurofibrillen in den Ganglienzellen von Wirbeltieren und ihre Beziehungen zu den Golginetzen. in: Arch. micr. Anat. Bd. 55.

1903. —, Allgemeine Anatomie und Physiologie des Nervensystems. Leipzig.

1905. —, Über die Beziehungen der „Fibrillensäure" zu den Neurofibrillen. in: Zentralbl. Phys. Bd. 19.

1903. Bielschowsky, M., Die Silberimprägnation der Neurofibrillen. in: Neur. Zentralbl. Bd. 22.

1904. —, Die Silberimprägnation der Neurofibrillen usw. in: Journ. Psych. Neur. Leipzig. Bd. 3.

1898. Bikeles, G., Die Phylogenese des Pyramidenvorderstranges. in: Neur. Centralbl. Jahrg. 17.

1898. —, Ueber die Localisation der centripetalen (sensiblen) Bahnen im Rückenmark des Hundes und des Kaninchens in der Höhe des obersten Lumbal- und untersten Brustteiles, sowie Untersuchungen über Anatomie und Function der grauen Substanz. in: Centralbl. Phys. Bd. 12 und in: Bull. Acad. Cracovie.

Boll, F., Die Histologie und Histiogenese der nervösen Zentralorgane. in: Arch. Psych. Nervenkrankh.

1899. Bonne, C., Note sur le développement des cellules épendymaires. in: Bibl. Anat. Paris T. 7.

1907. Botezat, E., Die fibrilläre Struktur von Nervenendapparaten in Hautgebilden. in: Anat. Anz. Bd. 30.

1898. Bruckner, J., Note sur la structure de la cellule sympathique chez l'homme. in: C. R. Soc. Biol. Paris (10) T. 5.

1898. Buehler, A., Untersuchungen über den Bau der Nervenzellen. in: Verh. Physik. Med. Ges. Würzburg (2). Bd. 31.

1889. Burckhardt, R., Histologische Untersuchungen am Rückenmarke der Tritonen. in: Arch. mikr. Anat. Bd. 34.

1890. Cajal, R. y, A quelle époque apparaissent les expansions des cellules nerveuses de la moëlle épinière du poulet? in: Anat. Anz. Bd. 5.

1893. —, Neue Darstellung vom Bau des Zentralnervensystems. in: Arch. Anat. Phys. Anat. Abt.

1895. —, Einige Hypothesen über den anatomischen Mechanismus der Ideenbildung, der Association und der Aufmerksamkeit: in: Arch. Anat. Phys. Anat. Abt.

1897. Cajal, R. y., El sistema nervioso del Hombre y de los Vertebrados (etc.). Fasc. 1. Elementos del tejido nervioso. Madrid.
1898. —, idem. Fasc. 2. Médula espinal, ganglios raquiedeos y terminaciones nerviosas.
1904. —, La méthode à l'argent réduit associée à la méthode embryonnaire pour l'étude des noyaux moteurs et sensitifs. in: Bibl. Anat. Paris. T. 13.
1901. Capobianco, E., Della partecipazione mesodermica nella genesi della nevroglia cerebrale. in: Monit. Z. Ital. Anno 12.
1898. —, F. & Fragnito, O., Nuove ricerche su la genesi di rapporti mutui degli elementi nervosi e nevroglici. in: Ann. Nevrol. Milano Fasc. 2/3.
1888. Corning, H. K., Über die Entwicklung der Substantia gelatinosa Rolandi beim Kaninchen. in: Arch. mikr. Anat. Bd. 31.
1900. —, Ueber die Färbung des „Neurokeratinnetzes" in den markhaltigen Fasern der peripheren Nerven. in: Anat. Anz. Bd. 17.
1898. Cox, W. H., Der feinere Bau der Spinalganglienzelle. in: Anat. Hefte. 1. Abt. Bd. 10.
1898. —, Die Selbständigkeit der Fibrillen im Neuron. Eine Studie über das Granulanetz und die Fibrillen der Spinalganglienzelle. in: Internat. Monatsschr. Anat. Phys. Bd. 15.
1895. Dehler, A., Beitrag zur Kenntnis vom feineren Bau der sympathischen Ganglienzellen des Frosches. in: Arch. mikr. Anat. Bd. 46.
1865. Deiters, O., Untersuchungen über Gehirn und Rückenmark des Menschen und der Säugetiere. Braunschweig.
1898. Demoor, J., Le mécanisme et la signification de l'état moniliforme des neurones. in: Trav. Lab. Inst. Solvay Bruxelles T. 2 No. 2.
1896. Dexter, F. A., Contribution to the Morphology of the Medulla oblongata of the Rabbit. in: Arch. Anat. Phys. Anat. Abt.
1893. Dogiel, A. S., Zur Frage über den Bau der Nervenzellen usw. in: Arch. mikr. Anat. Bd. 41.
1897. —, Zur Frage über den feineren Bau der Spinalganglien und deren Zellen bei Säugetieren. in: Internat. Monatsschr. Anat. Phys. Bd. 14.
1898. —, Zur Frage über den Bau der Spinalganglien beim Menschen und bei den Säugetieren. ibid. Bd. 15.
1901. Dohrn, A., Studien zur Urgeschichte des Wirbeltierkörpers. in: Mitteil. Z. Stat. Neapel. Bd. 15.
1898. Donaggio, A , Contributo alla conoscenza dell' intima struttura della cellula nervosa nei Vertebrati. in: Riv. Sper. Freniatr. Vol. 24.
1898. —, Nuove osservazioni sulla struttura della cellula nervosa. ibidem.
1901. —, Sulla presenza di sottili fibrille tra le magli e del reticolo periferico nella cellula nervosa. in: Bibliogr. Anat. Nicolas T. 9.
1897. Edinger, L., Die Entwicklung der Gehirnbahnen in der Tierreihe. in: Verh. Ges. D. Naturf. Aerzte 68. Vers. 2. Teil. 2. Hälfte.
1900. —, Vorlesungen über den Bau der nervösen Zentralorgane des Menschen und der Tiere. 6. Aufl. Leipzig.
1907. Ernst, P., Der Radspeichenbau der Markscheide des Nerven. in: Fest. f. Rindfleisch. Leipzig.
1898. Eurich, F. W., Contributions to the Comparative Anatomy of the Neuroglia. in: Journ. Anat. Phys. London. Vol. 32.
1896. Eve, F. C., Sympathetic Nerve Cells and their Basophil Constituent in prolonged Activity and Repose. in: Journ. Phys. Cambridge. Vol. 20.
1906. Fano, C. da, Osservazioni sulla fine struttura della neuroglia. in: Ricerche Lab. Anat. Roma. V. 12.
1901. Figueiredo-Rodriques, J. A., Das Rückenmark des Orang-Utan. in: Arch. mikr. Anat. Bd. 69.
1897. Flateau, E., Das Gesetz der exzentrischen Lagerung der langen Bahnen im Rückenmark. in: Sitz. Ber. Akad. Berlin.
1876. Flechsig, P., Die Leitungsbahnen im Gehirn und Rückenmark des Menschen. Leipzig.
1897. Fleming, R. A., Observation on the Histology of Medullated Nerve Fibres in Man and Rabbits, derived from a study of their Pathologial Anatomy. in: Journ. Anat. Phys. London. Vol. 31.
1896. Flemming, W., Über die Struktur centraler Nervenzellen bei Wirbeltieren. in: Anat. Hefte 1. Abt. Bd. 6.

1882. Flemming, W., Vom Bau der Spinalganglienzellen. in: Festschr. Henle, Bonn.
1900. Fragnito, O., Lo sviluppo della cellula nervosa e i canalicoli di Holmgren. in: Ann. Nevrol. Napoli Anno 18.
1901. —, Sullo sviluppo della cellula nervosa. in: Monit. Z. Ital. Anno 12 No. 8.
1907. Fuchs, H., Bemerkungen über den Bau der Markscheide am Wirbeltiernerven. in: Anat. Anz. Bd. 30.
1903. —, Über die Spinalganglienzellen und Vorderhornganglienzellen einiger Säuger. in: Anat. Hefte 1. Abt. Bd. 21.
1896. Gaule, J., Ueber die Zahlen der Nervenfasern und Ganglienzellen in den Spinalganglien des Kaninchens. Nach einer Untersuchung von Ph. Lewin. in: Centralbl. Phys. Bd. 10.
1897. Gehuchten, A. van, Contribution à l'étude des cellules dorsales (Hinterzellen) de la moelle épinière des Vertébrés inférieurs. in: Bull. Acad. Belg. (3.) T. 34.
1898. —, L'anatomie fine de la cellule nerveuse. in: La Cellule. T. 13.
1898. —, La moelle épinière des larves des Batraciens (*Salamandra maculosa*). in: Arch. Biol. T. 15.
1891. —, La structure des centres nerveux. La moelle épinière et le cervelet. in: La Cellule. T. 7.
1892. —, Les cellules nerveuses du sympathique chez quelques Mammifères et chez l'Homme. in: La Cellule. T. 8.
1898. Gehuchten, A. von & Nelis, Ch., Quelques points concernant la structure des cellules des ganglions spinaux. in: La Cellule. T. 14.
1871. Gerlach, J., Von dem Rückenmark. in: Strickers Handbuch Lehre Geweben. Bd. 2.
1885. Gierke, H., Die Stützsubstanz des Centralnervensystems. in: Arch. mikr. Anat. Bd. 25. (Auch in Bd. 26, 1886.)
1898. Goddard, H. H., An Experiment to test recent Theories as to Movements of Nerve Cells. in: Journ. Comp. Neur. Granville. Vol. 8.
1898. Golgi, C., Sur la structure des cellules nerveuses. in: Arch. Ital. Biol. T. 30.
1898. —, Sur la structure des cellules nerveuses des ganglions spinaux. ibidem.
1899. —, De nouveau sur la structure des cellules nerveuses des ganglions spinaux. ibid. T. 31.
1900. —, Intorno alla struttura delle cellule nervose della corteccia cerebrale. in: Verh. Anat. Ges. Vers. 14.
1894. —, Untersuchungen über den feineren Bau des zentralen und peripheren Nervensystems. Jena.
1898. Guerrini, G., Contributo alla conoscenza dell' anatomia minuta dei nervi. in: Anat. Anz. Bd. 15.
1899. —, De l'action de la fatique sur la structure des cellules nerveuses de l'écorce. in: Arch. Ital. Biol. T. 32.
1900. Gurwitsch, A., Die Histogenese der Schwann'schen Scheide. in: Arch. Anat. Phys. Anat. Abt.
1901. Hatai, Sh., On the Presence of the Centrosome in Certain Nerve Cells of the White Rat. in: Journ. Compar. Neurol. Vol. 11. Nr. 1.
1901. Harrison, R. G., Über die Histogenese des peripheren Nervensystems bei Salmo salar. in: Arch. mikr. Anat. Bd. 57.
1906. —, Further experiments on the development ef peripheral nerves. in: Americ. Journ. Anat. V. 5.
1898. Heimann, E., Beiträge zur Kenntnis der feineren Structur der Spinalganglien. in: Arch. Path. Anat. Bd. 152.
1885. Held, H., Beiträge zur Structur der Nervenzellen und ihrer Fortsätze. in: Arch. Anat. Phys. Anat. Abt.
1897. —, idem. 2. und 3. Abhandl. ibid. und in Suppl.
1902. —, Über den Bau der grauen und weißen Substanz. in: Arch. Anat. Phys. Anat. Abt.
1903. —, Über den Bau der Neuroglia und über die Wand der Lymphgefäße in Haut und Schleimhaut. in: Abh. Math. Physik. Cl. Sächs. Ges. Wiss. Leipzig. Bd. 28.
1879. Henle, J., Handbuch der Nervenlehre des Menschen. 2. Aufl. Braunschweig.
1864. Hensen, V., Die Entwicklung des Nervensystems. in: Virchows Arch. Bd. 30.

1879. His, W., Über die Anfänge des peripheren Nervensystems. in: Arch. Anat. Phys.
1888. —, Die Entwicklung der ersten Nervenbahnen beim menschlichen Fötus. ibid.
1886. —, Zur Geschichte des menschlichen Rückenmarkes und der Nervenwurzeln. in: Abh. math.-phys. Kl. k. Sächs. Ges. Wiss. Bd. 13.
1888. —, Die Neuroblasten und deren Entstehung im embryonalen Mark. ibid. Bd. 15.
1890. —, Histogenese und Zusammenhang der Nervenelemente. in: Arch. Anat. Phys. Suppl.-Bd.
1899. Hoche, A., Vergleichend-Anatomisches über die Blutversorgung der Rückenmarkssubstanz. in: Zeit. Morph. Anthrop. Stuttgart. Bd. 1.
1904. Holmgren, E., Über die Trophospongien der Nervenzellen. in: Anat. Anz. Bd. 24. (Vergl. auch Arch. Anat. Phys. Anat. Abt.)
1899. —, Zur Kenntnis der Spinalganglienzellen des Kaninchens und des Frosches. in: Anat. Anz. Bd. 16.
1899. —, Weitere Mitteilungen über den Bau der Nervenzellen. ibid. Bd. 16.
1899. —, Zur Kenntnis der Spinalganglienzellen von *Lophius piscatorius Linn.* in: Anat. Hefte. 1. Abt. Bd. 12.
1900. —, Studien in der feineren Anatomie der Nervenzellen. ibid. Vol. 15.
1878. Hering, H. von, Das periphere Nervensystem der Wirbeltiere usw. Leipzig.
1875 u. 76. Key, A. & Retzius, G., Studien in der Anatomie des Nervensystems und des Bindegewebes. I, II. Stockholm.
1890. Kölliker, A. von, Zur feineren Anatomie des zentralen Nervensystems. II. Das Rückenmark. in: Zeit. wiss. Z. Bd. 2.
1891. —, Der feinere Bau des verlängerten Markes. in: Anat. Anz. Bd. 6.
1894. —, Der feinere Bau und die Funktionen des sympathischen Nervensystems. in: Sitz. Ber. phys.-med. Ges. Würzburg.
1900. —, Ueber Achsencylindertropfen. in: Verh. Anat. Ges. Vers. 14.
1900. —, Gegen die Entstehung von Nervenfasern aus Zellensträngen. in: Anat. Anz. Bd. 18.
1900. Kolster, R., Ueber des Vorkommen von Centralkörpern in den Nervenzellen von *Cottus scorpius*. ibid. Vol. 17.
1901. —, Ueber Centralgebilde in Vorderhornzellen der Wirbeltiere. in: Anat. Hefte. Bd. 16.
1899. Krause, R., Untersuchungen über den Bau des Centralnervensystems der Affen. in: Anh. Abh. Akad. Berlin.
1900. — & Philippson, M., Recherches sur la structure de la corne antérieure de la mœlle du lapin, par le moyen des injections vitales du bleu de méthylène. in: Bull. Acad. Sc. Belg.
1901. —, Untersuchungen über das Centralnervensystem des Kaninchens. in: Arch. micr. Anat. Bd. 57.
1890. Kronthal, P., Histologisches von den großen Zellen in den Vorderhörnern. in: Neurol. Zentralbl. Bd. 9.
1894. Kupffer, C. von, Die Neuronlehre in der Anatomie des Nervensystems. in: Münchner Med. Woch.
1886. Lenhossék, M. von, Untersuchungen über die Spinalganglien des Frosches. in: Arch. mikr. Anat. Bd. 26.
1890. —, Zur Kenntnis der ersten Entstehung der Nervenzellen und Nervenfasern beim Vogelembryo. in: Verh. X. internat. med. Kongr. Berlin. Bd. 2.
1889. —, Über die Pyramidenbahn im Rückenmark einiger Säugetiere. in: Anat. Anz. Bd. 4.
1891. —, Zur Kenntnis der Neuroglia des menschlichen Rückenmarkes. in: Verh. Anat. Ges. München.
1906. —, Zur Frage nach der Entwicklung der peripheren Nervenfasern. in: Anat. Anz. Bd. 28.
1906. —, Zur Kenntnis der Spinalganglienzellen. in: Arch. Mikr. Anat. Bd. 69.
1894. —, Beiträge zur Histologie des Nervensystems und der Sinnesorgane. Wiesbaden.
1894. —, Der feinere Bau des Nervensystems im Lichte neuester Forschungen. Eine allgemeine Betrachtung der Structurprincipien des Nervensystems, nebst einer Darstellung des feineren Baues des Rückenmarkes. 2. Aufl. Berlin.

1898. Lenhossek, M. von, Bemerkungen über den Bau der Spinalganglienzellen. in: Neur. Centralbl. Jahrg. 17.
1896. Levi, G., Su alcune particolarità di struttura del nucleo delle cellule nervose. in: Riv. Pat. Nerv. Ment. Firenze. Vol. 1.
1897. —, Ricerche citologiche comparate sulla cellula nervosa dei Vertebrati. ibid. Vol. 2.
1898. —, Alterazioni cadaveriche della cellula nervosa studiate col metodo di Nissl. ibid. Vol. 3.
1898. —, Sulla cariocinesi delle cellule nervose. ibid.
1898. —, Considerazioni sulla struttura del nucleo delle cellule nervose. ibid.
1906. London, E. S. & Pesker, D. J., Über die Entwicklung des peripheren Nervensystems bei Säugetieren (weißen Mäusen). in: Arch. Mikr. Anat. Bd. 67.
1898. Lugaro, E., Sulle modificazioni morfologiche funzionali dei dendriti delle cellule nervose. ibid. Vol. 3.
1898. —, Sulla struttura delle cellule dei gangli spinali nel Cane.' ibid. Vol. 3.
1899. Luxemburg, J., Ueber morphologische Veränderungen der Vorderhornzellen während der Tätigkeit. in: Neur. Centralbl. Jahrg. 18.
1898. Mackenzie, J. J., Investigations into the Micro-chemistry of Nerve Cells. in: Rep. 67. Meet. Brit. Ass. Adv. Sc.
1905. Mahaim, A., Les terminaisons cylindraxiles péricellulaires de Held. in: Bull. Acad. Méd. Belg. (4). T. 19.
1898. Mann, G., Die fibrilläre Structur der Nervenzellen. in: Verh. Anat. Ges. 12. Vers.
1899. —, The Histology of Nerve Cells. in: Rep. 68. Meet. Brit. Ass. Adv. Sc.
1899. Marinesco, G., Recherches sur la biologie de la cellule nerveuse. in: Arch. Anat. Phys. Phys. Abt.
1899. Martinotti, C., Sur quelques particularités de structure des cellules nerveuses. in: Arch. Ital. Biol. T. 32.
1897. Mayer, F., Das Centralnervensystem von *Ammocoetes*. 1. Vorder-, Zwischen- und Mittelhirn. in: Anat. Anz. Bd. 13.
1897. Meyer, S., Ueber die Function der Protoplasmafortsätze der Nervenzellen. in: Ber. Mat. Phys. Cl. Sächs. Ges. Wiss.
1899. —, Über centrale Neuritenendigungen. in: Arch. micr. Anat. Bd. 54.
1897. Minot, Ch. S., Die frühen Stadien und die Histogenese des Nervensystems. in: Anat. Hefte. 2. Abt. Bd. 6.
1903. Misch, J., Das Binnennetz der spinalen Ganglienzellen bei verschiedenen Wirbeltieren. in: Internat. Monatsschr. Anat. Phys. Bd. 20.
1899. Mönckeberg, G. & Bethe, A., Die Degeneration der markhaltigen Nervenfasern der Wirbeltiere unter hauptsächlicher Berücksichtigung des Verhaltens der Primitivfibrillen. (Zugleich ein Beitrag zur Kenntnis der normalen Nervenfasern.) in: Arch. micr. Anat. Bd. 54.
1901. Mühlmann, M., Weitere Untersuchungen über die Veränderungen der Nervenzellen in verschiedenem Alter. ibid. Bd. 58.
1901. —, Die Veränderungen der Nervenzellen in verschiedenem Alter beim Meerschweinchen. in: Anat. Anz. Bd. 19.
1899. Müller, E., Studien über Neuroglia. in: Arch. micr. Anat. Bd. 55.
1899. Nelis, Ch., Un nouveau détail de structure du protoplasme des cellules nerveuses (état spirémateux du protoplasme). in: Bull. Acad. Belge.
1887. Nansen, F., The Structure and Combination of the Histological Elements of the Central nervous System. in: Bergens Mus. Aarsber.
1898. Neumann, E., Nervenmark- und Achsencylindertropfen. in: Arch. Path. Anat. Bd. 152.
1899. —, Zu Gunsten der Achsencylindertropfen. ibid. Bd. 158.
1885. Nissl, F., Über die Untersuchungsmethoden der Großhirnrinde. in: Tagebl. Naturforschervers. Straßburg.
1894. —, Über eine neue Untersuchungsmethode der Zentralorgane usw. in: Zentralbl. Nervenheilk. Bd. 50.
1898. —, Nervenzellen und graue Substanz. in: Münch. Med. Wochenschr. Jahrg. 45.
1898. —, Die Hypothese der specifischen Nervenzellenfunktion. in: Zeit. Psychiatr. Bd. 54.

1894. Nissl, F., Mitteilungen zur Anatomie der Nervenzelle. in: Allg. Zeit. Psychiatrie. Bd. 50.
1903. —, Die Neuronenlehre und ihre Anhänger usw. Jena.
1903. Obersteiner, H., Über das hellgelbe Pigment in den Nervenzellen usw. in: Arb. Neur. Inst. Wien. 10. Heft.
1898. Odier, R., Recherches expérimentales sur les mouvements de la cellule nerveuse de la mœlle épinière. in: Revue Méd. Suisse Rom.
1899. Olmer, D., Quelques points concernant l'histogénèse de la cellule nerveuse. in: C. R. Soc. Biol. Paris (11). T. 1.
1901. —, Note sur le pigment des cellules nerveuses. ibid. T. 53.
1898. O'Neil, H. M., Hirn- und Rückenmarkshüllen bei Amphibien. in: Morph. Arb. Schwalbe. Bd. 8.
1886. Onodi, A., Über die Entwicklung des sympathischen Nervensystems. Arch. mikr. Anat. Bd. 26.
1898. Paladino, G., Sur la constitution morphologique du protoplasma des cellules nerveuses dans la mœlle épinière. in: Arch. Ital. Biol. T. 29.
1901. —, Su alcuni punti controversi della struttura intima dei centri nervosi. Monit. Z. Ital. Anno 12.
1890. Paterson, A. M., Development of the Sympath. Nerv. Syst. in Mammals. in: Phil. Trans. R. Soc. London.
1903. Pewsner-Neufeld, R., Über die Saftcanälchen in den Ganglienzellen des Rückenmarkes und ihre Beziehung zum pericellulären Saftlückensystem. in: Anat. Anz. Bd. 23.
1898. Pugnat, Ch. A., De l'importance fonctionelle du corps cellulaire du neurone. in: Revue Neur. Paris.
1898. —, Des modifications histologiques de la cellule nerveuse dans ses divers états fonctionnels. in: Bibliogr. Anat. Paris. T. 6.
1882. Ranvier, L., De la névroglie. in: C. R. T. 94.
1897. Reinke, F., Beiträge zur Histologie des Menschen. Über die Neuroglia usw. in: Arch. Mikr. Anat. Bd. 50.
1854. Remak, E., Über multipolare Ganglienzellen. in: Ber. Verh. k. preuß. Akad. Berlin.
1898. Renant, J., Insertion, sous forme de revêtement épithélial continu, des pieds des fibres névrogliques sur la limitante marginale d'un névraxe adulte. in: Compt. Rend. T. 126.
1894. Retzius, G., Studien über Ependym und Neuroglia. in: Biol. Unters. Retzius (2). Bd. 5.
1898. —, Was ist die Henle'sche Scheide der Nervenfasern? in: Anat. Anz. Bd. 15.
1898. —, Zur Kenntnis der ersten Entwicklung der Rückenmarkselemente bei den Säugetieren. in: Biol. Unters. Retzius (2). Bd. 8.
1900. —, Weiteres zur Frage von den freien Nervenendigungen und anderen Structurverhältnissen in den Spinalganglien. ibid. Bd. 9.
1892. —, Über den Typus der sympathischen Ganglienzellen der höheren Tiere. in: Biol. Untersuch. (N. F.). Bd. 3.
1893. —, Ependym und Neuroglia. in: Biol. Untersuch. (N. F.). Bd. 5.
1893. —, Zur Kenntnis der ersten Entwicklung der nervösen Elemente im Rückenmarke des Hühnchens. in: Biol. Untersuch. (N. F.). Bd. 5.
1898. Rohde, E., Die Ganglienzelle. in: Zeit. wiss. Z. Bd. 64.
1899. Ružička, V., Untersuchungen über die feinere Structur der Nervenzellen und ihrer Fortsätze. in: Arch. micr. Anat. Bd. 53.
1899. —, Zur Geschichte und Kenntnis der feineren Structur der Nucleolen centraler Nervenzellen. in: Anat. Anz. Bd. 16.
1882. Sagemehl, M., Untersuchungen über die Entwicklung der Spinalnerven. Dorpat.
1892. Sala, L., Sulla fina anatomia dei gangli del simpatico. in: Monit. Z. Ital. V. 2.
1894. —, Cl., La Neuroglia de los Vertebrados. Barcelona.
1900. —, G., Beitrag zur Kenntnis der markhaltigen Nervenfasern. Anat. Anz. Bd. 18.
1900. Sargent, P. E., Reissners Fibre in the Canalis Centralis of Vertebrates. ibid. Bd. 17.
1893. Schäfer, E. A., The nerve cell considered as the basis of the neurology. Brain.

1893. Schaffer, K., Kurze Anmerkung über die morphologische Differenz des Axencylinders im Verhältnisse zu den protoplasmatischen Fortsätzen bei Nissls Färbung. in: Neurol. Zentralbl. Bd. 12.
1894. —, J., Beiträge zur Kenntnis des Stützgerüstes im menschlichen Rückenmark. in: Arch. mikr. Anat. Bd. 40.
1897. Schaper, A., Die frühesten Differenzierungsvorgänge im Centralnervensystem. Kritische Studie und Versuch einer Geschichte der Entwicklung nervöser Substanz. in: Arch. Entwicklungsmech. Bd. 5.
1906. Schiefferdecker, P., Über das Verhalten der Fibrillen des Achsencylinders an den Ranvierschen Einschnürungen der markhaltigen Nervenfasern. in: Arch. Mikr. Anat. Bd. 67.
1871. Schultze, N., Allgemeines über die Strukturelemente des Nervensystems. in: Strickers Handb. Lehre Geweben. Leipzig.
1876. Schwalbe, G., Bemerkungen über die Kerne der Nervenzellen. in: Jen. Zeit. Bd. 10.
1899. Scott, F. H., On the Structure, Micro-Chemistry and Development of Nerve-Cells, with Special Reference to their Nuclein Compounds. in: Trans. Canad. Inst. Vol. 6.
1899. Sjövall, E., Die Zellstructur einiger Nervenzellen und Methylenblau als Mittel, sie frisch zu untersuchen. in: Anat. Hefte. 1. Abt. Bd. 12.
1901. —, Ueber die Spinalganglienzellen des Igels. ibid. Bd. 18.
1906. —, Über Spinalganglienzellen und Markscheiden usw. in: Anat. Hefte 1. Abt. Bd. 30.
1900. Smirnow, A. E., Zur Kenntnis der Morphologie der sympathischen Ganglienzellen beim Frosche. in: Anat. Hefte 1. Abt. Bd. 14.
1901. —, Einige Beobachtungen über den Bau der Spinalganglienzellen bei einem viermonatlichen menschlichen Embryo. in: Arch. micr. Anat. Vol. 59.
1898. Solger, B., Ueber die Structur der Ganglienzelle, besonders derjenigen des electrischen Lappens von *Torpedo*. in: Verh. Ges. D. Naturf. Aerzte Vers. 69. 2. Teil 2. Hälfte.
1898. Soukhanoff, S., Contribution à l'étude des modifications que subissent les prolongements dendritiques des cellules nerveuses sous l'influence des narcotiques. in: La Cellule. T. 14.
1896. Spirlas, A., Zur Kenntnis der Spinalganglien der Säugetiere. in: Anat. Anz. Bd. 11.
1907. Spuler, A., Über den Bau der Markscheide der Wirbeltiernerven. in: Sitz. Ber. Physik. Med. Soc. Erlangen.
1895. Steinach, E., Motorische Funktion hinterer Spinalnervenwurzeln. in: Arch. ges. Phys. Bd. 60.
1898. —, Über die viscero-motorischen Funktionen der Hinterwurzeln usw. ibid. Bd. 71.
1899. Sterzi, G. N., Die Rückenmarkshüllen der schwanzlosen Amphibien. Beitrag zur Phylogenese der Rückenmarkshüllen. Anat. Anz. Bd. 16.
1902. —, Sviluppo delle meningi midollari dei mammiferi e loro continuazione con le guaine dei nervi. in: Arch. ital. Anat. V. 1.
1904. —, Die Blutgefäße des Rückenmarkes. in: Anat. Hefte 1. Abt. Bd. 24.
Stieda, L., Über den Bau des zentralen Nervensystems der Amphibien und Reptilien. in: Zeit. wiss. Z. Bd. 25.
1842. Stilling, B. & Wallach, Untersuchungen über die Textur des Rückenmarkes. Leipzig.
1899. Studnička, F. K., Über das Vorkommen von Canälchen und Alveolen im Körper der Ganglienzellen und in dem Achsencylinder einiger Nervenfasern der Wirbeltiere. ibid. Bd. 15.
1899. —, Der „Reissner'sche Faden" aus dem Centralcanal des Rückenmarkes und sein Verhalten im Ventriculus (Sinus) terminalis. in: Sitz. Ber. Böhm. Ges. Wiss. Prag. No 36.
1900. —, Untersuchungen über den Bau des Ependyms der nervösen Centralorgane. in: Anat. Hefte 1. Abt. Bd. 15.
1901. —, Beiträge zur Kenntnis der Ganglienzellen. II. Einige Bemerkungen über die feinere Structur der Ganglienzellen aus dem Lobus electricus von *Torpedo marmorata*. in: Sitz. Ber. böhm. Ges. Wiss. Bd. 15.
1897. Thomas, A., Le faisceau cérébelleux descendant. in: C. R. Soc. Biol. Paris (10). T. 4.

1897. Thomas, A., Sur les fibres d'union de la mœlle avec les autres centres nerveux et principalement sur les faisceaux cérébelleux ascendants. ibid.
1899. Valenza, G. B., Nuove ricerche sulla genesi degli elementi nervosi e nevroglici e sul loro reciproco rapporto. in: Giorn. Ass. Med. Natural. Napoli Anno 9.
1907. Velde, E. van der, Die fibrilläre Struktur in den Nervenendorganen der Vögel und der Säugetiere. in: Anat. Anz. Bd. 31.
1851. Wagner, R., Neurologische Bemerkungen. in: Nachricht. Ges. Wiss. Göttingen.
1876. Waldeyer, W., Über die Entwicklung des Zentralkanals im Rückenmark. in: Arch. path. Anat. Bd. 48.
1888. —, Das Gorilla-Rückenmark. in: Abh. k. preuß. Akad. Wiss. Berlin.
1891. —, Über einige neuere Forschungen im Gebiete der Anatomie des Zentralnervensystems. in: D. med. Woch.
1890. Weigert, C., Bemerkungen über das Neurogliagerüst des menschlichen Centralnervensystems. in: Anat. Anz. Bd. 5.
1895. —, Beiträge zur Kenntnis der normalen menschlichen Neuroglia. Frankfurt a. M.
1898. Whitwell, J. R., On the Structure of the Neuroglia. in: Brit. Med. Journ.
1898. Wlassak, R., Die Herkunft des Myelins. Ein Beitrag zur Physiologie des nervösen Stützgewebes. in: Arch. Entwickl. Mech. Bd. 6.
1900. Wynn, W. H., The Minute Structure of the Medullary Sheath of Nerve-Fibres. in: Journ. Anat. Phys. London. Vol. 34.
1898. Zander, W., Die moderne Histologie des Nervensystems. Die Heilkunde, Monatsschr. prakt. Med. Wien.

Auge (Retina).

Ausführliche neuere Literaturangaben in den Referaten von F. Merkel und Kallius in: Ergebn. Anat. Entwickl.-Gesch. seit 1891. Ältere Literatur in: Köllikers Handbuch der Gewebelehre. 5. Aufl. p. 704.

1903. Bartels, M., Die fibrilläre Struktur der Ganglienzellenschicht der Netzhaut (Ganglion opticum). in: Zeit. Augenheilk. Bd. 11.
1900. Bernard, H. M., Studies in the Retina: Rods and Cones in the Frog and in some other Amphibia. in: Q. Journ. Micr. Sc. (2). Vol. 43.
1901. —, Idem. P. II. ibid. Vol. 44.
1902. Bertacchini, P., Sviluppo e struttura del corpo vitreo in alcuni Vertebrati. etc. in: Internat. Monatsschr. Anat. Phys. Bd. 19.
1904. Bielschowsky, M. & Pollack, B., Zur Kenntnis der Innervation des Säugetierauges. in: Neur. Zentralbl. Bd. 23.
1895. Birnbacher, Beitrag zum Chemismus der Netzhaut. in: Verh. Ges. D. Naturf. Ärzte. 66. Vers. 2. Teil 2. Hälfte.
1894. Cajal, R. y, Die Retina der Wirbeltiere.
1904. —, Das Neurofibrillennetz der Retina. in: Internat. Monatsschr. Anat. Phys. Bd. 21.
1905. Cameron, J., The development of the retina in Amphibia etc. in: Journ. Anat. Phys. London. V. 39.
1906. Chiarini, P., Changements morphologiques qui se produisent dans la rétine des Vertébrés par l'action de la lumière et de l'obscurité. 2. Partie. in: Arch. Ital. Biol. T. 45.
1884. Dogiel, A., Über die Retina des Menschen. in: Internat. Monatsschr. Anat. Phys. Bd. 1.
1893. —, Neuroglia der Retina beim Menschen. 3. Mitt. in: Arch. mikr. Anat. Bd. 41.
1901. Embden, G., Primitivfibrillenverlauf in der Netzhaut. in: Arch. micr. Anat. Bd. 57.
1906. Exner, S. & Januschke, H., Die Stäbchenwanderung im Auge von *Abramis brama* bei Lichtveränderungen. in: Sitz. Ber. Akad. Wiss. B. 115. 3. Abt.
1891. Fick, E., Untersuchungen über die Pigmentwanderung in der Netzhaut des Frosches. in: Arch. Ophthalmol. Bd. 37 Abt. 2.
1904. Fürst, C. M., Zur Kenntnis der Histogenese und des Wachstums der Retina. in: Lunds Univers. Arsskrift. Bd. 40. Afd. 1.

1894. Greeff, R., Die Morphologie und Physiologie der Spinnenzellen im Chiasma, Sehnerven und in der Retina. in: Arch. Anat. Phys. Phys. Abt.
1894. —, Die Spinnenzellen (Neurogliazellen) im Sehnerv und in der Retina. in: Arch. Augenheilk. Bd. 29.
1894. —, Die Retina der Wirbeltiere. Nach Arbeiten v. S. Ramón y Cajal. Wiesbaden.
1900. —, Die mikroskopische Anatomie des Sehnerven und der Netzhaut. in: Graefe-Saemisch, Handb. Augenheilkunde. V. 1.
1904. Held, H., Zur weiteren Kenntnis der Nervenendfüße und zur Struktur der Sehzellen. in: Abh. math.-phys. Kl. k. Sächs. Ges. Wiss. Bd. 29.
1867. Hensen, V., Über das Sehen in der Fovea centralis. in: Arch. path. Anat. Phys. Bd. 39.
1904. Hesse, R., Über den feineren Bau der Stäbchen und Zapfen einiger Wirbeltiere. in: Z. Jahrb. Suppl. 7.
1894. Kallius, E., Untersuchungen über die Netzhaut der Säugetiere. in: Anat. Hefte. Bd. 3.
1901. —, Sehorgan. in: Ergebn. Anat. Entwickl. Bd. 10.
1904. —, Sehorgan. in: Ergebn. Anat. Entwickl. Bd. 13 für 1903.
1903. Kölliker, A. v., Über die Entwicklung und Bedeutung des Glaskörpers. in: Verh. Anat. Ges. 17. Vers.
1904. Kolmer, W., Über ein Strukturelement der Stäbchen und Zapfen der Froschretina. in: Anat. Anz. Bd. 25.
1895. Köttgen, E. & Abelsdorff, G., Die Arten des Sehpurpurs in der Wirbeltierreihe. in: Sitz. Ber. Akad. Berlin.
1892. Krause, W., Die Retina. 2. Die Retina der Fische. 3. Die Retina der Amphibien. in: Internation. Monatsschr. Anat. Phys. Bd. 9.
1871. Landolt, E., Beitrag zur Anatomie der Retina vom Frosch, Salamander und Triton. in: Arch. mikr. Anat. Bd. 7.
1900. Levi, G., Osservazioni sullo sviluppo dei coni e bastoncini della retina degli Urodeli. in: Lo Sperimentale Anno 54 fasc. 6 (Extr. in: Monit. Z. Ital. Anno 12 No. 6).
1897. Leydig, F., Einige Bemerkungen über das Stäbchenrot der Netzhaut. in: Arch. Anat. Phys. Anat. Abt.
1899. Manouélian, Y., Recherches sur l'origine des fibres centrifuges du nerf optique. in: C. R. Soc. Biol. Paris (11). T. 1.
1870. Merkel, F., Zur Kenntnis der Stäbchenschicht der Retina. in: Arch. Anat. Phys.
1856. Müller, H., Anatomisch-physiologische Untersuchungen über die Retina des Menschen und der Wirbeltiere. in: Zeit. wiss. Z. Bd. 8.
1903. Rabl, C., Zur Frage nach der Entwicklung des Glaskörpers. in: Anat. Anz. Bd. 22.
1904. Retzius, G., Die Membrana limitans interna der Netzhaut des Auges. in: Biol. Unters. (2). Bd. 11.
1905. —, Zur Kenntnis vom Bau der Selachier-Retina. in: Biol. Unters. (2). Bd. 12.
1903. Sala, G., Beitrag zum Studium der feineren Struktur der Netzhaut. in: Anat. Anz. Bd. 25.
1899. Schaper, A, Noch einmal zur Structur der Kerne der Stäbchen-Sehzellen der Retina. in: Anat. Anz. Bd. 16.
1902. Schneider, K. C., Lehrbuch der vergl. Histologie der Tiere. Jena.
1905. —, Histolog. Mitteilungen. II. Sehzellen von Rana. in: Arb. Z. Inst. Wien. Bd. 16.
1869. Schultze, M., Über die Nervenendigungen in der Netzhaut des Auges bei Menschen und bei Tieren. in: Arch. mikr. Anat. Bd. 5.
1871. —, Neue Beiträge zur Anatomie und Physiologie der Retina. ibid. Bd. 7.

Corti'sches Organ.

1893. Ayers, H., The Auditory or Hair-cells of the Ear and their Relations to the Auditory Nerve. in: Journ. Morph. Boston. Vol. 8.
1898. —, On the Membrana basilaris, the Membrana tectoria, and the Nerve Endings in the Human Ear. in: Z. Bull. Boston. Vol. 1.

1886. Baginsky, B., Zur Entwicklung der Gehörschnecke. in: Arch. micr. Anat. Bd. 28.
1886. —, Über den Ursprung und den centralen Verlauf des Nervus acusticus des Kaninchens. in: Sitz.-Ber. Akad. Berlin, auch in: Arch. Path. Anat. Bd. 105.
1889. Barth, Beitrag zur Anatomie der Schnecke. in: Anat. Anz. Jahrg. 4.
1907. Bielschowsky, M. & Brühl, G., Über die nervösen Endorgane im häutigen Labyrinth der Säugetiere. in: Arch. mikr. Anat. Bd. 71.
1903. Cajal, R. y., Traboyos del Labor de Investigaciones biologicas (auch 1904, 1905).
1899. Cannieu, A., Recherches sur l'appareil terminal de l'acoustique. in: Journ. Anat. Phys. Paris. Année 35.
1894. Coyne & Cannieu, A., Sur l'insertion de la membrane de Corti. in: Compt. Rend. T. 119.
1894. —, Sur la structure de la membrane de Corti. ibid.
1895. —, Contribution à l'étude de la membrane de Corti. in: Journ. Anat. Phys. Paris 31. Année.
1897. Czinner, H. J. & Hammerschlag, V., Beitrag zur Entwicklungsgeschichte der Corti'schen Membran. in: Anz. Akad. Wien Jahrg. 34.
1898. —, Idem. in: Sitz.-Ber. Akad. Wien. Bd. 106.
1860. Deiters, Untersuchungen über die Lamina spiralis membranacea. Bonn. (Vergl. auch Aufsätze in Bd. 19 des Virchow'schen Archivs und in Müllers Archiv von 1862.)
1894. Dupuis, A., Die Cortische Membran (etc.). in: Anat. Hefte 1. Abt. Bd. 3.
1900. Fürst, C. M., Haarzellen und Flimmerzellen. in: Anat. Anz. Bd. 18.
1907. Haun, A., Bemerkungen über die Entwicklungsgeschichte der Stria vascularis. in: Anat. Anz. Bd. 30.
1897. Held, H., Zur Kenntnis der peripheren Gehörleitung. in: Arch. Anat. Phys. Anat. Abt.
1902. —, Zur Kenntnis des Cortischen Organes usw. in: Abh. kgl. Sächs. Ges. Wiss. (math. phys. Kl.).
1863. Hensen, V., Zur Morphologie der Schnecke des Menschen und der Säugetiere. in: Zeit. wiss. Z. Bd. 13. (Vgl. auch Arch. Ohrenheilkunde Bd. 6.)
1845. Hyrtl, J., Vergl. anatomische Untersuchungen über das innere Gehörorgan. Prag.
1900. Joseph, H., Zur Kenntnis vom feineren Bau der Gehörschnecke. in: Anat. Hefte 1. Abt.
1893. Katz, Histologisches über den Schneckencanal, speciell die Stria vascularis (usw.). in: Verh. 10. Internat. Med. Congr. Bd. 4 Abt. 11.
1901. Kishi, J., Über den Verlauf und die periphere Endigung des Nervus cochleae. in: Arch. micr. Anat. Vol. 59.
1905. Kolmer, W., Über das Verhalten der Neurofibrillen an der Peripherie. in: Anat. Anz. Bd. 26 u. 27.
1906. —, Einiges über Neurofibrillen an der Peripherie und im Zentrum. in: Zentralbl. Phys. Bd. 19.
1907. —, Beiträge zur Kenntnis des feineren Baues des Gehörorganes usw. in: Arch. mikr. Anat. Bd. 70.
1896. Krause, R., Die Endigungsweise des Nerv. acusticus im Gehörorgan. in: Verh. D. Anat Ges. 10. Vers.
1902. —, Entwicklungsgeschichte des Gehörorgans. in: Handbuch Entw. Gesch. Wirbeltiere (O. Hertwig). 4. u. 5. Lieferung. (Umfassendes Literaturverzeichnis.)
1877. Lavdowsky, M., Untersuchungen über den akustischen Endapparat der Säugetiere. in: Arch. mikr. Anat. Bd. 13.
1893. Lenhossék, M. v., Die Nervenendigungen im Gehörorgan. in: Verh. D. Anat. Ges. 7. Vers.
1895. Matte, F., Ein Beitrag zur Frage nach dem Ursprung der Fasern des Nervus acusticus. in: Arch. Ohrenheilk. Bd. 39.
1892. Niemack, J., Maculee und Cristae acusticae mit Ehrlich's Methylenblaumethode. in: Anat. Hefte 1. Abt. Bd. 2.
1893. —, Die Nervenendigungen in den Maculae und Cristae acusticae. in: Anat. Hefte 1. Abt. Bd. 3.

1892. Prenant, A., Recherches sur la paroi externe du limaçon des Mammifères et spécialement sur la Strie vasculaire (etc.). in: Internation. Monatsschrift Anat. Phys. 9. Bd.
1886. Rauber, A., Über den Bau des Gehörlabyrinthes. in: Sitz. Ber. Nat. Ges. Leipzig. Jahrg. 12.
1884. Retzius, G., Das Gehörorgan der Wirbeltiere. 2. Teil. Das Gehörorgan der Reptilien, der Vögel und der Säugetiere. Stockholm.
1893. —, Kleinere Mitteilungen von dem Gebiete des Nervensystems und der Sinnesorgane. in: Biol. Unters. Retzius (2). Bd. 5.
1893. —, Weiteres über die Endigungsweise des Gehörnerven. ibid.
1895. —, Zur Entwicklung der Zellen des Ganglion spirale acustici und zur Endigungsweise des Gehörnerven bei den Säugetieren. ibid. Bd. 6.
1895. —, Die Endigungsweise des Gehörnerven bei den Reptilien. ibid.
1900. —, Zur Kenntnis der Gehörschnecke. ibid. Bd. 9.
1905. —, Über die Endigungsweise des Gehörnerven in den Maculae und Cristae acusticae im Gehörlabyrinth der Wirbeltiere. (Übersicht.) ibid. Bd. 12
1901. Rickenbacher, O., Untersuchungen über die embryonale membrana tectoria des Meerschweinchens. in: Anat. Hefte Bd. 16. Heft 2.
1862. Schultze, F. E., Zur Kenntnis der Endigungsweise des Gehörnerven bei Fischen und Amphibien. in: Arch. Anat. Phys.
1906. Shambaugh, G. E., On the epithelial cell processes of the sulcus spiralis externus. in: Amer. Journ. Anat. V. 5. Proc.
1902. Spee, F. Graf, Zentralkörper in den Zellen des Cortischen Organs der menschlichen Gehörschnecke. in: Verh. Anat. Ges. 16. Vers.
1902. —, Über den Bau der Zonulafasern und ihre Anordnung im menschlichen Auge. in: Verh. Anat. Ges. 16. Vers.
1895. Tafani, A., L'organo dell' udito. Nuove indagini anatomische comparate. Firenze.

Muskulatur.

(Vergleiche vor allem die beiden Heidenhain'schen Referate in: Ergeb. Anat. Entwicklungsgesch. Bd. 8 und 10.)

1898. Arnold, J., Über Structur und Architectur der Zellen. 3. Muskelgewebe. in: Arch. micr. Anat. Bd. 52.
1897. Bardeleben, R. von & Frohse, F., Über die Innervierung der Muskeln, insbesondere an den menschlichen Gliedmaßen. in: Verh. D. Anat. Ges. 11. Vers.
1898. Batten, F. E., Experimental Observations on the Early Degenerative Changes in the Sensory End Organs of Muscles. in: Proc. R. Soc. London. Vol. 63.
1900. Baum, J., Beiträge zur Kenntnis der Muskelspindeln. in: Anat. Hefte 1. Abt. Bd. 13.
1840. Bowman, W., On the minute structure and movements of voluntary muscle. in: Phil. Trans. Bd. 2 (siehe auch 1841 Bd. 1).
1898. Brachet, A., Recherches sur le développement du coeur, des premiers vaisseaux et du sang chez les Amphibiens urodèles (*Triton alpestris*). in: Arch. Anat. Micr. Paris T. 2.
1858. Brücke, E., Untersuchungen über den Bau der Muskelfasern mit Hilfe des polarisierten Lichtes. in: Denkschr. Wien. Akad. Math.-nat. Kl. Bd. 15.
1900. Bruner, H. L., On the Heart of Lungless Salamanders. in: Journ. Morph. Boston. Vol. 16.
1902. Cavalié, M., Sur les terminaisons nerveuses motrices dans les muscles striés chez le Lapin. in: C. R. Soc. Biol. Paris. T. 54.
1898. Cipollone, L. T., Nuove ricerche sul fuso neuro-musculare. in: Ricerche Lab. Anat. Roma. Vol. 6.
1865. Cohnheim, Über den feineren Bau der quergestreiften Muskelfasern. in: Virchows Archiv. Bd. 34.
1901. Crevatin, F., Über Muskelspindeln von Säugetieren. in: Anat. Anz. Bd. 19.
1898. Dogiel, A. S., Die sensiblen Nervenendigungen im Herzen und in den Blutgefäßen der Säugetiere. in: Arch. micr. Anat. Bd. 52.

1898. —, Zur Frage über den feineren Bau der Herzganglien des Menschen und der Säugetiere. ibid. Bd. 53.
1901. —, Die Nervenendigungen im Bauchfell, in den Sehnen, den Muskelspindeln und dem Centrum tendineum des Diaphragmas beim Menschen und bei Säugetieren. in: Arch. micr. Anat. Vol. 59.
1906. —, Zur Frage über den fibrillären Bau der Sehnenspindeln oder der Golgischen Körperchen. in: Arch. Mikr. Anat. Bd. 67.
1906. —, Die Endigungen der sensiblen Nerven in den Augenmuskeln und deren Sehnen beim Menschen und bei den Säugetieren. ibid. Bd. 68.
1901. Drago, U., Ricerche comparative ed embriologiche sulle terminazioni motrici periferiche nei Vertebrati. in: Bull. Accad. Med. Roma Anno 26 Fasc. 7/8.
1882. Ebner, V. von, Untersuchungen über die Ursache der Anisotropie organisierter Substanzen. Leipzig.
1902. —, Über die natürlichen Enden der Herzmuskelfasern. in: Zentralbl. Phys. Bd. 16.
1873. Engelmann, T. W., Mikroskopische Untersuchungen über die quergestreifte Muskelsubstanz. I und II. Pflügers Arch. Bd. 7.
—, Kontraktilität und Doppelbrechung. ibid. Bd. 11.
1878. —, Neue Untersuchungen über die mikroskopischen Vorgänge bei der Muskelkontraktion. ibid. Bd. 18.
1881. —, Über den faserigen Bau der kontraktilen Substanzen mit besonderer Berücksichtigung der glatten und doppelt schräg gestreiften Muskelfasern. ibid. Bd. 25.
1904. Eycleshymer, A. C., The cytoplasmic and nuclear changes in the striated muscle cell of Necturus. in: Amer. Journ. Anat. V. 3.
1894. Field, Die Vornierenkapsel, ventrale Muskulatur und Extremitätenanlage bei den Amphibien. in: Anat. Anz. Bd. 9.
1888. Gehuchten, A. van, Étude sur la structure intime de la cellule musculaire striée chez les vertébrées. in: La Cellule. T. 4.
1877. Gerlach, J., Über das Verhältnis der nervösen und kontraktilen Substanz des quergestreiften Muskels. in: Arch. mikr. Anat. Bd. 13.
1898. Giacomini, E., Sulla maniera onde i nervi si terminano nei miocommi e nelle estremità delle fibre muscolari dei miomeri negli Anfibi urodeli. in: Monitore Z. Ital. Anno 9.
1898. Glaser, F., Haben die Muskelprimitivbündel des Herzens eine Hülle? in: Arch. Path. Anat. Bd. 154.
1900. Godlewski, E., Über die Kernvermehrung in den quergestreiften Muskelfasern der Wirbeltiere. in: Bull. Acad. Cracovie.
1901. —, Über die Entwicklung des quergestreiften musculösen Gewebes. in: Anz. Akad. Krakau, Math. Naturwiss. Klasse.
1901. —, Die Entwicklung des Skelet- und Herzmuskelgewebes der Säugetiere. ibid.
1902. —, Die Entwicklung des Skelet- und Herzmuskelgewebes der Säugetiere. in: Arch. mikr. Anat. Bd. 60.
1902. Grabower, Über Nervenendigungen im menschlichen Muskel. in: Arch. mikr. Anat. Bd. 60.
1899. Heidenhain, M., Beiträge zur Aufklärung des wahren Wesens der faserförmigen Differenzierungen. in: Anat. Anz. Bd. 16.
1899. —, Structur der contractilen Materie. 1. Structur der quergestreiften Muskelsubstanz. in: Ergeb. Anat. Entwicklgsgesch. Bd. 8. 1898.
1901. —, idem. 2. Histologie des glatten Muskelgewebes und Structur der glatten Muskelzellen. ibid. Bd. 10. 1900.
1901. —, Über die Structur des menschlichen Herzmuskels. in: Anat. Anz. Bd. 20.
1898. Hoehl, E., Über das Verhältnis des Bindegewebes zur Muskulatur. ibid. Bd. 14.
1907. Hofmann, F. B., Histolog. Untersuchungen über die Innervation der glatten und der ihr verwandten Muskulatur der Wirbeltiere und Mollusken. in: Arch. mikr. Anat. Bd. 70.
1899. Hoyer, H., Über die Structur und Kernverteilung der Herzmuskelzellen. in: Bull. Acad. Cracovie.
1901. —, Über die Continuität der contractilen Fibrillen in den Herzmuskeln. in: Anz. Akad. Krakau, Math.-Naturwiss. Klasse.

1898. Huber, C. & De Witt, L. M. A., The Innervation of Motor Tissues, with especial reference to Nerve-endings in the Sensory Muscle-spindles. in: Rep. 67. Meet. Brit. Ass. Adv. Sc.
1893. Kästner, Die Entwicklung der Extremitäten- und Bauchmuskulatur bei den anuren Amphibien. in: Arch. Anat. Phys. Anat. Abt.
1891. Knoll, P., Über protoplasmaarme und protoplasmareiche Muskulatur. Denkschr. math.-nat. Kl. Wien. Akad. Bd. 58.
1866. Koelliker, A., Über die Cohnheimschen Felder der Muskelquerschnitte. in: Zeit. wiss. Z. Bd. 16.
1888. —, Zur Kenntnis der quergestreiften Muskelfasern. ibid. Bd. 47.
1900. —, Zur Geschichte der Muskelspindeln. in: Anat. Anz. Bd. 17.
1901. Kostanecki, R., Über die Entwicklung des quergestreiften musculösen Gewebes. in: Anz. Akad. Wiss. Krakau No. 3.
1868. Krause, W., Über den Bau der quergestreiften Muskelfaser. I. in: Henle und Pfeuffer. Bd. 33. (Siehe auch Bd. 34.)
1869. —, Die motorischen Endplatten der quergestreiften Muskelfasern. Hannover.
1862. Kühne, W., Über die peripherischen Endorgane der motorischen Nerven. Leipzig.
1886. —, Neue Untersuchungen über motorische Nervenendigung. in: Zeit. Biol. Bd. 23.
Lenhossék, M. von, Das Mikrozentrum der glatten Muskeln. in: Anat. Anz. Bd. 16.
1897. Mac Callum, J. B., On the Histology and Histogenesis of the Heart Muscle Cells. in: Anat. Anz. Bd. 13.
1898. —, On the Histogenesis of the Striated Muscle Fibres, and the Growth of the Human Sartorius Muscle. in: Bull. J. Hopkin's Hosp. Baltimore. Vol. 9.
1904. Marceau, F., Recherches sur la sructure et le développement comparés des fibres cardiaques dans la série des Vertébrés. in: Ann. Sc. N. (8). T. 19.
1892. Maurer, F., Der Aufbau und die Entwicklung der ventralen Rumpfmuskulatur der urodelen Amphibien usw. in: Morph. Jahrb. Bd. 18.
1892. —, Die Entwicklung des Bindegewebes bei Siredon pisciformis und die Herkunft des Bindegewebes im Muskel. ibid.
1900. —, Die Rumpfmuskulatur der Wirbeltiere und die Phylogenese der Muskelfaser. in: Ergebn. Anat. Phys.
1904. —, Die Entwicklung des Muskelsystems und der elektrischen Organe. in: Handbuch vergl. exp. Entwicklungslehre Wirbeltiere. Bd. 3. 1. Teil.
1899. Meigs, A. V., The Penetration of the Muscular Fibres of the Human Heart by Capillaries, and the Existence in that Organ of very large Capillaries. in: Journ. Anat. Phys. London. Vol. 33.
1872. Merkel, F., Der quergestreifte Muskel. I. in: Arch. mikr. Anat. Bd. 8. (II. ebenda Bd. 9).
1881. —, Über die Kontraktion der gestreiften Muskelfasern. ibid. Bd. 19.
1898. Minervini, R., Particolarità di struttura delle cellule muscolari del cuore. in: Anat. Anz. Bd. 15.
1904. Moriya, G., Über die Muskulatur des Herzens. in: Anat. Anz. Bd. 24.
1898. Morpurgo, B., Über die postembryonale Entwicklung der quergestreiften Muskeln von weißen Ratten. ibid. Bd. 15.
1898. — & Bindi, F., Über die numerischen Schwankungen der Kerne in den quergestreiften Muskelfasern des Menschen. in: Arch. Path. Anat. Bd. 151.
1899. Motta-Coco, A., Contributo allo studio della struttura del sarcolemma nelle fibre muscolari striate. in: Monitore Z. Ital. Anno 10.
1900. —, Genesi delle fibre muscolari striate. in: Boll. Soc. Natural. Napoli Vol. 13.
1899. Poloumordwinoff, D., Recherches sur les terminaisons sensitives dans les muscles striés volontaires. in: Compt. Rend. T. 128.
1889 u. 1892. Rabl, C., Theorie des Mesoderms. I. und II. Teil. in: Morph. Jahrb. Bd. 15 u. 19.
1890. Retzius, G., Muskelfibrille und Sarkoplasma. in: Biol. Untersuch. (N. F.) Bd. 1.

1885. Rollet, A., Untersuchungen über den Bau der quergestreiften Muskelfasern. in: Denkschr. math.-nat. Kl. Wiener Akad. Teil I in Bd. 49, Teil II in Bd. 51.
1891. —, Über die Streifen N (Nebenscheiben), das Sarkoplasma und die Kontraktion der quergestreiften Muskelfasern. in: Arch. mikr. Anat. Bd. 37.
1891. —, Untersuchungen über Kontraktion und Doppelbrechung der quergestreiften Muskelfasern. in: Denkschr. math.-nat. Kl. Wiener Akad. Bd. 58.
1900. —, Weitere Bemerkungen über die physiologische Verschiedenheit der Muskeln der Kalt- und Warmblüter. in: Centralbl. Phys. Bd. 14.
1896. Ruffini, A, Sulla fina anatomia dei fusi neuro-muscolari del Gatto e sul loro significato fisiologico. in: Monitore Z. Ital. Anno 7.
1897. —, Sopra due speciali modi d'innervazione degli organi muscolo-tendinei di Golgi con riquardo speciale alla struttura del tendinetto dell' organo muscolo-tendineo ed alla maniera di comportarsi delle fibre nervose vasomotorie nel perimisio del Gatto. ibid. Anno 8.
1898. —, Sopra due speciali modi d'innervazione degli organi di Golgi con riquardo speciale alla struttura del tendinetto dell' organo muscolo-tendineo (etc). in: Ricerche Lab. Anat. Roma. Vol. 6.
1898. —, On the Minute Anatomy of the Neuro-muscular Spindles of the Cat, and on their Physiological Significance. in: Journ. Phys. Cambridge. Vol. 23.
1900. — & Apathy, S., Sulle fibrille nervose ultraterminali nelle piastre motrici dell' Uomo. in: Riv. Pat. Nerv. Ment. Firenze. Vol. 5.
1897. Rutherford, W., On the structure and contraction of striped muscular fibre. in: Journ. Anat Phys.
1906. Schlater, G., Histologische Untersuchungen über das Muskelgewebe. 2. Die Myofibrille des embryonalen Hühnerherzens. in: Arch. mikr. Anat. Bd. 69.
1896. Schmidt, V., Zur Innervation des Herzens. in: Sitz. Ber. Nat. Ges. Dorpat. Bd. 11.
1879. Schneider, A., Beiträge zur vergl. Anatomie und Entwicklungsgeschichte der Wirbeltiere. Berlin.
1902. —, K. C., Lehrbuch der vergl. Histologie der Tiere. Jena.
1895. Schultz, P., Die glatte Muskulatur der Wirbeltiere. in: Arch. Anat. Phys. Phys. Abt.
1862. Schulze, F. E., Beitrag zur Entwicklungsgeschichte der quergestreiften Muskulatur. in: Arch. Anat. Phys.
1898. Schwartz, S., Über die Lage der Ganglienzellen im Herzen der Säugetiere (etc.). in: Arch. micr. Anat. Bd. 53.
1900. Sihler, Chr., Neue Untersuchungen über die Nerven der Muskeln mit besonderer Berücksichtigung umstrittener Fragen. in: Zeit. wiss. Z. Bd. 68.
1900. —, Die Muskelspindeln. Kerne und Lage der motorischen Nervenendigungen. in: Arch. micr. Anat. Bd. 56.
1900. Smirnow, A. E., Zur Frage von der Endigung der motorischen Nerven in den Herzmuskeln der Wirbeltiere. in: Anat. Anz. Bd. 18.
1900. Solger, B., Zur Kenntnis und Beurteilung der Kernreihen in Myocard. ibid.
1901. Sommariva, D., Contributo allo studio delle terminazioni nervose nei muscoli striati. in: Monit. Z. Ital. Anno 12 No 12.
1898. Spampani, G., Contribuzione alla conoscenza delle terminazioni nervose nei muscoli striati del Mammiferi. ibid. Anno 9.
1899. Tonkoff, W., Über die vielkernigen Zellen des Plattenepithels. in: Anat. Anz. Bd. 16.
1902. Veratti, E., Sulla fine struttura della fibra muscolare striata. in: Rend. Ist. Lomb. Milano (2). V. 35. (Auch Arch. Ital. Biol. T. 37.)
1896. Weiss, G. & Dutil, A., Recherches sur le fuseau neuro-musculaire. in: Arch. Phys. Paris Année 28.
1897. Wikström, D. A., Über die Innervation und den Bau der Myomeren der Rumpfmuskulatur einiger Fische. in: Anat. Anz. Bd. 13.
1904. Wilson, J. G., The relation of the motor endings on the muscle of the Frog to neighbouring structures. in: Journ. Comp. Neur. Granirlle. V. 14.

Darm.

1889. Altmann, Über Fettumsetzungen im Organismus. in: Arch. mikr. Anat.
1887. Arnstein, Die Methylenblaufärbung als histolog. Methode (Nerven der glatten Muskeln). in: Anat. Anz. Bd. 2.
1862. Auerbach, L., Über einen Plexus myentericus. Breslau.
1891. Barfurth, Über Zellbrücken glatter Muskulatur. in: Arch. mikr. Anat. Bd. 38.
1891. Bartenjeff, Nerven des Dünndarms. (Referiert in: Schwalbes Jahresber.)
1902. Benda, C., Über den feineren Bau der glatten Muskelfasern des Menschen. in: Verh. Anat. Ges. 16. Vers.
1904. Béquin, F., L'intestin pendant le jeune et pendant la digestion. in: Arch. Anat. Micr. Paris. T. 6.
1893. Berkley, H. J., The nerves and nerv endings of the moucous layer of the Ileum etc. in: Anat. Anz. Bd. 8.
1889. Bizzozero, G., Über die schlauchförmigen Drüsen des Magendarmkanals und die Beziehungen ihres Epithels zu dem Oberflächenepithel der Schleimhaut. in: Arch. mikr. Anat. Bd. 33 (40 u. 42).
1893. —, Über die schlauchförmigen Drüsen des Magendarmkanals und ihr Verhältnis zum Oberflächenepithel. in: Arch. mikr. Anat. Bd. 42.
1895. Bohenan, H., Interzellularbrücken und Safträume der glatten Muskulatur. in: Anat. Anz. Bd. 10.
1857. Brettauer & Steinach, Untersuchungen über das Zylinderepithel der Darmzotten. Wien.
1850 u. 51. Brücke, E., in: Denkschr. Wien. Akad. (Peyersche Drüsen und Musc. mucosae).
1892. Bruyne, C. de, Contribution à l'étude de l'union intime des fibres musculaires lisses. in: Arch. Biol. T. 12.
1895. —, Berichtigung zu H. Bohemanns vorläufiger Mitteilung über Interzellularbrücken und Safträume der glatten Muskulatur. in: Anat. Anz. Bd. 10.
1901. Cade, A., Etude de la constitution histologique normale et de quelques variations fonctionnelles et expérimentelles des éléments sécréteurs des glandes gastriques du fond chez les Mammifères. in: Arch. Anat. Micr. T. 4.
1893. Cajal, R. y., Los ganglios y plexos nerviosos del intestino de los mamiferos etc. Madrid.
1891. Capparelli, Die nervösen Endigungen in der Magenschleimhaut. in: Biol. Zentralbl. Bd. 11.
1899. Carlier, E. W., Changes that occur in some Cells of the Newts stomach during digestion. in: La Cellule. T. 16.
1903. Dekhuyzen, M. C. & Vermaat, P., Über das Epithel der Oberfläche des Magens. in: Verh. Anat. Ges. 17. Vers.
1899. Dogiel, A. S., Ueber den Bau der Ganglien in den Geflechten des Darmes und der Gallenblase des Menschen und der Säugetiere. in: Arch. Anat. Phys. Anat. Abt.
1877. Edinger, Über die Schleimhaut des Fischdarmes nebst Bemerkungen zur Phylogenese der Drüsen des Darmrohres. in: Arch. mikr. Anat. Bd. 13.
1867. Erdmann, L., Beobachtungen über die Resorptionswege in der Schleimhaut des Dünndarms. Dorpat.
1851. Ernst, F., Über die Anordnung der Blutgefäße in den Darmhäuten. Zürich.
1885. Flemming, W., Studien über Regeneration der Gewebe. 1. Die Zellvermehrung in den Lymphdrüsen usw. in: Arch. mikr. Anat. Bd. 24. Bd. 24.
1898. —, Ueber Cuticularsäume und ihren Bau, und die physiologischen Hypothesen über Fettresorption im Darm. in: Münch. Med. Wochenschrift Nr. 48.
1897. Garnier, C., Sur l'apparence de ponts intercellulaires produite entre les fibres musculaires lisses par la présence d'un réseau conjonctif. in: Journ. Anat. Phys. T. 23.

1893. Golgi, Sur la fine organisation des glandes peptiques des mammifères. in: Arch. ital. Biol. Bd. 19.
1901. Grützner, P., Über die Musculatur des Froschmagens. in: Arch. Phys. Pflüger. Bd. 83.
1889. Hamburger, Beiträge zur Kenntnis der Zellen in den Magendrüsen. in: Arch. mikr. Anat. Bd. 34.
1901. Häri, P., Über das normale Oberflächen-Epithel des Magens und über das Vorkommen von Randsaumepithelien und Becherzellen in der menschlichen Magenschleimhaut. in: Arch. micr. Anat. Bd. 58.
1899. Heidenhain, M., Über die Struktur der Darmepithelien. ibid. Bd. 54.
1900. —, Ueber die erste Entstehung der Schleimpfröpfe beim Oberflächenepithel des Magens. in: Anat. Anz. Bd. 18.
1859. —, R., in: Moleschotts Untersuch. Bd. 4, und in: Müllers Archiv (Fettabsorption).
1870. —, Über den Bau der Labdrüsen. in: Arch. mikr. Anat. Bd. 6.
1888. —, Beiträge zur Histologie und Physiologie der Dünndarmschleimhaut. in: Arch. ges. Physiol. Bd 43, Suppl.
1900. Hennebeeg, B., Das Bindegewebe in der glatten Muskulatur und die sog. Intercellularbrücken. in: Anat. Hefte.
1897. Hoehl, E., Zur Histologie des adenoiden Gewebes. in: Arch. Anat. Phys. Anat. Abt.
1898. Hofmann, M., Über Eisenresorption und Ausscheidung im menschlichen und tierischen Organismus. in: Arch. Path. Anat. Bd. 151.
1881. Hoppe-Seyler, Physiologische Chemie. Berlin.
1901. Jourdain, S., Rôle des canaux péritonéaux. in: Compt. Rend. T. 132.
1880. Klose, G., Beitrag zur Kenntnis der tubulösen Darmdrüsen. Breslau.
1849. Kölliker, A. von, Beiträge zur Kenntnis der glatten Muskeln. in: Zeit. wiss. Z. Bd. 1.
1851. —, in: Zeit. wiss. Z. Bd. 3. (Musc. mucosae.)
1879. —, Entwicklungsgeschichte des Menschen und der höheren Tiere. Leipzig.
1900. Kollmann, J., Die Entwicklung der Lymphknötchen in dem Blinddarm und in dem Processus vermiformis. Die Entwicklung der Tonsillen und die Entwicklung der Milz. in: Arch. Anat. Phys. Anat. Abt.
1890. Krehl, Ein Beitrag zur Fettresorption. in: Arch. mikr. Anat.
1883. Kupffer, C., von, Epithel und Drüsenzellen des menschlichen Magens. München.
1894. Langendorff & Laserstein, Die feineren Absonderungswege der Magendrüsen. in: Arch. ges. Phys. Bd. 55.
1899. Lenhossék, M. v., Das Mikrocentrum der glatten Muskelzellen. in: Anat. Anz. Bd. 16.
List, H., Über Becherzellen. in: Arch. mikr. Anat. Bd. 27.
1907. Mc Gill, C., The Structure of Smooth Muscle of the Intestine in the Contracted Condition. in: Anat. Anz. Bd. 30.
1890. Maurer, Die erste Anlage der Milz und das erste Auftreten der lymphoiden Zellen bei Amphibien. in: Morph. Jahrb. Bd. 16.
1857. Meissner, G., in: Zeit. rat. Med. Bd. 8. (Nerven der Mucosa.)
1890. Metzner, Über die Beziehungen der Granula zum Fettansatz. in: Arch. mikr. Anat.
1899. Möller, W., Anatomische Beiträge zur Frage von der Secretion und Resorption in der Darmschleimhaut. in: Zeit. wiss. Z. Bd. 66.
1899. Monti, R., Ricerche anatomo-comparative sulla minuta innervazione degli organi trofici nei Cranioti inferiori. Torino.
Müller, E., Ausbreitung und Endigungsweise der Magen-, Darm-, und Pankreasnerven. in Arch. mikr. Anat. Bd. 50.
1892. —, Zur Kenntnis der Labdrüsen der Magenschleimhaut. in: Verh. biol. Ver. Stockholm. Bd. 4.
1891. Nicolas, Recherches sur l'épithelium de l'intestin grêle. in: Internat. Monatsschr. Bd. 8.
1905. Noll, A. & Sokoloff, A., Zur Histologie der ruhenden und tätigen Fundusdrüsen des Magens. in: Arch. Anat. Phys. Phys. Abt.
1897. Oppel, A., Lehrbuch der vergl. mikr. Anatomie der Wirbeltiere. 2. Teil. Schlund und Darm. Jena (Literatur).

1888. Paneth, Über die secernierenden Zellen des Dünndarmepithels. in: Arch. mikr. Anat. Bd. 31.
Ranvier, L., Les lymphatiques de la villosité intestinle etc. in: C. R. Akad. Sc. Paris. T. 123.
1899. Renaut, J., Traité d'histolog pratique T. II. 2.
1888. Retterer, Origine et évolution des amygdales chez les mammifères. in: Journ. anat. phys. Bd. 24.
1892. —, Origine et developpement des plaques de Peyer chez le lapin et le cobaye. in: C. r. hebd. Soc. Biol. (9). T. 3.
1888. Retzius, G., Über Drüsennerven. in: Verh. biol. Ver. Stockholm.
1892. —, Nerven der glatten Muskeln. in: Biol. Untersuch. (N. F.). Bd. 3.
1902. Richter, J., Vergl. Untersuchungen über den mikroskop. Bau der Lymphdrüsen von Pferd, Rind, Schwein und Hund. in: Arch. mikr. Anat. Bd. 60.
Rindfleisch, E., in: Virchows Arch. Bd. 22. (Bau der Schleimhäute.)
1863. Rouget, C, Mémoire sur les tissus contractiles et la contractilité. in: Journ. Phys. T. 6.
1881. —, Phénomènes microscopiques de la contraction musculaire. Striation transversale des fibres lisses. in: C. R.
1890. Salvioli, Quelques observations sur le mode de formation et d'accroissement des glandes de l'estomac. in: Internat. Monatsschr. Anat Phys. Bd. 7.
1885. Schäfer, On the part played by amöboid cells in the process of intestinal absorption. in: Coll. pap. Physiol. Lab. London. V. 5.
—, E. A., Fettresorption. in: Pflügers Arch. Bd. 33 und 37 und: Internat. Monatsschr. Anat. Hist. Bd. 2.
1891. Schaffer, J., Beiträge zur Histologie menschlicher Organe. in: Sitz. Ber. Akad. Wiss. Wien. Bd. 100, Abt. 3.
1899. —, Zur Kenntnis der glatten Muskelzellen, insbesondere ihrer Verbindung. in: Zeit. wiss. Z. Bd. 66.
1905. Schmidt, J. E., Beiträge zur normalen und patholog. Anatomie einiger Zellarten der Schleimhaut des menschlichen Darmkanals. in: Arch. mikr. Anat. Bd. 66.
1899. Schreiner, K. E., Zur Histologie des Darmkanals bei *Myxine glutinosa*. in: Bergens Mus. Aarbog für 1898 No. 1.
1895. Schultz, P., Die glatte Muskulatur der Wirbeltiere (mit Ausnahme der Fische). 1. Ihr Bau. in: Arch. Anat. Phys. Phys. Abt.
1872. Schwalbe, Beiträge zur Kenntnis der Drüsen in den Darmwandungen, insbesondere der Brunnerschen Drüsen. in: Arch. mikr. Anat. Bd. 8.
1899. Smirnow, A. E., Über die Beziehungen zwischen dem Muskel- und dem elastischen Gewebe bei den Wirbeltieren. in: Anat. Anz. Bd. 15.
1880. Spina, A., Über Resorption und Sekretion. Leipzig.
1899. Stintzing, R., Zur Structur der Magenschleimhaut. in: Festschr. Kupffer, Jena.
1889. Stöhr, P., Über die Lymphknötchen des Darmes. in: Arch. mikr. Anat.
1892. —, Verdauungsapparat. in: Ergebn. Anat. Entw. Gesch.
1882. —, Zur Kenntnis des feineren Baues der Magenschleimhaut. in: Arch. mikr. Anat. Bd. 20.
1895. Stütz, G., Über eosinophile Zellen in der Schleimhaut des Darmkanals. Bonn.
1899. Théohari, A., Existence de filaments basaux dans les cellules principales de la muqueuse gastrique. in: Arch. Anat. Micr. Paris T. 3.
1899. —, Etude sur la structure fine des cellules principales de bordure et pyloriques de l'estomac à l'état de repos et à l'état d'activité sécrétoire. ibid.
1902. Thomé, R., Beiträge der mikroskopischen Anatomie der Lymphknoten. 1. Das Reticulum der Lymphknoten. in: Jena. Zeit. Bd. 37.
Tomarkin, E., Lieberkühnsche Krypten beim Meerschweinchen in: Anat. Anz. Bd. 8.
1871. Verson, E., Dünn- und Dickdarm. in: Handb. d. Lehre von den Geweben von Stricker, Leipzig.
1899. Voigt, J., Beitrag zur Entwicklung der Darmschleimhaut. in: Anat. Hefte. 1. Abt. Bd. 12.

1899. Volpino, G., Sulla struttura del tessuto muscolare liscio. in: Atti Accad. Torino. Vol. 34.
1877. Watney, H., The minute anatomy of the alimentary canal. in: Philos. Transact. R. Soc. London. V. 166.
1894. Werner, G., Zur Histologie der glatten Muskulatur. Jurjew.
Winiwarter, F. v., Die Chylusgefäße des Kaninchens. in: Sitz. Ber. Akad. Wiss. Wien. Bd. 74.
1898. Zimmermann, K. W., Beiträge zur Kenntnis einiger Drüsen und Epithelien. in: Arch. Micr. Anat. Bd. 52.
1903. Zipkin, R., Beiträge zur Kenntnis der gröberen und feineren Strukturverhältnisse des Dünndarmes von *Inuus rhesus*. in: Anat. Hefte 1. Abt. Bd. 23.

Lunge.

1880. Arnold, J., Über das Vorkommen lymphatischen Gewebes in den Lungen. in: Virchows Arch. Bd. 80.
1885. —, Untersuchungen über Staubinhalation und Staubmetastase. Leipzig.
Baer, M., Beiträge zur Anatomie und Physiol. der Atemwerkzeuge der Vögel. in: Zeit. wiss. Z. Bd. 61.
1893. Berkley, H., The intrinsic pulmonary nerves etc. in: Journ. comp. Neurol. John Hopkins University.
1883. Croix, J. de la, Die Entwicklung des Lungenepithels. in: Arch. mikr. Anat. Bd. 22.
Cucati, in: Internat. Monatsschr. Anat. Phys. Bd. 5 und 6. (Nervenendigungen in den Lungen der Amphibien).
Eberth, Der Streit über das Epithel der Lungenbläschen. in: Virchows Arch. Bd. 24. (Siehe auch Zeit. wiss. Z. Bd. 12.)
1901. Fredericq, L., Sur la perméabilité de la membrane branchiale. in: Bull. Acad. Belg. Cl. Sc.
1899. — & Hardiviller, A. de, Bronchioles respiratoires et canaux alvéolaires. in: C. R. Ass. Anat. 1. Sess.
1880. Koelliker, A. v., Epithel der menschlichen Lungenalveolen. in: Sitz. Ber. Phys. Med. Ges. Würzburg. (Auch 1881.)
1900. Linser, P., Über den Bau und die Entwicklung des elastischen Gewebes in der Lunge. in: Anat. Hefte, 1. Abt. Bd. 13.
1901. Lühe, M., Der Bronchialbaum der Säugetiere. I. Der Verzweigungstypus des Bronchialbaums (monopodisch oder dichotom?). Zusammenfassende Übersicht. in: Z. Centralbl. Jahrg. 8.
1892. Mondio, Contributo allo studio delle terminazione nervose nei polmoni dei batraci etc. in: Giorn. Assoc. Napol. Med. Natural. V. 11.
1893. Miller, W. S., The structure of the lung, in: Journ. Morph. Bd. 8.
1901. Narath, A., Der Bronchialbaum der Säugetiere und des Menschen. in: Bibl. med. Cassel Abt. A. Anatomie. Hft. 3.
Retzius, G., in: Biol. Unters. (N. F.) Bd. 5. (Nervenendigungen.)
1906. Schulze, F. E., Beiträge zur Anatomie der Säugetierlungen. in: Sitz. Ber. Akad. Berlin.
1888. Smirnoff, Über Nervenendknäuel in der Froschlunge. in: Anat. Anz. Bd. 3.
Stieda, L., Einiges über Bau und Entwicklung der Säugetierlungen. in: Zeit. wiss. Z. Bd. 30 Suppl.
1887. Sussdorf, M., Respirationsapparat, in: Ellenberger, vergl. Hist. d. Haussäugetiere. Berlin.

Leber und Pankreas.

1901. Arnold, J., Zur Kenntnis der Granula der Leberzellen. in: Anat. Anz. Vol. 20.
1900. Benda, C., Weitere Bemerkungen über die Mitochondria und ihr Verhältnis zu Secretgranulationen nebst kritischen Bemerkungen. in: Arch. Anat. Phys. Phys. Abt.
1893. Berkley, H., in: Anat. Anz. Bd. 8.
1856. Bernard, C., Memoire sur le pancréas. Paris.

1897. Brachet, Die Entwicklung und Histogenese der Leber und des Pankreas. in: Ergebn. Anat. Entw. Gesch. Bd. 6.
1896. Braus, H., Untersuchungen zur vergleichenden Histologie der Leber der Wirbeltiere. in: Denkschr. Med. Nat. Ges. Jena. Bd. 5.
—, in: Semon Z. Forschungsreisen in Australien. Bd. 2.
1894. Brunn, A. v., in: Ergebn. Anat. Entw. Gesch. Bd. 4.
1891. Cajal, R. y, Terminaçión de los nervios y tubas glandulares del pancreas de los vertebrados. Barcelona.
1901. Camus, J. & Gley, E., Sur la sécrétion pancréatique des chiens à jeun. in: C. R. Soc. Biol. Paris. T. 53.
Carlier, E., in: Journ. Anat. Phys. Bd. 30.
1900. Choronshitzky, B., Die Entstehung der Milz, Leber, Gallenblase, Bauchspeicheldrüse und des Pfortadersystems bei den verschiedenen Abteilungen der Wirbeltiere. in: Anat. Hefte. 1. Abt. Bd. 13.
1904. Dale, H. H., On the islets of Langerhans of the Pancreas. in: Phil. Trans. V. 197 B.
1899. Diamare, V., Studii comparativi sulle isole di Langerhans del pancreas. Memoria 1a. in: Internation. Monatsschr. Anat. Phys. Bd. 16.
1893. Dogiel, in: Arch. Anat Phys. Bd. 15.
Eberth, C. J., in: Arch. mikr. Anat. Bd. 3.
— & Müller, K., in: Zeit. wiss. Z. Bd. 53. Suppl.
1900. Garnier, Ch., Contribution à l'étude de la structure et du fonctionnement des cellules glandulaires séreuses. Du rôle de l'ergastoplasme dans la sécrétion. in: Journ. Anat. Phys. Paris. Année 36.
Gebers, A., in: Internat. Monatsschr. Bd. 10.
1897. —, Zur Verständigung über den Drüsenbau der Leber der Säugetiere. in: Internat. Monatsschr. Bd. 14.
1901. Giannelli, L., Sullo sviluppo del pancreas e delle ghiandole intraparietali del tubo digestivo negli Anfibi Urodeli (gen. *Triton* (*Molge*)). in: Monit. Z. Ital. Anno 12.
1900. — & Lunghetti, B., Ricerche istologiche sull' intestino digestivo degli Anfibi. 1. Nota: Esofago. in: Atti R. Accad. Fisiocrit. Siena (4). Vol. 12.
1869. Gianuzzi, in: C. R. Acad. Sc. Bd. 68.
1893. Harris, V. D. & Gow, W. J., in: Journ. Phys. V. 15.
Heidenhain, R., Die Gallenabsonderung. in: Handb. Phys. Hermann. Bd. 5. T. 1. (Auch über Pankreas.)
1901. Heinz, R., Eine einfache Methode zur Darstellung der Gallencapillaren. in: Arch. micr. Anat. Bd. 58.
1901. —, Über Phagocytose der Lebergefäß-Endothelien. ibid.
1899. Held, H., Beobachtungen am tierischen Protoplasma. 1. Drüsengranula und Drüsenprotoplasma. in: Arch. Anat. Phys. Anat. Abt.
1900. Helly, K. K., Zur Entwicklungsgeschichte der Pankreasanlagen und Duodenalpapillen des Menschen. in: Arch. micr. Anat. Bd. 56.
1901. —, Zur Pancreasentwicklung der Säugetiere. ibid. Bd. 57.
1905. —, Studien über Langerhans'sche Inseln. in: Arch. mikr. Anat. Bd. 67.
Hering, E., Von der Leber. in: Strickers Handbuch.
Korolkoff, in: Anat. Anz. Bd. 8.
Krause, R., in: Arch. mikr. Anat. Bd. 42.
1889. Kupffer, C. v., Über den Nachweis der Gallenkapillaren usw. in: Sitz. Ber. Ges. Morph. Phys. München. Bd. 5.
1892. —, Über die Entwicklung der Milz und des Pankreas. in: Münchner med. Woch.
1899. —, Über die sog. Sternzellen der Säugetierleber. ibid. Bd. 54.
1894. Laguesse, E., in: Journ. Anat. Phys. Bd. 30. (Literatur).
1899. —, Origine du zymogène. in: C. R. Soc. Biol. Paris (11). T. 1.
1899. —, Corpuscules paranucléaires (parasomes), filaments basaux et zymogène dans les cellules sécrétantes (pancréas, sousmaxillaire). in: Cinquantenaire Soc. Biol. Paris.
1902. —, Sur la structure du pancréas chez quelques Ophidiens et particulièrement sur les îlots endocrines. 2. in: Arch. Anat. Micr. Paris. T. 5.
Labousse, E., La cellule hépatique. in: Arch. Biol. T. 7.
1869. Langerhans, P., Beiträge zur mikrosk. Anatomie der Bauchspeicheldrüse. Berlin.

1901. Mankowski, A., Über die microscopischen Veränderungen des Pankreas nach Unterbindung einzelner Teile und über einige microchemische Besonderheiten der Langerhans'schen Inseln. in: Arch. micr. Anat. 59. 2. Hft.
1900. Mathews, A., The changes in structure of the pancreas cell. in: Journ. Morph. Boston. Vol. 15. Suppl.
1899. Mayer, S., Bemerkungen über die sog. Sternzellen der Leber und die Structur der capillaren Blutgefäße. in: Anat. Anz. Bd. 16.
1901. Maziarsky, St., Über den Bau und die Einteilung der Drüsen. in: Anat. Hefte, 1. Abt. Bd. 18.
1901. Meillère, G. & Loeper, Réparation et dosage du glycogène dans les organes d'animaux. in: C. R. Soc. Biol. Paris T. 53.
1895. Mouret, in: Journ. Anat. Phys. Bd. 31.
Müller, E, in: Arch. mikr. Anat. Bd. 40 (Nerven).
1900. Negri, A., Über die feinere Structur der Zellen mancher Drüsen bei den Säugetieren. in: Verh. Anat. Ges. Vers. 14.
1899. Nicolaides, R., Über den Fettgehalt der Drüsen im Hungerzustande und seine Bedeutung. in: Arch. Anat. Phys. Phys. Abt.
1905. Pensa, A., Osservazioni sulla distribuzione dei vasi sanguini e dei nervi nel pancreas. in: Internat. Monatsschr. Anat. Phys. Bd. 22.
1873. Peszke, Beiträge zur Kenntnis des feineren Baues der Wirbeltierleber. Dorpat.
Pfeiffer, L., Über Sekretvakuolen etc. in: Arch. mikr. Anat. Bd. 23.
1895. Pischinger, Beiträge zur Kenntnis des Pankreas. München.
1897. Puquat, C., Recherches sur l'histologie du Pancréas des oiseaux. in: Journ. Anat. Phys. Bd. 33.
Retzius, G., in: Biol. Untersuch. (N. F.) Bd. 3 und 4.
1882. Rothe, P., Über die Sternzellen in der Leber. München.
1902. Schäfer, E., On nutritive Channels between the Liver Cells which communicate with the lobular Capillaries. in: Anat. Anz. Bd. 21.
1899. Schmaus, H. & Albrecht, E., Zur funktionellen Struktur der Leberzelle. in: Festschr. Kupffer, Jena.
1900. Schulze, W., Die Bedeutung der Langerhans'schen Inseln im Pancreas. in: Arch. micr. Anat. Bd. 56.
1902. Ssoboleff, L. W., Zur normalen und patholog. Morphologie der inneren Sekretion der Bauchspeicheldrüse. (Die Bedeutung der Langerhansschen Inseln.) in: Arch. Path. Anat. Bd. 168
1901. Volker, Beiträge zur Entwicklung des Pankreas bei den Amnioten. in: Arch. micr. Anat. Bd. 59.
1902. Wolff, M., Über die Ehrlich'sche Methylenblaufärbung und über Lage und Bau einiger peripherer Nervenendigungen. in: Arch. Anat. Phys. Anat. Abt.

Niere.

1902. Arnold, J., Über Plasmosomen und Granula der Nieren-Epithelien. in: Arch. Path. Anat. Bd. 169.
1881. Balfour, A., Treatise on Comparative Embryologie. London.
1906. Basler, A., Über Ausscheidung und Resorption in der Niere. in: Arch. Ges. Phys. Bd. 112.
1903. Benda, C., Die Mitochondria des Nierenepithels. in: Verh. Anat. Ges. 17. Vers.
1902. Brauer, A., Beiträge zur Kenntnis der Entwicklung und Anatomie der Gymnophionen. Die Entwicklung der Exkretionsorgane. in: Z. Jahrb. Abt. Morph. Bd. 16.
1881. Browicz, Zur Struktur der Gefäße im Malpighischen Knäuel. Siehe: Schwalbes Jahresber. Bd. 10.
1897. Chievitz, J. H., Beobachtungen und Bemerkungen über Säugetiernieren. in: Arch. Anat. Phys. Anat. Abt. Suppl.
1898. Disse, J., Zur Anatomie der Niere. in: Sitz. Ber. Ges. Naturw. Marburg.
—, Über die Veränderungen der Epithelien in der Niere bei der Harnsekretion. in: Anat. Hefte. Bd. 1.
1901. Eggeling, H., Über die Deckzellen im Epithel von Ureter und Harnblase. in: Anat. Anz. Bd. 20.

1881. Emery, Recherches embryologiques sur le rein des mammifères. in: Arch. ital. Biol. Bd. 4.
1899. D'Evant, T., Studio sull' apparecchio nervoso del rene nell' Uomo e nei Vertebrati. Prima serie di ricerche. Napoli.
1897. Felix, W., Beiträge zur Entwicklungsgeschichte der Salmoniden. in: Anat. Hefte.
1904. —, Die Entwicklung des Harnapparates. in: Handb. vergl. exp. Entwicklungslehre Wirbeltiere. Bd. 3, 1. Teil.
1905. Ferrata, A., Sull' anotomia, sullo sviluppo e sulla funzione del rene. in: Arch. Ital. Anat. Embr. Firenze. V. 4.
1889. Field, H. H., The development of the pronephros and segmental duct in Amphibia. in: Bull. Mus. Comp. Z. Harward Coll. V. 21.
1892. —, Über streng metamere Anlage der Niere bei Amphibien. in: Verh. D. Z. Ges. Leipzig.
1904. Filatoff, D. E., Zur Entwicklungsgeschichte des Exkretionssystems der Amphibien. in: Anat. Anz. Bd. 25.
1878. Fürbringer, Zur vergl. Anatomie und Entwicklungsgeschichte der Exkretionsorgane der Vertebraten. in: Morph. Jahrb. Bd. 4.
1901. Gerhardt, U., Zur Entwicklung der bleibenden Niere. in: Arch. mikr. Anat. Bd. 57.
1889. Golgi, C., Annotazioni interno all' istologia dei reni etc. in: Rendic. Acc. Lincei. V. 5.
Golubew, W. Z. Über die Blutgefäße in der Niere der Säugetiere und des Menschen. in: Internat. Monatsschr. Anat. Phys. Bd. 10.
1902. Gurwitsch, A., Zur Physiologie und Morphologie der Nierentätigkeit. in: Arch. Ges. Phys. Bd. 91.
1901. Haller, B., Über die Urniere von *Acanthias vulgaris*. in: Morph. Jahrb. Bd. 29.
1890. Hamburger, O., Über die Entwicklung der Säugetierniere. in: His' Arch. Suppl.
1903. Hauch, E., Über die Anatomie und Entwicklung der Nieren. in: Anat. Hefte. Bd. 69.
1895. Haycraft, J. B., The development of Kidney in the Rabbit. in: Internat. Monatsschr. Bd. 12.
Hedinger, H., Über den Bau des Malpighischen Gefäßknäuels der Niere. Breslau.
Heidenhain, R., Mikroskop. Beiträge zur Anatomie und Physiologie der Niere. in: Arch. mikr. Anat. Bd. 10.
1886. Jardet, De la présence dans les reines à l'état normal et patholog. de faisceaux des fibres musculaires lisses. in: Arch Phys.
1904. Janosik, Über die Entwicklung der Vorniere und des Vornierenganges bei Säugern: in: Bull. internat. Acad. Sc. Bohême.
1899. Johnston, W. B., A Reconstruction of a Glomerulus of the Human Kidney. in: Anat. Anz. Bd. 16.
1897. Keibel, J., Normentafel zur Entwicklungsgeschichte des Schweins. Jena.
Kruse, W., Ein Beitrag zur Histologie der gewundenen Harnkanälchen. in: Virchows Arch. Bd. 109.
1888. Martin, Über die Anlage der Urniere beim Kaninchen. in: Arch. Anat. Entw.
1899. Meves, Fr., Ueber den Einfluss der Zellteilung auf den Secretionsvorgang, nach Beobachtungen an der Niere der Salamanderlarve. in: Festschr. Kupffer. Jena.
1894. Minot, S., Lehrbuch der Entwicklungsgeschichte des Menschen. Leipzig.
1888. Mitsukuri, The ectoblastic origin of the Wolffian duct in Chelonia. in: Z. Anz. Bd. 11.
1890. Mollier, Über die Entstehung des Vornierensystems bei Amphibien. in: Arch. Anat. Phys.
1829. Müller, J., Über die Wolffschen Körper bei den Embryonen der Frösche und Kröten. in: Arch. Anat. Phys.
Nussbaum, M., Zur Kenntnis der Nierenorgane. in: Arch. mikr. Anat. Bd. 27.
Oertel, Über die Bildung von Bürstenbesätzen usw. in: Arch. mikr. Anat. Bd. 29.
1905. Policard, A., Sur les formations mitochondriales du rein des Vertébrés. in: C. R. Soc. Biol. Paris. T. 59.

1905. Policard, A., Sur la striation basale les cellules du canalicule contourné du rein des Mammifères. ibid.
1896. Rabl, C., Über die Entwicklung des Urogenitalsystems der Selachier. in: Morph. Jahrb. Bd. 24.
1903. —, H., Die Entwicklung des Müller'schen Ganges. in: Verh. Anat. Ges. Heidelberg.
1900. Ribbert, H., Über die Entwicklung der bleibenden Niere usw. in: Verh. D. pathol. Ges. München 1899.
1887. Riede, K., Untersuchungen zur Entwicklung der bleibenden Niere. München.
1888. Rückert, J., Über die Entstehung der Exkretionsorgane bei Selachiern. in: Arch. mikr. Anat.
1889. —, Über die Entstehung des Vornierensystems bei Triton, Rana und Bufo. in: Sitz. Ber. Ges. Morph. Phys. München. Bd. 5.
1892. —, Entwicklung der Exkretionsorgane. in: Ergebn. Anat. Entw. Bd. 1 für 1891.
1897. Rühle, G., Über die Membrana propria der Harnkanälchen usw. in: Arch. Anat. Phys. Anat. Abt.
Sauer, H., Neue Untersuchungen über das Nierenepithel usw. in: Arch. mikr. Anat. Bd. 46.
—, Untersuch. über die Ausscheidung der Harnsäure durch die Nieren. in: Arch. mikr. Anat. Bd. 53.
Schmidt, A., Zur Physiologie der Niere usw. in: Pflügers Arch. Bd. 48.
1902. Schneider, K. C., Lehrbuch der vergl. Histologie der Tiere. Jena.
1902. Schreiner, K. E., Über die Entwicklung der Amniotenniere. in: Zeit. wiss. Z. Bd. 71.
1897. Schultze, O., Grundriß der Entwicklungsgeschichte des Menschen und der Säugetiere. Leipzig.
1891. Semon, R., Studien über den Bauplan des Urogenitalsystems der Wirbeltiere. in: Jen. Zeit. Bd. 19.
1875. Semper, Das Urogenitalsystem der Plagiostomen und seine Bedeutung für das der übrigen Wirbeltiere. in: Arb. Z. Inst. Würzburg. Bd. 2.
1901. Smirnow, A. E. von, Über die Nervenendigungen in den Nieren der Säugetiere. in: Anat. Anz. Bd. 19.
1884. Spee, Graf, Über die direkte Beteiligung des Ektoderms an der Bildung der Urnierenanlage des Meerschweinchens. in: Arch. mikr. Anat.
1876. Spengel, J. W., Das Urogenitalsystem der Amphibien. in: Arb. Z. Inst. Würzburg. Bd. 3.
1900. Stahr, H., Der Lymphapparat der Nieren. in: Arch. Anat. Phys. Anat. Abt.
Steiger, R., Beiträge zur Histologie der Nieren. in: Virchows Arch. Bd. 104.
Steinach, E., Studien über den Blutkreislauf der Niere. in: Sitz. Ber. Akad. Wien. Bd. 90.
1904. Stoerk, O., Beitrag zur Kenntnis des Aufbaues der menschlichen Niere. in: Anat. Hefte. Bd. 72.
Stricht, O. van der, Contribution à l'étude du mécanisme de la secrétion urinaire. in: Compt. Rend. V. 112.
1907. Takaki, K., Über die Stäbchenstrukturen der Niere. in: Arch. mikr. Anat. Bd. 70.
1899. Théohari, A., Note sur la structure fine de l'epithélium des tubes contournés du rein. in: C. R. Soc. Biol. Paris (11). T. 1.
Tornier, O., Über Bürstenbesätze an Drüsenepithelien. in: Arch. mikr. Anat. Bd. 27.
1898. Trambusti, A., Il mecanismo di secrezione et di escrezione delle cellule renali. Ferrari.
1901. Vaerst & Guillebeau, Zur Entwicklung der Niere beim Kalbe. in: Anat. Anz. Bd. 20.
1897. Weber, S., Zur Entwicklungsgeschichte des uropoetischen Apparates bei Säugern usw. in: Schwalbes morph. Arb. Bd. 7.
1890. Wiedersheim, Über die Entwicklung des Urogenitalapparates bei Krokodilen und Schildkröten. in: Arch. mikr. Anat. Bd. 36.

1903. Wigert, V. & Ekberg, H., Studien über das Epithel gewisser Teile der Nierenkanäle von *Rana esculenta*. in: Arch. mikr. Anat. Bd. 62.
1889. Wijhe, van, Über die Mesodermsegmente des Rumpfes und die Entwicklung des Exkretionssystems bei Selachiern. in: Arch. mikr. Anat. Bd. 33.
1898. —, Über die Beteiligung des Ektoderms an der Bildung des primären Harnleiters der Selachier. in: Verh. Anat. Ges. Kiel.
1902. Ziegler, H. E., Lehrbuch der vergl. Entwicklungsgeschichte der niederen Wirbeltiere. Jena.

Bindegewebe (auch Knorpel, Knochen und Chorda).

1903. Acquisto, V., Particolarità di struttura della membrana amniotica della Cavia. in: Monit. Z. Ital. V. 14.
1904. Dubreuil, G., Modifications structurales et disparition des fibres élastiques au cours de l'inflammation expérimentale du mésentère de la Grenouille. in: Bibl. Anat. Paris. T. 13.
1896. Ebner, V. v., Die Chorda dorsalis der niederen Fische und die Entwicklung des fibrillären Bindegewebes. in: Zeit. wiss. Z. Bd. 62.
1896. —, Über die Wirbel der Knochenfische und die Chorda dorsalis der Fische und Amphibien. in: Sitz. Ber. Akad. Wien. Bd. 105.
1901. Falcone, C., Contributo allo studio del tessuto connetivo embrionale. in: Monit. Z. Ital. Anno 12.
1905. Fasoli, G., Über die feinere Struktur des Knochengewebes. in: Arch. Mikr. Anat. Bd. 66.
1882. Flemming, W., Zellsubstanz, Kern und Zellteilung.
1897. —, Über die Entwicklung der collagenen Bindegewebsfibrillen bei Amphibien und Säugetieren. in: Arch. Anat. Phys. Anat. Abt.
1897. —, Über den Bau der Bindegewebszellen und Bemerkungen über die Structur der Zellsubstanz im allgemeinen. in: Zeit. Biol. Bd. 16.
1898. Foá, P., Contribution à l'étude de l'histologie normale et pathologique de la moelle des os. in: Arch. Ital. Biol. T. 29.
1899. —, Beitrag zum Studium des Knochenmarks. in: Beitr. Path. Anat. Ziegler. Bd. 25.
1864. Gegenbaur, C., Über die Bildung des Knochengewebes. in: Jen. Zeit. Naturwiss. Bd. 1 u. 3 (1867).
1905. Hansen, F. C. C., Untersuchungen über die Gruppe der Bindesubstanzen. 1. Der Hyalinknorpel. in: Anat. Hefte. 1. Abt. Bd. 27.
1899. —, Über die Genese einiger Bindegewebsgrundsubstanzen. in: Anat. Anz. Bd. 16.
1897. Heidenhain, M., Über die Mikrocentren mehrkerniger Riesenzellen sowie über die Centralkörperfrage im allgemeinen. in: Morph. Arb. Schwalbe. Bd. 7.
1902. Hesse, Fr., Zur Kenntnis der Granula der Zellen des Knochenmarkes, bez. der Leukocyten. in: Anat. Anz. Bd. 20.
1898. Hirschfeld, H., Zur Kenntnis der Histogenese der granulierten Knochenmarkzellen. in: Arch. Path. Anat. Bd. 153.
1902. Hoefer, E., Over het ontstaan der elasticke vezels. in: Onderz. Phys. Lab. Utrecht (5). Deel 4.
1904. Jackson, C. M., Zur Histologie und Histogenese des Knochenmarkes. in: Arch. Anat. Phys. Anat. Abt.
1898. Jolly, J., Sur la karyokinèse des cellules granuleuses dans la moelle osseuse des Mammifères adultes. in: C. R. Soc. Biol. Paris (10) T. 5.
1897. Kapsammer, G., Die periostale Ossification. in: Arch. micr. Anat. Bd. 50.
1897. Klaatsch, H., Über die Chorda und die Chordascheiden der Amphibien. in: Verh. Anat. Ges. 11. Vers. p. 82—90.
Koelliker, A., Histolog. Studien an Batrachierlarven. in: Zeit. wiss. Z. Bd. 43.
1906. Korff, K. v., Über die Entwicklung der Zahnbein- und Knochengrundsubstanz der Säugetiere. in: Verh. Anat. Ges. 20. Vers.
1907. —, Die Analogie in der Entwicklung der Knochen- und Zahnbeingrundsubstanz der Säugetiere usw. in: Arch. mikr. Anat. Bd. 69.
1898. Knause, W., Handbuch der Anatomie des Menschen (usw.) unter Mitwirkung von His und W. Waldeyer (usw.) bearbeitet. 1. Abt. Osteologie, Syndesmologie, Myologie. Leipzig.

1900. Lafite-Dupont, J., Remarques sur la substance fondamentale de cartilage des os jeunes de Triton et de Crocodile. in: Soc. Scient. Stat. Z. Arcachon, Trav. d. Labor 1899.
1904. Laquesse, E., Substance amorphe et lamelles du tissu conjonctif lâche. C. R. Ass. Anat. 6. Sep. (Siehe auch: C. R. Soc. Biol. T. 57.)
1897. Loisel, G., Formation et évolution des éléments du tissu élastique. in: Journ. Anat. Phys. Paris Année 33.
1903. Loewenthal, V., Beitrag zur Kenntnis der Struktur und der Teilung von Bindegewebszellen. in: Arch. Mikr. Anat. Bd. 63.
1907. —, Zur Kenntnis der Knorpelzellen. in: Anat. Anz. Bd. 30.
1902. Mall, F. P., On the development of the connective tissues from the connective-tissue syncytium. in: Amer. Journ. Anat. V. 1.
1906. Maximoff, A., Über die Zellformen des lockeren Bindegewebes. in: Arch. Mikr. Anat. Bd. 67.
1901. Moll, A., Zur Histiochemie des Knorpels. in: Arch. micr. Anat. Bd. 58.
1902. Morawitz, P., Zur Kenntnis der Knorpelkaspeln und Chondrinballen des hyalinen Knorpels. ibid. Bd. 60.
1901. Ottolenghi, D., Sui nervi del midollo delle ossa. in: Atti Accad. Torino. Vol. 36.
1899. Pappenheim, A., Vergleichende Untersuchung über die elementare Zusammensetzung des roten Knochenmarks einiger Säuger usw. in: Arch. Path. Anat. Bd. 157.
1899. Petraroja di Vincenzo, L., Struttura della sostanza fondamentale ossea. in: Boll. Soc. Natural. Napoli. Vol. 12.
1903. Renaut, J., Sur la tramule du tissu conjonctif. in: C. R. Ass. Anat. 5. Sess.
1904. —, Caractères distinctif des clasmatocytes vraies et des cellules connectives rhagiocrines. in: C. R. Soc. Biol. Paris. T. 56.
1904. —, Sur une espèce nouvelles de cellules fixes du tissu conjonctif: les cellules connectives rhagiocrines. in: C. R. Soc. Biol. Paris. T. 56.
1898. Retterer, E., Note de technique relative au tissu osseux. in: C. R. Soc. Biol. Paris (10). T. 5.
1898. —, Origine et structure des ostéoblastes et du tissu osseux. ibid.
1898. —, De l'ossification enchondrale. ibid.
1898. —, Note technique sur le tissu tendineux. ibid.
1898. —, Développement et structure du tissu tendineux. ibid.
1898. —, Développement et structure du tissu élastique. ibid.
1899. —, Structure et évolution du cartilage transitoire. ibid. (11). T. 1.
1906. —, Evolution du tissu osseux. in: Journ. Anat. Phys. Paris. V. 42.
1905. —, Technique et structure de l'os des Mammifères. in: C. R. Soc. Biol. Paris T. 59 u. a.
1881. Retzius, G., Einige Beiträge zur Histologie und Histochemie der Chorda dorsalis. in: Arch. Anat. Phys.
1901. —, Über Canälchenbildung in den Riesenzellen des Knochenmarkes. in: Verh. Anat. Ges. 15. Vers.
1902. —, Zur Kenntnis der Riesenzellen und der Stützsubstanz des Knochenmarkes. in: Biol. Untersuch. (2). Bd. 10.
1880. Rindfleisch, G. E., Über Knochenmark und Blutbildung. in: Arch. mikr. Anat. Bd. 17.
1899. Sacerdotti, C., Sul grasso della cartilagine. in: Atti Accad. Torino. Vol. 34.
1900. —, Über das Knorpelfett. in: Arch. Path. Anat. Bd. 159.
1898. Schaffer, J., Bemerkungen zur Histologie des Knochengewebes. in: Anat. Anz. Bd. 14.
1901. —, Der feinere Bau und die Entwicklung des Schwanzflossenknorpels von *Petromyzon* und *Ammocoetes*. ibid. Bd. 19.
1901. —, Über den feineren Bau und die Entwickelung des Knorpelgewebes und über verwandte Formen der Stützsubstanz. I. Teil. in: Zeit. wiss. Z. Bd. 70.
1901. —, Grundsubstanz, Intercellularsubstanz und Kittsubstanz. in: Anat. Anz. Bd. 19.
1903. —, Knorpelkapseln und Chondrinballen. in: Anat. Anz. Bd. 23.
1903. —, Über das vesiculäre Stützgewebe. ibid.
1905. —, Über den feineren Bau und die Entwickelung des Knorpelgewebes usw. in: Zeit. wiss. Z. Bd. 80.

1879. Schneider, A., Beiträge zur vergleichenden Anatomie und Entwicklungsgeschichte der Wirbeltiere. Berlin.
1902. —, K. C., Lehrbuch der vergl. Histologie der Tiere. Jena.
1906. Spaltholz, W., Über die Beziehungen zwischen Bindegewebsfasern und Zellen. in: Verh. Anat. Ges. 20. Vers.
1896. Spuler, A., Beiträge zur Histiologie und Histiogenese der Binde- und Stützsubstanz. in: Anat. Hefte 1. Abt. Bd. 7.
1898. —, Über die Verbindungscanälchen der Höhlen der Knochenzellen. in: Anat. Anz. Bd. 14.
1899. —, Beitrag zur Histiogenese des Mesenchyms. in: Verh. D. Anat. Ges. Vers. 13.
1906. —, Beiträge zur Lehre von der Entstehung der Knochen in: Sitzg. Ber. Physik. Med. Soc. Erlangen. Bd. 37.
1897. Studnička, F. K., Über das Gewebe der Chorda dorsalis und den sog. Chordaknorpel. in: Sitz. Ber. Böhm. Ges. Wiss. Prag Math. Nat. Cl.
1897. —, Über das Vorhandensein von intercellularen Verbindungen im Chordagewebe. in: Z. Anz. Bd. 20.
1903. —, Histologische und histogenetische Untersuchungen über das Knorpel-, Vorknorpel- und Chordagewebe. in: Anat. Hefte 1. Abt. Bd. 21.
1906. —, Über collagene Bindegewebsfibrillen in der Grundsubstanz des Hyalinknorpels, im Dentin und im Knochengewebe. in: Anat. Anz. Bd. 29.
1902. Teuffel, E., Zur Entwicklung der elastischen Fasern in der Lunge des Fötus und des Neugeborenen. in: Arch. Anat. Phys. Anat. Abt.
1898. Triepel, H., Über die elastischen Eigenschaften des elastischen Bindegewebes, des fibrillären Bindegewebes und der glatten Muskulatur. in: Anat. Hefte 1. Abt. Bd. 10.
1899. —, Über gelbes Bindegewebe. in: Anat. Anz. Bd. 15.
1865. Waldeyer, W., Über den Ossifikationsprozeß. in: Arch. mikr. Anat. Bd. 1.
1898. Zachariadès, P., Du développement de la fibrille conjonctive. in: Compt. Rend. T. 126.
1898. —, Recherches sur le développement du tissu conjonctif. in: C. R. Soc. Biol. Paris (10). T. 5.
1899. —, Sur la structure du faisceau conjonctif. ibid. (11). T. 1.
1901. —, Sur les crêtes et les cannelures des cellules conjonctives. ibid. T. 53.
1899. Zander, W., Beiträge zur Morphologie der Dura mater und zur Knochenentwicklung. in: Festschr. Kupffer, Jena.
1876. Ziegler, E., Untersuchungen über patholog. Bindegewebs- und Gefäßneubildung. Würzburg.

Blut und Gefäße.

Ausführliche Literaturzusammenstellungen siehe bei Kölliker, Mikroskop. Anatomie Bd. 2 p. 561—605 (ältere Literatur); A. Rollett, Vom Blute, in: Strickers Handbuch d. Gewebelehre p. 271 (auch in: L. Hermanns Handbuch d. Physiologie Bd. 4 Teil 1, 1880; Ehrlich & Lazarus, Die Anämie, in: Handb. d. Pathol. von H. Nothnagel Bd. 8 T. 1 Hft. 1. 1898; in Kölliker, Handb. d. Gewebelehre (v. Ebner) 3. Bd. p. 769—770.

1903. Albrecht, E., Die Hülle der roten Blutkörperchen, etc. in: Sitz. Ber. Ges. Morph. Phys. München.
1898. Arnold, J., Über Struktur und Architektur der Zellen. 1. Mitt. in: Arch. mikr. Anat. Bd. 52.
—, Experimentelle Untersuchungen über die Entwicklung der Blutkapillaren. in: Virchows Arch. Bd. 53 u. 54.
1897. —, Die corpusculären Gebilde des Froschblutes und ihr Verhalten bei der Gerinnung. in: Arch. Path. Anat. Bd. 148.
1899. —, Weitere Beobachtungen über „vitale" Granulafärbung. in: Anat. Anz. Vol. 16.
1900. —, Siderofere Zellen und die „Granulalehre". ibid. Vol. 17.
1898. Ascoli, M., Sull ematopoesi nella Lampreda. in: Atti Accad. Torina Vol. 33 und in: Arch. Ital. Biol. T. 30.
1899. —, Über die Blutbildung bei der Pricke. in: Arch. micr. Anat. Bd. 53.
1897. Barbieri, N. A., L'innervation des artères et des capillaires. in: C. R. Soc. Biol. Paris (10). T. 4.

1898. Barbieri, N. A., L'innervation des Artères et des Capillaires. in: Journ. Anat. Phys.
1877. Bardeleben, C. v., Über den Bau der Venenwandung und deren Klappen. in: Sitz. Ber. Jena. Ges. Med. Naturwiss.
1878. —, Über den Bau der Arterienwandung. ibid.
1900. Beard, J., The Source of Leucocytes and the true Function of the Thymus. in: Anat. Anz. Bd. 18.
1896. Benda, C., Über den Bau der blutbildenden Organe etc. in: Verh. physiol. Ges. Berlin.
1902. Bergh, R. S., Gedanken über den Ursprung der wichtigsten geweblichen Bestandteile des Blutgefäßsystems. ibid. Bd. 20.
1898. Berry, J. M., A Comparison of the Phagocytic Action of Leucocytes in Amphibia and Mammalia. in: Trans. Amer. Micr. Soc. Vol. 19.
1898. Bethge, E., Das Blutgefäßsystem von *Salamandra maculata*, *Triton taeniatus* und *Spelerpes fuscus* etc. in: Zeit. wiss. Z. Bd. 63.
1884. Bizzozero, G., Über die Bildung der roten Blutkörperchen. in: Virchows Arch. Bd. 95.
1888. —, Über die Entstehung der roten Blutkörperchen während des Extrauterinlebens. in: Moleschotts Untersuch. Naturlehre d. Mensch. Bd. 13.
1892. —, Über einen neuen Formbestandteil des Blutes und dessen Rolle bei der Thrombose und der Blutgerinnung. in: Virchows Arch. Bd. 90.
1884. —, J. & Torre, A. A., Über die Entstehung der roten Blutkörperchen bei den verschiedenen Wirbeltierklassen. in: Virchows Arch. path. Anat. Bd. 95.
1904. Blumenthal, R., Les modifications fonctionnelles des organes hématopoiétiques. in: Arch. Internat. Phys. Liège. V. 1.
1885. Bobritzki, C., Über die Entwicklung der Kapillargefäße. in: Med. Zentralbl.
Bresgen, M., Über die Muskulatur der größeren Arterien etc. in: Virchows Arch. Bd. 65.
1904 u. 05. Bryce, T. H., The histology of the blood of the larva of Lepidosiren paradoxa. I u. II. in: Trans. R. Soc. Edinburgh. V. 41.
1867. Brücke, E., Über den Bau der roten Blutkörperchen. in: Sitz. Ber. k. Akad. Wiss. Wien. Math.-nat. Kl. Abt. 2 Bd. 56.
1898. Cousin, G., Notes biologiques sur l'endothélium vasculaire. in: C. R. Soc. Biol. Paris (10).
1895. Dehler, A., Beitrag zur Kenntnis des feineren Baues der roten Blutkörperchen beim Hühnerembryo. in: Arch. mikr. Anat. Bd. 46.
1892. Dekhuyzen, M. C., Über das Blut der Amphibien. in: Verh. anat. Ges. Wien.
1898. —, Becherförmige rote Blutkörperchen („Chromokrateren"). in: Anat. Anz. Bd. 15.
1899. De Waele, H., Recherches sur le rôle des globules blancs dans l'absorption chez les Vertébrés. in: Livre Jubil. Ch. van Bambeke Bruxelles.
1897. Dogiel, A. S., Die Nerven der Lymphgefäße. in: Arch. micr. Anat. Bd. 49.
Eberth, C. J., Von den Blutgefäßen. in: Strickers Handb. p. 191.
1888. Eberth & Schimmelbusch, Die Thrombose.
1870. Ebner, V. v., Über den Bau der Aortenwand etc. in: Untersuch. Inst. Phys. Hist. Graz 1.
1878/79. Ehrlich, P., Über die spezifischen Granulationen des Blutes. in: Verh. phys. Ges. Berlin.
1880. —, Methodologische Beiträge zur Physiologie und Pathologie der verschiedenen Formen der Leukocyten. in: Zeit. klin. Med. Bd. 1.
1880. —, Anämische Befunde. De- und Regeneration roter Blutscheiben. in: Verh. Ges. Charitéärzte Berlin. (Siehe auch: Farbenanalyt. Untersuchungen zur Histol. u. Klinik des Blutes. 1. Teil 1891.)
1898. Ehrlich, P. & Lazarus, A., Die Anämie. 1. Abt. Normale und pathologische Histologie des Blutes. in: Nothnagel, Spec. Path. u. Ther. Bd. 8 Teil 1. Heft 1.
1898. Engel, C. S., Weiterer Beitrag zur Entwicklung der Blutkörperchen beim menschlichen Embryo. in: Arch. micr. Anat. Bd. 53.
1899. —, Die Blutkörperchen des Schweins in der ersten Hälfte des embryonalen Lebens. ibid. Bd. 54.
1900. —, Über die Entwicklung der roten Blutkörperchen bei den Wirbeltieren mit Demonstration mikroskopischer Präparate. in: XIII. Congr. Internat. Méd. Sect. d'Histol.

Engelmann, G., Über das Verhalten des Blutgefäßendothels bei der Auswanderung der weißen Blutkörper. in: Zieglers Beitr. Bd. 13.
1889. Foà, P., Beitrag zum Studium der Struktur der roten Blutkörperchen der Säugetiere. in: Zieglers Beiträge. Bd. 5.
1903. Fuchs, H., Über die sog. intrazelluläre Entstehung der roten Blutkörperchen junger und erwachsener Säuger. in: Anat. Hefte.
1880. Gaule, Über Würmchen, welche aus Froschblutkörperchen auswandern. in: Arch. Anat. Phys.
1897. Giglio-Tos, E., L'ematopoesi nella Lampreda. in: Arch. Ital. Biol. T. 27. und in: Atti Accad. Torino. Vol. 32.
1897. —, La struttura e l'evoluzione dei corpuscoli rossi del sangue nei Vertebrati. in: Mem Accad. Torino. Bd. 47 (Auszug in: Arch. Ital. Biol. Bd. 27).
1898. —, Les thrombocytes des Ichtyopsides et des Sauropsides. in: Arch. Ital. Biol. T. 29.
Golubeff, A., Beitrag zur Kenntnis des Baues usw. der Kapillargefäße. in: Arch. mikr. Anat. Bd. 5.
1901. Grünberg, C., Beiträge zur vergl. Morphologie der Leukocyten. in: Arch. Path. Anat. Bd. 163.
Grünstein, N., Über den Bau der größeren menschlichen Arterien in verschiedenen Alterstufen. in: Arch. mikr. Anat. Bd. 47.
1901. Gurwitsch, A., Studien über Flimmerzellen. I. Histogenese der Flimmerzellen. in: Arch. mikr. Anat. Bd. 57.
1902. Hamburger, J. H., Osmotischer Druck und Jonenlehre in den medizinischen Wissenschaften. Bd. 1.
1898 u. 1899. Hayem, Récherches sur l'évolution des hématies dans le sang de l'homme et des vertébrés. in: Arch. Phys.
1903. Helly, K., Hämolymphdrüsen. in: Anat. Hefte 2. Abt. Bd. 12.
Hennebergs, B., Ruhende und tätige Muskelzellen in der Arterienwand. in: Anat. Hefte. Bd. 17.
1897. Hirschfeld, H., Beiträge zur vergleichenden Morphologie der Leucoyten. in: Arch. Path. Anat. Bd. 149.
1898. Jolly, J., Sur les mouvements amiboïdes et sur le noyau des cellules éosinophiles. in: C. R. Soc. Biol. Paris (10). T. 5.
1898. —, Recherches sur la valeur morphologique et la signification des différents types de globules blancs. in: Arch. Méd. Expérim. Paris.
1901. —, Sur quelques points de la morphologie des leucocytes. in: C. R. Soc. Biol. Paris. T. 53.
1902. —, Sur la division indirecte des protohémoblastes (érythroblastes) dans le sang du Triton. in: C. R. Soc. Biol. Paris. Bd. 54.
1904. —, Recherches expérimentales sur la division indirecte des globules rouges. in: Arch. Anat. micr. T. 6.
1905. Joseph, H., Demonstration des Randreifens der Erythrocyten von *Proteus* auf der Verh. anat. Ges. Genf.
1881. Key-Aberg, A., Über den Bau der Tunica intima der Aortenwand bei dem erwachsenen Menschen. in: Biol. Unters. Retzius.
1896. Knoll, P., Über die Blutkörperchen bei wechselwarmen Wirbeltieren. in: Sitz. Ber. Akad. Wiss. Wien Math.-nat. Kl. Bd. 105. 3. Abt.
1903. Koeppe, H., Über das Lackfarbenwerden der roten Blutscheiben. I. in: Pflügers Archiv Bd. 99. (siehe auch Bd. 103, 1904).
1873. Kollmann, J., Bau der roten Blutkörperchen. in: Zeit. wiss. Z. Bd. 23.
1904. Kopsch, F., Über den Kern der Thrombocyten usw. in: Internat. Monatsschr. Anat. Phys. Bd. 21.
1892. Kostanecki, K. von, Die embryonale Leber in ihrer Beziehung zur Blutbildung. in: Anat. Hefte. Bd. 1.
1875. Köster, Über die Struktur der Gefäßwände usw. in: Sitz. Ber. niederrhein. Ges. Natur- u. Heilk. Bonn.
1901. Kytmanoff, K. A., Über die Nervenendigungen in den Lymphgefäßen der Säugetiere. in: Anat. Anz. Bd. 19.
1891. Laveran, A., Du paludisme et de son hématozoaire.
1876. Lebouco, H., Recherches sur le développement des vaisseaux et des globules sanguines etc. Gand.
1902. Lewis, T., The Structure and Functions of the haemolymph Glands and Spleen. in: Internat. Monatsschr. Anat. Phys. Bd. 20.

1884. Löwit, Beiträge zur Lehre von der Blutgerinnung. II. Über die Bedeutung der Blutplättchen. in: Sitz. Ber. Wiener Akad. Math. nat. Kl. Bd. 90 Abt. 3.
1906. Marcinowski, K., Zur Entstehung der Gefäßendothelien und des Blutes bei Amphibien. in: Jena. Zeit. Naturwiss. Bd. 41.
1897. Masslow, G., Einige Bemerkungen zur Morphologie und Entwicklung der Blutelemente. in: Arch. micr. Anat. Bd. 51.
1899. Maximow, A., Über die Struktur und Entkernung der roten Blutkörperchen der Säugetiere und über die Herkunft der Blutplättchen. in: Arch. Anat. Phys. Phys. Abt.
Mayer, S., Studien der Histologie und Physiologie des Blutgefäßsystems. in: Sitz. Ber. Akad. Wien. Bd. 93 Abt. 3.
1902. —, Die Muskularisierung der kapillaren Blutgefäße. in: Anat. Anz. Bd. 21.
1903. Meves, F., Zur Struktur der roten Blutkörperchen bei Amphibien und Säugetieren. in: Anat. Anz. Bd. 23. (Vergl. auch Bd. 24.)
1905. —, Kritische Bemerkungen über den Bau der roten Blutkörperchen bei Amphibien. in: Anat. Anz. Bd. 26.
1906. —, Eine weitere Methode zur Darstellung der Quermembranen des Randreifens in den Erythrocyten des Salamanders. in: Anat. Anz. Bd. 28.
1906. —, Zur Kenntnis der Thrombocyten des Salamanderblutes und ihres Verhaltens bei der Gerinnung. in: Arch. Mikr. Anat. Bd. 68.
1884. Morpurgo, B., Über die Entwicklung der Arterienwand. in: Sitz. Ber. Akad. Wien. Bd. 90.
1899. Negri, A., Über die Persistenz des Kernes in den roten Blutkörperchen erwachsener Säugetiere. in Anat. Anz. Bd. 16.
1896. Neumann, E., Hämatologische Studien. in: Virchows Archiv. Bd. 143.
1896. Pappenheim, A., Über Entwicklung und Ausbildung der Erythroblasten. in: Virchows Arch. Bd. 145 (siehe auch Bd. 151, 1898).
1901. —, Demonstration von Blutpräparaten. in: München med. Woch.
1898. —, Abstammung und Entstehung der roten Blutzelle. Eine cytologisch-mikroskopische Studie. in: Arch. Path. Anat. Bd. 151.
1899. —, Die Lehre von der Kernausstoßung der roten Blutzellen in ihrer Vertretung durch C. S. Engel. (Zur Abwehr.) ibid. Bd. 155.
1897. Petrone, A., L'esistenza del nucleo nell' emasia dei Mammiferi. in: Atti Accad. Gioenia Sc. N. Catania (4). Vol. 11.
1899. —, Il valore reale degli ematoblasti o piastrine del sangue. Ricerche di isotonia e di chimica. in: Boll. Accad. Gioenia Sc. N. Catania Fasc. 60.
1886. Pfitzner, W., Zur pathologischen Anatomie des Zellkerns. in: Virchows Arch. Bd. 103.
1901. Poljakoff, P., Biologie der Zelle. Zur Frage von der Entstehung, dem Bau und der Lebenstätigkeit des Blutes. in: Arch. Anat. Phys. Anat. Abt.
1904. Raehlmann, E., Über ultramikroskopisch sichtbare Blutbestandteile. in: D. Med. Woch.
1874. Ranvier, L., Du développement et de l'accroissement des vaisseaux sanguins. in: Arch. Phys.
1892. —, Le système vasculaire. Leçons. in: Journ. Microgr.
1866. Recklinghausen, F. von, Über die Erzeugung von roten Blutkörperchen. in: Arch. mikr. Anat. Bd. 2.
1881. Renaut, Note sur la forme de l'endothélium des arterioles etc. in: Arch. Phys.
1871. Rollet, A., Vom Blut. in: Strickers Handb. Lehre Geweben. Bd. 1.
1900. —, Elektrische und thermische Einwirkungen auf das Blut und die Struktur der roten Blutkörperchen. in: Pflügers Arch. Bd. 82.
1873. Rouget, C., Mémoire sur le développement, la structure et les propriétés physiolog. des capillaires. in: Arch. Phys.
Rovere, D. della, Sulle fibre elastiche delle vene superficiali degli arti. in: Anat. Anz. Bd. 13.
1900. Sacerdotti, C., Erythrocyten und Blutplättchen. in: Anat. Anz. Vol. 17.
1896. Schiefferdecker, P., Bau der Wandung der Blutgefäße. in: Sitz. Ber. Niederrhein. Ges. Bonn Med. Sect.
1897. —, Die Ernährung der Blutgefäßwandung und die Lymphbahnen derselben. ibid.

1865. Schultze, M., Ein heizbarer Objekttisch und seine Verwendung bei Untersuchung des Blutes. in: Arch. mikr. Anat. Bd. 1.
1901. Schwalbe, E., Zur Blutplättchenfrage usw. in: Anat. Anz. Bd. 20.
1892. Sherrington, On varieties of Leucocytes. in: 2. Congr. internat. Physiol. Liège.
1895. Siedlecki, M., Über die Struktur und Kernteilungsvorgänge bei den Leukocyten der Urodelen. in: Bull. Acad. Cracovie.
1891. Stricht, O. van der, Le développement du sang dans la foie embryonnaire. in: Arch. Biol. T. 11. (siehe auch T. 12.)
1893. —, Nature et division mitosique des globules blancs des mammiferes. in: Verh. anat. Ges. Göttingen.
1878. Stricker, S., Untersuchungen über die Kontraktilität der Kapillaren. in: Sitz. Ber. Akad. Wien. Bd. 74 Abt. 3.
1899. Tallquist, T. W. & Willebrand, E. A. v., Zur Morphologie der weißen Blutkörperchen des Hundes und des Kaninchens. in: Skand. Arch. Phys. Bd. 10.
Tarchanoff, J., Beobachtungen über kontraktile Elemente in den Blut- und Lymphkapillaren. in: Pflügers Arch. Bd. 9.
1898. Thoma, R., Das elastische Gewebe der Arterienwand usw. in: Fest. med. Ges. Magdeburg.
1898. Thomé, R., Endothelien als Phagocyten (aus den Lymphdrüsen von *Macacus cynomolgus*). in: Arch. mikr. Anat. Bd. 52.
1897. Trambusti, A., D'un caractère différentiel entre leucoblastes et érythroblastes. Observations cytologiques. in: Bull. Acad. Belg. (3). T. 33.
1896. Triepel, H., Das elastische Gewebe in der Wand der Arterien der Schädelhöhle. in: Anat. Hefte. Bd. 7.
1901. Tschistowitsch, N. & Piwowarow, W., Die Morphologie des Kaninchenblutes im Fötalzustande und in den ersten Lebenstagen. Arch mikr. Anat. Bd. 57.
1901. Weidenreich, F., Über Blutlymphdrüsen. in: Anat. Anz. Vol. 20.
1902 —, Die Blutlymphdrüsen und ihre Beziehung zur Milz und Lymphdrüsen. in: Verh. Anat. Ges. 16. Vers.
1902. —, Studien über das Blut und die blutbildenden und -zerstörenden Organe. I. Bau und Form der roten Blutkörperchen. in: Arch. mikr. Anat. Bd. 61.
1904. —, Studien über das Blut und die blutbildenden und -zerstörenden Organe. 2. Bau und morpholog. Stellung der Blutlymphdrüsen. in: Arch. mikr. Anat. Bd. 65.
1904 u. 1905. —, Die roten Blutkörperchen I und II. in: Ergebn. Anat. Entwickl. Bd. 13 und 14.
1905. —, Über die Entstehung der weißen Blutkörperchen im postfetalen Leben. in: Verh. Anat. Ges. Genf.
1905. —, Studien über das Blut und die blutbildenden und zerstörenden Organe. 3. Über den Bau der Amphibienerythrocyten. in: Arch. Mikr. Anat. Bd. 66.
1906. —, Zur Morphologie der Blutplättchen. in: Verh. Anat. Ges. 20. Vers.
1886. Westphalen, H., Histolog. Untersuchungen über den Bau einiger Arterien. Dorpat.
1881. Wooldridge, L., Zur Chemie der Blutkörperchen. in: Arch. Anat. Phys. Phys. Abt.
1906. Wright, J. H., Die Entstehung der Blutplättchen. in: Arch. Path. Anat. Bd. 186.

Hoden.

Ausführliches Literaturverzeichnis in Köllikers Handbuch d. Gewebelehre des Menschen (v. Ebner). III. Bd., p. 498—505.
1898. Bardeleben, K. von, Über die Entstehung der Achsenfäden im menschlichen und Säugetierspermatozoon. in: Anat. Anz. Bd. 14.
1898. Beissner, H., Die Zwischensubstanz des Hodens und ihre Bedeutung. in: Arch. micr. Anat. Bd. 51.
1886. Bellonci, G., Sui nuclei polimorfi delle cellule sessuali degli anfibi. Bologna.

1892. Benda, C., Über die Histogenese des Sauropsidenspermatozoons. in: Verh. Anat. Ges. Wien.
1893. —, Zellstrukturen und Zellteilungen des Salamanderhodens. in: Verh. anat. Ges.
1897. —, Neuere Mitteilungen über die Histogenese der Säugetierspermatozoen. in: Verh. Phys. Ges. Berlin 1896/97 (auch 1897/98).
1898. —, Über die Entstehung der Spiralfaser des Verbindungsstückes der Säugetierspermien. in: Verh. anat. Ges. Kiel.
1899. —, Weitere Mitteilungen über die Mitochondria. in: Arch. Anat. Phys. Phys. Abt.
1906. —, Die Spermiogenese der Monotremen. in: Denkschr. Med. Nat. Ges. Jena. Bd. 6, 2. Teil.
1883. Beneden, E. van, Recherches sur la maturation de l'oeuf etc. Gand.
1899. Bouin, P. & M., Sur la présence et l'évolution des formations ergastoplasmiques dans les cellules séminales. in: Bibl. Anat.
1884. Brunn, A. v., Beiträge zur Kenntnis des Samenkörpers und ihrer Entwicklung bei Säugetieren und Vögeln. in: Arch. mikr. Anat. Bd. 23.
1895. Bühler, Spermatogenese bei Bufo vulgaris. in: Verh. Anat. Ges. Basel.
1879. Czermak, J. N., Über die Spermatozoiden von *Salamandra atra*. in: Ges. Schriften. Bd. 1.
1894. Drüner, L., Studien über den Mechanismus der Zellteilung. Jena. Zeit. Bd. 29.
1887. Flemming, W., Neue Beiträge zur Kenntnis der Zelle. in: Arch. mikr. Anat. Bd. 29 (vergl. Bd. 37, 1891).
1887. —, Weitere Beobachtungen über die Entwicklung der Spermatosomen bei Salamandra maculosa. in: Arch. mikr. Anat. Bd. 31.
1894. —, Zelle. in: Ergebn. Anat. Entw. Gesch. Bd. 3, 1893. (Vergl. auch die anderen Jahrgänge.)
1895. —, Zur Mechanik der Zellteilung. in: Arch. mikr. Anat. Bd. 46.
1903. Guyer, M. F., Spermatogenesis of Normal and Hybrid Pigeons. in: Univ. Cincinnati Bull. V. 22.
1900. Heidenhain, M., Über die Centralkapseln und Pseudochromosomen in den Samenzellen von *Proteus*, sowie über ihr Verhältnis zu den Idiozomen, Chondromiten und Archoplasmaschleifen. Nebst einem Anhang: Orientierungstabelle über die wabigen, fädigen und membranösen Differenzierungen des Zellkörpers in: Anat. Anz. Bd. 18.
1891. Hermann, F., Beitrag zur Lehre von der Entstehung der karyokinetischen Spindel. in: Arch. mikr. Anat. Bd. 37.
1897. —, Beiträge zur Kenntnis der Spermatogenese. in: Arch. mikr. Anat. Bd. 50.
1889. —, Beiträge zur Histologie des Hodens. in: Arch. mikr. Anat. Bd. 34.
1892. —, Urogenitalsystem. in: Ergebn. Anat. Entwickl. Gesch. Bd. 2.
1902. Janssens, F. A., La spermatogénèse chez les Tritons. in: Cellule. T. 19.
1888. Kolossow, A., Beitrag zur Lehre von der Entwicklung der Samenzellen bei Säugetieren. in: Zentralbl. med. Wiss. Bd. 26.
1898. Lenhossék, M. v., Untersuchungen über Spermatogenese. in: Arch. mikr. Anat. Bd. 51.
1894. Meves, F., Über eine Metamorphose der Attractionssphäre in den Spermatogonien von *Salamandra maculosa*. in: Arch. mikr. Anat. Bd. 44.
1896. —, Über die Entwicklung der männlichen Geschlechtszellen von *Salamandra maculosa*. in: Arch. mikr. Anat. Bd. 48 (vergl. Bd. 50).
1899. —, Über Struktur und Histogenese der Samenfäden des Meerschweinchens. in: Arch. mikr. Anat. Bd. 54.
1896. —, Über die Entwicklung der männlichen Geschlechtszellen von *Salamandra maculosa*. ibid. Bd. 48.
1897. —, Über Struktur und Histogenese der Samenfäden von *Salamandra maculosa*. ibid. Bd. 50.
1900. —, Über den von v. la Valette St. George entdeckten Nebenkern (Mitochondrienkörper) der Samenzellen. ibid. Vol. 56.
1893. Moore, J. E. S., On the relationships and rôle of the archoplasm during mitosis in larval salamander. in: Quart. Journ. Micr. Sc. V. 34.
1894. —, Some Points in the Spermatogenesis of Mammalia. in: Internat. Monatschr. Anat. Phys. Bd. 2.

1892. Nicolas, A., Les spermatogonies chez la Salamandre d'hiver. in: C. R. Soc. Biol.
1896. Niessing, C., Die Beteiligung von Zentralkörper und Sphäre am Aufbau des Samenfadens bei Säugetieren. in: Arch. mikr. Anat. Bd. 48.
1901. Prowazek, S., Zur Vierergruppenbildung bei der Spermatogenese. in: Z. Anz. Bd. 25.
1893. Rath, O. von, Beiträge zur Kenntnis der Spermatogenese von *Salamandra maculosa*. in: Zeit. wiss. Z. Bd. 57.
1894. Rawitz, B., Zentrosoma und Attraktionssphäre in der ruhenden Zelle des Salamanderhodens. in: Arch. mikr. Anat. Bd. 44.
1902. Retzius, G., Weitere Beiträge zur Kenntnis der Spermien des Menschen und einiger Säugetiere. in: Biol. Unters. (2). Bd. 10.
1906. —, Die Spermien der Amphibien u. a. in: Biol. Unters. (2). Bd. 13.
1902. Schneider, K. C., Lehrbuch der vergl. Histologie der Tiere. Jena.
1905. Schreiner, A. & K. E., Über die Entwicklung der männlichen Geschlechtszellen von *Myxine glutinosa* etc. in: Arch. Biol. T. 21.
1875. Valette St. George, de la, Die Spermatogenese bei den Amphibien. in: Arch. mikr. Anat. Bd. 12.
1901. Waldeyer, W., Die Geschlechtszellen. in: Handb. Entw. Lehre Wirbeltiere, O. Hertwig. 1. Lief.
1901. Wilcox, E. V., Longitudinal and Transverse Divisions of Chromosomes. in: Anat. Anz. Bd. 19.

Ovarium.

Über ältere Literatur siehe in Köllikers Handbuch der Gewebelehre des Menschen. Bd. III, p. 581.

1904. Allen, B. M., The embryonic development of the ovary and testis of the Mammals. in: Amer. Journ. Anat. V. 3.
1893. Balbiani, E., Centrosom et Dotterkern. in: Journ. Anat. Phys. T. 29.
1898. Bambeke, C., Contribution à l'histoire de la constitution de l'oeuf. in: Arch. Biol. T. 15.
1899. Belloy, G., Recherches sur l'origine des corps jaunes de l'ovaire chez le Rat et le Cochon d'Inde. in: C. R. Assoc. Anatomist. 1. Sess.
1903. Benda, C., Die Mitochondria. in: Ergeb. Anat. Entwickl. Gesch. Bd. 12.
Born, G., Die Struktur des Keimbläschens im Ovarialei von Triton taeniatus. in: Arch. mikr. Anat. Bd. 43.
1898. —, P., Figures caryocinétiques des cellules des corps jaunes de l'ovaire du Cobaye. in: C. R. Soc. Biol. Paris (10). T. 5.
Bouin, P. & M., A propos du follicule de Graaf des Mammifères. in: C. R. Soc. Biol. T. 52.
1900. Bühler, A., Entwicklungsstadien menschlicher Corpora lutea. in: Verh. D. Anat. Ges. Vers. 14.
—, Beiträge zur Kenntnis der Eibildung beim Kaninchen und der Markstränge des Eierstockes beim Fuchs und Menschen. in: Zeit. wiss. Z. Bd. 58.
1899. Carnoy, J. & Lebrun, H., La vesicule germinative et les globules polaires chez les Batraciens. La Cellule T. 12.
1897. Child, C. M., Centrosome and Sphere in Cells of the Ovarian Stroma of Mammals. in: Z. Bull. Boston. V. 1.
1898. Clark, J. G., Ursprung, Wachstum und Ende des Corpus luteum nach Beobachtungen am Ovarium des Schweines und des Menschen. in: Arch. Anat. Phys. Anat. Abt.
1900. —, The origin, development and degeneration of the bloodvessels of the human ovary. in: J. Hopkin's Hosp. Rep. Baltimore. Vol. 9.
1898. Coert, H. J., Over de ontwikkeling en den bouw van de geslachtsklier bij de zoogdieren in het bijzonder van den eierstock. Leiden.
1903. Cohn, F., Zur Histologie und Histogenese des Corpus luteum und des interstitiellen Ovarialgewebes. in: Arch. Mikr. Anat. Bd. 62.
1899. Doerine, H., Beitrag zur Streitfrage über die Bildung des Corpus luteum. in: Anat. Anz. Bd. 16.
1900. Ebner, V. v., Über das Verhalten der Zona pellucida zum Eie. ibid. Bd. 18.

Fick, R., Über die Reifung und Befruchtung des Axolotleies. in: Zeit. wiss. Z. Bd. 56.
1899. Flemming, W., Zur Kenntnis des Ovarialeies. in: Festschr. Kupffer. Jena.
Franqué, O. v., Über Urnierenreste im Ovarium usw. in: Zeit. Geburtsh. u. Gynäk. Bd. 39.
1900. Gurwitsch, A., Idiozom und Centralkörper im Ovarialeie der Säugetiere. in: Arch. micr. Anat. Bd. 56.
Häcker, V., Das Keimbläschen usw. in: Arch. mikr. Anat. Bd. 41.
1893. Henneguy, L., Le corps vitellin de Balbiani dans l'oeuf des Vertébrés. in: Journ. Anat. Phys. V. 29.
1894. —, Recherches sur l'atresie des follicules de Graaf chez les Mammifères et quelques Vertébrés. in: Journ. Anat. Phys. V. 30.
1895. Herff, v., Zur Frage des Vorkommens von Follikelnerven im Eierstocke der Menschen. in: Zentralbl. f. Gynäk.
1893. Holl, M., Über die Reifung der Eizelle bei den Säugetieren. in: Verh. Anat. Ges. 7. Vers.
1900. Holmgren, E., Von den Ovocyten der Katze. in: Anat. Anz. Bd. 18.
1900. Honoré, Ch., Recherches sur l'ovaire du Lapin. 1, 2 und 3. in: Arch. Biol. T. 16 und 17.
1901. Kohlbrugge, J. H. F., Die Entwicklung des Eies vom Primordialstadium bis zur Befruchtung. in: Arch. micr. Anat. Vol. 58.
1898. Kölliker, A. v., Über Corpora lutea atretica bei Säugetieren u. a. in: Verh. Anat. Ges. 12. Vers.
1898. —, Über die Entwicklung der Graaf'schen Follikel. in: Sitz. Ber. Phys. Med. Ges. Würzburg.
1896. Lange, J., Die Bildung der Eier und der Graafschen Follikel bei der Maus. in: Verh. phys. med. Ges. Würzburg (2). Bd. 30.
Leydig, F., Zur Kenntnis des tierischen Eies. in: Z. Jahrb. Abt. Morph. Bd. 3.
1902. Limon, M., Etude histologiques et histogénique de la glande interstitielle de l'ovaire. in: Arch. Anat. Micr. Paris. T. 5.
Mandl, L., Über Anordnung und Endigungweise der Nerven im Ovarium. in: Arch. Gynäk. Bd. 48.
Mertens, H., Recherches sur la signification du corps vitellin de Balbiani dans l'ovule des Mammifères et des Oiseaux. in: Arch. Biol. T. 13.
1898. Nagel, W., Über neuere Arbeiten auf dem Gebiete der Anatomie der weibl. Geschlechtsorgane. in: Ergebn. Anat. Entwickl. Gesch. Bd. 8.
1898. Paladino, G., Sur le type de structure de l'ovaire. in: Arch. Ital. Biol. T. 29.
1901. —, A propos de la question controversée relative à l'essence du corps jaune. ibid. T. 34.
1900. Pandolfini & Ragnott, Sulla distribuzione del tessuto elastico nell'ovajo e nell'ovidutto dei Sauropsidi e dei Mammiferi. in: Ann. Fac. Med. e Mem. Accad. med.-chir. Perugia. Vol. 12. Fasc. 1/2.
Rabl, C., Über die Entwicklung des Urogenitalsystems der Selachier. in: Morph. Jahrb. Bd. 24.
1897. —, H., Die ersten Wachstumserscheinungen in den Eiern von Säugetieren. in: Sitz. Ber. Akad. Wien. Bd. 106. Abt. 3.
1898. —, Beitrag zur Histologie des Eierstockes des Menschen und der Säugetiere etc. in: Anat. Hefte. 1. Abt. Bd. 11.
1899. —, Mehrkernige Eizellen und mehreiige Follikel. in: Arch. micr. Anat. Bd. 54.
1901. Regaud, Cl. & Policard, A., Sécrétion par les cellules folliculeuses, d'un produit particulier, et accumulation de ce produit dans le Protoplasma de l'ovule chez le Chien. in: C. R. Soc. Biol. Paris. T. 53.
1901. —, Notes histologiques sur l'ovaire des Mammifères. in: C. R. Assoc. Anatomist. 3. Sess.
1889. Retzius, G., Die Intercellularbrücken des Eierstockeies und der Follikelzellen, sowie über die Entwicklung der Zona pellucida. in: Verh. Anat. Ges. 3. Vers.
1893. —, Die Nerven der Ovarien und Hoden. in: Biol. Unters. Bd. 5.
1899. Rückert, J., Die erste Entwicklung des Eies der Elasmobranchier. in: Festschr. Kupffer.

1902. Schneider, K. C., Lehrbuch der vergl. Histologie der Tiere. Jena.
Schottländer, J., Über den Graafschen Follikel, seine Entstehung beim Menschen und seine Schicksale bei Mensch und Säugetieren. in: Arch. mikr. Anat. Bd. 41.
Sobotta, J., Die Reifung und Befruchtung des Wirbeltiereies. in: Ergebn. Anat. Entwickl. Gesch. Bd. 6.
—, Zur Histologie des Parovariums etc. in: Zentralbl. Gynäk. Bd. 19.
1896. —, Über die Bildung des Corpus luteum bei der Maus. in: Arch. micr. Anat. Bd. 47.
1897. —, Über die Bildung des Corpus luteum beim Kaninchen nebst einigen Bemerkungen über den sprungreifen Follikel und die Richtungsspindeln des Kaninchens. in: Anat. Hefte. 1. Abt. Bd. 8.
1906. —, Über die Bildung des Corpus luteum beim Meerschweinchen. in: Anat. Hefte. 1. Abt. Bd. 32.
1901. Spuler, A., Über die Teilungserscheinungen der Eizellen in degenerierenden Follikeln des Säugerovariums. ibid. Bd. 16.
1898. Stoeckel, W., Über Teilungsvorgänge in Primordialeiern bei einer Erwachsenen. in: Arch. micr. Anat Bd. 52.
1898. Stratz, C. H., Der geschlechtsreife Säugetiereierstock. Haag.
1898. Stricht, O. van der, Contribution à l'étude du noyau vitellin de Balbiani dans l'oocyte de la Femme. in: Verh. D. Anat. Ges. 12. Vers.
1898. —, La répartition de la chromatine dans la vésicule germinative de l'oocyte de la Femme. ibid.
1904. —, La structure de l'œuf des Mammifères. 1. Partie. L'oocyte au stade de l'accroissement. in: Arch. Biol. T. 21.
1905. —, La structure de l'œuf des Mammifères. in: Bull. Acad. R. Méd. Belgique.
1905. —, La structure de l'œuf des Mammifères. 2. Partie. etc. in: Bull. Acad. Belg.
1894. Vos, J. de, Étude sur l'innervation de l'ovaire. in: Bull. Acad. Méd. Belg.
1900. Winiwarter, H. v., Recherches sur l'ovogenèse et l'organogenèse de l'ovaire des Mammifères (Lapin et Homme). in: Arch. Biol. T. 17.
1902. —, Nachtrag zu meiner Arbeit über Oogenese der Säugetiere. in: Anat. Anz. Bd. 21.

Sachregister.

Acinus (acinöse Drüsen) 43
Accomodationsapparat 212
Acranier 370
Acrosom des Samens 66
Actinula 313
Adenochondren 37. 44
Adenocyte 43
Adventitia 146. 475
Aequatorialplatte 30
Aestheten 187
Aesthocyte 47
äußere Körnerreihe 39
Agalmopsis elegans 303
Algen (in Schwämmen) 292
Allgemeiner Teil 1
Allosoma 287
Alveolargänge 471
Alveolen (Lunge) 471
Ambulacralia 334
Amitose 27
Amöbocyten 60
Amphibien 400
Amphipyrenin 23
Amphioxus lanceolatus 370
Ampullen (der Echinodermen) 335
Ampullenzellen 142
Anaphase 31
Anemonia sulcata 317
animaler Pol 5
anisotrope Substanz 58
Anneliden 81
Anodonta mutabilis 206. 216
Antimeren 5
Anthozoa 317
Aorta 404
Aortenbogen 377
Aortenwurzeln 377
Aphodus 286
Apparato reticolare 52
Aplysilla sulphurea 288
Aplysina aerophoba 288
Apolemia 40
Apopyle 278
Arbeitsubstanz 14. 35
Arcaden 349. 376
Archiplasma 17
Archiplasmastreifen 18
Architektonik 5
architektonisches Organ 3
Argentea 215
Arme 331
Arrectores pili 419
Arterien 117. 475
Arthropoden 125
Articulamentum 186
Ascaris megalocephala 227
Astacus fluviatilis 139
Aster 30
Asteroidea 331
Astropecten aurantiacus 331
Astrosphäre 30
Atemplatte 135
AUERBACH'scher Nervenplexus 467
Augen 147. 207. 432
Augenbecher 432
Augenblase 211. 432
Außenepithel 214
Außensaum (der Zelle) 40
Außenscheide (der Neuriten) 54. 155. 445
Auxocyten 70
Axenfaden (Spermion) 68
Axenskelet 11
axiales Bindegewebe 394
axiales Blatt 374
axiale Spindelfäden 81
Axodendrit 49
Axon 49
Axonscheide 54

Bacteroiden 110. 177
Basalfilamente 37
Basalkorn 36
Basalmembran 21
Basalplatte 55
basiepithelial 73
Basilarlamelle 427
basophile Kernsubstanz 23
Bauchmark (Regenwurm) 95
Bauchdrüsen 136

Beindrüsen 136
Belegzellen 470
Beroë ovata 263
Bilateralsymmetrie 6
Bilateria 6
Bildungszellen 298
Bindefibrillenbildung 497. 500
Bindegewebe 60
Bindegewebe der Arthropoden 144
Bindegewebsknochen 504
Bindesubstanz 37. 63
Bindezelle 60
Binnennetz 453
Blastocöl 9
Blastoderm 9
Blastula 9
Blepharium 36
Blepharoblast 36
Blut, Blutflüssigkeit 63
Blutgefäße (der Wirbellosen) 116, (der Wirbeltiere) 475
Blutkörperchen 502
Blutplättchen 503
Blutzellen 62
Borsten 92
Borstenbildungszellen 94
Borstenfollikel 92
Bowmann'sche Kapsel 487
Branchiomerie 376
Branchipus stagnalis 134
Bronchiolen 471
Bronchus 471
Brücken (zwischen den Zellfäden) 15
Brückenkörner 38
Bürstenzellen 214
büschelförmige Zellen (Nematoden) 242
Bulbilli 377
Bulbus (der Wimpern) 40

Cacospongia cavernosa 287
Calcispongia 277
Canalis contortus 491
Canalmark 353
Capillare 116
Carcinus 141
Carminniere 55
Cassida equestris 164
Cavia cobaya 423
Cellula 14
Centralcanal 380
Centralfäden 30
Centralgeißel 36
Centralkörner 16
Centralspindel 30
centroacinäre Zellen 483
Centrochondren 16
Centrodesmose 17
Centroplasma 17
Centrosoma 16
Chaetognathen 363
Chitinbecher 197
Chiton siculus 183
Chloragogengewebe 113
Choanocyten 280
Choanosoma 287
Chondren 16
Chondrin 65. 497
Chondrom 14. 16
Chondromiten 18
Chondrosia reniformis 289
Chorda 11. 386
Chordaplatten 387
Chordascheide 388
Chordaten 370
Chordazähne 387
Chordazellen 61
Chorioidea 434
Chorion 68
Chromatin 23
Chromidialapparat 18
Chromochondren 39
Chromocyten 62
Chromokrateren 503
Chromosomen 24. 29
Ciliarmuskel 435
Clarke'sche Säulen 442
Claudius'sche Zellen 427
Cnidae cochleatae 324
Cnidarier 292
Cnide 46
Cnidocil 47
Cnidocyte 45
Cochlea 423
Coelenterier 11. 292
Coelenteron 11. 317
Coelom 10. 76
Coelothel 74
Cohnheim'sche Felderung 57
Collum (des Spermiums) 67
Colossalfasern 96
Colossalzellen 381
Commissuren 129
Conjunctiva 432
Connektive 95
contraktile Faserzellen 290
contraktile Vakuolen 281
Conuszellen 150
Corium 414
Cornea 149. 211. 432
Corona radiata 521
Corpus adiposum 176
Corpus ciliare 435
Corpus luteum 183. 521
Corpus vitreum 434
Cortisches Organ 427
Coxaldrüsen 127
Crustacea 134
Ctenidium 188
Ctenophoren 263
Cumulus oophorus 526
Cuticula 36. 40. 87
Cuticularfibrille 40
Cuticularschicht 40
Cuticularsehne 159
Cutis 11. 77. 341. 392
Cutisblatt 374

Cydippe hormiphora 263
Cysten (im Hoden) 508
Cyte 14
Cytodendrit 49
Cytologie 3. 14
Cytom 35
Cytophor 226
Cytosarc 14

Daeoderm 74
Darm 10
Deckgewebe 73
Deckmuskelzellen 39. 294
Deckzelle 38
Deiters'sche Zellen 429
Dendrit 38
Dendrocoelum lacteum 243
dermales Bindegewebe 414
Dermalpore 277
Dermalzone 287
Descemet'sche Membran 433
Desmose 15
Diaphyse 493
Diplosoma 17
direkte Teilung 27
Dispirem 32
Dissepiment 11. 76
Doppelmiten 33
doppelt schräggestreifte Muskulatur 58. 207
dorsale Hörner (Rückenmark) 441
dorsale Wurzeln (Spinalnerven) 371
Dorsalporen 87
Dotter 183
Dotterhaut 68
Dotterkern 18. 68
Dotterkernlager 525
Dotterstöcke 261
Dotterstrang 182
Dotterzellen 72
Doyère'scher Hügel 165
Drüsen der Arthropoden 142
Drüsenzellen 43
drüsige Deckzellen 265
Ductus choledochus 477
Ductus cysticus 477
Ductus hepaticus 477
Ductus pancreaticus 482
Ductus papillares 491
Dünndarm (Säuger) 463
Dyaster 31
Dyskineta 262

Echinodermen 331
Ectoderm 10. 74
Ectosoma 11. 76
*Edwardsia*stadium 320
Effektoren 48
Ei 71
Eingeweidesack 185
eisotrope Vermehrung 75
Eiweißzelle 44
Eizelle 70
elastisches Gewebe 65
Eleïdin 413
Elementarfibrillen (der Nervenfasern) 50, (der Muskelfasern) 57
Elementargitter 51
Ellipsoid (in Sehstab und -zapfen) 438
Embryonalstruktur 35
enchondrale Ossifikation 504
Enchym 63
Enchymgewebe 63
Enchym-Grundgewebe 258
Endbläschen (-säckchen) 133
Endfaden (der Ovarialröhre) 180
Endkammer (des Ovariums) 180
Endkörperchen 417
Endnetze (der Nervenfasern) 51
Endolymphe 424
Endoneuralscheide 457
Endost 501
Endostyl 376
Endothel 74
Endothelzellen 61
Endplättchen (d. motorischen Fasern) 237
Endstück (des Spermiums) 67
Enterochlorophyll 219
Enterocoel 11
Enterocoelier 11
Enteroderm 10. 74
Enteropneusta 348
Entladungskappe 302
Entleerungsphase (der Drüsenzelle) 45
Entoderm 10. 74
Entodermlamelle (-platte) 311
Entosoma 11. 76
eosinophile Leukocyten 502
Ependymzelle 39
Epibranchialfurche 388
Epibranchialstreifen 355
Epiderm 10. 74
Epiduralraum 403
Epiphyse 493
Episoma 11. 77
Epithel 3. 73 (einschichtiges) 38
Epithel (mehrschichtiges) 38. 365. 410
Epithel (mehrreihiges) 472
epitheliale Gliazellen 53. 99
epitheliale Invaginationen 519
Epoophoron 518
Ergatom 14. 35
Ersatzfollikel (der Borsten) 93
Erschlaffungsstadium (der Muskelfasern) 59
Erythroblasten 502
Erythrocyten 62. 502
euepithelial 73
Euplanaria gonocephala 253
Exkret 37. 55
Exkretzellen 176
extracellulär 35
Extremitäten 9

Faden 15
fasciales Blatt 374

Fasergewebe 64. 499
Faserhaut (Auge) 432
Faserstrangschicht (*Chiton*) 185
Fasersubstanz 64
Felis domestica 410 u. a.
Fermentzellen 171
Fetthaut 415
Fettkörper 176
Fettleber 479
Fettzellen 61. 176
Fibrillenscheide (Nerv) 457
fibrillogene Substanz (Bindegewebe) 500
Filartheorie 15
Filamentwülste 264
Fissura ventralis 441
Flossenfalten 370
Flossenmuskel 392
Flossensaum 370. 400
Flossensaum (des Spermiums) 517
Flossenstrahl 394
Flußkrebs 139
Folliculus vesiculosus 520
Follikel (Haar) 418
Follikelzellen 70
freie Nervenendigungen 91
Fundusdrüsen 468
Funktionsperiode 29
Funktionszustand 35
Furchung 9
Füßchen 333
Fußscheibe 317
Fußstücke (der Wimpern) 40
Fußzelle 70. 72

Gallenblase 477
Gallengang 477
Gallerstränge 233
Ganglien 95
Ganglion spirale 423
Gastropoden 207
Gastrula 10
Gefäßcanäle (Knochen) 494
Gefäßhaut (des Auges) 434
Gefäßwand (Bau derselben) 116. 146
Geflechtsfasern 381
Gehörorgan (Vertebraten) 423
Geißel 281
Geißelkammer 277
Gelenkknorpel 493
gemischter Fortsatz (Nervenzelle) 48
Genitalflügel 349
Genitalzellen 70
Gerüst (der Zelle) 14
Gesims 185
gestrichelter Grenzsaum 405
Gewebe 3
Gewebstruktur 35
Glandulae sebaceae 422
Glandulae sudoriparae 415
Glashaut (Haar) 418
Glaskörper 207. 434
glatte Muskulatur 57
Glia 53
Gliafasern 53
Gliazelle 52
Glisson'sche Kapsel 482
Glomerulus 396. 487
Golgi'sche perizelluläre Netze 451
Golgi'sche Zellen 443
Golgi-Trichter 445
Goll'scher Strang 443
Gonade 10
Gonocoel 66
Gonoderm 74
Gonophoren 311
Gonophorentwicklung 313
Gordius 99
Graaf'sches Bläschen 520
Grandry'sche Körperchen 418
Granulatheorie 15
Granulosa 520
graue Substanz 441
Greifapparate (Ctenophoren) 269
Grenzlamelle 76
Grenzsaum (der Zelle) 405
Grenzstränge (des Sympathicus) 402
Grundgewebe 63
Grundlamellen (des Knochens) 494
Grundmembran (in Muskelfasern) 58
Grundsubstanz 63
Gürtel 184

Haarbalg 418
Haarbalgdrüsen 422
Haare 418
Haarkeim 422
Haarmark 421
Haarrinde 421
Haarzwiebel 419
Härchensaum 168
Haliotis 207
Hals (des Spermiums) 67
Hämatoblasten 501
Hämoglobin 502
Hämocoel 125
Hauptbogen (der Kiemen) 349. 376
Hauptnukleolus 25
Hauptscheibe (der quergestreiften Muskulatur) 59
Hauptzellen (Magendrüsen) 470
Hauptzellen (Spinalganglien) 451
Haut 10
Hautmuskelschlauch 83
Hautsinnesorgane 407
Havers'sche Canäle (und Lamellen) 494
Helix pomatia 201. 218
Henle'sche Canäle 491
Henle'sche Scheide (Nerv) 457
Henle'sche Zone (Haar) 419
Hensen'sche Zellen 427
Herxheimer'sche Fasern 411
Herz 134
Herzmuskulatur 461
Heteraxonia 6
Heteronom 9

heterotypische Miten (Chromosomen) 34. 513
Hexactinienstadium 320
Hilus ovarii 518
Hirudineentypus (der Muskelfasern) 58
Hirudo medicinalis 101. 249
Histologie, Begriff der 3
Hoden 261. 507
Hörzellen 428
homonom 9
Homomeria 370
Hornhaut 432
Hornlage 413
Hornzellen 413
Howship'sche Lakunen 506
Hüllgewebe 53
Hüllzellen 53
Huxley'sche Zone 419
hyaliner Knorpel 496
Hydra fusca 292
Hydrocoel 344
Hydrophilus piceus 167
Hydrozoa 292
hypertrophischer Knorpel 496
Hypobranchialfurche 388
hyponeuraler Nervenstreifen 346
Hyposoma 11. 77

Idiozom 67. 509
Indigoniere 55
indirekte Teilung 29
Individualitätstheorie (der Chromosomen) 24
Innervierung 50
Innensaum (der Zelle) 39
Innenscheide (des Neuriten) 54. 155
Inoblast 63
Inocyte 60
Insekten 167
Intercellularbrücken 38
Intercellularlücken 41
Interspatium 374. 403
Interstitium laterale 402
intervertebraler Knorpel 402
Intestinalkammer 131
Intima (der Gefäße) 65. 116. 476
Intima (der Tracheen) 174
intracellulär 35
intracelluläres Kanallumen 54
intraepithelial 73
inverses Auge 210. 254
Iris 149. 211. 434
isotrope Substanz 58

Kalkkörper (Cestoden) 259
Kalklagen (Chitonschale) 186
Kalkskelet (Echinodermen) 334
Kalkzellen 219
Kammerostium 278
Kammerpore 277
Kammerzone 279
Karyokinese 27
Karyomeren 24
Karyomitom 23
Karyon 14. 21
Karyoplasma 14
Kaumuskel (*Astacus*) 159
Keimblattlehre 78
Keimfleck 227
Keimzellen 69
Keratohyalinkörner 411
Kern 11. 21. 489
Kernkörper 25
Kernpol, primärer 24, sekundärer 32
Kernsaft 23
Kern-Sarkrelation 22
Kernschleifen 29
keulenförmiger Sehstab 438
Kieme 184. 349. 375
Kiemenbogen 349. 375
Kiemendarm 355. 388
Kiemendeckel 139
Kiemenhöhlen 184
Kiemenporen 349
Kiemenspalten 349
Kiemenstäbe 359. 395
Kiementaschen 349
Kieselspicula 283
kinetisches Centrum 16
Kittlinien (der Herzmuskulatur) 56. 461
Klasmatocyten 502
Kleinhirnbahnen 443
Kloake (der Schwämme) 278
Knäuel 30
Knäueldrüsen 415
Knochen 493
Knochengewebe 65
Knochenhöhlen 494
Knochenmark 501
Knochensubstanz 494
Knochenzellen 495
Knorpel 495
Knorpelgewebe 65
Knorpelkapsel 497
Knorpelknochen 504
Knorpelzellen 496
Körner 14
Körnerreihe, äußere, innere und untere 39
Körnerschichten (des Auges) 436
Körnerzellen 62
Körperstamm 11. 77
Kollochondren 37
Konjugation (der Miten) 33. 513. 523
Kontraktionsstadium (der Muskelfasern) 59
Kontraktionsstreifen 59
Kragen 42. 218. 340. 390
Kragenmark 353
Kragenzellen 398
Krallen (*Peripatus*) 127
Krypten (*Hydrophilus*) 168
Krystallstücke 151
Kupffer'sche Sternzellen 482

Labdrüsen 468
Labium spirale 425

Lakunen 167
Längsseptum (bindegewebiges) 371
Lamellenkörperchen 417
Lamellibranchia 210
Lamina spiralis ossea 424
Landolt'sche Keule 440
Langerhans'sche Inseln 483
Lange'scher Nerv 346
Lateralaxe 5
Lateralen 49
Leber 171. 218. 476
Leberbalken 480
Leberläppchen (-inseln) 480
Lecithochondren 68
Lederhaut 414
Leibeshöhle 10. 76, primäre und sekundäre 78
leimgebende Fibrillen 500
Lepus cuniculus 441 u. a.
Leukocyten 62. 502
Leydig'sche Zellen (Arthropoden) 61. 145 (Amphibien) 407
Lieberkühn'sche Krypten 463
Ligamentum denticulatum (Amphioxus) 372
Ligamentum spirale 424
Limbus spiralis 424
Limitans 21. 39
Linen 15
Linin 23
Linochondren 14. 15
Linom 14. 15
Linse 211. 433
Liquor folliculi 525
Löwenberg'sches Fadennetz 426
Lophium 208. 409
Lucanus cervus 163
Luftröhre 471
Lumbricus terrestris 81
Lunge 471
Lungenläppchen 474
Lungenpigment 474
Luteïnzellen 521
Lymphe (der Zellen) 14
Lymphe (des Bindegewebes) 63
Lymphgefäße 466
Lymphknoten 466
lymphoides Gewebe (Arthropoden) 136
Lymphocyten 502
Lymphzellen 62

Magen (Säuger) 468
Magensaftdrüsen 468
Magenzellen 469
Malpighi'sche Canäle 172
Malpighi'sche Körperchen 487
Mammalia 410 u. a.
Mantel 185
Mantelfalten 184
Mantelkante 185
Markstränge 519
Marksubstanz (der Muskelfasern) 56
Markzellen 501
Mastzellen 62. 502
Matrixzellen 174
Mauerblatt 317
Mediallinien (-wülste) der Nematoden 228
medioepithelial 73
Medullarrohr 11
Megakaryocyten 502
Megalaesthet 187
Megaloblast 502
mehrreihiges Epithel 472
mehrschichtiges Epithel 363. 405
Meissner'sche Körperchen 417
Meissner'scher Plexus submucosus 466
Membran (der Zelle) 16
Membrana hyaloidea 434
Membrana Reissneri 424
Membrana reticularis 430
Membrana tectoria 426
Menix primitiva 403
meroistische Ovarien 178
Mesenchym 78
Mesenterialwülste 317
Mesenterien 11. 76
Mesoderm 10
Mesodermstreifen 78
Mesonephros 490
Mesovarium 518
Metakinese 31
Metamerie 8. 77
Metanephros 490
Metaphase 30
Metaplasie (des Knorpels) 507
Metaplasma 35
Metazoen 3
Mikropyle 68
mikroskopische Anatomie 4
Mikrosomen 15
Mitamma (Kern) 33
Miten 24. 29
Mitochondren 18
Mitom 24
Mitose 29
mitotische Figur 30
Mittelscheibe (der Muskelfaser) 60
Mittelstück (des Spermiums) 66
Mollusca 183
motorische Nervenendigungen 237. 460
motorische Nervenzellen 49
motorischer Fortsatz (der Sinneszellen) 250
Mucocyte 44
mucoide Körner-(Speicher-)zellen 62
Mucosa 463
Müller'scher Gang 485
Müller'sches Gewebe 386
Müller'sche Stützfasern (Retina) 436
Mundscheibe 317
Muscularis mucosae 465
Musculus obliquus externus u. internus 402
Musculus rectus abdominis 402
Musculus superficialis 402

Musculus transversus 402
Muskelbildung 159. 462
Muskelblatt 392
Muskelfach 161
Muskelfahne 319
Muskelfascie 374. 394
Muskelfaser 57
Muskelfibrille 35. 57
Muskelhaut (Darm) 467
Muskelkästchen 84
Muskelleiste 57
Muskelsäulchen 57
Muskelsehne 159
Muskelspindel 461
Muskelzelle 55
Muskulatur 76
Mus musculus 418
Muttereier 71
Muttersamen 71
Mutterstern 30
Myelin 96. 156. 445. 457
Myelinraum 455
Myeloplaxen 502
Myoblast 56
Myochondren 57
Myocoel 375
Myocyte 55
Myofibrille 35. 57
Myolemm 57
Myomerie 372. 402
Myon 35. 159
Myosarc 56
Myosepten 372

Nährkammer (des Ovariums) 181
Nährmuskelzellen 298. 327
Nährraum 181
Nährsubstanz 37
Nährzellen 41
Nährzellen der Gonade 72
Nebenhoden 490
Nebenkern 484
Nebennukleolus 25
Nebenscheibe (N) der Muskulatur 59
Nematoden 227
Nematodentypus der Muskelfasern 59
Neoplasie (des Knochens) 507
Nephridium 119
Nephrochondren 55
Nephrocyten 54
Nephroderm 74
Nephroporus 120
Nephros 485
Nephrostom 120. 486
Nervenendkörperchen 417
Nervenfasern 50
Nervenfibrillen 35. 50
Nervenplexus 50
Nervenzelle 48
Nervenzentrum 51
Nervenzelle 48
Nervenzentrum 51
Nervus cochlearis 423
Nervus lateralis 402
Nesselknöpfe 301
Nesseltiere 292
Nesselzellbildung 304
Nesselzellen 45. 295. 301
Netzhaut 435
Neurit 49
Neurochondren 51
Neurochorde 96
Neurocyte 48
Neurofibrillen 35. 47. 50
Neurokeratin 446
Neuron 35
Neuronenlehre 52
Neuropil 51
neutrophile Leukocyten 502
Niere 10
Niere (der Vertebraten) 485
Nierenbecken 490
Nierensack 220
Nierenzelle 54
Nissl'sche Körner 51
Normoblasten 502
noyaux dictyés 525
noyaux diplotènes 524
noyaux leptotènes 523
noyaux protobroques 522
Nuclein 23
Nucleinkörner 23
Nucleochondren 23
Nucleolen 25
Nucleolini 25
Nucleom 23
Nucleus 14. 21
Nuel'scher Raum 428
nutritorisches Sarc 42
nutritorische Zone 42
Nutrocyte 41

Oberhäutchen (Haar) 421
Oberhäutchen, physikalisches 21
Oberlippe (des Nierentrichters) 121
Oenocyten 178
Oligochaeten 81
Omma 149
Ommatidien 149
Onychophoren 125
Oocyten 70
Oogenese 181. 315. 361. 520
Oogonien 70. 522
Oon, Ovum 71
Opticuszellen 439
Ora serrata 434
Organ 3
Organologie 73
Oscarella lobularis 285
Oscullarrohr 285
Osculum 278
Oßein 65. 495
Osteoblasten 498
osteogenes Gewebe 504
Osteoblasten 506
Ostien 134

Ovarium 178. 518
Oxychromatin 26
oxyphile Substanz 25

Palaemon squilla 147
PANETH'sche Körnerzellen 464
Pankreas 482
Panniculus adiposus 415
panoistische Ovarien 178
Panzer 139
Papilla acustica 427
Papille (Haar) 419
Papulae 332
Paranuclein 25
Pareleidin 413
parietales Blatt 10
Parovarium 490. 518
Paxillen 332
Pecten jacobaeus 210
Pedalkammer 131
Pedalstämme 188
Pellicula 21
Pepsin 471
Pepsinogen 471
perceptorischer Fortsatz 47
Perceptorium 36
perforierende Canäle 494
Peribranchialraum 371
pericapsuläre Nervengeflechte 454
Pericard 130
Pericardzellen 134
perichondrale Ossifikation 504
Perichondrium 499
perichordale Lage 394
pericelluläre Nervengeflechte 51
Periderm 295
Perifibrillärsubstanz 51
periglomeruläre Nervengeflechte 455
Perihämalcanäle 336
perihyposomale Lamelle 374
Perilymphe 424
Perimysium 56
Perineurium 154. 457.
Periost 498
Periostrakum 201
Peripatus capensis 125
periphere Spindelfäden 31
Periplaneta orientalis 172
peritonealer Nervenstreifen 346
Peritoneallakunen 336
Peritoneum 10
PEYER'sche Haufen 466
Pfeilerzellen 430
Pflasterzellen 473
Pfortader 480
Pfortaderkreislauf (der Leber) 480
phagocytäre Organe (der Nematoden) 242
Phagocyten 62
Phagose 62
Phalangen (CORTI'sches Organ) 430
Physophora hydrostatica 301
Pigment 37
Pigmentbecher 252
Pigmentepithel 215. 441
Pigmentkörner 37
Pigmentzellen 62
Plasma 14
Plasmaraum (der Nährkammer) 181
Plasmazellen 62
Plastin 23
Plerocoelier 12
Plerom 10. 75
Pleromaten 11
Plexus myentericus 467
Pleuren 76
Polarität (der Zelle) 20
Polfeld (Kern) 24
Polfurche (Kern) 510
Polradien 30
Polsterplatten (Ctenophoren) 273
Polstrahlung 30
Polygordius neapolitanus 8
polymorphkernige Leukocyten 502
polytrophe Ovarien 178
Polzellen 71
Porocyten 280
primäre Hauptaxe 5
Primärfollikel 520
Primitivsäulchen (der Muskelfasern) 57
Prochordaten 331
Proctoderm 74
profundoepithelial 73
Propagationszelle 66
Prophase 29
Prosodus 286
Prosopyle 277
prosotrope Vermehrung 75
Prostoma 10
Protaxonia 6
proteïsche Zellen 62. 147
Protoplasma 14
Protracheaten 125
Protractoren (der Borsten) 112
Pseudochrosomen 18
Pseudoreduktion 225
Psorospermium haeckeli 147
Pterygocoel 371
Ptychodera clavigera 348
Punktsubstanz 96
Pupille 434
Pyramiden (Niere) 490
Pyramidenbahnen 443

Querstreifung 58. 199
Querstreifung ersten Grades 59. 159. 459
Querstreifung zweiten Grades 59. 162

Radialcanal 311. 344
Radialsymmetrie 5
radiär gestreifte Nervenzellen 237
Radiata 6
Rana esculenta 432
Randfaden (des Spermiums) 517
Randreifen (der Erythrocyten) 503
Randstreifen (von Q) 59
RANVIER'sche Einschnürungen 456

Raphe 480
Receptoren 48
receptorischer Axon 452
Reduktionsteilung 34
Regenerationsherd (des Darmes) 168
Regenerationsphase (der Drüsenzelle) 45
Regenwurm 81
Reifungsphase (der Drüsenzelle) 45
Reifeteilung 71
respiratorisches Epithel 473
Rete MALPIGHI 410
reticuläres Fasergewebe 64
Retina 207. 212. 253. 435
Retinaganglion 147
Retinazellen 439
Retinulazellen 151
Retractor der Krallen 131
Rhabden 279
Rhabditen u. -zellen 246
Rhabditis pellio 118
Rhabdom 151
Rhabdorium 20. 36
Rhachis (Nematodengonade) 72
Richtungszellen 71
Ringcanal 311
Rippen (Ctenophoren) 267
Rippen (Vertebraten) 403
Röhrenknochen 493
Rotatoren (der Borsten) 112
rote Blutzellen 503
Rückenmark 379. 441
Rückenporen 81
Ruderplättchen 264

Sagitta hexaptera 363
Sagittalaxe 5
Sagittalmuskeln 131
Salamandra maculosa 400 u. a.
Samenzellen 70
Sarc 14
Sarcaxe (der Muskelfasern) 56
Sarcolemm 57 (Anmerkung)
Sarcomitom 18
Sarcoplasma 14
Scala tympani 424
Scala vestibuli 424
Schale 185
Schalenmuskeln 190
Schalenzellen 197
Schaltstücke (Drüsen) 483
Schaltzellen (Oberhaut) 406
Schaumtheorie 15
Scheide (Neurit) 54
schildförmiger Körper 419
Schirm 311
Schleifen (Kern) 29
Schleifenknoten 33
Schleimdrüsen (*Peripatus*) 128
(*Astacus*) 142
Schleimzelle 44
Schlund (Ctenophoren) 264
Schlußleisten 39
Schmelz 41
SCHMIDT-LANTERMANN'sche Einkerbungen 445. 456
Schnecke 423
Schnürkörner 32
Schnürplatte 32
Schnürring 457
Schwämme 277
SCHWANN'sche Scheide 52. 455
Schwanz (des Spermiums) 66
Schweißdrüsen 415
Sclera (der Nesselzellen) 302
Scleroblasten 282
Sclerocoel 374
Scoleciden 227
Secret 37
Secretbecher 44
Secretcapillare 44. 143
Secretfibrillen 44. 55
Secret-(Exkret-)hügel 55
Secretkörner 44
secretorische Nervenzellen 49
Secundärfollikel 520
Secundärknötchen 466
secundäre Hauptaxe 6
Segmentierung 77
Sehstab 149. 209. 438
Seitencapillaren 477
Seitenlinien (Nematoden) 228, (Vertebraten) 400
Seitenplatten 196, 373
sensible Fasern 47
sensible Zellen 49
sensorische Nervenzellen 49
Septen (Anthozoen) 318
Serocyte 44
Serosa 468
SERTOLI'sche Zellen 70
SHARPEY'sche Fasern 495
Sigalion squamatum 99
Silicea 284
Sinnesareal 213
Sinnesborsten (Arthropoden) 143
Sinneshaare 48
Sinnesknospen 90. 407
Sinnesnervenzelle 47
Sinnesstab 48
Sinneszelle, primäre u. sekundäre 47
Skeletgewebe (Echinodermen) 342
Skeletmuskulatur 458
Skeletstücke (Echinodermen) 334
Solenocyten 54. 398
Solitärknötchen 466
Somatopleura 10. 75
Spadix 311
Spezieller Teil 79
Speicheldrüsen (*Peripatus*) 129
Speicherniere 177
Spermien 66
Spermocyten 70
Spermogenese 222. 509
Spermogenne 71
Spermogonien 70. 509
Sphäre 16

Sphärenpol (Kern) 510
Spicula 282
Spiculabildung 283
Spicularscheide 282
Spinalganglien 451
Spinalnerven 384. 451
Spindel 30
Spindelrestkörper 33
Spiralfaden (Spermien) 68
Spiralfaser (Tracheen) 174
Spiralfaser (Greifapparate der Ctenophoren) 270
Spirem 30
Spitzenstück (Spermium) 66
Splanchnopleura 10. 75
Sponginfasern 290
Spongioblasten (Retina) 440
Spongiosa 493
Stachelfibrillen 194
Stachelhäutchen 196
Stacheln 126. 193
Stachelzellen 193
Stabgewebe 64 359
Stäbchensaum 42
Stereomtheorie 15
sternförmige Muskelzellen 169
Stiftchensaum 48
Stigmen 127
Stomoderm 74
straffes Fasergewebe 64. 500
Strahlungszentrosom 67
Stratum compactum 469
Stratum corneum 413
Stratum germinativum 410
Stratum granulosum 410
Stratum lucidum 413
Stratum MALPIGHI 410
Streckungsstadium der Muskelfasern 60
Streifenzellen (Niere) 488
Stria vascularis 425
Stützfibrille 35
Stützlamelle 300. 329
Stützzelle 39
subcutanes Gewebe 402. 414
Subcuticula 228
subepithelial 73
Sublateralstämme (Nematoden) 229
subchordales Cölom 376
Submucosa 463
Substantia compacta 493
Substantia gelatinosa centralis 442
Substantia Rolandi 443
Sulcus spiralis ext. und int. 427
Sycon raphanus 277
sympathisches Nervensystem 466. 474
Synapsisstadium (Kern) 33. 224 u. a.
Synaptikeln 349. 377
Syncytien 34
Syncytium (der Nematoden) 232
System der Metazoen 11

Taenia saginata 249. 257
Talgdrüsen 419
Tapetum 153. 215
Tasthaare 418
Tastkörperchen 417
Tastmenisken 417
Tastorgane (*Sagitta*) 365, (*Mammalia*) 417
Tastwarzen (*Peripatus*) 126
Tastzellen 266
tectiepithelial 73
Tectocyte 38
Tectorium 20
Tegmentum 186
Teilung 26
Teilungsperiode 29
Teloblasten 77
Telophase 32
telotrophe Ovarien 178
Tentakelapparat (Ctenophoren) 264
Tentakelchen (Cnidarier) 292
Terminalen 49
Terminalgitter 92
Terminalstrang 144
Terminalzellen 54. 260
Tetractinen 279
Theka 21. 44
Thekazellen 521
Thrombocyten 503
Tochtereier 71
Tochtermiten (-schleifen) 31
Tochtersamen 71
Tochterstern 31
Tonofibrillen 35
Trachea 471
Tracheen 128. 174
Tracheenendzellen 174
Transversalsepten 76
Triactinen 279
Trichter (Axonscheide) 456
Trichter (im Darm) 171
Trichter (der Niere) 121
Trophochondren 37
Trophocyten 70
Trophospongium 18
Truncus aortae 377
Trypsin 484
Tubularia mesembryanthemum 311
Tubulus (tubulöse Drüsen) 43
Tunica albuginea (Ovarium) 518
Tunica fibrosa (Niere) 490
Tunica media (Darm) 166
Tunica propria (Darm) 166. 463
Tunica vasculosa (Auge) 434
Tunnel 428
Turbellarien 243
Typhlosolis 83. 216

Umschaltung (der Neurofibrillen) 50
undulierende Membran (des Samens) 66. 517
untere Körnerreihe 268
Unterhautbindegewebe 414
Unterschlundganglion 202
Urdarm 11
Ureier 70

Ureter 480
Urgenitalzellen 70
Urmund 10
Urniere 485
Ursamen 70. 509
Ursegmente 373
Ursegmentplatten 77
Ursprungskegel (des Axons) 51
Urwirbel 11. 373

Vacuoläre Streifen 321. 356. 388
Vacuolen 42
Vasothel 74
Vas spirale 427
VATER-PACINI'sche Körperchen 417
vegetativer Pol 5
Vena cava inferior 404
Vena hepatica 480
Vena portae 480
ventrale Hörner (Rückenmark) 442
Ventralfurche (Seesternarm) 332
ventrale Wurzeln (Spinalnerv) 371
Verbindungsfäden (Spindel) 32
Verkalkungspunkte (Knorpel) 504
VERSON'sche Zelle 72
Vertebraten 400
Vertebratentypus (der Muskelfasern) 57
Viscerales Blatt 10
Visceropallialstämme 188
VOLKMANN'sche Canäle 494
Vorniere 397
Vornierentrichter 486

Wabenstruktur 15
Wachstumszellen 70
Wandungszellen (Gefäße) 116. 476
Wassergefäße (Cestoden) 260
weiße Substanz 441
Wimperflamme 261
Wimpern 40
Wimperrippen 263
Wimperrosette (Ctenophoren) 272
Wimperwurzeln 40. 216
Wirbel 403
Wirbelhülsen 402
WOLFF'scher Gang 485
Wurzelscheide (Haar) 419

Xanthocyten 178

Zapfen 48. 438
Zelle 14
Zellengewebe 60
Zellgitter 49
Zellkoppeln 222
Zellkruste 21
Zellleib 14
Zellmembran 16. 21
Zentralcanal 380. 441
Zentralfäden 30
Zentralgeißel 36
Zentralkörper 17
Zentralspindel 30
Zirkulationszellen 60
Zona pellucida 520
Zona perforata 427
Zonula Zinnii 434
Zoochlorellen 299
Zooxanthellen 328
Zotten 463
Zugfäden 30
Zungenbogen 349. 376
Zwischenscheibe (Muskulatur) 59
Zwitterdrüse 211
Zygoneura 12
Zymogen 484

LIBRARY OF THE UNIVERSITY OF CALIFORNIA

THIS BOOK IS DUE ON THE LAST DATE
STAMPED BELOW

AN INITIAL FINE OF 25 CENTS
WILL BE ASSESSED FOR FAILURE TO RETURN
THIS BOOK ON THE DATE DUE. THE PENALTY
WILL INCREASE TO 50 CENTS ON THE FOURTH
DAY AND TO $1.00 ON THE SEVENTH DAY
OVERDUE.

Biology Library

NOV 1 1937

MAR 7 1938

NOV 21 1941

NOV 3 1959
9 Je'60DM

AUG 16 1960

AG18'60RA

MAR 22 1966
20AP'66TP

JUN 30 1966

15 JL'66CM

~~FEB 3 1977~~

LD 21-50m-1,'38

191935 QM551
S36
Schneider.
Histologisches praktikum.

NOV 1 1937 Bullock
NOV 15 1937 " hw
NOV 29 1937 " hw
DEC 20 1937
MAR 7 1938 Bullock
MAR 21 1938 "
APR 4 "
APR 18 1938 "
1938

191935 QM551
S36

BIOLOGY
LIBRARY
THE UNIVERSITY OF CALIFORNIA LIBRARY

U. C. BERKELEY LIBRARIES
C045842249